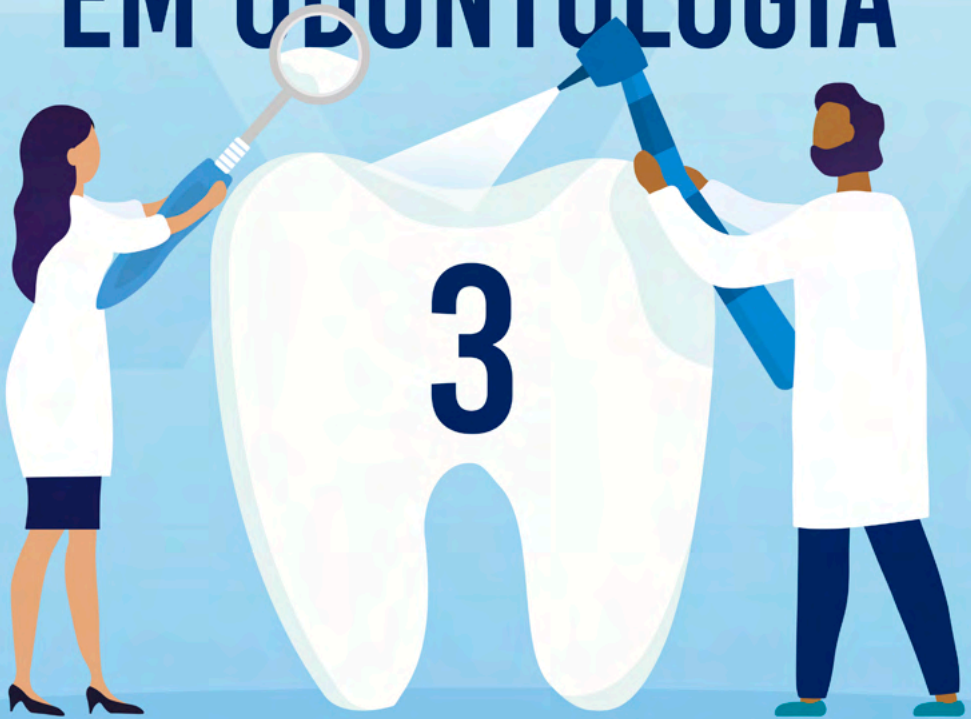

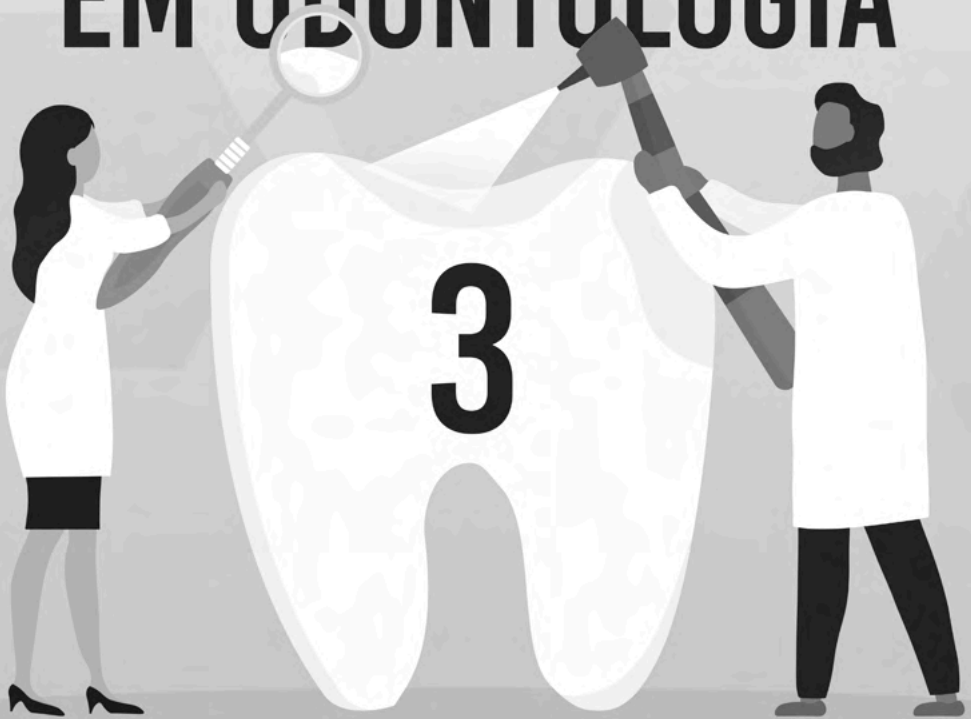Vivian Chiada Mainieri Henkin  
(Organizadora)

# EPIDEMIOLOGIA, DIAGNÓSTICO E INTERVENÇÕES EM ODONTOLOGIA



Vivian Chiada Mainieri Henkin  
(Organizadora)

# EPIDEMIOLOGIA, DIAGNÓSTICO E INTERVENÇÕES EM ODONTOLOGIA



**Atena**  
Editora  
Ano 2021

### **Editora chefe**

Profª Drª Antonella Carvalho de Oliveira

### **Assistentes editoriais**

Natalia Oliveira

Flávia Roberta Barão

### **Bibliotecária**

Janaina Ramos

### **Projeto gráfico**

Natália Sandrini de Azevedo

Camila Alves de Cremo

Luiza Alves Batista

Maria Alice Pinheiro

### **Imagens da capa**

iStock

### **Edição de arte**

Luiza Alves Batista

### **Revisão**

Os autores

2021 by Atena Editora

Copyright © Atena Editora

Copyright do Texto © 2021 Os autores

Copyright da Edição © 2021 Atena Editora

Direitos para esta edição cedidos à Atena Editora pelos autores.

Open access publication by Atena Editora



Todo o conteúdo deste livro está licenciado sob uma Licença de Atribuição *Creative Commons*. Atribuição-Não-Comercial-NãoDerivativos 4.0 Internacional (CC BY-NC-ND 4.0).

O conteúdo dos artigos e seus dados em sua forma, correção e confiabilidade são de responsabilidade exclusiva dos autores, inclusive não representam necessariamente a posição oficial da Atena Editora. Permitido o *download* da obra e o compartilhamento desde que sejam atribuídos créditos aos autores, mas sem a possibilidade de alterá-la de nenhuma forma ou utilizá-la para fins comerciais.

Todos os manuscritos foram previamente submetidos à avaliação cega pelos pares, membros do Conselho Editorial desta Editora, tendo sido aprovados para a publicação com base em critérios de neutralidade e imparcialidade acadêmica.

A Atena Editora é comprometida em garantir a integridade editorial em todas as etapas do processo de publicação, evitando plágio, dados ou resultados fraudulentos e impedindo que interesses financeiros comprometam os padrões éticos da publicação. Situações suspeitas de má conduta científica serão investigadas sob o mais alto padrão de rigor acadêmico e ético.

### **Conselho Editorial**

#### **Ciências Humanas e Sociais Aplicadas**

Prof. Dr. Alexandre Jose Schumacher – Instituto Federal de Educação, Ciência e Tecnologia do Paraná

Prof. Dr. Américo Junior Nunes da Silva – Universidade do Estado da Bahia

Profª Drª Andréa Cristina Marques de Araújo – Universidade Fernando Pessoa

Prof. Dr. Antonio Carlos Frasson – Universidade Tecnológica Federal do Paraná

Prof. Dr. Antonio Gasparetto Júnior – Instituto Federal do Sudeste de Minas Gerais

Prof. Dr. Antonio Isidro-Filho – Universidade de Brasília

Prof. Dr. Arnaldo Oliveira Souza Júnior – Universidade Federal do Piauí  
Prof. Dr. Carlos Antonio de Souza Moraes – Universidade Federal Fluminense  
Prof. Dr. Crisóstomo Lima do Nascimento – Universidade Federal Fluminense  
Prof<sup>a</sup> Dr<sup>a</sup> Cristina Gaio – Universidade de Lisboa  
Prof. Dr. Daniel Richard Sant’Ana – Universidade de Brasília  
Prof. Dr. Deyvison de Lima Oliveira – Universidade Federal de Rondônia  
Prof<sup>a</sup> Dr<sup>a</sup> Dilma Antunes Silva – Universidade Federal de São Paulo  
Prof. Dr. Edvaldo Antunes de Farias – Universidade Estácio de Sá  
Prof. Dr. Elson Ferreira Costa – Universidade do Estado do Pará  
Prof. Dr. Eloi Martins Senhora – Universidade Federal de Roraima  
Prof. Dr. Gustavo Henrique Cepolini Ferreira – Universidade Estadual de Montes Claros  
Prof. Dr. Humberto Costa – Universidade Federal do Paraná  
Prof<sup>a</sup> Dr<sup>a</sup> Ivone Goulart Lopes – Istituto Internazionale delle Figlie de Maria Ausiliatrice  
Prof. Dr. Jadson Correia de Oliveira – Universidade Católica do Salvador  
Prof. Dr. José Luis Montesillo-Cedillo – Universidad Autónoma del Estado de México  
Prof. Dr. Julio Candido de Meirelles Junior – Universidade Federal Fluminense  
Prof<sup>a</sup> Dr<sup>a</sup> Lina Maria Gonçalves – Universidade Federal do Tocantins  
Prof. Dr. Luis Ricardo Fernandes da Costa – Universidade Estadual de Montes Claros  
Prof<sup>a</sup> Dr<sup>a</sup> Natiéli Piovesan – Instituto Federal do Rio Grande do Norte  
Prof. Dr. Marcelo Pereira da Silva – Pontifícia Universidade Católica de Campinas  
Prof<sup>a</sup> Dr<sup>a</sup> Maria Luzia da Silva Santana – Universidade Federal de Mato Grosso do Sul  
Prof. Dr. Miguel Rodrigues Netto – Universidade do Estado de Mato Grosso  
Prof. Dr. Pablo Ricardo de Lima Falcão – Universidade de Pernambuco  
Prof<sup>a</sup> Dr<sup>a</sup> Paola Andressa Scortegagna – Universidade Estadual de Ponta Grossa  
Prof<sup>a</sup> Dr<sup>a</sup> Rita de Cássia da Silva Oliveira – Universidade Estadual de Ponta Grossa  
Prof. Dr. Rui Maia Diamantino – Universidade Salvador  
Prof. Dr. Saulo Cerqueira de Aguiar Soares – Universidade Federal do Piauí  
Prof. Dr. Urandi João Rodrigues Junior – Universidade Federal do Oeste do Pará  
Prof<sup>a</sup> Dr<sup>a</sup> Vanessa Bordin Viera – Universidade Federal de Campina Grande  
Prof<sup>a</sup> Dr<sup>a</sup> Vanessa Ribeiro Simon Cavalcanti – Universidade Católica do Salvador  
Prof. Dr. William Cleber Domingues Silva – Universidade Federal Rural do Rio de Janeiro  
Prof. Dr. Willian Douglas Guilherme – Universidade Federal do Tocantins

#### **Ciências Agrárias e Multidisciplinar**

Prof. Dr. Alexandre Igor Azevedo Pereira – Instituto Federal Goiano  
Prof. Dr. Arinaldo Pereira da Silva – Universidade Federal do Sul e Sudeste do Pará  
Prof. Dr. Antonio Pasqualetto – Pontifícia Universidade Católica de Goiás  
Prof<sup>a</sup> Dr<sup>a</sup> Carla Cristina Bauermann Brasil – Universidade Federal de Santa Maria  
Prof. Dr. Cleberton Correia Santos – Universidade Federal da Grande Dourados  
Prof<sup>a</sup> Dr<sup>a</sup> Diocléa Almeida Seabra Silva – Universidade Federal Rural da Amazônia  
Prof. Dr. Écio Souza Diniz – Universidade Federal de Viçosa  
Prof. Dr. Fábio Steiner – Universidade Estadual de Mato Grosso do Sul  
Prof. Dr. Fágner Cavalcante Patrocínio dos Santos – Universidade Federal do Ceará  
Prof<sup>a</sup> Dr<sup>a</sup> Girlene Santos de Souza – Universidade Federal do Recôncavo da Bahia  
Prof. Dr. Jael Soares Batista – Universidade Federal Rural do Semi-Árido  
Prof. Dr. Jayme Augusto Peres – Universidade Estadual do Centro-Oeste  
Prof. Dr. Júlio César Ribeiro – Universidade Federal Rural do Rio de Janeiro  
Prof<sup>a</sup> Dr<sup>a</sup> Lina Raquel Santos Araújo – Universidade Estadual do Ceará  
Prof. Dr. Pedro Manuel Villa – Universidade Federal de Viçosa  
Prof<sup>a</sup> Dr<sup>a</sup> Raissa Rachel Salustriano da Silva Matos – Universidade Federal do Maranhão  
Prof. Dr. Ronilson Freitas de Souza – Universidade do Estado do Pará  
Prof<sup>a</sup> Dr<sup>a</sup> Talita de Santos Matos – Universidade Federal Rural do Rio de Janeiro

Prof. Dr. Tiago da Silva Teófilo – Universidade Federal Rural do Semi-Árido  
Prof. Dr. Valdemar Antonio Paffaro Junior – Universidade Federal de Alfenas

### **Ciências Biológicas e da Saúde**

Prof. Dr. André Ribeiro da Silva – Universidade de Brasília  
Profª Drª Anelise Levay Murari – Universidade Federal de Pelotas  
Prof. Dr. Benedito Rodrigues da Silva Neto – Universidade Federal de Goiás  
Profª Drª Daniela Reis Joaquim de Freitas – Universidade Federal do Piauí  
Profª Drª Débora Luana Ribeiro Pessoa – Universidade Federal do Maranhão  
Prof. Dr. Douglas Siqueira de Almeida Chaves – Universidade Federal Rural do Rio de Janeiro  
Prof. Dr. Edson da Silva – Universidade Federal dos Vales do Jequitinhonha e Mucuri  
Profª Drª Elizabeth Cordeiro Fernandes – Faculdade Integrada Medicina  
Profª Drª Eleuza Rodrigues Machado – Faculdade Anhanguera de Brasília  
Profª Drª Elane Schwinden Prudêncio – Universidade Federal de Santa Catarina  
Profª Drª Eysler Gonçalves Maia Brasil – Universidade da Integração Internacional da Lusofonia Afro-Brasileira  
Prof. Dr. Ferlando Lima Santos – Universidade Federal do Recôncavo da Bahia  
Profª Drª Fernanda Miguel de Andrade – Universidade Federal de Pernambuco  
Prof. Dr. Fernando Mendes – Instituto Politécnico de Coimbra – Escola Superior de Saúde de Coimbra  
Profª Drª Gabriela Vieira do Amaral – Universidade de Vassouras  
Prof. Dr. Gianfábio Pimentel Franco – Universidade Federal de Santa Maria  
Prof. Dr. Helio Franklin Rodrigues de Almeida – Universidade Federal de Rondônia  
Profª Drª Iara Lúcia Tescarollo – Universidade São Francisco  
Prof. Dr. Igor Luiz Vieira de Lima Santos – Universidade Federal de Campina Grande  
Prof. Dr. Jefferson Thiago Souza – Universidade Estadual do Ceará  
Prof. Dr. Jesus Rodrigues Lemos – Universidade Federal do Piauí  
Prof. Dr. Jônatas de França Barros – Universidade Federal do Rio Grande do Norte  
Prof. Dr. José Max Barbosa de Oliveira Junior – Universidade Federal do Oeste do Pará  
Prof. Dr. Luís Paulo Souza e Souza – Universidade Federal do Amazonas  
Profª Drª Magnólia de Araújo Campos – Universidade Federal de Campina Grande  
Prof. Dr. Marcus Fernando da Silva Praxedes – Universidade Federal do Recôncavo da Bahia  
Profª Drª Maria Tatiane Gonçalves Sá – Universidade do Estado do Pará  
Profª Drª Mylena Andréa Oliveira Torres – Universidade Ceuma  
Profª Drª Natiéli Piovesan – Instituto Federac do Rio Grande do Norte  
Prof. Dr. Paulo Inada – Universidade Estadual de Maringá  
Prof. Dr. Rafael Henrique Silva – Hospital Universitário da Universidade Federal da Grande Dourados  
Profª Drª Regiane Luz Carvalho – Centro Universitário das Faculdades Associadas de Ensino  
Profª Drª Renata Mendes de Freitas – Universidade Federal de Juiz de Fora  
Profª Drª Vanessa da Fontoura Custódio Monteiro – Universidade do Vale do Sapucaí  
Profª Drª Vanessa Lima Gonçalves – Universidade Estadual de Ponta Grossa  
Profª Drª Vanessa Bordin Viera – Universidade Federal de Campina Grande  
Profª Drª Welma Emidio da Silva – Universidade Federal Rural de Pernambuco

### **Ciências Exatas e da Terra e Engenharias**

Prof. Dr. Adélio Alcino Sampaio Castro Machado – Universidade do Porto  
Profª Drª Ana Grasielle Dionísio Corrêa – Universidade Presbiteriana Mackenzie  
Prof. Dr. Carlos Eduardo Sanches de Andrade – Universidade Federal de Goiás  
Profª Drª Carmen Lúcia Voigt – Universidade Norte do Paraná  
Prof. Dr. Cleiseano Emanuel da Silva Paniagua – Instituto Federal de Educação, Ciência e Tecnologia de Goiás  
Prof. Dr. Douglas Gonçalves da Silva – Universidade Estadual do Sudoeste da Bahia  
Prof. Dr. Eloi Rufato Junior – Universidade Tecnológica Federal do Paraná  
Profª Drª Érica de Melo Azevedo – Instituto Federal do Rio de Janeiro

Prof. Dr. Fabrício Menezes Ramos – Instituto Federal do Pará  
Profª Dra. Jéssica Verger Nardeli – Universidade Estadual Paulista Júlio de Mesquita Filho  
Prof. Dr. Juliano Carlo Rufino de Freitas – Universidade Federal de Campina Grande  
Profª Drª Luciana do Nascimento Mendes – Instituto Federal de Educação, Ciência e Tecnologia do Rio Grande do Norte  
Prof. Dr. Marcelo Marques – Universidade Estadual de Maringá  
Prof. Dr. Marco Aurélio Kistemann Junior – Universidade Federal de Juiz de Fora  
Profª Drª Neiva Maria de Almeida – Universidade Federal da Paraíba  
Profª Drª Natiéli Piovesan – Instituto Federal do Rio Grande do Norte  
Profª Drª Priscila Tessmer Scaglioni – Universidade Federal de Pelotas  
Prof. Dr. Sidney Gonçalo de Lima – Universidade Federal do Piauí  
Prof. Dr. Takeshy Tachizawa – Faculdade de Campo Limpo Paulista

#### **Linguística, Letras e Artes**

Profª Drª Adriana Demite Stephani – Universidade Federal do Tocantins  
Profª Drª Angeli Rose do Nascimento – Universidade Federal do Estado do Rio de Janeiro  
Profª Drª Carolina Fernandes da Silva Mandaji – Universidade Tecnológica Federal do Paraná  
Profª Drª Denise Rocha – Universidade Federal do Ceará  
Profª Drª Edna Alencar da Silva Rivera – Instituto Federal de São Paulo  
Profª Drª Fernanda Tonelli – Instituto Federal de São Paulo,  
Prof. Dr. Fabiano Tadeu Grazioli – Universidade Regional Integrada do Alto Uruguai e das Missões  
Prof. Dr. Gilmei Fleck – Universidade Estadual do Oeste do Paraná  
Profª Drª Keyla Christina Almeida Portela – Instituto Federal de Educação, Ciência e Tecnologia do Paraná  
Profª Drª Miranilde Oliveira Neves – Instituto de Educação, Ciência e Tecnologia do Pará  
Profª Drª Sandra Regina Gardacho Pietrobon – Universidade Estadual do Centro-Oeste  
Profª Drª Sheila Marta Carregosa Rocha – Universidade do Estado da Bahia

## Epidemiologia, diagnóstico e intervenções em odontologia 3

**Diagramação:** Maria Alice Pinheiro  
**Correção:** Flávia Roberta Barão  
**Indexação:** Gabriel Motomu Teshima  
**Revisão:** Os autores  
**Organizadora:** Vivian Chiada Mainieri Henkin

### Dados Internacionais de Catalogação na Publicação (CIP)

E64 Epidemiologia, diagnóstico e intervenções em odontologia 3 / Organizadora Vivian Chiada Mainieri Henkin. – Ponta Grossa - PR: Atena, 2021.

Formato: PDF  
Requisitos de sistema: Adobe Acrobat Reader  
Modo de acesso: World Wide Web  
Inclui bibliografia  
ISBN 978-65-5983-493-8  
DOI: <https://doi.org/10.22533/at.ed.938211309>

1. Odontologia. 2. Saúde bucal. I. Henkin, Vivian Chiada Mainieri (Organizadora). II. Título.

CDD 617.6

Elaborado por Bibliotecária Janaina Ramos – CRB-8/9166

**Atena Editora**  
Ponta Grossa – Paraná – Brasil  
Telefone: +55 (42) 3323-5493  
[www.atenaeditora.com.br](http://www.atenaeditora.com.br)  
[contato@atenaeditora.com.br](mailto:contato@atenaeditora.com.br)

## DECLARAÇÃO DOS AUTORES

Os autores desta obra: 1. Atestam não possuir qualquer interesse comercial que constitua um conflito de interesses em relação ao artigo científico publicado; 2. Declaram que participaram ativamente da construção dos respectivos manuscritos, preferencialmente na: a) Concepção do estudo, e/ou aquisição de dados, e/ou análise e interpretação de dados; b) Elaboração do artigo ou revisão com vistas a tornar o material intelectualmente relevante; c) Aprovação final do manuscrito para submissão.; 3. Certificam que os artigos científicos publicados estão completamente isentos de dados e/ou resultados fraudulentos; 4. Confirmam a citação e a referência correta de todos os dados e de interpretações de dados de outras pesquisas; 5. Reconhecem terem informado todas as fontes de financiamento recebidas para a consecução da pesquisa; 6. Autorizam a edição da obra, que incluem os registros de ficha catalográfica, ISBN, DOI e demais indexadores, projeto visual e criação de capa, diagramação de miolo, assim como lançamento e divulgação da mesma conforme critérios da Atena Editora.



## DECLARAÇÃO DA EDITORA

A Atena Editora declara, para os devidos fins de direito, que: 1. A presente publicação constitui apenas transferência temporária dos direitos autorais, direito sobre a publicação, inclusive não constitui responsabilidade solidária na criação dos manuscritos publicados, nos termos previstos na Lei sobre direitos autorais (Lei 9610/98), no art. 184 do Código penal e no art. 927 do Código Civil; 2. Autoriza e incentiva os autores a assinarem contratos com repositórios institucionais, com fins exclusivos de divulgação da obra, desde que com o devido reconhecimento de autoria e edição e sem qualquer finalidade comercial; 3. Todos os e-book são *open access*, desta forma não os comercializa em seu site, sites parceiros, plataformas de *e-commerce*, ou qualquer outro meio virtual ou físico, portanto, está isenta de repasses de direitos autorais aos autores; 4. Todos os membros do conselho editorial são doutores e vinculados a instituições de ensino superior públicas, conforme recomendação da CAPES para obtenção do Qualis livro; 5. Não cede, comercializa ou autoriza a utilização dos nomes e e-mails dos autores, bem como nenhum outro dado dos mesmos, para qualquer finalidade que não o escopo da divulgação desta obra.

## **APRESENTAÇÃO**

Atualmente com os avanços científicos na Odontologia Moderna, tanto no que se refere ao diagnóstico e aos procedimentos, faz-se necessário a atualização constante do cirurgião-dentista em busca de mais aprendizados técnicos e científicos. Por esse motivo cabe ao cirurgião a busca por mais conhecimento no que tange assuntos como histórico de doença, prevalência, diagnóstico, tratamento e preservação de intervenções na odontologia.

Esse compendio em forma de e-book possui diversos artigos que tem como objetivo atualizar o profissional em sua prática diária com trabalhos realizados por diversos autores que ampliam dessa forma seu conhecimento. Aproveite esse momento para aprimorar seus conhecimentos.

Vivian Chiada Mainieri Henkin


## SUMÁRIO

### **CAPÍTULO 1..... 1**

#### **IMAGEM NAS REDES SOCIAIS E ODONTOLOGIA: ASPECTOS ÉTICOS E LEGAIS**

Christianne Sheilla Leal Almeida Barreto

Eliane Góes de Oliveira

 <https://doi.org/10.22533/at.ed.9382113091>

### **CAPÍTULO 2..... 15**

#### **IMPLANTE IMEDIATO EM REGIÃO ESTÉTICA: ACOMPANHAMENTO CLÍNICO E TOMOGRÁFICO DOS TECIDOS PERIMPLANTARES**

Fernando Vacilotto Gomes

Luciano Mayer

 <https://doi.org/10.22533/at.ed.9382113092>

### **CAPÍTULO 3..... 26**

#### **INFLUÊNCIA DO ACESSO ENDODÔNTICO CONSERVADOR E DO OSSO OSTEOPORÓTICO NO COMPORTAMENTO ADESIVO DO MATERIAL RESTAURADOR POR MEIO DA ANÁLISE DE ELEMENTOS FINITOS**

Aline Batista Gonçalves Franco


Amanda Gonçalves Franco

Geraldo Alberto Pinheiro de Carvalho

Elimário Venturin Ramos

José Cláudio Faria Amorim

Alexandre Sigrist de Martin

 <https://doi.org/10.22533/at.ed.9382113093>

### **CAPÍTULO 4..... 38**

#### **MANIFESTAÇÕES ORAIS DA COVID-19**


Matheus de Lima Pereira

Lauro Sérgio Maciel Neto

Juliana Barbosa de Faria

Taíssa Cássia de Souza Furtado

Sanívia Aparecida de Lima Pereira

 <https://doi.org/10.22533/at.ed.9382113094>

### **CAPÍTULO 5..... 50**

#### **MANIFESTAÇÕES ORAIS EM PACIENTES COM AIDS**

Helena Viriato de Alencar Vilar

Alexandre Rocha de Souza

Álex Leite Santos

Fernanda Santos Côrtes

Jonatas Cassiano Santos


Lidia Goes Santos

Luã Müller Pinheiro Santos

Lyllian dos Santos Marinho Cruz

Nataly Evangelista Sales

Ohana Rocha Nery

 <https://doi.org/10.22533/at.ed.9382113095>

**CAPÍTULO 6..... 61**

**MEDO DE DENTISTA EM CRIANÇAS E ADOLESCENTES: UMA REVISÃO INTEGRATIVA**

Maria Isabel Damasceno Martins Fernandes

Marillia Tenório Freire da Silva

Davi Oliveira Bizerril

Maria Vieira de Lima Saintrain

Maria Elisa Machado Ferreira Marcelo

Caroline Ferreira Martins Lessa

Maria da Glória Martins

Carina Bandeira Bezerra

Ana Ofélia Portela Lima

 <https://doi.org/10.22533/at.ed.9382113096>

**CAPÍTULO 7..... 74**

**OSTEOPOROSE E ACESSO ENDODÔNTICO: ANÁLISE DE FRATURA PELO MÉTODO DE ELEMENTOS FINITOS**

Aline Batista Gonçalves Franco


Geraldo Alberto Pinheiro de Carvalho

Sérgio Candido Dias

Amanda Gonçalves Franco

Elimário Venturin Ramos

Alexandre Sigrist de Martin


 <https://doi.org/10.22533/at.ed.9382113097>

**CAPÍTULO 8..... 85**

**OZONIOTERAPIA NAS ESPECIALIDADES ODONTOLÓGICAS – REVISÃO DE LITERATURA**

Francelza Veras Viana Lopes

Laurita dos Santos

 <https://doi.org/10.22533/at.ed.9382113098>

**CAPÍTULO 9..... 90**


**PERIODONTITE E GENGIVITE: CONHECIMENTOS ESSENCIAIS PARA A PRÁTICA ODONTOLÓGICA**

Julio Cesar Ramos Cadilho

Claudia Maria Pereira

Luís Paulo Diniz Barreto


Marcela Melo dos Santos

 <https://doi.org/10.22533/at.ed.9382113099>

**CAPÍTULO 10..... 102**

**PREVISIBILIDADE DO RESGATE DA AUTO ESTIMA E DA AUTO IMAGEM DOS PVHIV/AIDS COM LIPODISTROFIA E LIPOATROFIA FACIAL PÓS TRATAMENTO ODONTOLÓGICO**

Elcio Magdalena Giovani  
José Renato de Souza  
Rafaela Matos  
Alexandre Cândido da Silva  
Guilherme Pires  
Camila Correia dos Santos  
Luciana Ishibata  
Marcia Vechiatto  
Joselita Magalhães Caraciolo  
Robinson Fernandes de Camargo  
Maria Estela Dantas  
Zarifa Khoury  
Valdir Monteiro Pinto  
Maria Cristina Abbate

 <https://doi.org/10.22533/at.ed.93821130910>

**CAPÍTULO 11..... 112**

**PROMOÇÃO DA SAÚDE BUCAL ENTRE CRIANÇAS COM NECESSIDADES ESPECIAIS DE PIRACICABA – SP**


Gabriella Dias Bueno Martins  
Erick Hideki Matsusue Oliveira  
Beatriz Cristina de Freitas  
Dagmar de Paula Queluz

 <https://doi.org/10.22533/at.ed.93821130911>

**CAPÍTULO 12..... 123**

**PULPOTOMIA EM PACIENTES IDOSOS: RELATO DE CASOS**


Jailson Acirole Almeida  
Paulyana Almeida Lelis  
Inês de Fátima de Azevedo Jacinto Inojosa

 <https://doi.org/10.22533/at.ed.93821130912>

**CAPÍTULO 13..... 134**

**SAÚDE BUCAL DOS SERVIDORES E TRABALHADORES TERCEIRIZADOS DO INSTITUTO FEDERAL DE SERGIPE – *CAMPUS LAGARTO***

Aryana Soares Cardona  
Katharina Morant Holanda de Oliveira Vanderlei  
Natália Silva Andrade


 <https://doi.org/10.22533/at.ed.93821130913>

**CAPÍTULO 14..... 147**

**USO DOS FOTOBIMODULADORES EM ESTOMATOLOGIA: UMA REVISÃO DE**

## LITERATURA


Vivian Cristina Silva Santos  
Sherydan Azevedo Vasconcelos  
Camila Santos Pereira  
Brenda Barbosa Gonçalves  
Lidylara Lacerda Araújo Carvalho  
Helder Márcio Ferreira Júnior  
Érika Ferreira Martins  
Jannefer Leite de Oliveira  
Ayeska Aguiar Martins  
Aline Almeida Souza Nepomuceno  
Andreza Martins de Lima  
Sabina Pena Borges Pêgo

 <https://doi.org/10.22533/at.ed.93821130914>

## **CAPÍTULO 15..... 152**

**VIAS DE ADMINISTRAÇÃO E DOSAGENS DA DEXAMETASONA PARA O CONTROLE DE EDEMA, TRISMO E DOR PÓS-EXODONTIA DE TERCEIROS MOLARES IMPACTADOS: REVISÃO INTEGRATIVA**

Rogério Vera Cruz Ferro Marques  
Luciana Salles Branco de Almeida  
Daniele Meira Conde Marques  
Fernanda Ferreira Lopes

 <https://doi.org/10.22533/at.ed.93821130915>

## **SOBRE A ORGANIZADORA..... 164**

## **ÍNDICE REMISSIVO..... 165**

## IMAGEM NAS REDES SOCIAIS E ODONTOLOGIA: ASPECTOS ÉTICOS E LEGAIS

*Data de aceite: 02/09/2021*

### **Christianne Sheilla Leal Almeida Barreto**

Professora Adjunta do Departamento de Saúde  
da Universidade Estadual de Feira de Santana  
(UEFS)

Salvador-Bahia

<http://lattes.cnpq.br/0552474321452394>

<https://orcid.org/0000-0001-6920-5221>

### **Eliane Góes de Oliveira**

Graduada em Odontologia pela Universidade  
Estadual de Feira de Santana (UEFS)

Feira de Santana-Bahia

<http://lattes.cnpq.br/5175399279606944>

**RESUMO:** O setor saúde, nos últimos anos, tem enfrentado um problema emergente, relacionado ao acesso em massa do uso da internet e das redes sociais virtuais, cuja consequência mais preocupante diz respeito à exposição (excessiva) da imagem de pacientes. Agindo assim, os profissionais, em especial, os cirurgiões-dentistas, se tornam passíveis à quebra do sigilo e da confidencialidade que devem a seus pacientes. Nesse sentido, o cirurgião-dentista pode se envolver em situações de infrações, nas esferas civil, penal, administrativa (ética), bem como na vara de Defesa do Consumidor. Esse trabalho visa informar, aos atuais e futuros cirurgiões-dentistas, sobre os limites éticos e legais para o uso de imagens para fins profissionais, além das consequências previstas, para os casos em que incorrer a violação desses

limites. Foram selecionados artigos científicos entre os anos de 2015 a 2020, a partir das bases de dados do Lilacs, Scielo, Medline, apoiados pelos sites de busca Pubmed e BVS. Pesquisou-se os principais dispositivos legais referentes ao tema: Código Civil Brasileiro, Código de Defesa do Consumidor, Código Penal Brasileiro, Código de Ética Odontológica, além de outras resoluções do Conselho Federal de Odontologia. Conclui-se que a divulgação de imagens pelo cirurgião-dentista, nas redes sociais, pode trazer benefícios para o profissional, desde que seja realizada em consonância com as orientações disponíveis. Por outro lado, pode ser um fator motivador de expectativa de resultados, muitas vezes não realizável para um determinado paciente, além da probabilidade de ocorrência de outras situações de litígios, quando os pacientes reclamam da violação de suas privacidades.

**PALAVRAS - CHAVE:** Ética. Odontologia. Legislação. Redes Sociais.

### IMAGE IN SOCIAL NETWORKS AND DENTISTRY: ETHICAL AND LEGAL ASPECTS

**ABSTRACT:** The health sector, in recent years, has faced an emerging problem related to mass access to the use of the internet and virtual social networks, whose most worrying consequence concerns the (excessive) exposure of the patient's image. By doing so, professionals, especially dentists, are liable to breach the secrecy and confidentiality they owe to their patients. In this sense, the dentist can get involved in situations of infractions, in the civil, criminal, administrative (ethical) spheres, as well as in the Consumer

Defense court. This work aims to inform current and future dentists about the ethical and legal limits for the use of images for professional purposes, in addition to the expected consequences for cases in which these limits are violated. Scientific articles were selected between the years 2015 to 2020, from the databases of Lilacs, Scielo, Medline, supported by the search sites Pubmed and BVS. The main legal provisions related to the subject were researched: Brazilian Civil Code, Consumer Defense Code, Brazilian Penal Code, Dental Ethics Code, in addition to other resolutions of the Federal Council of Dentistry. It is concluded that the dissemination of images by the dentist, on social networks, can bring benefits to the professional, as long as it is performed in accordance with the available guidelines. On the other hand, it can be a motivating factor in the expectation of results, often not achievable for a particular patient, in addition to the probability of occurrence of other litigation situations, when patients complain about the violation of their privacy.

**KEYWORDS:** Ethics. Dentistry. Legislation. Social Networks.

## INTRODUÇÃO

O elevado número de profissionais no mercado de trabalho (MAGALHÃES et al., 2018) conduz o cirurgião-dentista a uma prática mercantilista, não cumprindo às normas do Código de Ética (MOTTA et al., 2019). A publicidade e propaganda são de grande importância na competitividade da classe odontológica, desde que visem estabelecer relações entre cirurgiões-dentistas e pacientes, sempre respaldados na ética (MIRANDA; BULCÃO; DULTRA, 2015). O setor saúde nos últimos anos tem encontrado um problema emergente relacionado ao acesso em massa, através do uso da internet, das redes sociais e das plataformas virtuais, a exposição da imagem de paciente (MARTORELL; FINKLER, 2017).

O primeiro Código de Ética Odontológica (CEO) foi elaborado em 1976, com o objetivo de tornar clara a natureza ética das práticas desenvolvidas (MOTTA et al., 2019). Apresenta normas em seu ambiente de trabalho, estabelece o que constitui infração ética, qual deve ser o seu comportamento profissional, ciente das responsabilidades diante do paciente e/ou instituição a quem presta serviços (MATOS et al., 2018).

No contexto da assistência em saúde, o paciente é considerado frágil e leigo, potencialmente vulnerável, devido buscar seus serviços e não deter conhecimento técnico-científico. Desta forma, profissional e paciente têm uma relação de caráter assimétrico, podendo aumentar a discrepância, quando não há prestação de informações ou divulgação questionável, que é facilitada pelos meios de comunicação existentes. Apesar da assimetria, se faz necessárias condutas éticas por parte do profissional, para que exista interação e reciprocidade, de modo que todos sejam beneficiados (FELTER et al., 2017).

Enquanto a Lei Federal nº 5.081/1966 rege o exercício profissional do cirurgião-dentista, a resolução CFO nº 118/ 2012, que se constitui no Código de Ética Odontológica, regula os direitos e deveres dos profissionais inscritos nos Conselhos de Odontologia. Em



caso de descumprimento das obrigações profissionais, do ponto de vista indenizatório, o cirurgião-dentista passa a ser regulado pelo Código Civil (Lei nº 10.406/2002) e Código de Defesa do Consumidor (Lei nº 8.078/1990) (MIRANDA; BULCÃO; DULTRA, 2015).

Em 29 de janeiro de 2019, a Resolução CFO nº 196/2019, que alterou as orientações presentes no Código de Ética Odontológica (CEO) em vigor, no que tange à divulgação de imagens referentes aos pacientes. Desse modo, a recente resolução permitiu a publicação de fotografias pré e pós-tratamento de procedimentos odontológicos, ali chamados de fotografias de diagnóstico/conclusão do tratamento (SIMPLÍCIO, 2019).

Assim, diante da permissão para o uso de imagens clínicas e fotografias de pacientes em redes sociais, pelo cirurgião-dentista, esse trabalho tem por objetivo conhecer os limites éticos e legais para o uso da imagem, oportunizando à classe odontológica o conhecimento do comportamento permitido no uso das mídias sociais com relação às imagens de pacientes.

## MATERIAIS E MÉTODOS

Trata-se de uma revisão de literatura narrativa, onde foram consultadas as bases de dados do Lilacs, Scielo, Medline (apoiadas por ferramentas de busca tanto do Pubmed quanto do BVS). Além disso, a pesquisa envolveu a legislação pertinente ao tema, a saber: Código Civil Brasileiro (Lei nº 10.406/2002); Código de Defesa do Consumidor (Lei nº 8.078/1990); Código Penal Brasileiro (Lei nº 2.848/1940). Foram utilizadas como descritores as palavras-chaves: *Ética; Odontologia; Legislação e Redes sociais* e seus respectivos em inglês: *Ethics; Dentistry; Legislation; Social Networking*. Após a pesquisa, foram selecionados artigos científicos nos idiomas inglês, português e espanhol, publicados no período entre os anos 2015 e 2020, disponíveis em artigo completo, dando embasamento ao objetivo do estudo. Vale ressaltar que não há artigos publicados em 2021 sobre o tema.

## REVISÃO DE LITERATURA

O Brasil é um país com grande número de cirurgiões-dentistas, mas esse quantitativo não é satisfatoriamente distribuído entre os estados brasileiros, ocorrendo maior concentração de profissionais em algumas regiões, especialmente nos maiores centros urbanos (LIMA; CRUZ; SILVA, 2016). O Brasil possui cerca de 212 milhões de habitantes (IBGE, 2020), atualmente no país, existem 336.322 cirurgiões-dentistas ativos, de acordo os dados do Conselho Federal de Odontologia (CFO), significando uma relação média de um cirurgião-dentista para cada 630 habitantes (CFO, 2021a).

O Estado com maior número é São Paulo, com 97.609 cirurgiões-dentistas (CFO, 2021a), correspondendo a um profissional para cada 474 habitantes; em outro extremo, tem-se o Acre, com 842 profissionais numa razão de um para cada 1.062 cirurgiões-

dentistas. Na Bahia são 15.113 em uma proporção de um para cada 982 cirurgiões-dentistas (CFO, 2021a; IBGE, 2020). Dessa forma, a distribuição desigual de cirurgiões-dentistas nos estados brasileiros exemplifica como o exercício da profissão está cada vez mais competitiva, de certa maneira estimulando muitos desses profissionais a utilizarem técnicas de fomento à venda, captação e fidelização de clientela (LUCIETTO et al., 2015).

A internet é uma ferramenta revolucionária, inclusive na área da saúde. Se de um lado, existem pacientes conhecedores das possibilidades de tratamento, riscos, benefícios, mais informados e críticos, do outro lado, existem profissionais que enxergam mais possibilidades de abordagem e aquisição de pacientes (MOTTA et al, 2019).

Assim, objetivando a regulamentação da utilização da internet, no Brasil, foi publicada a Lei 12.965/2014, intitulada "Marco Civil da Internet", estabelecendo os princípios, garantias, direitos e deveres para o uso da internet, respaldando os princípios de proteção da privacidade e preservação dos dados pessoais (artigo 3º, II, III). Pelo Marco Civil da Internet, os usuários gozam do direito de não fornecimento de seus dados pessoais a terceiros, salvo mediante consentimento livre, expresso e informado (BRASIL. MINISTÉRIO DA JUSTIÇA, 2014). Mais adiante, surgiu a Lei 13.709/2018, Lei Geral de Proteção de Dados (LGPD), que disciplina a proteção de dados pessoais, fundamentada no respeito à privacidade e na inviolabilidade da intimidade, da honra e da imagem (artigo 2º, I e IV) (BRASIL. MINISTÉRIO DA JUSTIÇA, 2018).

É válido salientar que os profissionais de saúde não vendem um produto, motivo pelo qual eles precisam estar cientes de que trabalham em prol do bem-estar e da saúde do paciente, justificando uma abordagem diferenciada e única, de acordo com as necessidades específicas (MAGALHÃES et al., 2018). A regulamentação ética da profissão, nos casos de divulgação de imagens deve considerar a conduta do profissional, não somente vinculada ao paciente (sigilo, privacidade e confidencialidade das informações), mas também em relação aos outros profissionais (concorrência desleal, aliciamento de paciente e outros mecanismos para angariar clientela) e à profissão (decoro e aviltamento) (MARTORELL et al., 2018).

Do ponto de vista legal, é concebível que a publicação da imagem de paciente em redes sociais também represente crime contra honra (difamação), quando o paciente interpretar que a veiculação foi um fato ofensivo à sua reputação. Vale ressaltar que privacidade se refere ao conjunto de informações sobre uma pessoa, cabendo exclusivamente a ela mantê-lo sob seu exclusivo controle, ou comunicar, decidindo quanto, a quem, quando e em que condições (COELHO JUNIOR; RODRIGUES; ANDRADE, 2020). Assim, nas circunstâncias em que o paciente se sentir lesado, ele poderá requerer a indenização por dano material e moral, incluindo-se aqui as situações de exposição ou uso da imagem do paciente que atingir a respeitabilidade ou se destinar a fins comerciais (MARTORELL et al., 2018).

A ética na Odontologia tem por finalidade direcionar a prática odontológica, levando em consideração os direitos e deveres, assim como, as possibilidades de se cometer

infrações éticas, das quais o cirurgião-dentista, os profissionais auxiliares da Odontologia, as entidades, as instituições ou operadoras de planos de saúde poderão responder processo ético, o qual, em caso de cabimento, acarretará uma penalidade disciplinar ou pecuniária (INOCENTE; MEDEIROS, 2016).

O anúncio, publicidade e propaganda, de acordo com o Código de Ética poderão ser feitos em qualquer meio de comunicação desde que sejam observados os preceitos do código. É considerado infração ética produzir publicidade e propaganda enganosa, abusiva, incluindo expressões ou imagens de antes e depois, com preços, modalidades de pagamento ou qualquer forma que implique comercialização da Odontologia. Assim como, realizar consulta, diagnóstico, prescrição de tratamento ou publicar resultados clínicos em veículo de comunicação em massa, cuja divulgação não tenha caráter exclusivo de esclarecimento e educação coletiva; divulgar informação ou qualquer elemento que identifique o paciente, a não ser com seu consentimento livre e esclarecido ou do seu responsável legal, não sendo permitido para fins de autopromoção ou benefício profissional, ou da empresa prestadora de serviços odontológicos; com intuito de atrair clientela aliciar pacientes praticando ou permitindo a oferta de serviços através de anúncio falso, irregular, ilícito ou imoral (CFO, 2012).

Diante disso, o Conselho Federal de Odontologia posicionou-se a respeito do assunto. O fato foi datado em 29 de janeiro de 2019, onde o Conselho Federal de Odontologia publicou a Resolução nº 196/2019, que "Autoriza a divulgação de autorretratos (selfie) e de imagens relativas ao diagnóstico e ao resultado final de tratamentos odontológicos, e dá outras providências" (MARTORELL; PRADO; FINKLER, 2019).

De acordo com a referida Resolução, é por meio do Termo de Consentimento Livre e Esclarecido-TCLE, assinado pelo paciente ou por seu responsável legal, que se formaliza a autorização para a divulgação de autorretratos (selfies) de cirurgiões-dentistas, acompanhada de pacientes ou não. Por outro lado, são proibidas imagens que identifiquem equipamentos, instrumentais materiais e tecidos biológicos. A divulgação de imagens relativas ao diagnóstico e a conclusão dos tratamentos odontológicos somente poderá ser feita pelo cirurgião-dentista responsável pela execução do procedimento; continua proibido o uso de expressões que possam caracterizar sensacionalismo, autopromoção, concorrência desleal, mercantilização da Odontologia ou promessa de resultado (CFO, 2019).

É proibida também a divulgação de vídeos e/ ou imagens com conteúdo relativo ao transcurso e /ou realização de procedimentos, exceto em publicações científicas; é vedada divulgação de casos clínicos de terceiros e em todas as publicações de imagens e /ou vídeo de pacientes em desacordo com a norma é considerada infração ética. A Resolução entrou em vigor na data da sua publicação e foram revogadas as disposições em contrário (CFO, 2019).

Cerca de um terço do Código de Ética Odontológica aborda, justamente as

questões referentes à publicidade e propaganda. Faz-se necessário uma nova redação deste dispositivo, pois a publicação dos resultados clínicos passou a ser permitida com a Resolução nº 196/2019. Nesse interim, a ausência dessas alterações essenciais dificulta o uso do C.E.O; como instrumento instrutor e balizador pelos profissionais da categoria odontológica (MARTORELL; PRADO; FINKLER, 2019).

Além disso, não impede que o cirurgião-dentista publique assuntos odontológicos que não possuem abordagem educativa e esclarecedora, direcionadas à população, divulgando, na maioria das vezes, casos clínicos, o que inevitavelmente remete à autopromoção. Estas publicações visam atrair seus destinatários para a realização de procedimentos, em geral, com objetivos estéticos, entretanto, com indicação técnico-científico e epidemiológico, questionáveis (MARTORELL; PRADO; FINKLER, 2019).

O Código de Defesa do Consumidor, Lei que reúne um conjunto de preceitos que protegem o consumidor brasileiro, tem por finalidade disciplinar os vínculos entre prestadores de serviços, comerciantes e consumidores finais, de qualquer serviço ou produto (FERREIRA et al., 2018). Com isso, incorporou algumas obrigações, que atingem os cirurgiões-dentistas, quando estes profissionais são vistos como fornecedores de serviços odontológicos (ZIMMERMANN et al., 2016) enquanto os pacientes exercem o papel de consumidores de serviços, mesmo que não formalizado em documento escrito. Contudo, na existência da relação contratual, esses documentos delimitarão direitos e obrigações mútuos; porém, em caso de dúvida sua interpretação tende a favorecer ao paciente (SIMPLÍCIO, 2019).

O profissional deve usar recursos de proteção contra litígios, não permitindo a prevalência de acordos verbais nos momentos que antecedem o exercício profissional. A forma mais eficaz de evitar litígios são os prontuários dos pacientes, com registros bem pensados, completos e constantemente atualizados (ALMEIDA et al., 2016).

A obrigação profissional divide-se em três vertentes: obrigação de "dar", de "fazer" e de "não fazer". Dessa forma, a obrigação profissional do cirurgião-dentista é de fazer, a qual, não sendo cumprida, poderá acarretar a necessidade da compensação de eventuais danos sofridos pelo paciente. Assim, os pacientes, amparados pela lei consumerista, tem a facilitação de sua defesa pela inversão do ônus da prova a seu favor, cabendo ao cirurgião-dentista provar que as contestações não são verdadeiras (COELHO JUNIOR; RODRIGUES; ANDRADE, 2020). Na obrigação profissional de meio, o profissional deve usar o melhor de seus esforços e todos os meios atualizados e disponíveis para o alcance da cura do paciente, todavia, o resultado, ou seja, a cura não é garantida. Na obrigação de resultado, se o profissional não alcançar o objetivo a que se propõe, não terá executado com a sua obrigação e terá que sofrer as consequências (MIRANDA; BULCÃO; DULTRA, 2015).

A Constituição da República Federativa do Brasil (1988) estabelece, em seu artigo 5º, inciso X, que "são invioláveis a intimidade, a vida privada, a honra e a imagem das

pessoas por constituírem direitos de individualidade" (BRASIL, 2015). Nessa perspectiva, o direito de preservação da imagem também está protegido pelos códigos deontológicos de cada profissão, por legislações específicas (LEAL et al., 2018), a exemplo do Código Civil Brasileiro (BRASIL, 2015) e do Código Penal em vigor. Deste modo, além de causar danos irreversíveis e grande constrangimento ao paciente, a exposição indevida da imagem compromete o profissional envolvido ética e juridicamente, podendo até mesmo gerar multa indenizatória (LEAL et al., 2018).

O artigo 154 do Decreto Lei nº 2.848/1940(Código Penal Brasileiro), tratando do segredo profissional, prevê a pena de detenção de três meses a um ano ou multa, para aqueles que divulgam informações que, por lei, têm o caráter de sigilosas, com exceção para as situações consideradas quebra de sigilo por "justa causa" (BRASIL, 1940). O referido artigo, sofreu modificações em decorrência da publicação da Lei 12.737/2012, que dispõe sobre a tipificação dos delitos de informática, acrescentando os artigos 154-A e 154-B; nesse interim, enquanto o artigo 154-A tipifica a invasão de dispositivos de informativa e a instalação de situação de vulnerabilidade, o 154-B institui a necessidade de representação do crime, salvo se cometido contra a Administração Pública. Esta lei ficou conhecida popularmente como "Lei Carolina Dieckmann", constituindo-se em uma providência legal, quando a atriz brasileira teve seu computador pessoal invadido por um criminoso virtual, tendo acesso a várias fotos de cunho íntimo (BRASIL. MINISTÉRIO DA JUSTIÇA, 2012).

Vários temas são apresentados ao longo da graduação em Odontologia, inclusive àqueles que versam sobre a responsabilidade civil, ética e penal, na área da saúde. Com relação às implicações penais, estas devem ser estudadas e compreendidas, pois as possíveis punições incluem penas que vão desde restrição de direitos à privação da liberdade, além do pagamento de multa, quando identificada a prática delituosa (COELHO JUNIOR; RODRIGUES; ANDRADE, 2020).

É responsabilidade do cirurgião-dentista manter a discrição sobre as condições cirúrgicas e saúde de seu paciente, sem que haja uma prévia autorização para divulgar seus dados, as únicas exceções para quebra do sigilo será quando o profissional for contribuir com a justiça, ou para revelar fatos referentes a pacientes menores de idade, para seu tutor legal e para casos suspeitos ou confirmados de maus tratos a menor de idade, mulheres e idosos, durante atendimento odontológico. O cirurgião-dentista também é responsável pelo resguardo físico e moral do seu paciente e é seu dever denunciar e notificar aos órgãos competentes, com o objetivo de interromper as atitudes violentas no âmbito familiar (COELHO JUNIOR; RODRIGUES; ANDRADE, 2020).

Tem aumentado progressivamente o número de ações movidas contra cirurgiões-dentistas, e em muitos casos, estas ações se fundamentam no tipo de obrigação assumida pelos profissionais, na ausência de documentação ou até mesmo na falha de comunicação entre o profissional e o paciente (LINO JUNIOR et al., 2017).

Diante da oportunidade de registrar e reproduzir imagens ou situações vivenciadas pelo paciente durante atendimento, geralmente não é lembrado à necessidade de se adquirir consentimento prévio do paciente ou de seus responsáveis (COELHO JUNIOR; RODRIGUES; ANDRADE, 2020). Neste contexto, é indispensável que o profissional de saúde comunique ao paciente que irá realizar o registro da imagem, além de informar as finalidades, condições e circunstâncias em que suas informações serão utilizadas e/ou veiculadas (MARTORELL et al., 2016).

## DISCUSSÃO

O profissional da Odontologia ao utilizar a imagem do paciente, sem possuir previamente o consentimento livre e esclarecido do mesmo poderá responder processos nas esferas administrativa (ético), civil e criminal (MARTORELL et al., 2016). Nenhuma informação do paciente pode ser compartilhada sem consentimento por escrito, de modo que eles necessitam saber onde e como as informações serão usadas e quem terá acesso às mesmas. Em caso de paciente com incapacidade civil absoluta ou relativa, torna-se imprescindível o consentimento dos pais ou responsáveis legais (SYKES et al., 2017). Ainda que a exposição da imagem não permita a identificação do paciente, não determina que tal ação não seja capaz de ser classificada como afrontamento à privacidade do mesmo. Deste modo, ainda que seja somente a exposição de um dente e seja praticamente impossível fazer uma relação de identidade com a pessoa assistida, o profissional de saúde deve solicitar autorização, para a aquisição da informação, bem como dos seus possíveis usos (COELHO JUNIOR; RODRIGUES; ANDRADE, 2020).

A aquisição do consentimento livre e esclarecido transmite a visão de que o profissional de saúde está diante de outro ser humano, que possui sofrimentos, desejos e que não estão desvinculados da sociedade, do trabalho, da cultura e do contexto social. Desta maneira, o profissional deve ter além da formação técnica, a formação social, humana, uma vez que é um ser capaz de aplicar seus conhecimentos no âmbito social em que irá atuar (SPONCHIADO JÚNIOR; LOPES; MARAGONI, 2017).

A noção de cuidado viabiliza a inserção de medidas de atenção dentro da área da saúde, com a preocupação pelo bem-estar das pessoas, restituindo o poder de julgar suas necessidades de saúde como integrante do processo. Nesta perspectiva, as pessoas não são tratadas como simples consumidores e passam a ser compreendidas como “seres humanos plenos: com mente, coração e espírito” (LUCIETTO et al., 2015).

Consideram-se os recursos da internet utilitários e podem ser utilizados, desde que, de forma responsável, sinalizando aos usuários como fonte de informação no que diz respeito à promoção e proteção da saúde bucal. Também é viável utilizá-los para divulgação do local de atendimento utilizado pelo profissional, bem como os serviços disponíveis, encorajando a comunicação entre potenciais clientes e cirurgião-dentista. Para isso, o

cirurgião-dentista deve ser conhecedor dos preceitos éticos ao utilizar as ferramentas da publicidade e propaganda (MAGALHÃES; COSTA; SILVA, 2019).

Havia um anseio pela “flexibilização” da ética odontológica, na exploração da Odontologia, por meio da divulgação de todo tipo de imagens, com viés comercial, sem conteúdo social, educativo e informativo nas publicações em saúde. O que gerou preocupação, com a flexibilização do Código de Ética Odontológica, em ambiente virtual os Conselhos Regionais de Odontologia teriam uma menor eficiência para fiscalizarem o exercício profissional e punirem os infratores (EMILIANO; FERNANDES; BEAINI, 2018).

Um documento construído em 2016 pela Sociedade Brasileira de Odontologia Estética (SBOE), uma sociedade científica sem fins lucrativos, denominado “Carta de Natal” convocou os cirurgiões-dentistas a assinarem um abaixo-assinado digital, que defendia o uso de imagens de pacientes em redes sociais “pela liberdade de expressão e informação”. Os principais argumentos da referida Carta eram que o Código de Ética Odontológica devia apresentar tratamento específico sobre divulgação de imagens, informações, atividades ou fatos profissionais nas redes sociais ou qualquer meio eletrônico. A divulgação, quando não patrocinados não seriam considerados propaganda, e como não constituiria anúncio ou publicidade, não haveria a vedação do Código de Ética para o uso das expressões antes e depois em perfil pessoal (MARTORELL; FINKLER, 2017).

Na Resolução nº 196/2019 as expressões “antes e depois” foram substituídas por “diagnóstico” e “conclusão de tratamento”. O conceito de diagnóstico é entendido como a determinação de uma doença, a partir dos sinais e sintomas e da realização de exames em diferentes tipos, a exemplo de radiografias, tomografias; análise anatomopatológica. Autopromoção corresponde a promover a si mesmo, alardear ou divulgar seus méritos e qualidades. Por conseguinte, a selfie em si, não teria o sentido de autopromoção? (BRASIL. MINISTÉRIO DA JUSTIÇA, 2012). Este parecer é oposto ao adotado pela categoria médica em que sua Resolução CFM nº 2.126/2015 proíbe os autorretratos, justamente por perceber sua potencialidade para “sensacionalismo, autopromoção ou concorrência desleal” (CFM, 2015).

Ainda com vistas à proteção dos cirurgiões-dentistas, a Resolução CFO nº 226/2020, delibera sobre o exercício à distância da Odontologia, mediado por tecnologias, medida necessária para o enfrentamento da emergência em saúde pública internacional, resultante da pandemia do coronavírus (COVID19), que continua exigindo a postura do distanciamento social como uma das formas de reduzir o contágio, dificultando os contatos presenciais entre os profissionais e seus pacientes (CFO, 2020, 2021b).

Desse modo, esse dispositivo impõe que somente por meio de supervisão direta do paciente, o cirurgião-dentista poderá realizar consultas à distância, para fins de diagnóstico, prescrição e elaboração de plano de tratamento, devendo ser registrado no prontuário toda a atuação realizada nestas circunstâncias. Além dessa providência, o CFO passou a disponibilizar o certificado digital individual aos profissionais inscritos; a assinatura digital

facilita o exercício da Odontologia e permite definir formulários, atestado, solicitação de exames e relatórios, para que sejam validados eletronicamente (CFO, 2020, 2021b).

Nas postagens de fotografias pré e pós-tratamento, os casos clínicos devem ser antecipadamente selecionados. E, de acordo com o CDC, algumas perguntas e respostas devem ser claras, para o paciente, a exemplo de: 1) Eles representam o resultado da maioria dos casos tratados por aquele profissional ou o melhor resultado alcançado em um grupo maior? 2) A imagem é ética e honesta ou pode induzir o leigo a interpretar mal as informações sobre contraindicações e riscos inerentes? (SIMPLÍCIO, 2019).

O que está em discussão é a imagem do tratamento odontológico como fator motivador de resultado nos pacientes, que visitam a divulgação do cirurgião-dentista e decidem procurar os serviços, por querer resultado semelhante para seus casos (MARTORELL et al., 2018), que nem sempre é realizável, afinal de contas, os pacientes são distintos, com diferentes respostas biológicas e limites individuais, desse modo, as chances do resultado não ficar igual em relação à publicação são grandes (GARBI et al., 2018). A Odontologia é entendida como ciência de meio em sua origem, entretanto, algumas questões associadas à expectativa estética podem transformar a obrigação do cirurgião-dentista em resultado (FERNANDES; SILVA, 2016).

No que diz respeito à obrigação profissional do cirurgião-dentista, este deve utilizar todas as técnicas e meios apropriados para o melhor resultado do tratamento solicitado pelo paciente, aliando função à estética, sempre advertindo que não realizará procedimentos que não são indicados para o caso naquele paciente. Por um lado, há desvantagem de toda classe odontológica, por introduzir precedentes desfavoráveis para futuras ações judiciais (MIRANDA; BULCÃO; DULTRA, 2015).

Na Clínica Odontológica é sabido que o sucesso do tratamento não deve ser verificado apenas pela exibição da imagem registrada imediatamente após o tratamento, posto que, sucesso clínico implica, além da satisfação subjetiva do paciente, no equilíbrio da forma e na função entre as estruturas craniomaxilofaciais, que necessita ser reavaliado com o passar do tempo, a fim de conferir se a técnica utilizada no caso obteve êxito (CAMARGO; BATISTA; UNFER, 2019). É indiscutível a serventia das mídias e redes sociais, para interações com pacientes e colegas, bem como para acessar o conhecimento científico (SIMPLÍCIO, 2019).

Desse modo, o cirurgião-dentista pode e deve publicar suas trajetórias profissionais, áreas de ocupação, procedimentos e técnicas de tratamento, com enfoque em informações que cooperem para compreensão da população de modo educacional, contanto que não caracterize mercantilização, concorrência desleal ou desvalorização da profissão odontológica (SIMPLÍCIO, 2019).



## CONCLUSÕES

A divulgação de imagens nas redes sociais, pelos cirurgiões-dentistas pode ser um fator motivador de expectativa de resultados, muitas vezes não realizável para àquele paciente. Como consequência, surgem os litígios, envolvendo esses profissionais e os pacientes insatisfeitos com os resultados alcançados nos respectivos tratamentos.

A veiculação de imagens, sem estar de posse do Termo de Consentimento Livre e Esclarecido (TCLE), assinado pelo paciente pode gerar constrangimentos, configurando em violação de privacidade. E, citando a Carta Magna, ratificada pelo Código Civil Brasileiro, os casos de violação ao direito de imagem e à vida privada estarão sujeitos ao pagamento de indenização pelo dano material e/ou moral, com objetivo de compensar o prejuízo sofrido.

O cirurgião-dentista, ao fazer publicidade ou propaganda com o uso de imagens de seus pacientes, sem respeitar as normas preconizadas pelo Código de Ética Odontológica estará sujeito a processos éticos referentes à sua conduta profissional, especialmente pelo descumprimento dos deveres fundamentais de zelar pela saúde e pela dignidade do paciente, assim como de resguardar o sigilo profissional, no seu sentido mais amplo. Ademais, ainda quanto à violação do sigilo profissional, o cirurgião-dentista também responderá no âmbito penal com detenção de três meses a um ano ou multa.

É válido destacar que não é o investimento desenfreado em marketing, publicidade e propaganda que fará daquele cirurgião-dentista um profissional de sucesso e plenamente realizado na sua profissão, mas sim, a procura por fazer o melhor para os seus pacientes, valorizando os princípios morais, a boa-fé, a empatia, e, buscando sempre planejar e realizar os procedimentos com base em critérios individuais.

É de fundamental importância a preservação de uma relação de respeito e confiança entre o cirurgião-dentista e o paciente, liame que, infelizmente, tem se perdido com o excesso de divulgação de imagens, tornando essa relação muito distante e impessoal.

## REFERÊNCIAS

ALMEIDA, V. L. *et al.* Professional profile, legal obligations, and conduct of orthodontists in terms of litigation prevention. **Bioscience Journal**, Uberlândia, v. 32, n. 3, p. 829-838, May/June. 2016.

BRASIL. Decreto-Lei nº 2.848, de 07 de dezembro de 1940. **Código Penal**. Brasília: Câmara dos Deputados, 1940. Disponível em: <https://www2.camara.leg.br/legin/fed/declei/1940-1949/decreto-lei-2848-7-dezembro-1940-412868-publicacaooriginal-1-pe.html>. Acesso em: 18 nov. 2020.

BRASIL. Ministério da Justiça. **Lei nº 12.737, de 30 novembro de 2012**. Dispõe sobre a tipificação criminal de delitos informáticos; altera o Decreto-Lei nº 2.848, de 7 de dezembro de 1940 – Código Penal; e dá outras providências. Brasília, 03 dez. 2012. Disponível em: [http://www.planalto.gov.br/ccivil\\_03/\\_ato2011-2014/2012/lei/12737.htm](http://www.planalto.gov.br/ccivil_03/_ato2011-2014/2012/lei/12737.htm). Acesso em: 06 maio 2021.

BRASIL. Ministério da Justiça. **Lei nº 12.965, de 23 de abril de 2014**. Estabelece princípios, garantias, direitos e deveres para o uso da Internet no Brasil. Brasília, 2014. Disponível em: [http://www.planalto.gov.br/ccivil\\_03/\\_ato2011-2014/2014/lei/12965.htm](http://www.planalto.gov.br/ccivil_03/_ato2011-2014/2014/lei/12965.htm). Acesso em: 06 maio 2021.

BRASIL. Ministério da Justiça. **Lei 13.709, de 14 agosto de 2018**. Esta Lei dispõe sobre o tratamento de dados pessoais, inclusive nos meios digitais, com o objetivo de proteger os direitos fundamentais de liberdade e de privacidade e o livre desenvolvimento da personalidade da pessoa natural. Disponível em: [http://www.planalto.gov.br/ccivil\\_03/\\_ato2015-2018/2018/lei/l13709.htm](http://www.planalto.gov.br/ccivil_03/_ato2015-2018/2018/lei/l13709.htm). Acesso em: 06 abr. 2021.

BRASIL. **Código Civil, Constituição Federal e legislação complementar**: mini obra coletiva de autoria da Editora Saraiva. 21. ed. São Paulo: Saraiva, 2015. 140p.

CAMARGO, F. D. de; BATISTA, A. K.; UNFER, B. Ética e moral: reflexões de dentistas do serviço público. **Revista Bioética**, Brasília, v. 27, n. 2, abr./jun. 2019. DOI: <https://10.1590/1983-80422019272313>.

COELHO JUNIOR, H. M. C.; RODRIGUES, I. A.; ANDRADE, E. S. A responsabilidade do cirurgião-dentista no âmbito criminal. **Faculdade de Ciências do Tocantins- FACIT**, Tocantins, v.1, n. 19, p. 27-37, 2020.

CONSELHO FEDERAL DE MEDICINA (CFM). **Resolução CFM nº 2.126/2015**. Altera as alíneas “c” e “f” do art. 3o, o art. 13 e o anexo II da Resolução CFM no 1.974/11, que estabelece os critérios norteadores da propaganda em Medicina. 2015. Disponível em: <https://sistemas.cfm.or.br/normas/visualizar/resolucoes/BR/2015/2016>. Acesso em: 26 abr. 2021.

CONSELHO FEDERAL DE ODONTOLOGIA (CFO). **Código de Ética Odontológica**. Aprovado pela Resolução CFO-118/2012. Brasília: CFO, 2012. Disponível em: [https://website.cfo.org.br/wp-content/uploads/2018/03/codigo\\_etica.pdf](https://website.cfo.org.br/wp-content/uploads/2018/03/codigo_etica.pdf). Acesso em: 18 nov. 2020.

CONSELHO FEDERAL DE ODONTOLOGIA (CFO). **Guia assinatura digital. Pronta para uso no atendimento odontológico**. Brasília: CFO, 2021b. Disponível em: <http://sistemas.cfo.org.br/visualizar/atos/RESOLU%C3%87%C3%83O/SEC/2020/26>. Acesso em: 17 maio 2021.

CONSELHO FEDERAL DE ODONTOLOGIA (CFO). **Quantidade de profissionais e entidades ativos**. Brasília: CFO, 2021a. Disponível em: <https://website.cfo.org.br/estatisticas/quantidade-geral-de-entidades-e-profissionais-ativos/>. Acesso em: 26 abr. 2021

CONSELHO FEDERAL DE ODONTOLOGIA (CFO). **Resolução CFO- 196, de 29 de janeiro de 2019**. Autoriza a divulgação de autorretratos (selfie) e de imagens relativas ao diagnóstico e ao resultado final de tratamentos odontológicos, e dá outras providências. Brasília: CFO, 2019. Disponível em: <http://sistemas.cfo.org.br/visualizar/atos/RESOLU%C3%87%C3%83O/SEC/2019/196>. Acesso em: 18 nov. 2020.

CONSELHO FEDERAL DE ODONTOLOGIA (CFO). **Resolução CFO-226, de 04 de junho de 2020**. Dispõe sobre o exercício da Odontologia a distância, mediado por tecnologias, e dá outras providências. Brasília: CFO, 2020. Disponível em: <http://sistemas.cfo.org.br/visualizar/atos/RESOLU%C3%87%C3%83O/SEC/2020/226>. Acesso em: 17 maio 2021.

EMILIANO, G. B. G.; FERNANDES, M. M.; BEAINI, L. T. Ética odontológica: Para onde devemos olhar em busca de soluções? **Revista Brasileira de Odontologia Legal - RBOL**, São Paulo, v. 5, n. 2, p. 94-102, 2018.

FELTER, M. *et al.* A violação dos aspectos éticos e legais de uma rede social profissional odontológica. **Revista Brasileira de Odontologia Legal RBOL**, São Paulo, v. 4, n. 3, p. 34-47, 2017.

FERNANDES, M. M.; SILVA, R. F. **A Odontologia a luz do Direito. Revista Brasileira de Odontologia Legal – RBOL**, São Paulo, v. 3, n. 2, p.135-143, 2016.

FERREIRA, M. R. *et al.* Correlação entre reclamações de consumidores e ações judiciais por falhas na prestação de serviços odontológicos no estado de São Paulo, Brasil. **Revista Brasileira de Odontologia Legal- RBOL**, São Paulo, v. 5, n. 1, p. 30-39, 2018.

GARBI, C. A. S. *et al.* O uso das redes sociais na Odontologia: uma análise dos aspectos éticos de páginas de clínicas odontológicas. **Revista Brasileira de Odontologia Legal – RBOL**, São Paulo, v. 5, n. 1, p. 22-29, 2018.

IBGE. Portaria nº PR -254, de 25 de agosto de 2020. Institui o Art. 1º, para divulgar as estimativas da População para Estados e Municípios com data de referência em 1º de julho de 2020. **Diário Oficial [da] União**, Brasília, 2020. Disponível em: <https://portal.in.gov.br/web/dou/-/portaria-n-pr-254-de-25-agosto-de-2020-274382852>. Acesso em: 26 abr. 2021.

INOCENTE, J. J.; MEDEIROS, U. Aplicação da bioética na prática clínica diária. **Revista Brasileira de Odontologia**, Rio de Janeiro, v. 73, n. 1, p. 4-8, jan./mar. 2016.

LEAL, M. C. B. *et al.* O conhecimento dos estudantes sobre direito de imagem do paciente. **Revista Bioética**, Brasília, v.26, n. 4, out./dez. 2018. DOI: <https://10.1590/1983-80422018264278>.

LIMA, A. I. C.; CRUZ, R. A.; SILVA, R. A. Análise dos perfis de clínicas odontológicas e de cirurgiões-dentistas em duas redes sociais quanto aos aspectos éticos, de propaganda e publicidade. **Revista Brasileira de Odontologia Legal - RBOL**, São Paulo, v. 3, n. 2, p. 66-73, 2016.

LINO JUNIOR, H. L. *et al.* Levantamento de processos de responsabilidade civil envolvendo a odontologia na comarca de Londrina, Paraná, Brasil. **Revista Jurídica**, Curitiba, v. 01, n. 46, p.515-531, 2017. DOI : <https://10.6084/m9.figshare.5581765>

LUCIETTO, D. A. *et al.* Marketing para a saúde: conceitos, possibilidades e tendências. **Revista Científica Tecnológica**, [s.l.], v.3, n. 2, 2015.

MAGALHÃES, L. V. *et al.* Publicidade odontológica e médica: análise comparativa das regras de conduta profissional. **RGO**, Porto Alegre, v. 66, n. 2, p.166-171, jun. 2018. DOI: <https://doi.org/10.1590/19818637201800020000103472>.

MAGALHÃES, L. V.; COSTA, P. B.; SILVA, R. H. A. Análise dos processos idenizatórios envolvendo a Odontologia na Grande Vitória, Espírito Santo, Brasil. **Revista Brasileira de Odontologia Legal - RBOL**, São Paulo, v. 6, n. 2, p.13-20, 2019.

MARTORELL, L. B. *et al.* Divulgação de imagem de pacientes em redes sociais segundo docentes: curtir e compartilhar?. **Revista Brasileira de Odontologia Legal - RBOL**, São Paulo, v. 5, n. 2, p. 2-11, 2018.

MARTORELL, L. B. *et al.* O uso de imagens em redes sociais e o respeito ao paciente odontológico. **Journal of Health Science**, Tokyo, v. 18, n. 2, p.104-110, 2016.

MARTORELL, L. B.; FINKLER, M. Carta de natal-Em busca da alforria para a utilização de imagens de pacientes em redes sociais. **Revista Brasileira de Odontologia Legal - RBOL**, São Paulo, v. 4, n. 3, p. 117-123, 2017.

MARTORELL, L. B.; PRADO, M. M.; FINKLER, M. Paradoxos da resolução CFO nº 196/2019: "Eu tô te explicando, pra te confundir.- **Revista Brasileira de Odontologia Legal - RBOL**, São Paulo, v. 6, n. 1, p. 74-89, 2019.

MATOS, J. D. M. *et al.* A importância da bioética na prática odontológica: considerações atuais da literatura. **RFO UPF**, Passo Fundo, v. 23, n. 2, p. 247-251, maio/ago. 2018. DOI: <https://doi.org/10.5335/rfo.v23i2.8316>.

MIRANDA, S. S. A.; BULCÃO, J. A.; DULTRA, C. A. Publicidade e propaganda em odontologia: avaliação dos aspectos éticos envolvidos. **Revista Brasileira de Odontologia Legal - RBOL**, São Paulo, v. 2, n. 1, p. 53-67, 2015.

MOTTA, L. *et al.* Panorama das denúncias e processos éticos odontológicos no estado de Santa Catarina. **Revista Brasileira de Odontologia Legal - RBOL**, São Paulo, v. 6, n. 2, p. 21-30, 2019.

SIMPLÍCIO, A. H. M. Social media and dentistry: ethical and legal aspects. **Dental Press Journal Of Orthodontics**, Maringá, v. 24, n. 6, p. 80-92, Nov./Dec. 2019. DOI: <https://doi.org/10.1590/2177-6709.24.6.080-089>.

SPONCHIADO JÚNIOR, E. C.; LOPES, L. P. B.; MARAGONI, S. M. A aplicação de marketing na área odontológica. **Revista de Teorias e Práticas Educacionais- RTPE**, Paraná, v.16, n. 1, p.10-14, jul./set. 2017.

SYKES, L. M. *et al.* Mídia social e odontologia: parte 8: preocupações éticas, jurídicas e profissionais com o uso de sites da Internet por profissionais de saúde. **South African Dental Journal**, Joanesburgo, v. 72, n. 3, abr. 2017.

ZIMMERMANN, R. D. *et al.* Conhecimento dos cirurgiões-dentistas de uma cidade do nordeste brasileiro em relação ao Código de Defesa do Consumidor e suas implicações na prática odontológica. **Revista Brasileira de Odontologia Legal - RBOL**, São Paulo, v. 3, n. 1, p. 41-50, 2016.

# CAPÍTULO 2

## IMPLANTE IMEDIATO EM REGIÃO ESTÉTICA: ACOMPANHAMENTO CLÍNICO E TOMOGRÁFICO DOS TECIDOS PERIMPLANTARES

*Data de aceite: 02/09/2021*

*Data de submissão: 28/06/2021*

### Fernando Vacilotto Gomes

Associação Gaúcha de Odontologia  
Reabilitadora (AGOR/RS)  
Porto Alegre, RS, Brasil  
<http://lattes.cnpq.br/4299710128887437>

### Luciano Mayer

Associação Gaúcha de Odontologia  
Reabilitadora (AGOR/RS)  
Porto Alegre, RS, Brasil  
<http://lattes.cnpq.br/8145403595720243>

**RESUMO:** Os avanços tecnológicos na Implantodontia fizeram com que as reabilitações de pacientes com necessidade estética imediata tivessem um crescimento nos últimos anos, especialmente em situações onde a utilização de restaurações protéticas removíveis durante o período de osseointegração não contemplam o nível de exigência e a expectativa do paciente. A instalação de um implante osseointegrável e a sua adequada provisionalização imediata devem ser feitas com elevada qualidade a fim de se colaborar com as questões funcionais e estéticas para um bom prognóstico. Todavia, questionamentos se estabelecem no momento em que a resolução imediata do caso deva ser feita em alvéolo fresco pós-exodontia, especialmente em situações de fenótipo gengival desfavorável. Assim sendo, este artigo tem por objetivo apresentar um caso clínico onde se realizou a exodontia dos dentes 11 e 21, a

inserção imediata de implantes osseointegráveis e a provisionalização com a coroa dos dentes naturais recém-extraídos, comparando com a literatura atual, a condição ideal de reabilitação desses casos para manutenção da arquitetura gengival inicial.

**PALAVRAS - CHAVE:** Implante Dentário. Estética Dentária. Prótese Dentária. Tomografia Computadorizada de Feixe Cônico.

### IMMEDIATE IMPLANT IN THE ESTHETIC ZONE: CLINICAL AND CBCT FOLLOW-UP OF PERI-IMPLANT TISSUES

**ABSTRACT:** Technological advances in implant dentistry have substantially increased the number of rehabilitations of patients with immediate esthetic needs, particularly when the use of removable prosthesis during osseointegration does not meet patient expectations and demands. The placement of osseointegrated implants and the adequate immediate provisionalization should ensure high-quality functional and esthetic results and a good prognosis. However, questions remain about whether rehabilitation should be immediate in case of fresh sockets, particularly when the gingival phenotype is unfavorable. This report describes a clinical case of extraction of teeth # 11 and 21, immediate osseointegrated implant placement and placement of a provisional using the crown of the natural teeth freshly extracted. Results are compared with findings reported in recent studies, and the ideal treatment to keep gingival architecture is discussed.

**KEYWORDS:** Dental implant. Dental esthetics. Dental prosthesis. Cone beam computed tomography.

## 1 | INTRODUÇÃO

A reabilitação odontológica de pacientes com necessidade estética imediata em região anterior de maxila vem crescendo a cada ano na Implantodontia [1,2]. Em especial, nas situações onde as alternativas protéticas removíveis não são aceitas por parte do paciente ou onde não ocorra esta adaptação, a instalação de um implante osseointegrável e a sua adequada provisionalização deve respeitar uma série de critérios. Entre eles, o respeito à anatomia local com um bom perfil de emergência do provisório, lisura superficial obtida com um adequado protocolo de polimento, atenção para as questões funcionais relativas aos movimentos cêntricos e excêntricos mandibulares e estabelecimento de uma estética compatível com a harmonia do sorriso do paciente [2-6].

O processo de reparo ósseo pós-exodontia vem sendo estudado no intuito de se achar soluções favoráveis a médio e longo prazos, quanto à manutenção do tecido ósseo vestibular, que em geral é pouco espesso e, havendo reabsorção do mesmo, sua ausência trará prejuízos a manutenção da arquitetura gengival [6-9]. Situações de favorável resolução onde, na arcada dentária, uma área a ser reabilitada apresente altura e largura ósseas abundantes e o fenótipo gengival favorável, apresentaram, sem dúvidas, resultados estético e funcional mais previsíveis [10]. Todavia, questionamentos se estabelecem no momento em que a resolução imediata do caso deva ser feita em alvéolo fresco pós-exodontia, especialmente em situações de fenótipo gengival desfavorável [10-12]. Estes casos representam a realidade atual da Odontologia e, cada vez mais, as necessidades estéticas de harmonia gengival e a mimetização das próteses em relação ao arco dentário perfazem o desejo do paciente [13-16].

Antes da resolução protética definitiva existe a necessidade de provisionalização para condicionamento gengival, e neste aspecto, nota-se que a coroa do dente natural pode ser utilizada como alternativa na etapa de provisionalização, especialmente porque seus resultados mostram além de uma relação muito próxima da lisura do esmalte natural, um contorno mais harmônico devido à preservação da anatomia preexistente e um melhor selamento gengival em relação aos acrílicos convencionalmente utilizados [18,19]. Outro fator a ser relevado é a manutenção das características do esmalte e do remanescente radicular recoberto por cimento na porção cervical destas facetas do dente natural, que apresentam características biológicas as quais, possivelmente, se adaptam mais fisiologicamente ao tecido mole gengival do que materiais de origem sintética [1,20,21].

Uma das grandes dificuldades acerca da instalação de implantes imediatamente pós-extração na região anterior da maxila está relacionada à tabua óssea vestibular [19]. Algumas vezes, a anquilose dentária, a hipercementose, a destruição coronária excessiva e as raízes dentárias muito longas e robustas geram uma dificuldade cirúrgica importante, muitas vezes eliminando no próprio ato cirúrgico o tecido ósseo vestibular que é extremamente delgado [20,21]. Tal situação é desfavorável ao prognóstico, não só

pela deiscência que possa ser gerada ao tecido gengival ou escurecimento local, mas principalmente pela possibilidade de exposição tardia da cinta metálica do implante [23]. Algumas situações, onde a fratura óssea é tão grande, o manejo com enxertia óssea torna-se necessário, enfrentando-se inúmeros procedimentos cirúrgicos para ganho estético [19-21]. Frente a este tipo de situação, mesmo uma adequada reabilitação protética pode não obter um resultado estético desejado, visto que a arquitetura gengival e a harmonia do tecido mole não for respeitada [12].

Assim sendo, este artigo tem por objetivo apresentar um caso clínico onde se realizou a exodontia dos dentes 11 e 21, a inserção imediata de implantes osseointegráveis e o carregamento imediato dos mesmos utilizando como provisório a própria coroa dos dentes naturais recém-extraídos. Foram realizados controle radiográfico e tomográfico de 8 anos pós-operatórios, comparando com a literatura atual a condição ideal de reabilitação desses casos para manutenção da arquitetura gengival inicial.

## 2 | RELATO DE CASO

Paciente do sexo feminino, 35 anos de idade, leucoderma, sem alterações sistêmicas relatadas, apresentou-se relatando mobilidade no elemento dental 11 e sensibilidade importante no dente 21. Durante atendimento inicial, a mesma informa que seu comparecimento à consulta se dava em virtude do encaminhamento realizado pela endodontista (Figura 1).

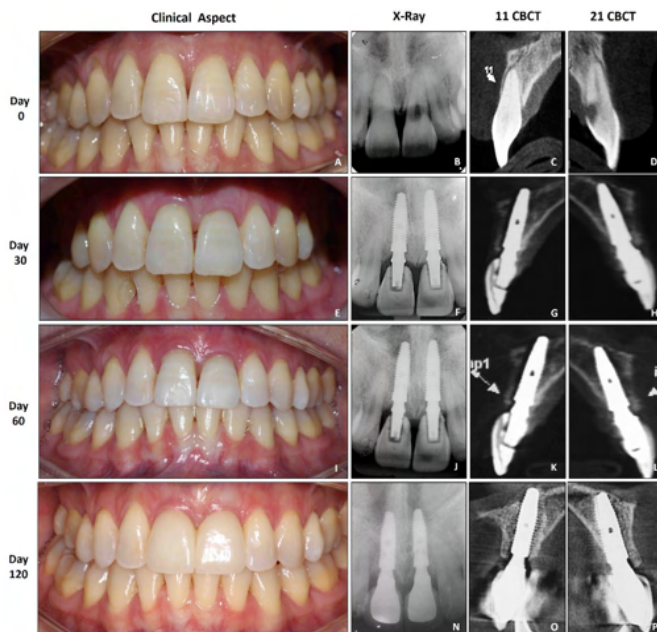


Figura 1: ABCD) Dia zero, aspecto inicial dos dentes 11 e 21, associando-se a radiografia periapical e tomografia computadorizada cone beam; EFGH) Sete dias de pós-operatório de instalação dos implantes; IJKL) Trinta dias de pós-operatório; MNOP) 90 dias de pós-operatório com as restaurações cerâmicas prontas

Após análise criteriosa da história relatada pela paciente, verificou-se que a mesma sofrera no início da adolescência trauma dentoalveolar com a avulsão dos dois incisivos centrais superiores (dentes 11 e 21), sendo que o Cirurgião-dentista que fez o atendimento de urgência realizou, na época, o reposicionamento dos dois dentes com uma contenção por um período de três semanas, segundo informado. Durante a anamnese, a paciente apresentou o encaminhamento por escrito da Cirurgiã-dentista especialista em Endodontia que, após bateria de exames de imagem e avaliação clínica, atestou impossibilidade de endodontia do elemento 21 devido ausência total de conduto radicular e do dente 11 devido à presença de grande reabsorção externa. Dessa forma, o plano de tratamento por parte da Implantodontia incluía a exodontia dos elementos dentários 11 e 21 com a inserção imediata de dois implantes osseointegráveis e a provisionalização dos mesmos utilizando a própria coroa dos dentes recém-extraídos. A paciente ficou surpresa com a possibilidade da manutenção da relação estética harmônica proporcionada pela utilização das próprias coroas naturais e, assim, concordou com o plano de tratamento. Ressalta-se, pois, que todo e qualquer procedimento que fora realizado nesta paciente ocorreu após compreensão e assinatura de um termo de consentimento livre e informado.

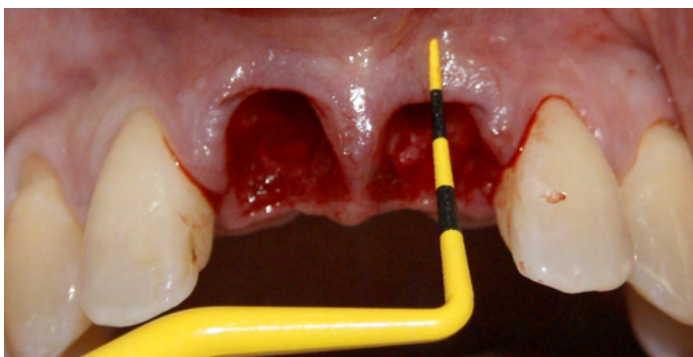


Figura 2: Avaliação da manutenção da margem óssea vestibular pós-exodontia dos elementos 11 e 21

Assim, foi realizada a anestesia terminal infiltrativa na região anterior da maxila para a posterior exodontia dos dentes 11 e 21 (**Figura 2**). Buscou-se uma cirurgia no formato menos traumático possível, onde se utilizou um periótomo obedecendo a delicadeza no manuseio dos tecidos periodontais, sem o descolamento mucoperiostal. Posteriormente, com auxílio de um fórceps, realizou-se a exodontia dos elementos 11 e 21. Imediatamente após a exodontia, o alvéolo foi irrigado com solução salina de soro fisiológico e as paredes ósseas cuidadosamente inspecionadas, verificando-se a integridade das mesmas em todas as faces. Instalou-se, então, dois implantes osseointegráveis, observando-se o correto posicionamento tridimensional dos mesmos, fator esse determinante para a manutenção da estética gengival e do osso vestibular. O posicionamento de uma guia cirúrgica fora



fundamental para a colocação dos implantes em uma posição adequada para as etapas protéticas futuras. Ao final da instalação dos implantes osseointegráveis plataforma Cone Morse Alvim 3.5 x 13mm (Neodent®, Curitiba, Brasil) constatou-se um travamento superior a 40N/cm<sup>2</sup> em ambos, o que possibilitou o carregamento imediato desses implantes (**Figura 3**).

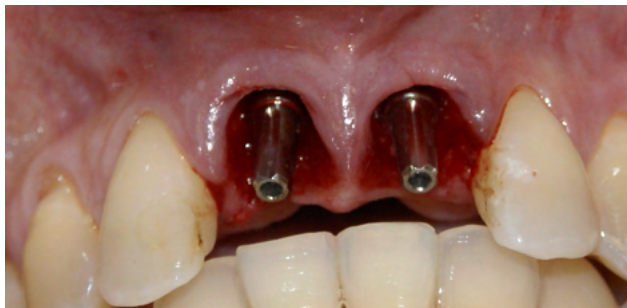

Figura 3: Pós instalação de implantes na região dos dentes 11 e 21 e verificação dos intermediários quando a margem gengival.

Também foram obtidos registros de análise por frequência de ressonância (AFR) com o aparelho Osstell® (Gothenburg, Suécia) e os mesmos foram superiores a 57 ISQ.

Para a confecção dos provisórios sobre implante foi preparada a porção coronária dos elementos dentários naturais nº 11 e 21, transformando-as em duas facetas, ambas reposicionadas em boca e fixadas sobre um componente protético munhão universal 3.5 x 2.5 x 6 mm (Neodent®, Curitiba, Brasil) com resina fotopolimerizável. Foram realizados pequenos ajustes oclusais de maneira que as mesmas ficassem livres dos contatos em protrusão e lateroprotrusão, o que poderia causar traumas que prejudicariam a osseointegração em sua fase primária de remodelação óssea periimplantar, ocasionando assim, o fracasso do implante (**Figura 4 e 5**).

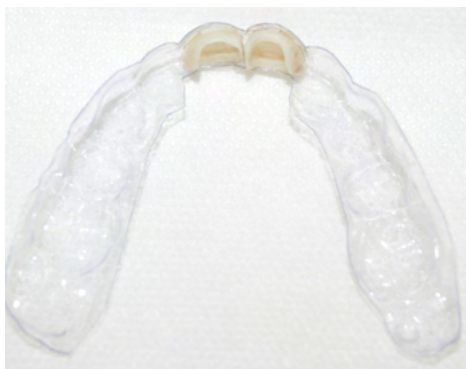

Figura 4: Guia multifuncional para região dos dentes 11 e 21 com o objetivo de permitir o melhor posicionamento tridimensional para os implantes, como também, auxiliar na captura das facetas dos próprios dentes sobre os pilares dos implantes.

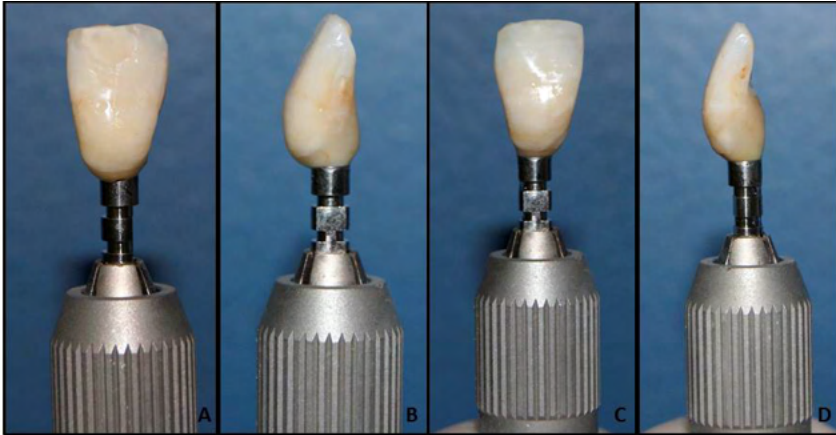


Figura 5: Acabamento das facetas após captura com resina composta.

Após esta etapa, onde todos os ajustes foram realizados, procedera-se a enxertia óssea com biomaterial xenógeno (Bonefill Granulação Fina – 0,5g, Bionnovation Biomedical, SP, Brasil) no “gap” vestibular, pois durante a inserção dos implantes, notara-se que o espaço entre o implante e osso fora maior do que 2mm (**Figura 6**).

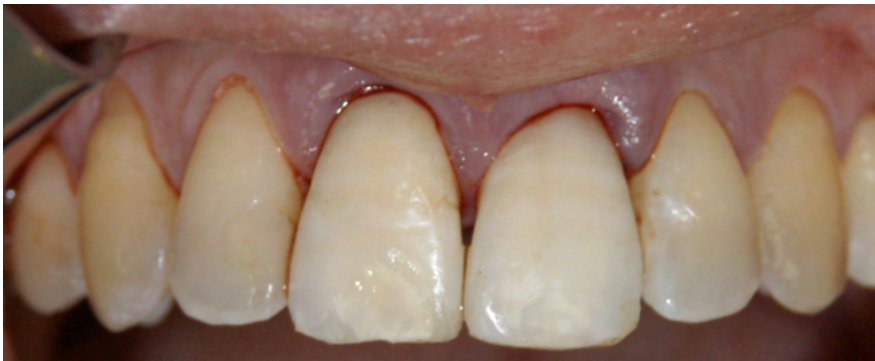

Figura 6: Cimentação dos provisórios imediatamente após o término do procedimento cirúrgico.

Ao término dos procedimentos clínicos (**Figura 7**), foram informados à paciente cuidados específicos com a higiene e com a manutenção das próteses unitárias, bem como foi acordado um regime mensal de revisões, visando à manutenção do nível de satisfação obtido pelo maior tempo possível. Solicitou-se, também, um exame tomográfico de controle periódico para avaliação da manutenção do tecido ósseo perimplantar.

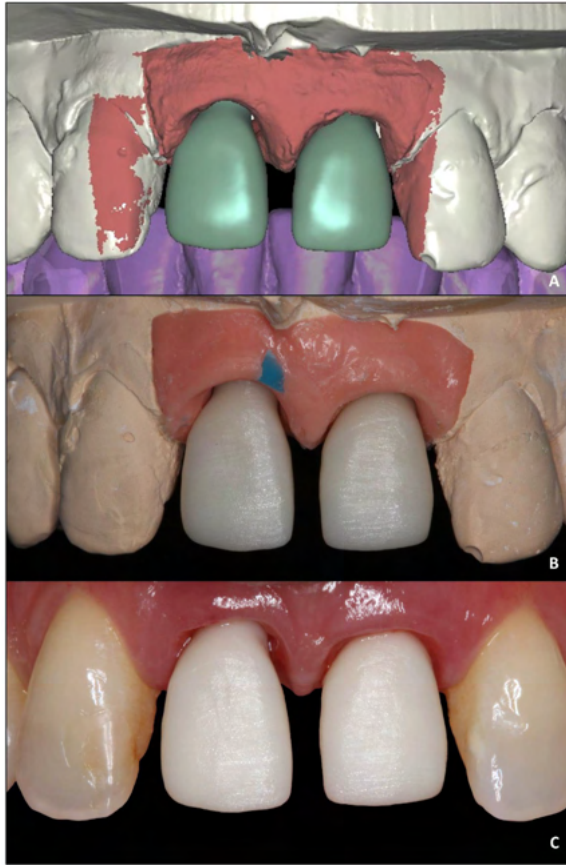

Figura 7: Avaliação da prova das estruturas metálicas em zircônia nos aspetos digital (A), analógica sobre os modelos de gesso (B) e em boca (C). Verificam-se, pois, a qualidade das adaptações e a semelhança do planejado com o executado.

### 3 | DISCUSSÃO

A restauração de próteses sobre implante em região estética, mantendo a arquitetura gengival em harmonia com os tecidos adjacentes pode ser considerada um grande desafio na Implantodontia moderna. Para prever com maior precisão as possibilidades de resultado estético perimplantar, um protocolo de diagnóstico com cinco chaves pode ser observada e utilizada neste aspecto. Este protocolo inclui: (I) a posição relativa dos dentes, (II) a forma do periodonto, (III) o biótipo do periodonto, (IV) a forma do dente e (V) a posição da crista óssea [2]. No caso apresentado, por exemplo, pode se observar um fenótipo gengival extremamente delgado, com possibilidade de retração ou transparência do implante ou dos componentes protéticos através do tecido. Este aspecto foi muito bem estudado em conjunto com a paciente, informando todos os viéses do tratamento, como também, os cuidados de higiene e manutenção do trabalho protético que devem ser mantidos pela paciente.

Um aspecto crucial foi a utilização de uma guia cirúrgica, esta delicadamente planejada e confeccionada no pré-operatório visando o correto posicionamento dos implantes [1,3]. Os elementos dentários provisórios deveriam ser acomodados exatamente na posição inicial, o que pode ser conseguido com este tipo de técnica, em que a guia possibilita a provisionalização exatamente onde os dentes naturais estavam. Para tal, após a inserção dos implantes osseointegráveis, procedeu-se o reposicionamento das facetas confeccionadas com a coroa natural do dente permanente sobre os pilares protéticos, coincidindo, por meio da guia, as posições inicial e final. Assim sendo, respeitando-se a arquitetura gengival do paciente por meio da utilização da coroa do dente recém-extraído, tende-se a manter todo o arcabouço do tecido mole, lisura do esmalte e contorno dentário, facilitando o processo cicatricial, tornando-o mais biológico [2,7-9].

A literatura apresenta inúmeros trabalhos demonstrando as possibilidades de manutenção da altura óssea vestibular em virtude do conhecido processo de reabsorção da *bundle bone*, quando não respeitados os critérios biológicos pós-exodontia [7-10]. Da mesma forma, estes quesitos devem ser utilizados quando da inserção de implantes, especialmente em região estética, onde o manejo dos tecidos duros e moles deve ser muito cauteloso. Sabe-se que nos primeiros 6 a 12 meses após extração dentária, a reabsorção óssea vestibular ocorre de forma progressiva se nenhum tipo de regeneração óssea for realizada, mesmo que não haja trauma excessivo no procedimento cirúrgico [8,9]. Para tal, possibilidades de enxertia com osso autógeno, alógeno ou heterógeno são uma realidade, com prova científica de resultados mais eficazes e prognósticos mais previsíveis quanto à manutenção da estética. No caso relatado e em convergência com a literatura mais recente, foi realizado enxertia óssea no “gap” vestibular (>2mm) com biomaterial composto por osso bovino inorgânico de granulação fina, objetivando a manutenção do contorno gengival a longo prazo. Observou-se, pois, durante os primeiros seis meses de pós-operatório, a manutenção de toda arquitetura gengival e o aspecto saldável do tecido mole em condições melhores do que no pré-operatório. Além disso, evidenciou-se a manutenção da saúde gengival durante os acompanhamentos mensais que a paciente realizava e o correto posicionamento tridimensional do arcabouço perimplantar de forma muito natural [7-10, 21-25].

A provisionalização imediata, desde que sejam respeitados todos os critérios de estabilidade inicial do implante e ajuste oclusal da restauração provisória, deve ser indicada em regiões estéticas para a manutenção da arquitetura gengival em reabilitações implantossuportadas pós-exodontia [1]. Ainda mais, quando se lança mão da coroa natural do dente recém-extraído, tal técnica de construção do provisório parece favorecer a manutenção da qualidade da gengiva inserida. No caso relatado, observa-se que, especialmente nos primeiros meses de reparo ósseo e gengival, a qualidade do reparo tecidual perimplantar obtida pode ser devido aos quesitos biológicos do esmalte e cimento remanescentes da faceta da coroa natural utilizada como provisório. Especula-se a possibilidade de o contato

entre o esmalte/cimento do provisório com o tecido gengival do paciente favorecer uma melhor adaptação e resposta tecidual frente ao processo cicatricial, diferentemente da superfície mais porosa que compõe o acrílico convencionalmente utilizado para confecção dos provisórios sobre implantes. Sem dúvidas, apesar das qualidades do tecido dentário remanescente da faceta, realizou-se com muita cautela a confecção com resina bisacrílica do restante do provisório, garantindo um polimento de alta qualidade e lisura, fato este que facilitou a adaptação de todo o complexo perimplantar [3,4,6,12,18].

## 4 | CONCLUSÃO

Dessa forma, buscou-se apresentar um caso clínico em que a inserção imediata de implantes pós exodontia, o preenchimento com biomaterial e a provisionalização dos dentes anterossuperiores utilizando a coroa natural de dentes recém-extraídos pode facilitar a manutenção da arquitetura gengival, permitindo uma estética de alta qualidade a curto e médio prazos.

## REFERÊNCIAS

1. Gomes FV, Volkart FB, Mayer L. Immediate loading in the anterior region using the lost clinical crown natural tooth: a case report. *Dental Press Implantol* 2012;6:46-54.
2. Kois JC. Predictable single-tooth peri-implant esthetics: five diagnostic keys. *Compendium* 2004;25:585-592.
3. Cooper LF, Reside G, Raes F, Garriga JS, Tarrida LG, Wiltfang J, Kern M, Bruyn HD. Immediate provisionalization of dental implants in grafted alveolar ridges in the esthetic zone: a 5-year evaluation. *Int J Periodontics Restorative Dent*. 2014;34:477-86.
4. Chrcanovic BR, Albrektsson T, Wennerberg A. Immediate nonfunctional versus immediate functional loading and dental implant failure rates: a systematic review and meta-analysis. *J Dent*. 2014;42:1052-1059.
5. Vervaeke S, Collaert B, Cosyn J, De Bruyn H. A 9-Year Prospective Case Series Using Multivariate Analyses to Identify Predictors of Early and Late Peri-Implant Bone Loss. *Clin Implant Dent Relat Res*. 2014 Jul 3. doi: 10.1111/cid.12255. [Epub ahead of print].
6. Spin-Neto R, Pontes AE, Wenzel A, Sakakura CE. Patient Discomfort Following Single-Tooth Implant Placement: A Randomized Controlled Trial of Immediate vs. Conventional Tooth Restoration. *Oral Health Dent Manag* 2014;13:441-445.
7. Araújo MG, Lindhe J. Dimensional ridge alterations following tooth extraction. An experimental study in the dog. *J Clin Periodontol* 2005;32:212-218.
8. Araújo MG, Sukekava F, Wennström JL, Lindhe J. Ridge alterations following implant placement in fresh extraction sockets: an experimental study in the dog. *J Clin Periodontol* 2005;32:645-52.

9. Araújo MG, Sukekava F, Wennström JL, Lindhe J. Tissue modeling following implant placement in fresh extraction sockets. *Clin Oral Implants Res* 2006;17:615-624.

10. Araújo MG, da Silva JC, de Mendonça AF, Lindhe J. Ridge alterations following grafting of fresh extraction sockets in man. A randomized clinical trial. *Clin Oral Implants Res* 2015;26:407-412

11. Mounir M, Beheiri G, El-Beialy W. Assessment of marginal bone loss using full thickness versus partial thickness flaps for alveolar ridge splitting and immediate implant placement in the anterior maxilla. *Int J Oral Maxillofac Surg* 2014;43:1373-1380.

12. Luongo G, Lenzi C, Raes F, Eccellente T, Ortolani M, Mangano C. Immediate functional loading of single implants: A 1-year interim report of a 5-year prospective multicentre study. *Eur J Oral Implantol* 2014;7:187-199.

13. Arruda T, Sukekava F, de Souza AB, Rasmusson L, Araújo MG. Early healing in alveolar sockets grafted with titanium granules. An experimental study in a dog model. *J Biomed Mater Res A* 2013;101:1971-1976.

14. Hämmerle CH, Araújo MG, Simion M; Osteology Consensus Group 2011. Evidence-based knowledge on the biology and treatment of extraction sockets. *Clin Oral Implants Res* 2012;23:80-82.

15. Araújo MG, Lindhe J. Socket grafting with the use of autologous bone: an experimental study in the dog. *Clin Oral Implants Res* 2011;22:9-13.

16. Slagter KW, den Hartog L, Bakker NA, Vissink A, Meijer HJ, Raghoobar GM. Immediate placement of dental implants in the esthetic zone: a systematic review and pooled analysis. *J Periodontol* 2014;85:e241-250.

17. Chambrone L, Sukekava F, Araújo MG, Pustiglioni FE, Chambrone LA, Lima LA. Root-coverage procedures for the treatment of localized recession-type defects: a Cochrane systematic review. *J Periodontol* 2010;81:452-478.

18. Vinnakota DN, Akula SR, Krishna Reddy VV, Sankar VV. A staged approach of implant placement in immediate extraction sockets for preservation of peri-implant soft and hard tissue. *J Indian Soc Periodontol* 2014;18:267-271.

19. Araújo MG, Lindhe J. Ridge alterations following tooth extraction with and without flap elevation: an experimental study in the dog. *Clin Oral Implants Res* 2009;20:545-549.

20. Araújo MG, Liljenberg B, Lindhe J. beta-Tricalcium phosphate in the early phase of socket healing: an experimental study in the dog. *Clin Oral Implants Res* 2010;21:445-454.

21. Araújo MG, Liljenberg B, Lindhe J. Dynamics of Bio-Oss Collagen incorporation in fresh extraction wounds: an experimental study in the dog. *Clin Oral Implants Res* 2010;21:55-64.

22. Araújo M, Linder E, Wennström J, Lindhe J. The influence of Bio-Oss Collagen on healing of an extraction socket: an experimental study in the dog. *Int J Periodontics Restorative Dent* 2008;28:123-135.

23. Phillips K, Kois JC. Aesthetic peri-implant site development. The restorative connection. *Dent Clin North Am* 1998;42:57-70.

24. Tarnow DP. The evolution of periodontal/implant treatment. *Pract Periodontics Aesthet Dent* 2000;12:62.

25. Araújo MG, Linder E, Lindhe J. Bio-Oss collagen in the buccal gap at immediate implants: a 6-month study in the dog. *Clin Oral Implants Res* 2011;22:1-8.

# CAPÍTULO 3

## INFLUÊNCIA DO ACESSO ENDODÔNTICO CONSERVADOR E DO OSSO OSTEOPORÓTICO NO COMPORTAMENTO ADESIVO DO MATERIAL RESTAURADOR POR MEIO DA ANÁLISE DE ELEMENTOS FINITOS

Data de aceite: 02/09/2021

Data de submissão 29/06/2021

### Aline Batista Gonçalves Franco

Instituto e Centro de Pesquisas São Leopoldo  
Mandic  
Campinas – SP -Brasil  
<http://lattes.cnpq.br/7500053224083162>

### Amanda Gonçalves Franco

Universidade de Itaúna  
Itaúna – MG – Brasil  
<http://lattes.cnpq.br/8444477558668390>

### Geraldo Alberto Pinheiro de Carvalho

Instituto e Centro de Pesquisas São Leopoldo  
Mandic  
Campinas – SP -Brasil  
<http://lattes.cnpq.br/0217955930904691>

### Elimário Venturin Ramos

Instituto e Centro de Pesquisas São Leopoldo  
Mandic  
Campinas – SP -Brasil  
<http://lattes.cnpq.br/4172827225185930>

### José Cláudio Faria Amorim

Universidade de Itaúna  
Itaúna – MG – Brasil  
<http://lattes.cnpq.br/9731740314118249>

### Alexandre Sigrist de Martin

Instituto e Centro de Pesquisas São Leopoldo  
Mandic  
Campinas – SP -Brasil  
<http://lattes.cnpq.br/7613888223662512>

O manuscrito já está publicado na revista internacional JOURNAL OF MATERIALS SCIENCE - MATERIALS IN MEDICINE, v. 31, p. 39, 2020.

**RESUMO: Introdução:** O objetivo foi avaliar, pelo Método de Elementos Finitos, o comportamento do adesivo nas restaurações de classe I sob cargas oclusais fisiológicas, em um primeiro pré-molar superior tratado endodonticamente, com abertura coronária convencional e conservadora; circundado por osso alveolar em condições de normalidade e osteoporótica.

**Métodos:** foram criados modelos virtuais: M1: acesso conservador / osso normal; M2: acesso convencional / osso normal; M3: acesso conservador /osso osteoporótico; M4: acesso convencional / osso osteoporótico. A simulação foi realizada. **Resultados:** no esmalte, sob carga axial, os maiores picos ocorreram nos modelos com abertura convencional e sob carga oblíqua, os maiores picos ocorreram na abertura conservadora. O osso normal ou osteoporótico não interferiu no comportamento do adesivo. Na dentina, sob carga axial, os modelos apresentaram comportamentos muito semelhantes, independentemente do tipo ósseo circundante; e sob carga oblíqua, a maior incidência de forças se deu na região distal da entrada do canal radicular palatino e o maior pico ocorreu no modelo com abertura convencional e osso normal. Além disso, na dentina sob carga oblíqua, os modelos com abertura convencional apresentaram maiores resultados no osso normal e semelhantes no osso osteoporótico.

**Conclusões:** ao avaliar os resultados e baseado na metodologia utilizada, pôde-se observar picos de tração de descolamento um pouco maiores em modelos com abertura convencional, podendo acarretar um maior risco de falha adesiva nas restaurações classe I com abertura convencional.



Portanto, a abertura conservadora seria indicada quando se pretende evitar tal complicação clínica. Já o comportamento do adesivo não apresentou alterações significativas estando o dente circundado por osso normal ou osso osteoporótico, exceto na dentina sob carga oblíqua, onde os modelos com abertura convencional apresentaram maiores resultados frente a osso normal e semelhantes em osso osteoporótico.

**PALAVRAS - CHAVE:** Osteoporose, Tratamento do canal radicular, Estresse.

## INFLUENCE OF CONSERVATIVE ENDODONTIC ACCESS AND THE OSTEOPOROTIC BONE ON THE RESTORATION MATERIAL ADHESIVE BEHAVIOR THROUGH FINITE ELEMENT ANALYSIS

**ABSTRACT: Aim:** The aim of this study is to assess, using finite element analysis, the adhesive behavior of Class I restorations under physiological occlusal loads on an endodontically treated first upper premolar with conventional and conservative crown opening surrounded by alveolar bone in normal and osteoporotic conditions. **Methods:** four virtual models were used: M1 - conservative access / normal bone; M2 - conventional access / normal bone; M3 - conservative access / osteoporotic bone; M4 - conventional access / osteoporotic bone. **Results:** on enamel, under axial load, the highest peaks occurred on conventional models and, under oblique load, the highest peaks occurred on conservative opening models. The bone condition showed no influence on the adhesive behavior. On dentin, under axial load, the models showed very similar behaviors, regardless of the surrounding bone condition; under oblique load, the highest incidence of forces occurred on the distal region of the palatal root canal entrance and the highest peak was observed in the conventional opening model with normal bone. Also, under oblique load, conventional opening models showed larger values on dentin for the normal bone and similar values for the osteoporotic bone. **Conclusions:** higher displacement tensile strength peaks were observed in the conventional models, which can lead to a greater risk of adhesive failure on class I restorations with this type of opening. Therefore, a conservative opening would be recommended to avoid clinical complications. The bone condition showed no significant influence on adhesive behavior, except for dentin under oblique load, where conventional opening models showed larger values relative to normal bone condition and similar values relative to the osteoporotic bone.

**KEYWORDS:** Osteoporosis; Root Canal Therapy; Stress.

## INTRODUÇÃO

A longevidade de uma restauração dentária é essencialmente dependente de vários fatores que incluem propriedades do material utilizado, tipo de cavidade e condição da higidez pulpar (1,2). Apesar do constante desenvolvimento de novos materiais restauradores, os compósitos resinosos ainda exibem redução volumétrica devido à contração de polimerização (1,3). Tais contrações geram tensões no dente restaurado prejudicando a integridade que foi recuperada pela restauração (2-5).

Um recurso empregado para reforçar dentes tratados endodonticamente é o uso de materiais restauradores com propriedades mecânicas semelhantes às da dentina (6,7).

Em busca de melhorar a resistência de dentes tratados endodonticamente, tem sido preconizada uma modificação no design da cavidade endodôntica, minimizando a remoção de estruturas dentárias. Esta modificação tem o intuito de preservar dentina pericervical e dentina do teto da cavidade (8). Com isso, a prática endodôntica através de um acesso conservador, e o impacto no comportamento do complexo dente/restauração, passou a ser amplamente discutido (8-11).

Uma condição sistêmica que pode interferir no planejamento, execução e prognóstico do tratamento odontológico é a osteoporose (12). Esta é caracterizada por redução da massa óssea e deterioração da microarquitetura do tecido ósseo (13-15), e segundo Kribbs 1990, a perda dentária é maior na população osteoporótica. Os efeitos da osteoporose na cavidade bucal ainda são pouco conhecidos, dificultando para os cirurgiões-dentistas a total compreensão do papel que esta doença desempenha frente à prática odontológica (16,17), sendo este um dos fatores motivadores da realização deste estudo.

Quando falamos em pesquisa biomecânica, a análise por elementos finitos (EF) é uma ferramenta poderosa (6,7,15,18), e pode revelar a distribuição e os pontos de concentração das tensões no dente, bem como nos materiais dentários utilizados no procedimento restaurador (1,5,7,19).

Em vista do exposto, parece pertinente avaliar, pelo método de Elementos Finitos, o comportamento do adesivo nas restaurações de classe I sob cargas oclusais fisiológicas, em um primeiro pré-molar superior tratado endodonticamente, com abertura coronária convencional e conservadora; circundado por osso alveolar em condições de normalidade e osteoporótica.

## **MATERIAIS E MÉTODOS**

### **Pré-Processamento: obtenção dos modelos geométricos**

Foi utilizado um modelo tridimensional de maxila, construído a partir de tomografia de voluntário e disponível para pesquisa (20).

As alterações geométricas foram realizadas no software tipo CAD SolidWorks 2015 (Dassault Systemes, SolidworksCorps, USA). Os modelos foram editados mantendo apenas os dentes 23, 24 e 25 e estruturas circunjacentes.

Para simular a condição de osteoporose, um modelo sofreu redução de 30 % da espessura original de 2 mm do osso cortical superficial e 0,7 mm da linha alba (16,18). Foi simulada uma condição de osteoporose avançada.

As cargas mastigatórias foram simuladas modelando duas estruturas de dentes antagonistas. Para a carga axial, uma estrutura com três pontos de contato circulares, com 1mm de diâmetro cada; com toques na vertente triturante e na vertente lisa da cúspide palatina, e um toque na vertente triturante da cúspide vestibular. Para a carga oblíqua, foi

modelada uma estrutura posicionada na vertente triturante da cúspide vestibular.

Os padrões de desgaste dentário consideraram duas técnicas de abertura endodôntica. Para o padrão de abertura conservadora foi modelada uma cavidade com a abertura posicionada no centro da oclusal do 1º pré-molar superior. A abertura possui 1,7 mm de comprimento no sentido vestibulo palatino, 1,5 mm de largura no sentido mesio distal e ângulos arredondados. O ângulo de desgaste foi de 7º aproximadamente (11).

Para a abertura convencional foi modelada uma cavidade com a abertura posicionada no centro oclusal do 1º pré-molar superior. A abertura possui na oclusal 4 mm de comprimento no sentido vestibulo palatino, 1,7 mm de largura no sentido mesio distal e ângulos arredondados.

Os modelos criados foram nomeados da seguinte forma (figura 1):

- Modelo 1 (M1): 1º pré-molar superior tratado endodonticamente com abertura conservadora e constituição óssea normal;
- Modelo 2 (M2): 1º pré-molar superior tratado endodonticamente com abertura convencional e constituição óssea normal;
- Modelo 3 (M3): 1º pré-molar superior tratado endodonticamente com abertura conservadora e constituição óssea osteoporótica;
- Modelo 4 (M4): 1º pré-molar superior tratado endodonticamente com abertura convencional e constituição óssea osteoporótica.

Nas aberturas endodônticas, foram modelados um preenchimento com resina composta até 1mm para apical do limite entre câmara pulpar e canal. Foi modelada uma película de adesivo de 30µm (21) ao redor da restauração.

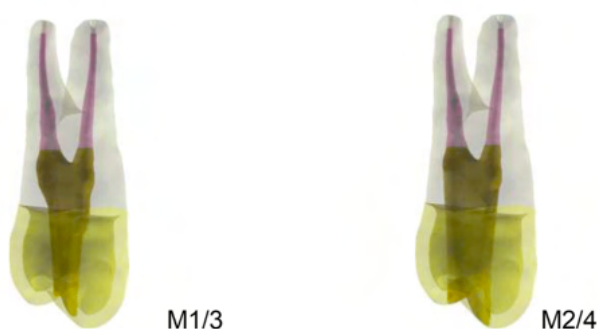

Figura 1: Semi-transparência dos acessos endodônticos simulados

### **Processamento: simulação**

Todos os modelos foram exportados do software Solidworks para o software de simulação de elementos finitos Ansys Workbench v16.2 (Ansys Inc., Canonsburg, PA, USA).

As forças mastigatórias normais não forçadas foram simuladas com cargas com 100N de intensidade (22). Foram aplicadas em cada modelo uma carga axial, com vetor paralelo ao longo eixo do elemento e uma carga oblíqua, com vetor no sentido palatina-vestibular, fazendo um ângulo de 45° com o plano oclusal.

## RESULTADOS

Foi analisada a tração de descolamento na interface entre adesivo e dente, para avaliar o risco de falha adesiva nos diferentes modelos (figura 2).

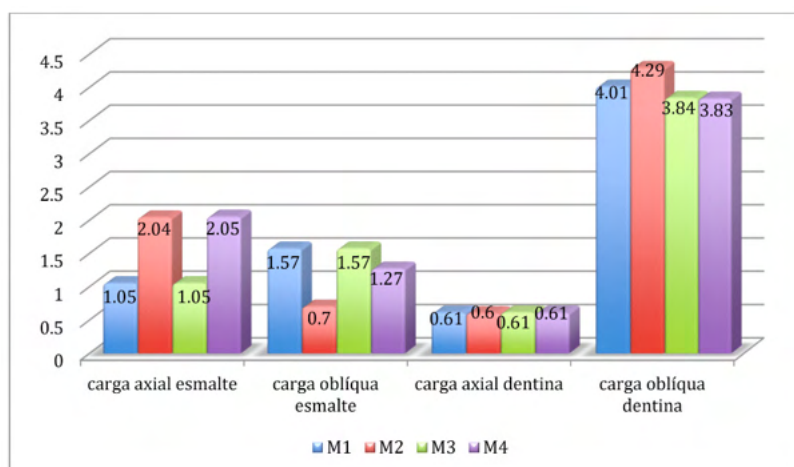


Figura 2 - Picos de resultados da tração de descolamento entre dente e adesivo.

### Carga Axial

Ao analisar os resultados da tração de descolamento entre adesivo e dente ( figuras 3 e 4) sob carga axial, os maiores picos no esmalte dos modelos M1 e M3 ocorreram na região mesial, próximo ao limite entre esmalte e dentina. Já nos modelos M2 e M4 os picos se desenvolveram na região próxima ao limite esmalte dentina logo abaixo do ponto de contato da carga axial.

Quantitativamente ao compararmos os modelos com abertura convencional e conservadora, pode-se observar picos no esmalte bem superiores na abertura convencional.

Já os resultados da tração de descolamento entre adesivo e dente sob carga axial, os resultados na dentina foram muito próximos entre os modelos com abertura convencional e conservadora.

Quanto a diferença quantitativa entre modelos com osso normal e osteoporose, os resultados foram semelhantes, indicando que na carga axial a influência da condição óssea é insignificante.

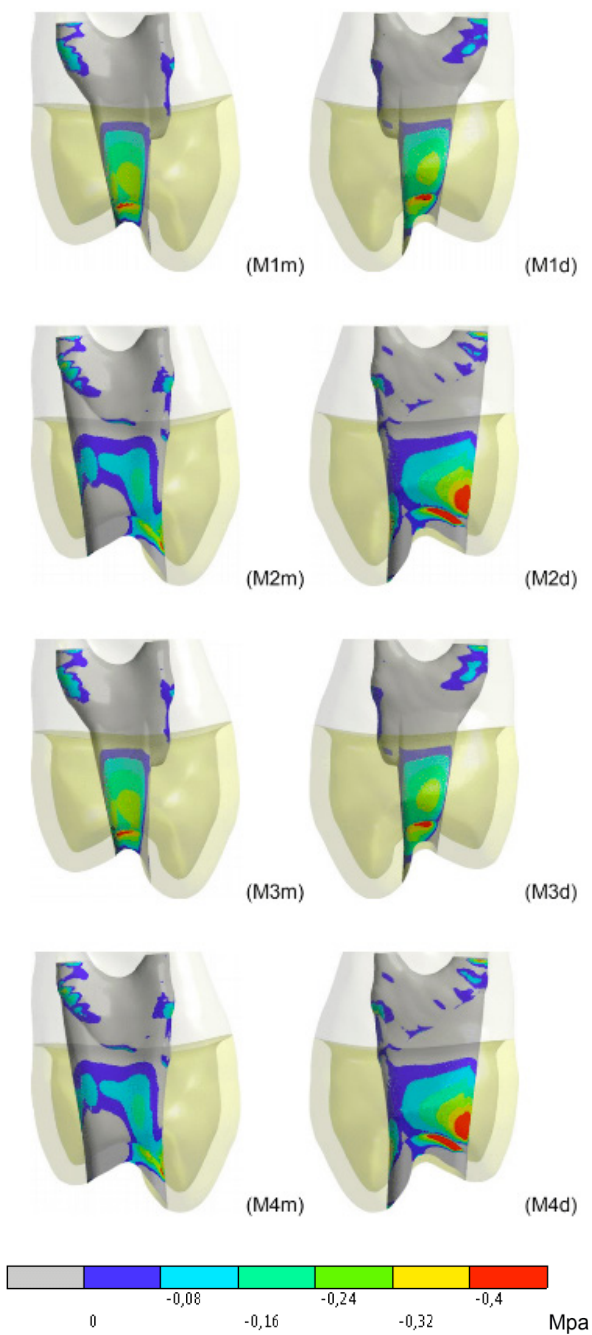


Figura 3: Vista mesial (m) e distal (d) da tração de descolamento no elemento 24 sob carga axial.

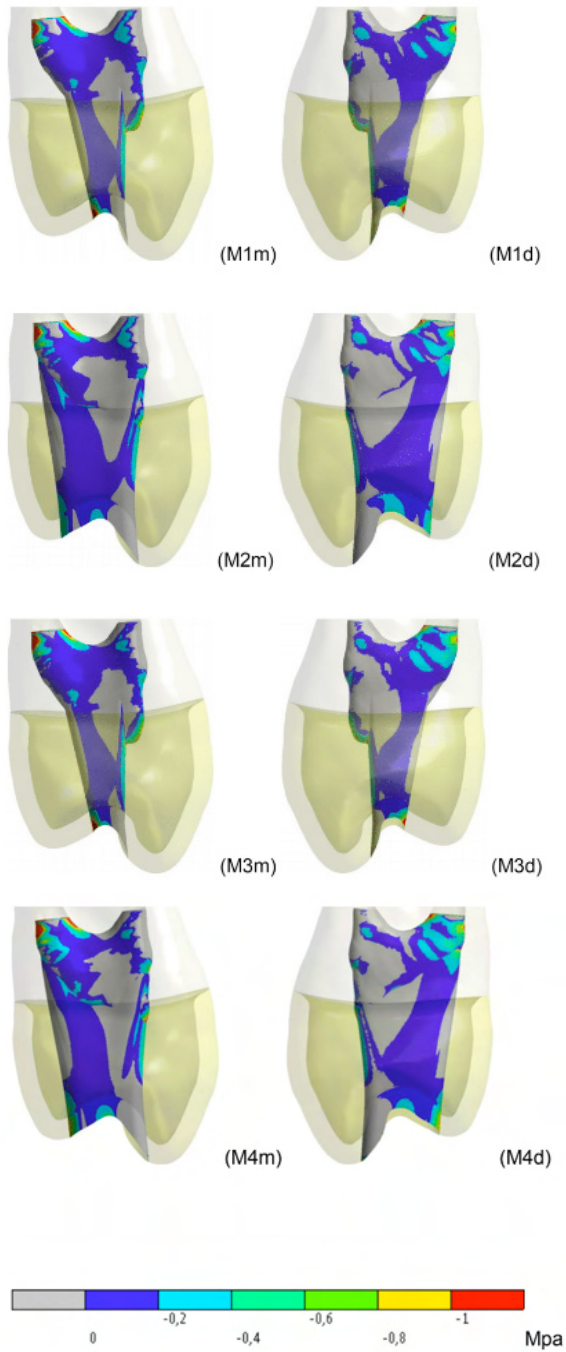


Figura 4: Vista mesial (m) e distal (d) da tração de descolamento no elemento 24 sob carga oblíqua.

## Carga Oblíqua

Ao analisar os resultados da tração de descolamento entre adesivo e dente na carga oblíqua, os picos dos modelos ocorreram na dentina, na região distal da entrada do canal radicular palatino. Nas vistas em corte, pode-se verificar que apesar dos picos de tração ocorrerem na região da furca, são as tensões de tração na região distal que apresentam tensões de maior intensidade na dentina da superfície do canal.

Quantitativamente, quando comparados os modelos quanto ao tipo de abertura, os resultados para esmalte dos modelos com abertura conservadora apresentaram maiores picos do que na abertura convencional. Já na dentina, os modelos com abertura convencional apresentaram maiores resultados no osso normal e semelhantes no osso osteoporótico, porém com diferenças pequenas entre eles.

Quantitativamente, quando comparados os resultados no esmalte do osso normal com osso com osteoporose, observa-se que os modelos de abertura conservadora apresentaram resultados semelhantes, enquanto os modelos de abertura convencional apresentaram uma significativa variação.

## DISCUSSÃO

A longevidade do dente é frequentemente ditada pela restauração coronária (23). A falha da interface dente-restauração é mais provável do que a falha do material restaurador. Além disso, as características da camada de interface adesiva influenciam seu comportamento (24) e é o local predominante de falha de união para a maioria dos materiais (21).

No presente estudo, ao analisar os resultados da tração de descolamento entre adesivo e dente sob carga axial, os maiores picos no esmalte dos modelos M1 e M3 ocorreram na região mesial, próximo ao limite entre esmalte e dentina. No modelo M1, enquanto o pico na mesial foi de 0,613 MPa, na distal foi de 0,544 Mpa. Sugere-se que esse maior pico mesial é consequência da anatomia em que crista marginal mesial possui maior altura que a distal (25).

Já nos modelos M2 e M4 os picos se desenvolveram na região próxima ao limite esmalte dentina, logo abaixo do ponto de contato da carga axial onde ocorreram os picos de tensão no esmalte. Diferente dos modelos com abertura conservadora, esse acúmulo de tensões foi unilateral na distal e logo abaixo do contato oclusal, tanto na interface esmalte/adesivo, quanto na interface dentina/adesivo. Estes resultados vão de encontro a achados de outros estudos (3,26).

Ainda analisando o esmalte sob carga axial, ao compararmos os modelos com abertura convencional e conservadora, pode-se observar picos no esmalte bem superiores na abertura convencional. Uma provável razão para esse comportamento seria devido a

um dos pontos de carga estar sob esmalte, adesivo e resina (21). Já os resultados da tração de descolamento entre adesivo e dente na dentina sob carga axial, foram muito próximos entre os modelos com abertura convencional e conservadora.

Na carga axial a influência da condição óssea foi insignificante, visto que os resultados entre modelos com osso normal e osteoporose foram semelhantes.

Ao analisar os resultados da tração de descolamento entre adesivo e dente sob carga oblíqua, os picos dos modelos ocorreram na dentina, na região distal da entrada do canal radicular palatino. Essa localização provavelmente ocorreu porque, na carga oblíqua, o dente possui uma tendência de flexão para vestibular, com a região palatina oferecendo resistência a esse movimento gerando acúmulo de deformações de tração (1,27). Nas vistas em corte, pode-se verificar que apesar dos picos de tração ocorrerem na região da furca, são as tensões de tração na região palatina que apresentam picos de maior intensidade na dentina da superfície do canal, influenciando os resultados apresentados. Lembrando que a diferença de rigidez entre a resina e a guta percha do canal favorece uma maior deformação nessa região de transição (28,29). Os maiores valores de tensão estimados para ocorrer na dentina são em torno de 50 MPa, portanto, estão localizados na região elástica do comportamento tensão-deformação da dentina (7).

Os resultados para esmalte sob carga oblíqua dos modelos com abertura conservadora apresentaram maiores picos do que na abertura convencional. Isso possivelmente ocorreu porque os modelos de abertura convencional recebem boa parte das cargas sobre a resina, absorvendo parte dessa carga, justificando assim esse resultado. Já na dentina, os modelos com abertura convencional apresentaram maiores resultados no osso normal e semelhantes no osso osteoporótico. Uma provável razão para esse comportamento seria porque os modelos de abertura conservadora possuem mais rigidez do que os modelos de abertura convencional, visto que possuem mais dentina, mais esmalte e menos resina (8,11). Já nos modelos com osso com osteoporose os resultados ficaram muito próximos porque o osso sofre mais deformação, o que possivelmente leva a uma flexão mais ampla do dente e minimiza a diferença de rigidez. Ou seja, com o osso oferecendo menos resistência, principalmente na região da furca, os dentes flexionam de uma forma semelhante (30).

Na carga oblíqua, quando comparados os resultados no esmalte do osso normal com osso com osteoporose, observa-se que os modelos de abertura conservadora apresentaram resultados semelhantes, enquanto os modelos de abertura convencional apresentaram uma significativa variação.

Pelo osso com osteoporose possuir menor rigidez, o que acarreta em maior deformação óssea (14), uma das consequências foi que o deslocamento do dente é maior nos modelos com osso com osteoporose (30). Se considerarmos o descolamento da superfície de esmalte em contato com o adesivo, o modelo M2 apresentou pico de 0,284 mm enquanto o modelo M4 apresentou pico de 0,323 mm. É possível que esse



maior deslocamento esteja relacionado a razão da pressão trativa na região palatina ter aumentado, além de ter se formado o pico na região vestibular quando comparado o modelo M2 com o modelo M4. Nos modelos M1 e M3 também ocorreu uma variação nos picos de deslocamento do esmalte em contato com o adesivo, com 0,281 mm no modelo M1 e 0,307 mm no modelo M3. O fato da estrutura antagonista comprimir toda a porção vestibular da resina nos modelos M1 e M3 pode ser o fator que evitou que o pico não ocorresse na vestibular do modelo M3, diferente do modelo M2 e M4 em que permanece uma região de resina vestibular a estrutura antagonista na carga oblíqua.

## CONCLUSÃO

No esmalte sob carga axial, observou-se picos de tração superiores nos modelos com abertura convencional e na dentina os modelos tiveram comportamentos parecidos. No esmalte sob carga oblíqua, os resultados dos modelos com abertura conservadora apresentaram menores picos e na dentina, o maior pico ocorreu no modelo com abertura convencional e osso normal.

Visto que os picos de tração de descolamento foram um pouco maiores em modelos com abertura convencional, sugerindo um maior risco de falha adesiva nas restaurações classe I nesses casos, a abertura conservadora seria indicada quando se pretende evitar tal complicação clínica.

Já o comportamento do adesivo não apresentou alterações significativas independentemente do tipo de osso que circunda o dente, exceto na dentina sob carga oblíqua, onde os modelos com abertura convencional apresentaram maiores resultados frente a osso normal e semelhantes em osso osteoporótico.

## REFERÊNCIAS

1. Zelic K, Vukicevic A, Jovicic G, Aleksandrovic S, Filipovic N, Djuric M. Mechanical weakening of devitalized teeth: three-dimensional Finite Element Analysis and prediction of tooth fracture. *I Int Endod J*, 2015;48(9):850-863.
2. Chalissery VP, Marwah N, Almuhaiza M, AlZailai AM, Chalisserry EP, Bhandi SH et al. Study of the Mechanical Properties of the Novel Zirconia-reinforced Glass Ionomer cement. *J Contemp Dent Pract*, 2016;17(5):394-398.
3. Bicalho AA, De Souza SJB, De Rosatto CMP, Tantbirojn D, Versluis A, Soares CJ. Effect of temperature and humidity on post-gel shrinkage, cusp deformation, bond strength and shrinkage stress—construction of a chamber to simulate the oral environment. *Dent Mater*, 2015;31(12):1523-1532.
4. Soares CJ, Bicalho AA, Tantbirojn D, Versluis A. Polymerization shrinkage stresses in a premolar restored with different composite resins and different incremental techniques. *J Adhes Dent* 2013;15(4):341–50.

5. Soares CJ, Rodrigues MDP, Vilela, ABF, Pfeifer CS, Tantbirojn D, Versluis A. Polymerization shrinkage stress of composite resins and resin cements—What do we need to know? *Braz Oral Res*, 2017;31(1):47-63.
6. Mezzomo LA, Corso L, Marczak RJ, Rivaldo EG. Three-dimensional FEA of Effects of Two Dowel-and-Core Approaches and Effects of Canal Flaring on Stress Distribution in Endodontically Treated Teeth. *J Prosthodontics*, 2011;20(2):120-29.
7. Sorrentino R, Aversa R, Ferro V, Auriemma T, Zarone F, Ferrari M, Apicella A. Three-dimensional finite element analysis of strain and stress distributions in endodontically treated maxillary central incisors restored with different post, core and crown materials. *Dent Mater*, 2007;23:983-993.
8. Clark D, Khademi J. Modern molar endodontic access and directed dentin conservation. *Dent Clin North Am*, 2010;54:249-73.
9. Clark D, Khademi J, Herbranson E. Fracture resistant endodontic and restorative preparations. *Dent Today* 2013;32(2):118-120.
10. Gluskin AH, Peters CI, Peters OA. Minimally invasive endodontics: challenging prevailing paradigms. *British Dent J* 2014; 216(6):347-53.
11. Krishan R, Paqué F, Ossareh A, Krishen A, Dao T, Friedman S. Impacts of conservative endodontic cavity on root canal instrumentation efficacy and resistance to fracture assessed in incisors, premolars, and molars. *J Endod* 2014;40:1160-6.
12. Brennan-Calanan RM, Genco RJ, Wilding GE, Hovey KM, Trevisan M, Wactawski-Wende J. Osteoporosis and oral infection: independent risk factors for oral bone loss. *J Dent Res*, 2008; 87(4):323-327.
13. Heaney RP. Pathophysiology of osteoporosis. *Endocrinology and metabolism Clinics* 1998;27(2):255-65.
14. Jeffcoat MK. Osteoporosis: a possible modifying factor in oral bone loss. *Ann Periodontol* 1998;3(1):312-21.
15. Imai K. Analysis of vertebral bone strength, fracture pattern, and fracture location: a validation study using a computed tomography-based nonlinear finite element analysis. *Aging Dis* 2015;6(3):180-7.
16. Kribbs PJ. Comparison of mandibular bone in normal and osteoporotic women. *JPD* 1990;63(2):218-22.
17. Devlin H, Horner K. Diagnosis of osteoporosis in oral health care. *J Oral Rehabil*, 2008;35(2):152-157.
18. Helgason B, Perilli E, Schileo E, Taddei F, Brynjólfsson S, e Viceconti M. Mathematical relationships between bone density and mechanical properties: a literature review. *Clin Biomechanics* 2008;23(2):135-46.

19. Mahmoudi M, Saidi A, Nassab SAG, Hashemipour MA. A three-dimensional finite element analysis of the effects of restorative materials and post geometry on stress distribution in mandibular molar tooth restored with post-core crown. *Dent Mater J*, 2012;31(2):171-179.
20. Vasco MAA, Souza JTAD, Las Casas EBD, de Castro e Silva ALR, Hecke M. A method for constructing teeth and maxillary bone parametric model from clinical CT scans. *Comput Methods Biomech Biomed Eng Imaging Vis*, 2015; 3(3):117-122.
21. Walshaw PR, Tam LE, Mccomb D. Bond failure at dentin-composite interfaces with 'single-bottle' adhesives. *J Dent* 2003; 31(2):117-25.
22. Craig, RG. *Restorative Dental Materials*. 7.ed., St. Louis: Mosby, 1986.
23. Wu Y, Cathro P, Marino V. Fracture resistance and pattern of the upper premolars with obturated canals and restored endodontic occlusal access cavities. *J Biomed Res*, 2010; 24:474–8.
24. Fennis WMM, Kuijs RH, Barink M, Kreulen CM, Verdonschot N, Creugers NHJ. Can internal stresses explain the fracture resistance of cusp-replacing composite restorations? *Eur J Oral Sci* 2005;113:443-48.
25. Palamara D, Palamara JEA, Tyas MJ, Messer HH. Strain patterns in cervical enamel of teeth subjected to occlusal loading. *Dent Mater*, 2000;16(6):412-419.
26. Frankenberger R, Tay FR. Self-etch vs etch-and-rinse adhesives: effect of thermo-mechanical fatigue loading on marginal quality of bonded resin composite restorations. *Dent Mater*, 2005;21(5):397-412.
27. Mattos CMA, Las Casas EB, Dutra IGR, Sousa HA, Guerra SMG. Numerical analysis of the biomechanical behaviour of a weakened root after adhesive reconstruction and post-core rehabilitation. *J Dent* 2012;40(5):423-32.
28. Williams C, Loushine RJ, Weller RN, Pashley DH, Tay FR. A comparison of cohesive strength and stiffness of Resilon and gutta-percha. *J Endod*, 2006;32(6):553-555.
29. Pane ES, Palamara JE, Messer HH. Critical evaluation of the push-out test for root canal filling materials. *J Endod*, 2013; 39(5):669-673.
30. Franco ABG, Carvalho GAP, Dias SC, Kreve S, De Martin AS. Osteoporosis and Endodontic Access: Analysis of Fracture Using Finite Element Method. *IJODM* 2017;16(5):1-5.

# CAPÍTULO 4

## MANIFESTAÇÕES ORAIS DA COVID-19

Data de aceite: 02/09/2021

Uberaba – Minas Gerais  
<http://lattes.cnpq.br/9567264526096951>

### **Matheus de Lima Pereira**

Graduando em Odontologia, Universidade de Uberaba (UNIUBE)  
Uberaba – Minas Gerais  
<http://lattes.cnpq.br/2481451517803366>

### **Lauro Sérgio Maciel Neto**

Graduando em Odontologia, Universidade de Uberaba (UNIUBE)  
Uberaba – Minas Gerais  
<http://lattes.cnpq.br/9791474864034316>

### **Juliana Barbosa de Faria**

Doutoranda em Ciências da Saúde,  
Universidade Federal do Triângulo Mineiro (UFTM)  
Uberaba - Minas Gerais  
<http://lattes.cnpq.br/8536037873271738>

### **Taíssa Cássia de Souza Furtado**

Doutoranda em Odontopediatria, Faculdade de Odontologia de Ribeirão Preto - FORP-USP, Universidade de São Paulo (USP)  
Ribeirão Preto – São Paulo  
<http://lattes.cnpq.br/8178551310977590>

### **Sanivia Aparecida de Lima Pereira**

Docente do CEFORES, Universidade Federal do Triângulo Mineiro (UFTM); Graduação em Odontologia e Medicina (Universidade de Uberaba - UNIUBE); do Programa de Pós-Graduação em Ciências da Saúde, Universidade Federal do Triângulo Mineiro (UFTM) e do Programa de Mestrado em Odontologia, Universidade de Uberaba (UNIUBE)

**RESUMO:** A doença Coronavírus (COVID-19) é uma doença provocada pelo vírus SARS-CoV-2 que foi detectado pela primeira vez em dezembro de 2019, em Wuhan, Hubei, China e alastrou-se pelo mundo, tornando-se uma emergência de saúde pública de preocupação global. Em 2020, foi declarada pela Organização Mundial da Saúde como uma pandemia, devido às proporções tomadas. Desde a sua origem, esta doença viral tem deixado milhões de pessoas contaminadas e milhares de óbitos pelo mundo. É uma doença que tem causado várias manifestações clínicas nos indivíduos diagnosticados com o vírus, tanto em nível sistêmico, como na cavidade oral. O objetivo do presente estudo foi realizar revisão da literatura sobre as manifestações orais na COVID-19. Este trabalho trata-se de uma revisão de literatura a fim de descrever as particularidades do vírus, as formas de transmissão, tratamento, diagnóstico e todas as manifestações orais associadas à COVID-19. Para sua construção foram selecionados artigos e manuscritos através das bases de dados: PubMed (National Library of Medicine), SciELO (Scientific Electronic Library Online) e Google Acadêmico. Para as buscas foram utilizadas as palavras-chaves: COVID-19, Novo Coronavírus (2019-nCoV), SARCOV-2, Vírus da SARS, Coronavírus da Síndrome Respiratória Aguda Grave 2, Coronavírus de Wuhan, Betacoronavírus, Infecções por Coronavírus, Manifestações Bucais. Concluímos que esta doença pode provocar várias

manifestações orais como úlceras, distúrbios do paladar e estomatite aftosa. Entretanto, ainda não foi possível concluir se tais manifestações estão diretamente relacionadas ao vírus ou se estão ligadas ao uso de medicamentos, necessitando assim de mais estudos a respeito.

**PALAVRAS - CHAVE:** COVID-19, Novo Coronavírus (2019-nCoV), SARCOV-2, Betacoronavírus, Manifestações Bucais.

## ORAL MANIFESTATIONS OF COVID-19

**ABSTRACT:** Coronavirus Disease (COVID-19) is a disease caused by the SARS-CoV-2 virus that was first detected in December 2019 in Wuhan, Hubei, China and has spread around the world, becoming a public health emergency of global concern. In 2020, it was declared a pandemic by the World Health Organization due to the proportions taken. Since its origin, this viral disease has left millions of people contaminated and thousands of deaths around the world. It is a disease that has caused several clinical manifestations in individuals diagnosed with the virus, both systemically and in the oral cavity. The objective of the present study was to perform a literature review on the oral manifestations in COVID-19. This work is a literature review in order to describe the particularities of the virus, the forms of transmission, treatment, diagnosis and all oral manifestations associated with COVID-19. For your construction, articles and manuscripts were selected through the following databases: PubMed (National Library of Medicine), SciELO (Scientific Electronic Library Online) and Academic Google. For the searches, the following keywords were used: COVID-19, New Coronavirus (2019-nCoV), SARCOV-2, SARS Virus, Severe Acute Respiratory Syndrome Coronavirus 2, Wuhan Coronavirus, Betacoronavirus, Coronavirus Infections, Oral Manifestations. We concluded that this disease can cause several oral manifestations such as ulcers, taste disorders, and aphthous stomatitis. However, it has not yet been possible to conclude if these manifestations are directly related to the virus or if they are linked to the use of medication, thus needing more studies in this regard.

**KEYWORDS:** COVID-19, New Coronavirus (2019-nCoV), SARCOV-2, Betacoronavirus, Oral Manifestations.

## 1 | INTRODUÇÃO

No ano de 2020, a população mundial tornou-se refém de uma doença viral, a COVID-19, denominada cientificamente como Síndrome Respiratória Aguda Grave provocada pelo Coronavírus 2 (SARS-CoV-2). O vírus foi detectado pela primeira vez em dezembro de 2019, em Wuhan, Hubei, China e alastrou-se pelo mundo, tornando-se uma emergência de saúde pública de preocupação global (LIU; KUO; SHIH, 2020). Declarada como uma pandemia pela Organização Mundial da Saúde (OMS), em março de 2020, a doença já tinha atingido inúmeras pessoas com óbitos confirmados (WANG et al., 2020).

Existem quatro linhagens de coronavírus, sendo elas  $\alpha$ ,  $\beta$ ,  $\gamma$  e  $\delta$ . Dentre estas, o coronavírus da linhagem  $\alpha$  e  $\beta$  são compostas por sete tipos diferentes do vírus que infectam seres humanos. A linhagem  $\alpha$  é constituída pelo HCoV-229E e HCoV-NL63. Já os tipos HCoV-OC43, CoV-HKUI, Síndrome Respiratória do Oriente Médio (MERS-CoV),

Coronavírus da Síndrome Respiratória Aguda Grave (SARS-CoV) e o novo Coronavírus 2019 (2019-nCoV) são componentes da linhagem  $\beta$ . Contudo, apenas o CoV-HKUI, SARS-CoV, MERS-CoV e o 2019-nCoV causam a pneumonia humana (WANG et al., 2020).

A síndrome respiratória aguda grave Coronavírus 2 (SARS-CoV-2) provoca vários sintomas como: febre, tosse, doença respiratória aguda e em alguns casos mais graves, provoca insuficiência renal aguda, pneumonia e até o falecimento do indivíduo portador do vírus (SABINO-SILVA; JARDIM; SIQUEIRA, 2020). Logo, os sintomas comumente encontrados em pacientes hospitalizados são: febre, tosse seca, falta de ar, fadiga, mialgias, náusea/vômitos, diarreia, dor de cabeça e rinorreia. Para a aparição destes sintomas, há um período denominado de período de incubação médio ou intervalo interquartil, que se refere ao tempo de exposição ao vírus até o início dos sintomas, sendo por volta de 5 dias. Porém, grande parte dos indivíduos, desenvolvem os sintomas em até 11 dias após a infecção (ISER et al., 2020).

A COVID -19 pode apresentar uma variedade de manifestações clínicas, tais como: respiratórias, dermatológicas, cardíacas, hepáticas, neurológicas e manifestações orais (COSTA et al., 2020). Dentre as alterações orais estão as disfunções gustativas: ageusia, hipogeusia e disgeusia, seguidas de alterações do olfato (hiposmia e anosmia) e alterações salivares (xerostomia e hipossalivação) (TAQUES et al., 2020) e infecções de glândulas salivares (caxumba) (PARRA-SANABRIA et al., 2020). Além disso várias lesões orais já foram associadas com a COVID-19, dentre elas lesões herpetiformes, candidíase, lesões orais na doença de Kawasaki (IRANMANESH et al., 2020), lesões eritematosas com petéquias e úlceras (PARRA-SANABRIA et al., 2020).

## 2 | REVISÃO DE LITERATURA

### 2.1 COVID-19

A nova doença por coronavírus humano, COVID-19, foi iniciada em dezembro de 2019, quando um grupo de pacientes foram diagnosticados com pneumonia de causa desconhecida em Wuhan na China (WIERSINGA et al., 2020). Em janeiro de 2020, o novo coronavírus foi denominado de 2019-nCoV pela Organização Mundial da Saúde (OMS), de forma temporária. Em fevereiro o vírus passou então a ser denominado oficialmente de COVID-19. Porém, tendo como base a filogenia e a taxonomia do vírus, o Comitê Internacional sobre Taxonomy of Virus (ICTV) designou-o como SARS-CoV-2 (MINISTÉRIO DA SAÚDE, 2020).

Devido ao fato do vírus se espalhar de forma rápida pelo mundo atingindo vários países em poucos meses, em março de 2020 a COVID-19 passou a ser declarada como uma pandemia pela OMS. Com isso, a COVID-19 tornou-se a quarta pandemia declarada pela Organização Mundial da Saúde, sendo que a primeira foi a gripe espanhola (H1N1) em

1918, seguida de gripe asiática (H2N2) em 1957, a gripe de Hong Kong (H3N2) em 1968 e a gripe pandêmica (H1N1) em 2009 (LIU; KUO; SHIH, 2020) (Figura 1).

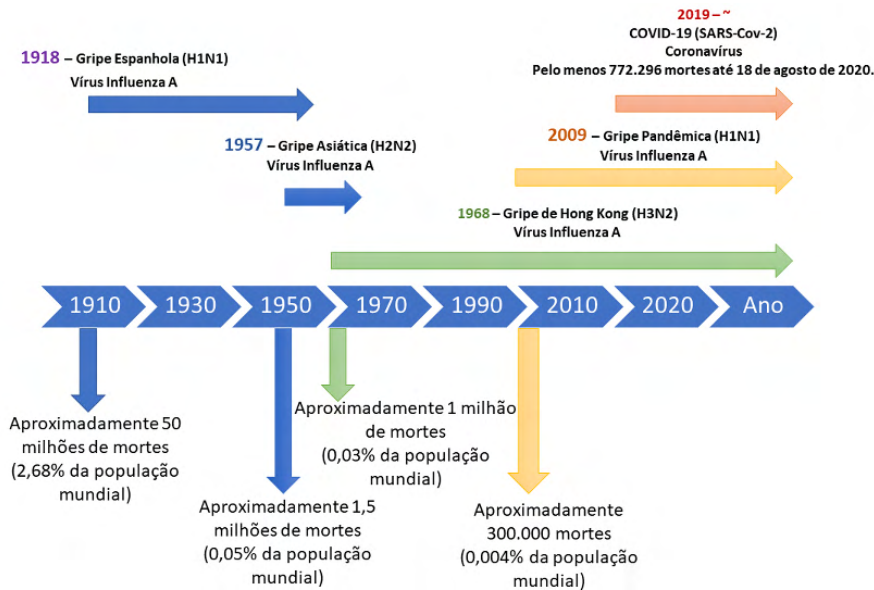


Fig. 1 Linha do tempo de cinco pandemias desde 1918 e os vírus de circulação global. Adaptado

Fonte: (LIU; KUO; SHIH, 2020).

## 2.2 Patofisiologia

O Coronavírus é um vírus de RNA de fita simples, envelopados, encontrados em humanos e outros mamíferos, como cães, gatos, galinhas, gado, porcos e pássaros (WHO, 2009). O vírus é o grande causador de doenças respiratórias, gastrointestinais e neurológicas. É uma infecção viral das vias aéreas que afeta principalmente as células epiteliais/alveolares e endoteliais que acomete na descamação de pneumócitos, presença de membrana hialina, formação e inflamação intersticial com infiltração de linfócitos (SANTANA et al., 2021).

O vírus invade células hospedeiras, como células epiteliais, nasais, brônquicas, pneumócitos por meio da glicoproteína estrutural *Spiker*. Essa glicoproteína é responsável pela ligação ao receptor da célula hospedeira, a Enzima de Conversão de Angiotensina 2 (ECA-2), que é o receptor funcional para SARS-CoV-2 e que tem uma alta expressão no pulmão, coração, rim, bexiga, íleo, epitélios das papilas gustativas e glândulas salivares. A proteína Spike após realizar a ligação é então clivada em duas subunidades, S1 e S2, sendo responsáveis pela fusão das membranas viral e celular. A subunidade S1 é dividida em porções N-Terminal (NTD) e C-terminal (Domínio C), na qual o Domínio C é utilizado para a união ao receptor ECA-2. Ao realizar esta união, a protease de membrana do tipo

2 (TMPRSS) promove a absorção viral e a entrada do SARS-CoV-2 na célula hospedeira pela ativação da proteína S e clivagem da ACE-2 (PARRA-SANABRIA et al., 2020 (Figura 2). Um estudo demonstrou que o vírus também pode infectar as células da cavidade oral por meio da ligação entre a proteína dos *spykes* ao *cluster* de diferenciação 147 (CD147) localizado nas membranas celulares (CARDOSO et al., 2020).

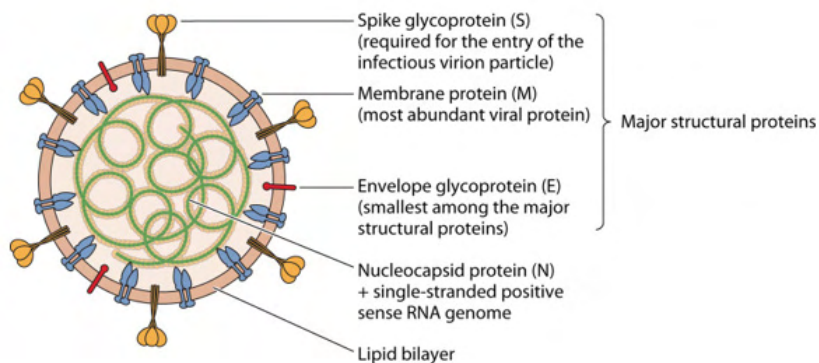


Figura 2: Estrutura do vírus SARS-CoV-2.

Fonte: DHAMA et al., 2020.

### 2.3 Sinais, sintomas e alterações sistêmicas

Pacientes diagnosticados com a COVID-19 apresentam febre, tosse seca, falta de ar, fadiga, náusea, diarreia, dor de cabeça, fraqueza, rinorreia, anosmia e a ageusia, sendo que, febre, tosse seca, fadiga e falta de ar são os sintomas mais frequentes (WIERSINGA et al., 2020). Em um estudo realizado com cerca de 10 mil pacientes, foi observado que os distúrbios do paladar são os sintomas orais mais comuns, apresentando uma prevalência significativa para disgeusia, hipogeusia e a ageusia (AMORIM DOS SANTOS et al., 2020). A COVID-19 pode provocar problemas cardíacos como (miocardite, cardiomiopatia e arritmias ventriculares), doenças cerebrais (doença cerebrovascular aguda e encefalite), eventos relacionados com a coagulação sanguínea (eventos tromboembólicos venosos, arteriais e choque séptico), insuficiência respiratória hipoxêmica, lesão renal aguda e disfunção hepática. Nos exames laboratoriais, também podem ser encontradas linfopenia, marcadores inflamatórios elevados e parâmetros de coagulação anormais (WIERSINGA et al., 2020).

O vírus também causa manifestações como alterações no Sistema Nervoso Central (SNC), infecções das glândulas salivares, alterações na mucosa oral (PARRA-SANABRIA et al., 2020). De acordo com Costa et al., (2020), as manifestações respiratórias são diagnosticadas em cerca de 80% dos pacientes portadores do vírus, seguidas de manifestações hepáticas, cardíacas, orais, dermatológicas e neurológicas. O vírus nos



pulmões atua invadindo o parênquima pulmonar, resultando em inflamação intersticial grave. Esta lesão envolve inicialmente um único lobo, que se expande para vários lobos pulmonares. Em biópsias pulmonares de pacientes infectados com o vírus, detectou-se dano alveolar difuso, exsudato de fibromixóide celular, formação de membrana hialina e descamação de pneumócitos, indicativo de síndrome do desconforto respiratório agudo (DHAMA et al., 2020).

## 2.4 Transmissão da COVID-19

A COVID-19 pode ser transmitida por meio de gotículas respiratórias e/ou através do contato com superfícies contaminadas. A transmissão através do contato com superfícies ainda é uma incógnita, pelo fato de não se ter o conhecimento da dose mínima de partículas virais que levem à infecção viral. Entretanto, sabe-se que as superfícies plásticas e/ou de aço inoxidável podem acumular uma quantidade significativa de carga viral (WIERSINGA et al., 2020).

No que se diz respeito à transmissão por meio de gotículas respiratórias/saliva, um estudo anterior comprovou que a saliva é um reservatório para o vírus, sendo possível ser diagnosticada a presença positiva do vírus em cerca de 90% dos pacientes. Diante disso, gerou a hipótese de que a infecção assintomática da COVID-19 pode ocorrer através da saliva de indivíduos contaminados. Logo, como o vírus chega à saliva? O vírus pode chegar à saliva por meio de três vias distintas: através do trato respiratório inferior e superior, chegando à saliva por meio de gotículas de líquidos; pelo sangue adentrando à cavidade oral por meio de sangramento gengival e/ou por meio de infecções da glândula salivar adentrando à cavidade oral através dos ductos salivares (BAGHIZADEH FINI, 2020) (Figura 3).

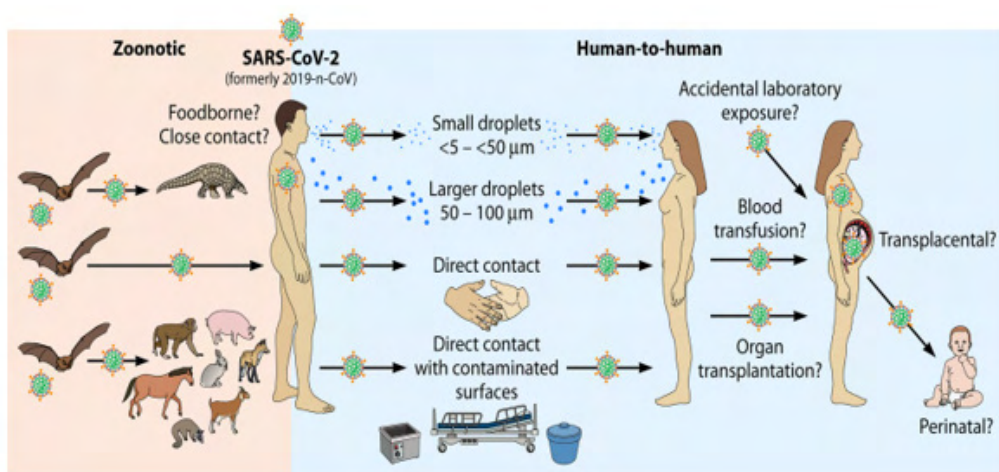


Figura 3: Rotas de transmissão potenciais para SARS-CoV-2.

Fonte: DHAMA et al., 2020.

## 2.5 Avaliação Clínica e Diagnóstico

O estudo de Araujo-Filho et al., (2020), mostra que o diagnóstico pela reação da transcriptase reversa seguida pela reação em cadeia da polimerase (RT-PCR), tem um padrão de referência para o diagnóstico definitivo de infecção, ao contrário dos resultados falso-negativos. Os autores ainda afirmam que a radiografia de tórax não tem sido recomendada como modalidade de imagem de primeira linha diante da suspeita de COVID-19, pois pode ter limitações na detecção de opacidades em vidro fosco e de outros achados pulmonares incipientes da infecção.

Mesmo que a Tomografia Computadorizada (TC) de tórax como ferramenta de triagem não esteja ainda estabelecida, estudos recentes mostram o importante papel no diagnóstico na detecção e gerenciamento precoces das manifestações pulmonares da COVID-19. É importante citar que as alterações cicatriciais pulmonares incipientes (estrias fibróticas) e derrame pleural foram muito frequentes na fase avançada da doença em comparação com as fases iniciais (ARAUJO-FILHO et al., 2020).

## 2.6 Tratamento

Ainda não há um tratamento específico para a COVID-19, contudo grupos de anti-inflamatórios da família quinase associada, por exemplo, ao adaptador 1 (AAK1), como o baricitinibe e o ruxolitinibe, podem impedir a infecção viral das células por endocitose e mediadas pela clatrina (DZIEDZIC; WOJTYCZKA, 2020).

Drogas como antivirais (remdesivir, favipiravir), anticorpos (plasma convalescente, imunoglobulinas hiperimunes), agentes anti-inflamatórios (dexametasona e estatinas) e antifibróticos (inibidores da tirosina quinase) são possíveis medicamentos eficazes para o tratamento da COVID-19, porém ainda estão sendo pesquisados. Contudo, estudiosos apontam que a inibição viral pode ter maior eficácia no início da infecção, os agentes imunomoduladores podem contribuir para a não progressão da doença e os anticoagulantes podem prevenir futuras complicações tromboembólicas (WIERSINGA et al., 2020).

Mesmo não havendo um tratamento específico para o tratamento da COVID-19, foram descobertas vacinas (NADANOVSKY, 2020). Deve-se ressaltar, além destes medicamentos e vacinas, a importância de um tratamento multidisciplinar aos pacientes diagnosticados com a COVID-19, principalmente o trabalho realizado pelos cirurgiões dentistas, pelo fato de realizarem o exame bucal de pacientes internados, oferecerem assistência aos cuidados orais e planejarem uma adequação do meio bucal, implicando, assim, em um menor tempo de internação e redução das manifestações orais que a ventilação mecânica e a entubação podem ocasionar (COSTA et al., 2020).

## 2.7 Prevenção e vacina

Quanto à prevenção, dentre as medidas recomendadas pela Organização Mundial de Saúde (OMS), podemos citar a testagem em massa da população, assim como, o

período de quarentena de 14 dias, para aqueles que possuírem algum sintoma específico e/ou forem diagnosticados com a COVID-19 (MINISTÉRIO DA SAÚDE, 2020).

Vacinas como a PFIZER, SPUTNIK V, MODERNA E SINOPHARM, CORONAVAC, NOVAVAX, JANSSEN e OXFORD/ASTRAZENECA são vacinas que foram registradas e atualmente estão sendo utilizadas como possíveis alternativas de combate à COVID-19. A vacina da PFIZER foi a primeira a ser registrada no mundo e de acordo com testes alcançou uma eficácia de 95% de combate ao vírus. A SPUTNIK V alcançou 91,6% de eficácia em casos brandos e 100% em casos de moderados a graves. A MODERNA registrou 94,1%, a SINOPHARM 79%, a CORONAVAC 50,38%, a NOVAVAX 89,3%, a JANSSEN 85% em casos graves e a ORFORD/ASTRAZENECA 82,4% de eficiência (PROGRAMA RADIS DE COMUNICAÇÃO E SAÚDE, 2021).

## 2.8 Manifestações orais da COVID-19

A cavidade oral de pacientes diagnosticados com a COVID-19 pode ser afetada, mas ainda não foram comprovados tais manifestações orais estão diretamente relacionadas à infecção viral, se são resultados da debilidade do sistema imunológico dos pacientes e/ou se estão relacionadas ao tratamento médico instituído (SANTOS et. al. 2020).

Dentre as manifestações diagnosticadas por Costa et al., (2020), foram encontradas úlceras, bolhas e máculas, com variação de quantidade, coloração e localização. Além destas manifestações, o vírus pode provocar a infecção das glândulas salivares podendo levar à sialadenite aguda, provocando dor, desconforto, inflamação e disfunção da glândula salivar, assim como a sialadenite crônica.

A ageusia (perda do paladar), anosmia (perda do olfato) ou ambos, são também manifestações diagnosticadas na fase inicial da doença e que acometem cerca de 15% dos pacientes, principalmente pacientes do sexo feminino e jovens (CARDOSO et al., 2020). Em um estudo realizado por Fidan; Koyuncu; Akin, (2021), de setenta e quatro pacientes com COVID-19, com faixa etária de dezenove a setenta e oito anos, trinta e oito pacientes do sexo masculino apresentaram alguma lesão oral. Nesse estudo apenas onze pacientes do gênero masculino não apresentaram nenhuma lesão. Quanto aos pacientes do gênero feminino, vinte pacientes foram diagnosticadas com alguma lesão, enquanto apenas cinco não apresentaram nenhuma manifestação oral. Dos pacientes diagnosticados com alguma manifestação, as mais comumente encontradas foram: úlcera aftosa (língua, mucosa bucal e gengiva), eritema (língua, mucosa bucal e gengiva) e líquen plano (mucosa bucal e gengiva). Diante disso, concluíram que dos setenta e quatro pacientes analisados, cinquenta e oito foram diagnosticados com lesão oral, sendo a úlcera aftosa a lesão de maior prevalência, sendo diagnosticada em vinte e sete pacientes. Assim como a língua, a mucosa jugal e a gengiva foram os locais de maior acometimento.

No estudo de Halboub et al., (2020) os autores diagnosticaram lesões ulcerativas, lesões vesículo bolhosas, lesões eritematosas maculares e parotidite aguda, sendo o

palato duro, dorso da língua e mucosa labial, os sítios de maior acometimento. Em estudos realizados na França, Espanha, Brasil, Irã, Espanha e Indonésia, as lesões ulcerativas foram as mais encontradas nos pacientes diagnosticados com a doença. As lesões apresentavam-se geralmente como úlceras únicas, e em alguns casos foram constatadas múltiplas e pequenas úlceras dolorosas. Nesse estudo, apenas em um único caso o paciente apresentava erosões graves, ulcerações e crostas de sangue na região da mucosa labial, assim como, petéquias gengivais e palatinas. Quanto à localização, houve uma variação no estudo, porém, a região do dorso da língua, palato duro e mucosa bucal foram os locais mais afetados. Lesões vesículo bolhosas/maculares foram relatadas em cinco estudos e se apresentaram na forma de bolhas, lesões eritematosas, lesões petequiais e eritema multiformes, sendo que as lesões com eritema multiformes foram as mais comuns.

Dominguez-Santas et al., (2020) diagnosticaram ulcerações bucais e aftas menores em quatro casos de pacientes diagnosticados com a COVID-19. As imagens a seguir demonstram as características das lesões e suas localidades (Figura 4).

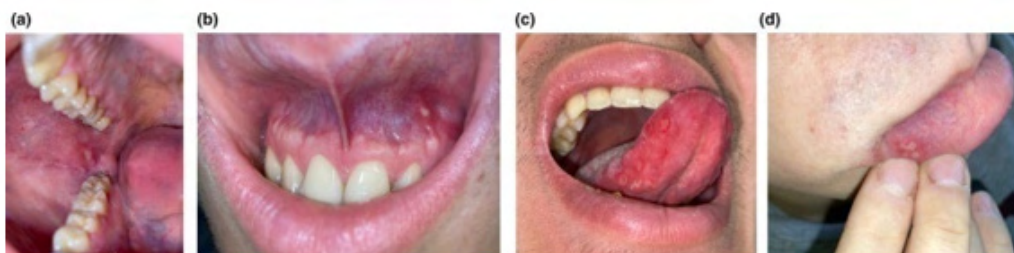

Figura 4: (a) Úlcera única na mucosa bucal direita, com borda periférica eritematosa; (b) Úlcera aftosa única na junção mucogengival superior; (c) Sete aftas no lado direito ventral da mucosa da língua; (d) Quatro aftas agrupadas no lado direito da mucosa labial inferior (Dominguez-Santas et al., 2020).

Pesquisas apontam que a distribuição de receptores da enzima conversora de angiotensina 2 (ECA2) no sistema humano, principalmente na cavidade oral e vias respiratórias, são possíveis células hospedeiras para o vírus, causando assim, tais manifestações orais (AMORIM DOS SANTOS et al., 2020). Entretanto, manifestações no tecido mole da cavidade oral e alterações salivares podem estar relacionadas com ao grande uso de medicamentos durante a doença. Isso por que já foi descrito que algumas condições patológicas podem ser agravadas pela COVID-19, principalmente àquelas condições relacionadas com o sistema imunológico e/ou ligadas ao uso prolongado de medicamentos (DZIEDZIC; WOJTYCZKA, 2020). As lesões aftosas podem ser detectadas tanto em pacientes jovens quanto em idosos. Nos pacientes idosos imunossuprimidos, diagnosticados com COVID-19, frequentemente possuem lesões com necrose e crosta hemorrágica. Normalmente, a maioria das lesões aftosas na COVID-19 evoluem para cura entre 5 a 15 dias, podendo ter até regredirem de forma mais rápida, dependendo da melhora

sistêmica do paciente. No entanto, outras lesões como candidíase e lesões herpéticas, que também já foram descritas em pacientes com COVID-19, possuem um tempo de regressão de 3 a 21 dias através de tratamentos tópicos, da melhora nas medidas de higiene oral e/ou reduzem espontaneamente (PITAK-ARNNOP et al., 2021).

### 3 | CONCLUSÃO

Conclui-se que a COVID-19 é uma doença viral altamente contagiosa, que se alastrou por todos os continentes a partir de 2019, deixando até o momento milhões de contaminados e de óbitos. A doença provoca várias manifestações orais como: sialadenite, ageusia, úlcera aftosa, líquen plano, lesões ulcerativas, lesões vesículo bolhosas, petéquias gengivais e palatinas, lesões vesículo bolhosas/maculares, lesões eritematosas, eritema multiformes, aftas menores, parotidite aguda, além da estomatite aftosa e candidíase. Entretanto, estudiosos ainda não concluíram se tais manifestações estão diretamente relacionadas ao vírus e/ou se estão ligadas ao uso de medicamentos, necessitando assim de mais estudos a respeito. Além disso a saliva pode ser considerada um meio viável de detecção de SARS-CoV-2 e principal meio de disseminação das partículas e aerossóis.

Dessa forma, os conhecimentos das doenças orais provocadas pela COVID-19 são de suma importância para a adoção de medidas de prevenção do agravamento da doença. Os pacientes com essa doença devem se submeter à rigorosa higiene oral, sendo que os pacientes entubados devem receber ainda maior atenção, pois há estudos que mostram que a higiene oral está entre os principais cuidados para se evitar o agravamento da doença.

Diante disso, mais estudos são necessários para verificar as manifestações orais da COVID-19 com sua respectiva patogênese e melhor tratamento.

### REFERÊNCIAS

AMORIM DOS SANTOS, J. et al. Oral Manifestations in Patients with COVID-19: A Living Systematic Review. **Journal of Dental Research**, v. 100, n. 2, p. 141–154, 2020.

AMORIM DOS SANTOS, J. et al. Oral mucosal lesions in a COVID-19 patient: New signs or secondary manifestations? **International Journal of Infectious Diseases**, v. 97, p. 326–328, 2020.

ARAUJO-FILHO, J. et al. COVID-19 pneumonia: what is the role of imaging in diagnosis? **Jornal Brasileiro de Pneumologia**, v. 46, n. 2, p. e20200114–e20200114, 2020.

BAGHIZADEH FINI, M. Oral saliva and COVID-19. **Oral Oncology**, v. 108, p. 104821, 2020.

CARDOSO, T. F. et al. COVID-19 e a Cavidade Bucal: interações, manifestações clínicas e prevenção. **Ulakes Journal of Medicine**, v. 1, 2020.

COSTA, C. et al. Lesões orais em pacientes com COVID-19: uma síntese de evidências atuais. Disponível em: <[https://www.researchgate.net/publication/347645752\\_Lesoes\\_orais\\_em\\_pacientes\\_com\\_COVID-19\\_uma\\_sintese\\_de\\_evidencias\\_atuais](https://www.researchgate.net/publication/347645752_Lesoes_orais_em_pacientes_com_COVID-19_uma_sintese_de_evidencias_atuais)>. Acesso em: 27 maio. 2021.

COSTA, I. B. S. DA S. et al. O Coração e a COVID-19: O que o Cardiologista Precisa Saber. **Arquivos Brasileiros de Cardiologia**, v. 114, n. 5, p. 805–816, 2020.

DHAMA, K. et al. Coronavirus Disease 2019–COVID-19. **Clinical Microbiology Reviews**, v. 33, n. 4, 2020.

DOMINGUEZ-SANTAS, M. et al. Minor aphthae associated with SARS-CoV-2 infection. **International Journal of Dermatology**, v. 59, n. 8, p. 1022–1023, 2020.

DZIEDZIC, A.; WOJTYCZKA, R. The impact of coronavirus infectious disease 19 (COVID-19) on oral health. **Oral Diseases**, v. 27, n. S3, p. 703–706, 2020.

FIDAN, V.; KOYUNCU, H.; AKIN, O. Oral lesions in Covid 19 positive patients. **American Journal of Otolaryngology**, v. 42, n. 3, p. 102905, 2021.

HALBOUB, E. et al. Orofacial manifestations of COVID-19: a brief review of the published literature. **Brazilian Oral Research**, v. 34, 2020.

IRANMANESH, B. et al. Oral manifestations of COVID -19 disease: A review article. **Dermatologic Therapy**, v. 34, n. 1, 2020.

ISER, B. P. M., SLIVA, I., RAYMUNDO, V. T., POLETO, M. B., SCHUELTER-TREVISOL, F., & BOBINSKI, F. Definição de caso suspeito da COVID-19: uma revisão narrativa dos sinais e sintomas mais frequentes entre os casos confirmados. **Epidemiologia e Serviços de Saúde**, 29(3), 2020.

LIU, Y.-C.; KUO, R.-L.; SHIH, S.-R. COVID-19: The first documented coronavirus pandemic in history. **Biomedical Journal**, v. 43, n. 4, p. 328–333, 2020.

MINISTÉRIO DA SAÚDE. Protocolo de Manejo Clínico para o Novo Coronavírus (2019-nCoV). Ministério da Saúde. Brasília – DF 2020. Available from: <https://portalarquivos2.saude.gov.br/images/pdf/2020/fevereiro/11/protocolo-manejo-coronavirus.pdf>

NADANOVSKY, P. Como interpretar os benefícios das vacinas contra a Covid-19? **Fiocruz.br**, 2020.

PARRA-SANABRIA et al. Manifestaciones orales y maxilofaciales asociadas a la COVID-19. Revisión de la literatura. **Acta Odontológica Colombiana. (En línea)**, p. 60–80, 2020.

PITAK-ARNNOP, P. et al. A German AWMF's S2e/realist synthesis and meta-narrative snapshot of crânio maxillofacial manifestations in COVID-19 patients: Rapid living update on 1 January 2021. **Journal of Stomatology, Oral and Maxillofacial Surgery**, 2021.

PROGRAMA RADIS DE COMUNICAÇÃO E SAÚDE. Vacinômetro: o que já sabemos sobre vacinas contra a covid-19 no mundo. **Fiocruz.br**, 2021.

SABINO-SILVA, R.; JARDIM, A. C. G.; SIQUEIRA, W. L. Coronavirus COVID-19 impacts to dentistry and potential salivary diagnosis. **Clinical Oral Investigations**, v. 24, n. 4, p. 1619–1621, 2020.

SANTANA et al. Pathological findings and morphologic correlation of the lungs of autopsied patients with SARS-CoV-2 infection in the Brazilian Amazon using transmission electron microscopy. **Revista da Sociedade Brasileira de Medicina Tropical**. 54, 2021.

SANTOS, J. A. DOS, NORMANDO, A. G. C., SILVA, R. L. C. DA, PAULA, R. M. D., CEMBRANEL, A. C., SANTOS-SILVA, A. R., & GUERRA, E. N. S. Oral mucosal lesions in a COVID-19 patient: new signs or secondary manifestations? **International Journal of Infectious Diseases**, 2020.

TAQUES, L. et al. Alterações do sistema estomatognático frente À COVID-19 - uma revisão integrativa / Changes in the stomatognathic system in face of COVID-19 - an integrative review. **Brazilian Journal of Health Review**, v. 3, n. 6, p. 18600–18615, 2020.

WANG, C. et al. Does infection of 2019 novel coronavirus cause acute and/or chronic sialadenitis? **Medical Hypotheses**, v. 140, p. 109789, 2020.

WIERSINGA, W. J. et al. Pathophysiology, Transmission, Diagnosis, and Treatment of Coronavirus Disease 2019 (COVID-19). **JAMA**, v. 324, n. 8, p. 782, 2020.

WOO, P.C.; LAU, S.K.; HUANG, Y.; YUEN, K.Y. Coronavirus diversity, phylogeny and interspecies jumping. **Experimental biology and medicine (Maywood)**, v.234, p.1117–1127, 2009.

## MANIFESTAÇÕES ORAIS EM PACIENTES COM AIDS

*Data de aceite: 02/09/2021*

*Data de submissão: 21/07/2021*

### **Heleno Viriato de Alencar Vilar**

Faculdade de Tecnologia e Ciências –UNIFTC  
Jequié – Bahia  
<http://lattes.cnpq.br/5732376320587109>

### **Alexandre Rocha de Souza**

Faculdade de Tecnologia e Ciências –UNIFTC  
Jequié – Bahia  
<https://orcid.org/0000-0003-2992-6475>

### **Álex Leite Santos**

Faculdade de Tecnologia e Ciências –UNIFTC  
Jequié – Bahia  
<https://orcid.org/0000-0002-5810-0827>

### **Fernanda Santos Côrtes**

Faculdade de Tecnologia e Ciências –UNIFTC  
Jequié – Bahia  
<https://orcid.org/0000-0002-0074-2990>

### **Jonatas Cassiano Santos**

Faculdade de Tecnologia e Ciências –UNIFTC  
Jequié – Bahia  
<https://orcid.org/0000-0003-4254-0024>

### **Lidia Goes Santos**

Faculdade de Tecnologia e Ciências –UNIFTC  
Jequié – Bahia  
<https://orcid.org/0000-0003-2408-626X>

### **Luã Müller Pinheiro Santos**

Faculdade de Tecnologia e Ciências –UNIFTC  
Jequié – Bahia  
<https://orcid.org/0000-0003-4567-3180>

### **Lylian dos Santos Marinho Cruz**

Faculdade de Tecnologia e Ciências –UNIFTC  
Jequié – Bahia  
<https://orcid.org/0000-0003-2124-7304>

### **Nataly Evangelista Sales**

Faculdade de Tecnologia e Ciências –UNIFTC  
Jequié – Bahia  
<https://orcid.org/0000-0002-3113-9991>

### **Ohana Rocha Nery**

Faculdade de Tecnologia e Ciências –UNIFTC  
Jequié – Bahia  
<https://orcid.org/0000-0001-7273-6656>

**RESUMO:** A AIDS é uma doença ocasionada pelo vírus HIV que acomete milhares de pessoas no mundo. Tal vírus debilita o sistema imunológico das pessoas infectadas e as deixa vulneráveis à outras doenças como, por exemplo, manifestações bucais que, em muitos casos, apresentam-se como os primeiros sinais da doença. Esse presente trabalho tem como objetivo realizar um levantamento bibliográfico a respeito das manifestações orais que os pacientes HIV positivos podem apresentar, além de orientar os odontólogos para observar essas manifestações e orientar os pacientes sobre o diagnóstico e tratamento.

**PALAVRAS - CHAVE:** Odontologia. HIV. Saúde Bucal.



## ORAL MANIFESTATIONS IN PATIENTS WITH AIDS

**ABSTRACT:** AIDS is a disease caused by the HIV virus that affects thousands of people worldwide. Such a virus weakens the immune system of infected people and leaves them vulnerable to other diseases, such as oral manifestations that, in many cases, present themselves as the first signs of the disease. This present work aims to carry out a bibliographic survey about the oral manifestations that HIV positive patients may present, in addition to guiding dentists to observe these manifestations and to guide patients on diagnosis and treatment.

**KEYWORDS:** Dentistry. HIV. Oral Health.

### 1 | INTRODUÇÃO

A infecção pelo vírus da imunodeficiência humana (HIV) ocasiona uma doença crônica denominada por Síndrome da Imunodeficiência Adquirida (AIDS), que ataca o sistema imunológico responsável pela defesa do organismo e as células mais atingidas são os linfócitos T CD4+. O vírus HIV é capaz de alterar o DNA dessa célula e fazer cópias de si mesmo. Logo, multiplicam-se e rompem os linfócitos em busca de outros para continuarem a infecção.

As principais formas de transmissão do vírus HIV são: sexual (onde não há uso de preservativos); sanguíneo (em receptores de sangue e em usuários de drogas endovenosas); e vertical (quer seja durante a gravidez, o parto ou a amamentação). Outro tipo de transmissão possível do HIV é a transmissão ocupacional, a qual ocorre em acidentes de trabalho como, por exemplo, quando profissionais de saúde sofrem ferimentos com instrumentos perfuro-cortantes contaminados com sangue de pacientes portadores do HIV (Ministério de Saúde).

A AIDS foi reconhecida oficialmente como doença em 1981, em função de uma explosão de casos inexplicáveis de Sarcoma de Kaposi e de pneumonia por *Pneumocystis carinii* em homossexuais masculinos ocorridos em diversas cidades dos Estados Unidos (Souza LB 2000). Diante dessa explosão de casos, concluiu-se que se tratava de uma nova doença, ainda não classificada, de etiologia provavelmente infecciosa e transmissível. Cuja doença tem sido um dos maiores desafios enfrentados pelos profissionais de saúde até os dias de hoje.

Em um estudo realizado no setor de AIDS do Hospital Giselda Trigueiro em Natal/RN, Brasil em 1997, foram analisados pacientes internados que eram portadores de HIV. Nesse estudo, além de outros fatores, foi observado que de 100 pacientes estudados, 74 eram do sexo masculino e 26 do sexo feminino. O que levou à conclusão de que havia uma maior incidência de infecção por HIV em pacientes masculinos.

Uma vez que o vírus HIV enfraquece o sistema imunológico, as manifestações orais apresentam-se comumente em portadores desse vírus e, na maioria das vezes, são os primeiros sinais da doença. O que faz o cirurgião-dentista, em alguns casos, ser o primeiro

a se deparar com o caso (Ramos-Gomes, 1997).

Em um encontro em 1986, a Comunidade Econômica Europeia listou 30 doenças que apresentavam lesões orais associadas com a infecção pelo HIV. Em seguida, foram acrescentadas novas lesões que ocorriam na boca ou região submandibular, a esta lista. Por fim, concluiu-se classificando essas lesões orais, onde incluíam lesões por infecção fúngicas, bacterianas e virais, além de processos neoplásicos e lesões de natureza desconhecida (SCHIØDT, 1987).

De acordo com AXELL; BAERT (1990), as manifestações orais associadas com a infecção pelo HIV devem ser descritas dentro de três grupos, de acordo com a intensidade e frequência em que se manifestam. O grupo I consiste de lesões orais que estão comumente associadas com o HIV, como por exemplo, candidíase, leucoplasia pilosa, gengivite úlcero-necrosante aguda (GUNA) e sarcoma de Kaposi. No grupo II são listadas as ulcerações atípicas, doenças de glândulas salivares, infecções virais por citomegalovírus (CMV) e vírus herpes, papiloma vírus e varicela-zoster, os quais tem menos ocorrência. E por fim, o grupo III consiste em lesões possivelmente associadas com infecção pelo HIV como, por exemplo, osteomielite, distúrbios neurológicos, sinusite, carcinoma epidermóide, etc.

Diante disso, é crucial que os portadores do vírus HIV estejam informados acerca das manifestações bucais em que eles estão propícios a apresentarem. Além de saberem a que profissional de saúde devem recorrer quando alguma lesão se manifestar, a fim de que tais lesões possam ser diagnosticadas e tratadas adequadamente e evitar com que as mesmas possam tornar-se mais severas.

## 2 | REVISÃO DE LITERATURA

Pacientes com HIV/AIDS podem desenvolver lesões na cavidade oral como: Candidíase, Doença Periodontal, Gengivite Ulcerativa Necrosante, Sarcoma de Kaposi, Leocoplasia Pilosa e Herpes Simples. Tais manifestações são mais presentes em pacientes de baixa renda, baixa escolaridade, grande consumo de álcool e cigarro, diante disso a proliferação dessas doenças em pacientes com HIV positivo é muito alta devido a imunodeficiência que o vírus provoca. No presente estudo, cerca de 57,89% dos pacientes avaliados apresentavam alguma forma de manifestação oral da infecção pelo vírus HIV (SONIS 1996).

Ficou demonstrado que, de modo geral, as lesões orais presentes nesses pacientes correspondem àquelas por infecções fúngicas, bacterianas e virais, além de processos neoplásicos e outras entidades de etiologia desconhecida (CORREA 1994). Um exemplo de uma dessas manifestações é a candidíase oral que tem como característica pseudomembranosa, caracterizada por placas brancas removíveis na mucosa oral (aftas). Outra apresentação clínica é a forma atrófica, que se apresenta como placas vermelhas, lisas, sobre o palato duro ou mole, além disso possui variantes que são as: queilite angular,

eritematosa e orofaríngea foram relatadas na maioria das pesquisas e descritas como os tipos reconhecidamente associados à infecção pelo HIV, nos dias atuais.

Em pacientes HIV positivos, alguns fatores podem contribuir para o desenvolvimento precoce dessas lesões: contagem de linfócitos TCD4+ abaixo de 200 células/mm<sup>3</sup>, carga viral elevada, xerostomia, higiene bucal precária e uso de tabaco. Com o uso da terapia antirretroviral (TARV) aconteceram mudanças na frequência e nas características das complicações bucais associadas à infecção pelo HIV, pois esta reduz a carga viral e, como consequência, reduz a prevalência e a severidade de doenças oportunistas associadas ao HIV1 (Aguirre-Urizar 2004).

Diante disso iremos descrever sobre as lesões mais prevalentes em Infecções Bacterianas (Doença Periodontal e Gengivite Úlcero-Necrosante), Infecções Fúngicas (Candidíase e Queilite Angular, Lesões Neoplásicas (Sarcoma de Kaposi), Infecções Virais (Herpes Simples e Leucoplasia Pílosa Oral), segundo diversos estudos já realizados.

## 3 | INFECÇÕES BACTERIANAS

### 3.1 Doença Periodontal

As doenças periodontais afetam grande parte da população. De acordo com (Papapanou 2005), em termos globais, acredita-se que a periodontite seja responsável por 30-35% de todas as extrações dentárias, e a cárie e suas sequelas, por até 50%. Sabemos que o desenvolvimento da doença periodontal depende da interação entre a microbiota oral e a resposta do hospedeiro. Esta resposta pode ser positiva ou negativa resultando em processo inflamatório crônico, e sinais característicos de doença periodontal.

A doença periodontal tem sido previamente associada à infecção pelo HIV, a qual é considerada um modificador da doença periodontal (VASTARDIS 2003). Esta patologia pode ocorrer entre indivíduos portadores do HIV em todas as faixas etárias, mas a suscetibilidade à infecção periodontal aumenta à medida que o sistema imune se torna mais comprometido. Indivíduos com baixa porcentagem de linfócitos T-CD4 apresentam risco significativamente maior para o estabelecimento e a progressão de periodontite. Conseqüentemente, com a redução no número dessas células, há uma deficiência na resposta imune, facilitando o processo de instalação da doença periodontal.

As manifestações crônicas da doença periodontal podem ser divididas, genericamente, em gengivite e periodontite, dependendo da existência ou não do acometimento dos tecidos de sustentação dos dentes, sendo que a gengivite é um achado quase universal nas populações, ao passo que a periodontite afeta aproximadamente 8% da população na sua forma mais agressiva. A inflamação é iniciada e sustentada pelo biofilme dentário, mas as defesas do organismo desempenham importante papel na patogênese. Essas infecções geralmente apresentam um curso mais grave nos tecidos periodontais quando comparadas

a infecções que acometem indivíduos que não são imunodeprimidos.

### **3.2 Gengivite Ulcerativa Necrosante**

Segundo Neville (2008) a GUN é uma inflamação da gengiva caracterizada por lesões necróticas na margem papilar, epitélio necrosante pseudomembranoso, gosto metálico, odor fétido, sangramento espontâneo e extrema sensibilidade dolorosa. A infecção ocorre na presença de estresse psicológico e estados de imunossupressão, principalmente associados com a AIDS. Sua prevalência na população normal é menor que 0,1%. Os agentes etiológicos da GUN são bactérias anaeróbias como a *Prevotella intermedia*, as fusobactérias e as espiroquetas.

A gengivite se apresenta com ulcerações e necrose das papilas gengivais, sangramento, odor fétido e muita dor. Bem característica. Frequentemente, ela pode estar associada a baixíssima imunidade, hábitos nocivos como tabagismo excessivo, consumo exagerado de bebida alcoólica e ao HIV.

No final dos anos 80 e início dos anos 90, a GUNA era considerada uma sequela estritamente relacionada à infecção pelo HIV, a ponto de ser denominada periodontite associada ao HIV. Atualmente é sabido que a sua associação ao HIV/AIDS se devia ao mau estado do sistema imunológico de tais pacientes; a gengivite ulcerativa necrosante aguda ocorre em maior prevalência associada a outras doenças que comprometem o sistema imunológico.

## **4 | INFECÇÕES FÚNGICAS**

### **4.1 Candidíase**

A candidíase oral é uma das doenças oportunistas mais fortemente associadas à infecção pelo Vírus da Imunodeficiência Humana (HIV). Vários relatos epidemiológicos enfatizam a prevalência da candidíase em pacientes HIV positivos e ressaltam a sua importância como marcador da progressão da doença e preditivo para o aumento da imunodepressão.

A candidíase orofaríngea é um dos primeiros sinais clínicos da AIDS e acomete 50 a 95% dos indivíduos infectados pelo vírus HIV (Fidel 2011). As espécies de *Candida* colonizam a mucosa oral, porém, na presença de fatores predisponentes à levedura, podem se tornar patogênicas e causarem infecção. Vários fatores predispõem à candidíase oral, como extremos de idade, uso de próteses dentárias, tabagismo, alterações salivares, hormonais, nutricionais e imunológicas.

Em indivíduos infectados pelo HIV assintomáticos é um sinal de descompensação imunológica e com frequência anuncia a transição para AIDS (Cotran 2000) Dependendo das condições imunológicas do paciente, a candidíase pode afetar outras áreas do corpo como a faringe, traqueia e o esôfago. O diagnóstico é feito clinicamente pelos sinais clínicos e exame de citologia esfoliativa, com identificação definitiva por meio de cultura

(Neville 2008).

Nestes pacientes, as lesões por *Candida* apresentam uma maior gravidade e resistência ao tratamento convencional.

## 4.2 Queilite Angular

É muito comum a presença de queilite angular em pacientes debilitados (devido à carência de vitaminas) e naqueles que já perderam molares (pela perda da dimensão vertical de oclusão). Como consequência, acontece a formação de uma dobra na comissura labial, deixando-a constantemente úmida e tornando o local propício para o desenvolvimento da candidíase (Nicelli 2008). Ela apresenta-se como fissuras partindo da comissura labial, com presença de eritema e por vezes, placas esbranquiçadas. São frequentemente acompanhadas por candidíase intra-oral (Brasil 200).

# 5 | LESÕES NEOPLÁSICAS

## 5.1 Sarcoma de Kaposi

O sarcoma de Kaposi (SK) é um tumor mesenquimal, causado pelo vírus da herpes tipo 8 (HHV-8), e uma neoplasia definidora da síndrome da imunodeficiência adquirida (aids). A partir de 1980, com o surgimento da aids, foi documentada uma forma mais agressiva da doença, mais frequente entre homossexuais ou bissexuais masculinos, associada ao vírus de imunodeficiência humana (HIV), logo reconhecida como forma epidêmica do SK, de grande impacto na Saúde Pública por sua alta magnitude e mortalidade.

A evolução clínica é extremamente variável. Na maioria segue um curso benigno, longo e indolente e, embora progressivo, tende a permanecer confinado à pele e aos tecidos subcutâneos. De acordo com Beral et al. 1990, o sarcoma de Kaposi foi a primeira doença oportunista reconhecida em associação com o HIV e ainda é a neoplasia mais frequente relacionada à aids. No que se refere à classificação, De Barros et al. 2013 relata que o sarcoma de Kaposi pode ser: clássico, endêmico, iatrogênico e epidêmico, sendo o último associado à síndrome da imunodeficiência adquirida - aids.

A forma epidêmica está relacionada à infecção por HIV, principalmente em homens, na faixa etária entre 18-65 anos. Segundo a literatura, os portadores de HIV têm risco 3.640 vezes maior de adquirir sarcoma de Kaposi do que a população em geral. Desta forma, a infecção é um parâmetro importante para o diagnóstico. Quando associado à aids, o sarcoma de Kaposi manifesta-se de forma mais agressiva, surgindo lesões com progressão variável.

Do ponto de vista clínico, o sarcoma de Kaposi é uma neoplasia que pode desenvolver-se em qualquer fase da infecção pelo HIV, independente do grau de imunossupressão e do número de células CD4+. Fica, portanto, evidente o fato de que o Sarcoma de Kaposi também é uma condição oportunista e algum grau de imunossupressão favorece o

aparecimento da doença como se observa para outras condições oportunistas de natureza infecciosa relacionadas à AIDS, mas ela não é essencial para o aparecimento da doença.

Nos pacientes com AIDS, o tratamento com quimioterapia e radioterapia não tem tido muito êxito. Porém, o tratamento intensivo com terapia antirretroviral ajuda, contanto que o sistema imunológico da pessoa melhore como resultado do tratamento.

## 6 | INFECÇÕES VIRAIS

### 6.1 Herpes Simples

Desde as primeiras descrições da aids, no início da década de 1980, a infecção causada por herpes é vista como uma das doenças oportunistas mais prevalentes em pacientes com retrovirose. A infecção pelo herpes-vírus simples tipo 2, agente etiológico de 60 a 90% dos casos de herpes genital, é bastante comum em pacientes com aids. O acometimento mucocutâneo pelo herpes-vírus simples tipo 2 pode ser grave e prolongado (persistente por mais de um mês), sendo caracterizado como doença definidora de aids.

Silva e Faria (2010) afirmam que é uma doença infecciosa causada pelo vírus Herpes simples (HSV). Existem dois tipos deste vírus, o tipo 1 (relacionado predominantemente com lesões orais, facial, ocular e pele acima da cintura) e o tipo 2 (adapta-se melhor à regiões genitais). A infecção geralmente manifesta-se clinicamente quando o paciente está imunodeprimido. A infecção primária se manifesta por lesões ulceradas, que surgem a partir de vesículas ocorrendo em lábios, palato, mucosa jugal, etc. As úlceras são bastante dolorosas e são cobertas por uma pseudomembrana e circundadas por um halo eritematoso. Nos casos de recorrências, as lesões ocorrem mais frequentemente nos lábios e no interior da boca, sendo mais comum no palato. A natureza viral do herpes simples recorrente peribucal e intrabucal requer uma terapêutica antiviral eficiente, que promova a chegada do medicamento até o interior das lesões.

### 6.2 Leucoplasia pilosa Oral

A LPO é uma lesão branca causada pelo vírus Epstein-Barr (EBV), se apresenta de forma diferenciada em pacientes com HIV positivo. A leucoplasia manifesta-se clinicamente como uma placa branca, caracteristicamente não removível através de raspagem, com localização preferencial nas bordas laterais da língua, podendo ser uni- ou bilateral. A superfície pode apresentar-se plana, corrugada ou pilosa, sendo seus aspectos clínicos característicos. De acordo com Greenspan (1984), em alguns casos, pode haver dor e ardência e, até mesmo de comprometimento estético para o paciente, em que o tratamento se faz necessário.

A importância da LPO no diagnóstico e prognóstico da AIDS justifica a necessidade da precocidade e precisão diagnóstica, sendo que alguns estudos já apontam a citopatologia como método diagnóstico de escolha. A LPO regride à medida que ocorre a melhora do

estado imunológico do paciente, com o uso de terapia anti-retroviral.

## 7 | DISCUSSÃO

“É considerada como criança, para os efeitos da lei, a pessoa com até doze anos incompletos...” (Estatuto da Criança e do Adolescente, 1990). Seguindo essa linha, Petersen (1993) relata que a AIDS Pediátrica ocorre em crianças com menos de 13 anos de idade. Acima dessa faixa etária os pacientes são incluídos nas estatísticas de adultos, devido apresentarem padrões semelhantes. Além disso, ele afirma que há similaridade entre as lesões dos adultos e das crianças como também há diferenças, incluindo fatores de risco, modo de transmissão, padrão de soroconversão e história natural da doença.

Em diversas publicações acerca do tema, evidencia-se que, quando são analisados fatores relacionados ao sexo e idade dos pacientes infectados pelo HIV, embora possa ocorrer em qualquer faixa etária e em ambos os sexos, há uma maior frequência em pacientes do sexo masculino e pacientes jovens, predominantemente nas 3ª e 4ª faixas de idade.

Não há lesões bucais que sejam únicas para portadores do HIV. Todas as lesões encontradas entre os pacientes HIV positivos também ocorrem em outras doenças associadas com a imunossupressão. Pode-se concluir, portanto, que há uma correlação clara entre o aparecimento de lesões bucais e a depressão do sistema imunológico. Esse problema se agrava, principalmente em pacientes pediátricos HIV positivos, pois apresentam um sistema imunológico imaturo que os tornam mais propensos à imunossupressão grave e avanço rápido da doença (SILVA, 2013).

Manifestações intraorais causadas por *Cryptococcus neoformans*, *Histoplasma capsulatum*, *Geotrichum candidum*, e *Aspergillus spp*, são incomuns e geralmente são uma indicação de imunossupressão importante. Lesões disseminadas intraorais associadas com criptococose, histoplasmose e aspergilose foram relatadas como sendo ulcerativas, nodulares, enquanto as lesões Geotricose são descritas como sendo pseudomembranosas. Como as lesões orais desta categoria são inespecíficas, o diagnóstico definitivo requer a verificação histológica. O tratamento destas lesões é geralmente a administração intravenosa anfotericina B. (Hirata CH. 2015)

Apesar de não existirem lesões orais específicas causadas pela infecção por HIV, um paciente pode exibir manifestações orais como um sinal precoce de infecção pelo HIV (Zhang X 2009). Tais lesões orais podem incluir ulcerações orais inespecíficas, faringite e candidíase oral durante a fase aguda da infecção.

Além disso, as manifestações orais de citomegalovírus (CMV) são observadas apenas em pacientes com contagem de CD4 abaixo de 100 células/mm<sup>3</sup> na doença disseminada. As lesões associadas ao CMV são ulcerações inespecíficas em qualquer área da mucosa oral. Também há relatos de aumento da incidência de vírus da varicela-

zóster humana (HZV) entre pacientes infectados pelo HIV. São comuns e podem ser graves, especialmente para aqueles indivíduos com contagem de células CD4 inferior a 200 células/mm<sup>3</sup> (Hirata CH. 2015). Clinicamente, a lesão oral apresenta-se como vesículas que se rompem rapidamente, formando ulcerações múltiplas rasas com base eritematosa, distribuída ao longo de uma divisão unilateral do quinto nervo craniano. Os pacientes frequentemente queixam-se de muitas dores.

A xerostomia também é uma condição frequentemente observada pelos pacientes portadores de HIV. Tem sido relatado que a redução do fluxo salivar ocorre em 2% a 30% desses indivíduos. A causa mais comum que resulta na diminuição desse fluxo salivar é devido aos efeitos colaterais dos medicamentos, tais como medicamentos antirretrovirais, bem como anti-histamínicos, anticolinérgicos, anti-hipertensivos, descongestionantes, analgésicos narcóticos e antidepressivos tricíclicos. Além disso, a xerostomia pode ser um resultado de doença da glândula salivar associada ao HIV (Hirata CH. 2015).

Uma pesquisa com crianças brasileiras infectadas pelo HIV concluiu que as lesões intra e extra-bucais foram encontradas na maioria das crianças que apresentaram sorologia positiva e comprovou que, posteriormente à Candidíase pseudomembranosa, a Linfadenopatia cervical foi uma das lesões mais comuns (COSTA, 1998).

Diante das lesões bucais apresentadas que os portadores de HIV podem apresentar, é válido ressaltar que pequenas manifestações iniciais podem transformar-se em grandes lesões se não forem tratadas devidamente. Dessa forma, é necessário que os portadores tenham conhecimento acerca desses fatos, entendendo a necessidade da visita constante à clínica odontológica para a prevenção e/ou identificação dessas lesões.

## 8 | CONCLUSÃO

Portanto, levando-se em consideração o que se foi observado, as principais formas de transmissão do vírus HIV são: sexual, sanguíneo e vertical. Ademais, é válido ressaltar que as manifestações bucais em pacientes infectados pelo vírus HIV representam, em muitos casos, os primeiros sinais da doença. Diante disso, as lesões mais prevalentes em pacientes HIV positivos são: Infecções bacterianas (Doenças periodontais); Infecções fúngicas (Candidíase e queilite angular); Lesões Neoplásicas (Sarcoma de Kaposi); Infecções virais (Herpes simples e leucoplasia pilosa).

Contudo, não há lesões bucais que sejam únicas para portadores do HIV. No entanto, há uma correlação clara entre o aparecimento de lesões bucais e a depressão do sistema imunológico. Dessa forma, o aplicativo construído alertará os pacientes acerca dessas lesões a fim de que eles estejam atentos à essas manifestações orais e recorrer a um profissional adequado, os proporcionando a uma melhor qualidade de vida.



## REFERÊNCIAS

- AKINDE O, OBADOFIN O, ADEYEMO T, OMOSEEBI O, IKERI N, OKONKWO I et al. Kaposi sarcoma among HIV infected patients in Lagos University Teaching Hospital, Nigeria: a 14-Year retrospective clinicopathological study. **J Skin Cancer** 2016; 2016(2016): 1-6.
- ARAÚJO, Joyce F; OLIVEIRA, Ana EF; CARVALHO, Halinna L; ROMA, Fábila VO; LOPES, Fernanda F. Principais Manifestações Bucais em Pacientes Pediátricos HIV Positivos e o Efeito da Terapia Antirretroviral Altamente Ativa. **Ciência e Saúde Coletiva**, 2015. 23(1):115-122.
- BERAL V, PETERMAN TA, BERKELMAN RL, JAFFE HW. Kaposi's sarcoma among persons with AIDS: a sexually transmitted infection? **Lancet**. 1990 Jan;335(8682):123-8.
- CAVASSANI, Valdinês GS; SOBRINHO, Jozias A; HOMEM, Maria da Graça N; RAPOPORT, Abrão. Candidíase oral como marcador de prognóstico em pacientes portadores do HIV. **Rev. Bras. Otorrinolaringol.**, São Paulo, v. 68, n. 5, outubro 2002. Disponível em: [https://www.scielo.br/scielo.php?script=sci\\_arttext&pid=S0034-72992002000500005](https://www.scielo.br/scielo.php?script=sci_arttext&pid=S0034-72992002000500005).
- COSTA DN, VIANA PCC, MACIEL RP, GEBRIM EMMS, ROCHA MS. Sarcoma de Kaposi relacionado à síndrome da imunodeficiência adquirida: características do comprometimento hepático na tomografia computadorizada e na ressonância magnética. **Radiol Bras** 2008;41(2):139-140.
- DE BARROS CEP, DUARTE SC, SHIMODA E, RODRIGUES CS, CORDEIRO KF. Sarcoma de Kaposi como diagnóstico diferencial de lesões vulvares: relato de caso e revisão bibliográfica. **Revista Científica da FMC** 2013; 8: 26-30.
- FONSECA BAL, BOLLELA VR, NETO RJP. Sarcoma de Kaposi e síndrome da imunodeficiência adquirida: características desta associação, incluindo novos conceitos sobre patogênese e tratamento. **Medicina, Ribeirão Preto**, 1999;32:26-39.
- MEDEIROS, Cynthia F; SANTOS, Thalita B; ALBUQUERQUE, Ricardo LC; MOURA, Sérgio AB. Relação Entre as Manifestações Estomatológicas, Contagem de Células CD4+ e Carga Viral em Pacientes HIV Positivos. **Pesq Bras Odontoped Clin Integr**, João Pessoa, setembro 2007. 7(3):271-278
- PAPAPANOU PN, Lindhe J. Epidemiologia das doenças periodontais. In: Lindhe J, Karring T, Lang NP. Tratado de Periodontia Clínica e Implantologia Oral. 4. ed. **Rio de Janeiro: Guanabara Koogan**; 2005. p. 49-80.
- PAULIQUE, Natália C; CRUZ, Marlene CC; SIMONATO, Luciana E; MORETI, Lucieni CT; FERNANDES, Karina GC. Manifestações bucais de pacientes soropositivos para HIV/AIDS. **Arch Health Invest**, 2017. 6(6):240-244
- PEREIRA, Thamielém; CARARO, Francielli; PERREIRA, Cassius T; PIAZZETA, Cleto M; AMENÁBAR, José Miguel. GENIVITE ULCERATIVA NECROSANTE E LEUCOPLASIA PILOSA EM PACIENTE HIV+. **Revista Dens**, v. 17, n. 2, novembro 2009.
- PEREIRA, Thamielém; CARRARO, Francielli; PEREIRA, Cassius T; PIAZZETA, Cleto M; AMENÁBAR, José M. GENIVITE ULCERATIVA NECROSANTE E LEUCOPLASIA PILOSA EM PACIENTE HIV+. **Revista do Curso de Odontologia da UFPR**, v. 17, n. 2, 2009. Disponível em: <https://revistas.ufpr.br/dens/article/view/15554>.

PERONDE, Tailine; TELESKA, Ana Carolina; BARRANCO, Axel AJ; PEGORARO, Gabriela; BENNEDETTI, Maite; MATTE, Mariana; SAMPIETRO, Tainara; MUNIZ, Marcelo S. A DOENÇA PERIODONTAL EM PACIENTES HIV POSITIVOS. **Área das Ciências da Vida**, 2017.

SILVA, Solange M; PEREIRA, Alexandre L; ZAPATA, Marco TAG. Manifestações bucais na infecção pelo Vírus da Imunodeficiência Humana: uma revisão sistemática da literatura. **Rev. Fac. Odontol.**, v. 52, n. 1/3, p. 57-65, janeiro 2011.

SOUZA, Lélia B; PINTO, Leão P; MEDEIROS, Ana MC; ARAUJO, Raimundo F; MESQUITA, Olibânia JX. Manifestações orais em pacientes com AIDS em uma população brasileira. **Pesq Odont Bras**, v. 14, n. 1, p. 79-85, janeiro 2000.

VIEIRA, Tássia TP; SOUZA, Jossaria P; SOARES, Maria SM; LIMA, Edeltrudes O; PAULO, Marçal Q; CARVALHO, Maria de Fátima FP. Candidose bucal em paciente HIV positivo: relato de caso. **Odontol. Clín.-Cient. (Online)**, Recife, v. 11, n. 2, abril 2012. Disponível em: [http://revodonto.bvsalud.org/scielo.php?script=sci\\_arttext&pid=S1677-38882012000200016](http://revodonto.bvsalud.org/scielo.php?script=sci_arttext&pid=S1677-38882012000200016).

# CAPÍTULO 6

## MEDO DE DENTISTA EM CRIANÇAS E ADOLESCENTES: UMA REVISÃO INTEGRATIVA

Data de aceite: 02/09/2021

### **Maria Isabel Damasceno Martins Fernandes**

Universidade de Fortaleza (UNIFOR)  
ORCID: 0000-0002-1859-6282

### **Marillia Tenório Freire da Silva**

Universidade de Fortaleza (UNIFOR)  
ORCID: 0000-0001-7239-8925

### **Davi Oliveira Bizerril**

Universidade de Fortaleza (UNIFOR)  
ORCID: 0000-0003-4547-4130

### **Maria Vieira de Lima Saintrain**

Universidade de Fortaleza (UNIFOR)  
ORCID:0000-0003-1514-3218

### **Maria Elisa Machado Ferreira Marcelo**

Universidade de Fortaleza (Unifor)  
ORCID: 0000-0002-9800-6931

### **Caroline Ferreira Martins Lessa**

Universidade de Fortaleza (Unifor)  
ORCID:0000-0002-3668-7372

### **Maria da Glória Martins**

Universidade de Fortaleza (Unifor)  
ORCID: 0000-0001-5300-0117

### **Carina Bandeira Bezerra**

Universidade de Fortaleza (Unifor)  
ORCID: 0000-0002-4704-0865

### **Ana Ofélia Portela Lima**

Universidade de Fortaleza (UNIFOR)  
ORCID: 0000-0001-6447-7121

**RESUMO:** O tratamento odontológico é visto de forma negativa para uma grande parcela da população, principalmente para o público-alvo de crianças e adolescentes, que passa por transformações físicas e psicológicas, sendo importante o domínio do cirurgião dentista em identificar o medo dental para obter o melhor manuseamento clínico neste grupo etário. **Objetivo.** Analisar por meio de uma revisão integrativa os artigos que identificam, classificam e explicam o medo dental em crianças e adolescentes quando submetidos ao tratamento odontológico. **Método.** Revisão Integrativa composta por artigos do período de 2016 a 2020, dirigidos a temas como medo e ansiedade dental em crianças e adolescentes. Foram utilizados os descritores “medos de dentista and criança and adolescente”. Uma busca bibliográfica foi conduzida no portal BVS (biblioteca virtual em saúde) onde compreende 3 (três) bases de dados: Sistema Online de Busca e Análise de Literatura Médica (MEDLINE), Literatura Latino-Americana em Ciências de Saúde (LILACS) e Bibliografia Brasileira de Odontologia (BBO). Após exclusão e leitura na íntegra a amostra resultou em 16 artigos. **Resultados.** As reações prevaleceram em crianças submetidas à exodontia, no sexo feminino, houve influência da gravidade da carie dentária e das experiências dolorosas anteriores aos procedimentos odontológicos. **Conclusão.** Os resultados sugerem, que o medo e/ou ansiedade podem ser um fator inibitório ao atendimento odontológico dificultando o tratamento clínico e que o medo de dentista necessita de um olhar e percepção do conjunto emocional em que o paciente está inserido.

**PALAVRAS - CHAVE:** Medo. Ansiedade. Odontologia.

## DENTIST FEAR IN CHILDREN AND ADOLESCENTS: AN INTEGRATIVE REVIEW

**ABSTRACT:** Dental treatment is seen negatively for a large portion of the population, especially for the target audience of children and adolescents. This age group goes through physical and psychological changes, being important the dentist's mastery in identifying dental fear to obtain a better clinical handling. **Objective.** To analyze through an integrative review the articles that identify, classify and explain dental fear in children and adolescents when undergoing dental treatment. **Method.** Integrative Review composed of articles from the period 2016 to 2020, addressed to topics such as fear and dental anxiety in children and adolescents. The descriptors "fears of dentist and child and teenager" were used. A bibliographic search was conducted on the VHL (virtual health library) portal, which comprises 3 (three) databases: Online System for Searching and Analyzing Medical Literature (MEDLINE), Latin American Literature in Health Sciences (LILACS) and Bibliography Brazilian Dentistry (BBO). After exclusion and full reading, the sample resulted in 16 articles. **Results.** The reactions prevailed in children undergoing tooth extraction, in females, there was an influence of the severity of dental caries and painful experiences prior to dental procedures. **Conclusion.** The results suggest that fear and / or anxiety may be an inhibitory factor to dental care, making clinical treatment difficult and that fear of a dentist needs a look and perception of the emotional set in which the patient is inserted.

**KEYWORDS:** Fear. Anxiety. Dentistry.

## INTRODUÇÃO

Um dos principais marcos da psicologia social na década de 1960 foi a Teoria das Emoções de Schachter e Singer, a qual inspirou uma enorme quantidade de pesquisas e discussões, levando muitos a referenciar suas noções básicas de medo, raiva e outras emoções. Segundo esta Teoria o medo é considerado como uma emoção básica, fundamental e discreta, que está presente em todas as faixas etárias, culturas, raças ou espécies (COTTON, 1981). O medo dental (odontofobia) é uma fobia única com componentes psicossomáticos especiais que afeta a saúde dentária daqueles que sofrem com isso, e também há uma associação entre o medo dental e medos gerais (ABRAHAMSSON; BERGGREN; CARLSSON, 2000). Sendo assim, o medo odontológico é um fenômeno complexo que constitui barreiras para o atendimento adequado, dificultando a preservação da saúde bucal do indivíduo.

A odontofobia foi identificada pela Organização Mundial de Saúde (OMS) como uma doença real que afeta de 15-20% da população, podendo acometer qualquer faixa etária e gênero (SELIGMAN *et al.*, 2017). Portanto, de extrema importância que o cirurgião-dentista possua, dentre outras habilidades, o conhecimento prévio de como identificar e possuir compressão do melhor manuseamento clínico, pois se esse medo não for tratado de forma adequada ele pode perdurar por toda a vida do paciente, podendo levar a um agravamento

de doenças dentais preexistentes.

O medo da dor causada pelos instrumentais odontológicos e pelos procedimentos pode ser uma das principais causas de medo e ansiedade por parte do paciente (OLIVEIRA *et al.*, 2019). A injeção de anestésico é considerada a fase mais dolorosa do procedimento dentário, e uma razão para a descontinuidade do tratamento clínico (RAGHAV, 2016).

Segundo Botton, Lehmkuhl e Araújo (2008), o ambiente do consultório odontológico e os instrumentais, como por exemplo a seringa/agulha, broca, canetas de alta rotação pelo barulho são predisponentes para o medo. Os autores enfatizam que após um estudo transversal realizado em crianças e adolescentes, foi constatado que para o sexo feminino os medos mais listados foram do cirurgião-dentista e da cadeira odontológica, e para o sexo masculino, a broca e agulha.

Faz-se necessário discutir a importância do cirurgião-dentista em casos de odontofobia, e as técnicas de manejo para facilitar o atendimento desse grupo de pessoas, pois, os cirurgiões-dentistas são profissionais com atuação multidisciplinar. Uns dos tratamentos mais utilizados atualmente é uso de farmacológico dos ansiolíticos que são disponibilizados por via oral ou venosa, podendo ser administrados previamente à consulta odontológica, além deles, existem também as técnicas hipnóticas diretas e sedação consciente (DE STEFANO, 2019).

Uma grande vantagem dos ansiolíticos, é ser da classe dos benzodiazepínicos, que possui a facilidade de administração por via oral, segurança absoluta e curta duração no organismo (TROIANO *et al.*, 2018). Partindo deste pressuposto o objetivo desse trabalho é discutir os fatores predisponentes ao medo dental e a importância do cirurgião-dentista em realizar o manejo adequado do paciente, para que possa ser realizado com eficácia o procedimento odontológico, diminuindo assim, os casos ausência ao consultório e consequentemente a melhora na saúde bucal e geral do paciente.

## **METODOLOGIA**

Trata-se de uma revisão integrativa que após a aplicação dos descritores nas bases de dados, obteve-se um quantitativo de artigos científicos, para os quais foram empregues os critérios de inclusão e exclusão, com a finalidade de selecionar os artigos de interesse para a pesquisa.

A busca bibliográfica foi conduzida no dia 5 de outubro, pesquisada no portal BVS (biblioteca virtual em saúde) onde compreende 3 (três) bases de dados: Sistema Online de Busca e Análise de Literatura Médica (MEDLINE), Literatura Latino-Americana em Ciências de Saúde (LILACS) e Bibliografia Brasileira de Odontologia (BBO).

Foram utilizados os seguintes descritores “medos de dentista *and* criança *and* adolescente”, e determinado como critério de inclusão, artigos publicados na íntegra, disponíveis eletronicamente, em inglês, português e/ou espanhol, relacionados com medo

de dentista *and* criança *and* adolescente, estudo do tipo transversal e estabelecido o limite dos últimos 5 anos de publicação.

A coleta de dados foi realizada em duas etapas. A primeira consistiu na busca avançada nas bases de dados, com detalhamento do quantitativo dos artigos: LILACS, 21; MEDLINE, 94; BBO, 12; totalizando 127 estudos.

Após a busca foi feito o filtro onde foram excluídos os editoriais, cartas ao editor, dissertações, teses, relatos de experiência, estudos reflexivos. Inicialmente os artigos foram selecionados analisando seus títulos, em seguida ocorreu o processo de identificação dos artigos que obedeceram aos critérios de inclusão estabelecidos como prévia leitura de todos os títulos, resumos ou abstract, selecionando-se 37 publicações, sendo: LILACS - 7; MEDLINE - 25; e BBO - 5.

Na segunda etapa, procedeu-se à leitura na íntegra, sendo excluídos cinco artigos, por estarem indexados repetidamente em uma das bases e outros 16 não se referiam ao assunto medo do dentista de crianças e/ou adolescentes. Logo, os estudos duplicados foram computados uma única vez, resultando a amostra de 16 artigos. Todo o processo de seleção de artigos está esquematizado na Figura 1.

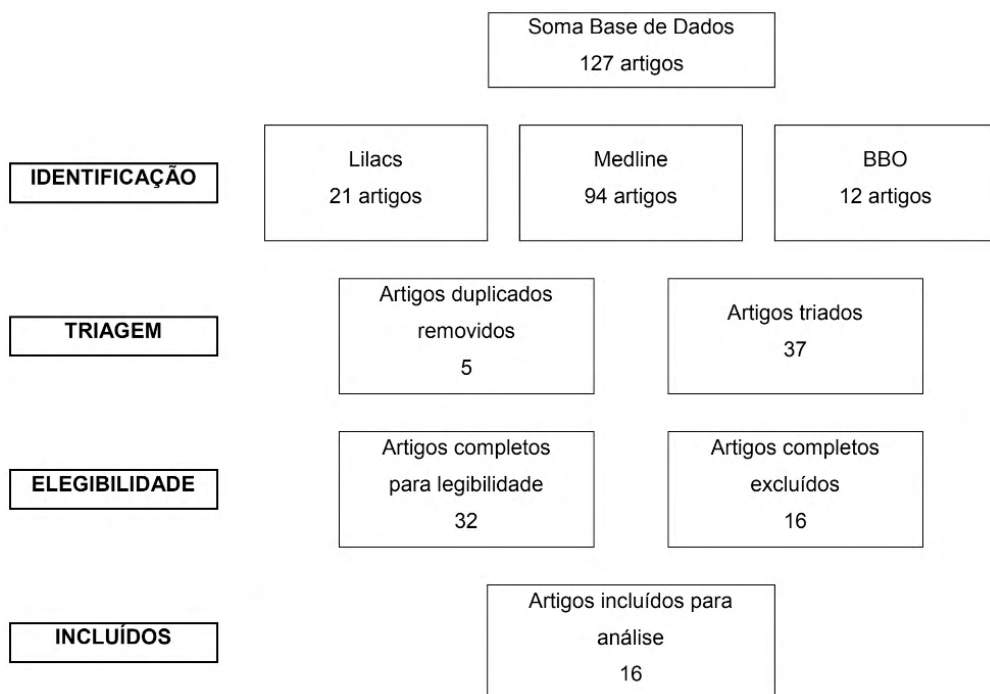


Figura 1 – Fluxograma de seleção dos artigos da revisão sistemática

Fonte: Próprios autores (2020).

Os resultados foram organizados em 2 quadros: Quadro I apontou autores, periódico, tipo de estudo e objetivo e o Quadro II abordou título, principais resultados e conclusões. Todos os aspectos éticos em pesquisa de revisão integrativa foram obedecidos como reconhecimento dos autores e suas respectivas obras.

## RESULTADOS

Foram selecionados 16 artigos científicos, destacando a caracterização, aspectos metodológicos e resultados dos artigos elencados.

Artigo/autores/ano periódico	Tipo de estudo amostra	Objetivos
Artigo 1, PAIVA, A. C. F. <i>et al.</i> Arq. Odontol., v. 55, p. e13, 2019.	Transversal, 65 crianças	<ul style="list-style-type: none"> <li>- Avaliar correlação da ansiedade odontológica das crianças atendidas nas clínicas de odontopediatria da Faculdade de Odontologia da Universidade Federal de Minas Gerais (FAO-UFGM) com o medo odontológico de seus pais/responsáveis.</li> <li>- Avaliar a associação entre a presença de ansiedade dessas crianças com tipo de tratamento, o tempo e com seu comportamento</li> </ul>
Artigo 2, SANTOS, N. C. N.; OLIVEIRA, R. G.; BARROS, L. A. N. Pesq Bras Odontoped Clin Integr., v. 19, p. e4074, 2019.	Transversal, 60 crianças e 60 adolescentes	<ul style="list-style-type: none"> <li>- Avaliar os níveis de ansiedade em crianças e adolescentes relacionados à idade e experiência de visitas ao dentista por meio do Venham Picture Test modificado (VPTm).</li> </ul>
Artigo 3, MORALES-CHÁVEZ, M. C.; LÓPEZ-LABADY, J. Pesq Bras Odontoped Clin Integr., v. 17, n. 1, p. e3818, 2017	Transversal, 36 crianças	<ul style="list-style-type: none"> <li>- Avaliar e comparar os níveis de cortisol na urina antes da consulta odontológica em crianças com e sem sinais de ansiedade.</li> </ul>
Artigo 4, BARRETO, K. A. <i>et al.</i> Pesq Bras Odontoped Clin Integr., v.17, n. 1, p. e3146, 2017.	Transversal, 94 crianças	<ul style="list-style-type: none"> <li>- Avaliar a ansiedade das crianças antes, durante e após o tratamento odontológico com abordagens minimamente invasivas: Tratamento Restaurador Atraumático (ART) e aplicação de diamina fluoreto de prata (SDF).</li> </ul>
Artigo 5, REIS, A. C. <i>et al.</i> Pesq Bras Odontoped Clin Integr., v. 16, n. 1, p. 499-509, 2016.	Transversal, 69 crianças	<ul style="list-style-type: none"> <li>- Avaliar os níveis de ansiedade e alfa-amilase salivar em crianças e suas associações com o uso de técnicas de gestão comportamental informativas ou aversivas durante procedimentos odontológicos restauradores.</li> </ul>
Artigo 6, SOARES, J. P. <i>et al.</i> Arq Odontol., v. 56, p. e04, 2020.	Transversal, 56 crianças	<ul style="list-style-type: none"> <li>- Avaliar o comportamento infantil durante os tratamentos odontológicos de profilaxia e de exodontia.</li> </ul>
Artigo 7, LEÓN, F. C. <i>et al.</i> Rev Cubana Estomatol., v.56, n. 2, p. e1777, 2019.	Transversal, 163 escolares	<ul style="list-style-type: none"> <li>- Caracterizar o medo do tratamento odontológico em escolares mexicanos.</li> </ul>

Artigo 8, SATHYAPRASAD, S.; LALUGOL, S. S.; GEORGE, J. <i>Pesq Bras Odontoped Clin Integr.</i> v. 18, n. 1, p. e4064, 2018	Transversal, 462 crianças	- Determinar a prevalência de ansiedade odontológica e fatores associados entre crianças indianas de 5 a 10 anos.
Artigo 9, SILVEIRA, E. R. D. <i>et al. Braz Dent J.</i> , v. 28, n. 3, p. 398-404, 2017.	Transversal, 20 escolas	- Avaliar a prevalência e os fatores associados que influenciam o medo odontológico em escolares de 8 a 12 anos de idade de escolas públicas e privadas do sul do Brasil.
Artigo 10, BOKA, V. <i>et al. Eur J PaediatrDent.</i> , v. 18, n. 1, p. 45-50, 2017.	Transversal, 1.484 crianças	- Apresentar os dados normativos sobre o medo dentário e o estado de cárie; os pontos de corte do medo dental de crianças pequenas na cidade de Thessaloniki, Grécia.
Artigo 11, CIANETTI, S. <i>et al. Eur J Paediatr Dent.</i> v. 18, n. 2, p. 121-130, 2017.	Transversais e de coorte publicados de 2000 a 2014, que mediram DFA em crianças/adolescentes (de 0 a 19 anos)	- Revisar a literatura científica publicada para quantificar a prevalência e o escore médio de medo / ansiedade odontológica (AFD) em crianças / adolescentes e sua variação de acordo com diversas variáveis.
Artigo 12, MERDAD, L.; EL-HOUSSEINY, A. A. <i>BMC Oral Health</i> , v. 17, n. 1, p. 47, 2017.	Transversal, 1.312 crianças do ensino médio	- Investigar a associação da história e experiência odontológica com o medo dental e a OHRQoL de crianças de 11 a 14 anos.
Artigo 13, ALSADAT, F. A. <i>et al. Niger J ClinPract.</i> v. 21, n. 11, p. 1454-60, 2018.	Transversal, 1.546 crianças	- Avaliar o nível de medo dentário em escolares e determinar sua relação com a cárie dentária.
Artigo 14, ALSHORAIM, M. A. <i>et al. BMC Oral Health.</i> , v. 18, n. 1, p. 33, 2018.	Transversal, 1.522 meninos e meninas do ensino médio.	- Avaliar o medo dental entre crianças de 12-15 anos que falam árabe em Jeddah, Arábia Saudita e sua relação com variáveis, demográficas, experiência odontológica anterior e comportamento infantil.
Artigo 15, SAYED, A. <i>et al. J Indian Soc Pedod Prev Dent.</i> , v. 34, n. 1, p. 60-4, 2016.	Transversal, 90 crianças	- Determinar se uma saída visual ao vivo do microscópio cirúrgico odontológico (DOM) poderia ser usada como um complemento à técnica TSD, para envolver a criança mais completamente no procedimento e reduzir o medo do desconhecido.
Artigo 16, RAJWAR, A. S.; GOSWAMI, M., <i>J Indian Soc Pedod Prev Dent.</i> , v. 35, n. 2, p. 128-33, 2017.	Transversal, foi conduzido em crianças (3-14 anos)	- Avaliar o medo e a ansiedade odontológica (AFD) em crianças de 3 a 14 anos, usando três escalas de medição do medo

Quadro I – Artigos selecionados segundo autores, periódico, tipo de estudo e objetivo

Fonte: Próprios autores (2020).



Título	Principais resultados e conclusões
<p>Artigo 1 (PAIVA <i>et al.</i>, 2019) Ansiedade odontológica autorrelatada pelas crianças atendidas na Faculdade de Odontologia da Universidade Federal de Minas Gerais: fatores associados e correlação com o medo dos pais.</p>	<ul style="list-style-type: none"> <li>- A ansiedade odontológica foi maior em crianças submetidas à exodontia do que naquelas submetidas a procedimentos restauradores/endodônticos ou sem necessidade de tratamento.</li> <li>- Não houve associação entre ansiedade odontológica e comportamento da criança. E nem entre correlação de ansiedade da criança com o medo dos pais/responsáveis.</li> </ul>
<p>Artigo 2 (SANTOS; OLIVEIRA; BARROS, 2019) Avaliação do tratamento odontológico anterior à ansiedade de crianças e adolescentes: um estudo transversal.</p>	<ul style="list-style-type: none"> <li>- Não houve diferenças significativas entre os sexos nos dois grupos. O nível de ansiedade foi inversamente proporcional à idade, com crianças mais novas sendo mais ansiosas.</li> <li>- Crianças e adolescentes que nunca foram ao dentista tendem a ficar mais ansiosos. São necessários mais estudos e maior número de participantes para confirmar os resultados aqui apresentados.</li> </ul>
<p>Artigo 3 (MORALES-CHÁVEZ; LÓPEZ-LABADY, 2017) Níveis de cortisol na urina em crianças antes da consulta odontológica para medir a presença de ansiedade: um estudo transversal.</p>	<ul style="list-style-type: none"> <li>- 18 pacientes (50%) foram classificados como pacientes ansiosos e 18 (50%) como não ansiosos.</li> <li>- Níveis de cortisol foram mais elevados em meninas com sinais de ansiedade versus meninos na mesma condição.</li> </ul>
<p>Artigo 4 (BARRETO <i>et al.</i>, 2017) Ansiedade das crianças durante o tratamento odontológico com abordagens minimamente invasivas: resultados de um estudo transversal analítico.</p>	<ul style="list-style-type: none"> <li>- A prevalência de ansiedade dentária era de 34% antes as abordagens minimamente invasivas.</li> <li>- Ambos os grupos de crianças apresentaram maiores níveis de ansiedade durante os tratamentos, tanto em Abordagens ART como em SDF.</li> </ul>
<p>Artigo 5 (REIS <i>et al.</i>, 2016) Níveis de ansiedade e alfa-amilase salivar em crianças durante o tratamento dentário restaurador.</p>	<ul style="list-style-type: none"> <li>- Alfa-amilase salivar apresentou níveis altos e moderados antes do tratamento dentário em 47 crianças.</li> <li>- A amostra revelou que a visita ao dentista gerou ansiedade, manifestada por alterações comportamentais e fisiológicas, principalmente em crianças menos de 72 meses; assim, nenhuma associação entre ansiedade e os diferentes manejos técnicas foi observada.</li> </ul>
<p>Artigo 6 (SOARES <i>et al.</i>, 2020) Avaliação do comportamento odontológico infantil durante procedimentos de profilaxia e exodontia</p>	<ul style="list-style-type: none"> <li>- Em relação ao comportamento o grupo submetido à profilaxia apresentou 100% das crianças com um comportamento positivo, enquanto no grupo submetido à exodontia houve 75,9% das crianças com comportamento positivo.</li> <li>- Idade, gênero e presença de ansiedade prévia aos procedimentos não tiveram relação estatisticamente significativa com o comportamento infantil.</li> <li>- O comportamento negativo durante os procedimentos odontológicos pode ser um fator de risco para a presença da carie.</li> </ul>
<p>Artigo 7 (LEÓN <i>et al.</i>, 2019) Medo de tratamento dentário em alunos mexicanos / Medo odontológico entre alunos mexicanos</p>	<ul style="list-style-type: none"> <li>- O medo do tratamento odontológico em crianças em idade escolar mexicana é manifestado em níveis moderados, com predileção por temer mais de sufocação durante tratamento dentário.</li> <li>- Idade precoce de escolaridade, com leve predomínio do sexo feminino, constituíram as características mais relacionadas a esse fenômeno psicológico.</li> </ul>
<p>Artigo 8 (SATHYAPRASAD; LALUGOL; GEORGE, 2018) Prevalência de ansiedade dentária e fatores associados entre crianças indianas.</p>	<p>A prevalência de ansiedade odontológica foi alta na população infantil indiana. A ansiedade dentária materna influenciou significativamente a ansiedade dentária infantil, em comparação com a idade, sexo ou religião.</p>

<p>Artigo 9 (SILVEIRA <i>et al.</i>, 2017) Variáveis clínicas e individuais no medo dentário das crianças: uma investigação baseada na escola</p>	<ul style="list-style-type: none"> <li>- O medo dental foi relatado por 296 (24,6%) crianças, tendo associação com as experiências odontológicas, mostrando que as crianças que nunca foram ao dentista e as que tiveram cárie tiveram mais medo do que as outras.</li> <li>- Além disso, foi encontrada associação com características sociodemográficas, sendo o medo dental mais frequente em meninas e em famílias de menor nível socioeconômico.</li> </ul>
<p>Artigo 10 (BOKA <i>et al.</i>, 2017) Medo dentário e cárie em crianças de 6 a 12 anos na Grécia. Determinação dos pontos de corte do medo dental</p>	<ul style="list-style-type: none"> <li>- As diferenças médias entre meninos e meninas não foram significativas.</li> <li>- A cárie e o sexo não se correlacionaram com o medo dental, porém foi relacionado com a idade.</li> </ul>
<p>Artigo 11 (CIANETTI <i>et al.</i>, 2017) Medo / ansiedade odontológica em crianças e adolescentes. Uma revisão sistemática</p>	<ul style="list-style-type: none"> <li>- A prevalência e o escore médio de medo/ansiedade odontológica em populações pediátricas foi significativa em diferentes configurações, uma criança em cada dez apresentava um nível de ansiedade odontológica que prejudicava sua capacidade de tolerar o tratamento dentário.</li> </ul>
<p>Artigo 12 (MERDAD; EL-HOUSSEINY, 2017). A experiência dentária anterior e o medo das crianças afetam a percepção da qualidade de vida relacionada à saúde bucal (OHRQoL)</p>	<ul style="list-style-type: none"> <li>- O estudo identificou que o medo dental e alguns fatores relacionados à experiência odontológica anterior estão associados à OHRQoL. (Qualidade de vida relacionada à saúde bucal).</li> <li>- As crianças com medo dental devem ser identificadas e tratadas precocemente para evitar danos de sua OHRQoL.</li> </ul>
<p>Artigo 13 (ALSADAT <i>et al.</i>, 2018) Medo dental em crianças em idade escolar e sua relação com cárie dentária</p>	<ul style="list-style-type: none"> <li>- 24% das crianças que participaram da pesquisa tinham alto medo dental, e 12,50% delas tinham medo dental intenso.</li> <li>- As meninas apresentaram maior taxa de medo dental grave do que os meninos (20% vs. 5%).</li> <li>- A severidade da cárie aumentou significativamente em crianças com escores de medo mais altos.</li> </ul>
<p>Artigo 14 (ALSHORAIM <i>et al.</i>, 2018) Efeitos das características da criança e da história odontológica sobre o medo dental: estudo transversal</p>	<ul style="list-style-type: none"> <li>- A análise bivariada encontrou que em crianças de menor idade, do sexo feminino alunos de escolas públicas apresentavam mais medo do que crianças mais velhas, do sexo masculino e que frequentavam escolas privadas.</li> <li>- O medo dental está associado tanto com a idade, sexo, tipo de escola, padrões de consultas odontológicas, experiências dolorosas anteriores e comportamentos negativos durante exames odontológicos.</li> </ul>
<p>Artigo 15 (SAYED <i>et al.</i>, 2016) Efeito da saída de vídeo do microscópio cirúrgico odontológico sobre os níveis de ansiedade em uma população pediátrica durante procedimentos restauradores.</p>	<ul style="list-style-type: none"> <li>- Os resultados mostraram uma diminuição da ansiedade da primeira visita odontológica para a segunda visita.</li> </ul>
<p>Artigo 16 (RAJWAR; GOSWAMI, 2017) Prevalência de medo dental e suas causas usando três escalas de medição entre crianças em Nova Delhi.</p>	<ul style="list-style-type: none"> <li>- Na escala de Medo dental e no cronograma de pesquisa do medo de crianças, o maior causador do medo foi “sentir a agulha injetada” e “injeções”.</li> <li>- A avaliação do medo dental é super útil na vida do dentista, que pode usá-la para diferenciar o tratamento e melhorar o manejo comportamental dos seus pacientes.</li> </ul>

Quadro II – Artigos selecionados segundo título, principais resultados e conclusões

Fonte: Próprios autores (2020).

## DISCUSSÃO

A temática sobre medo de dentista aborda um problema comum para a população, que a longo prazo pode ser prejudicial para a saúde bucal com o um todo. Apesar de ser um tema muito comentado, não se enquadra em um assunto da atualidade, vista que por

anos vem sendo discutido em trabalhos científicos como intuito de debater e orientar os pais, crianças e adolescentes (TAMBELLINI; GORAYEB, 2003).

O medo é parte da evolução e desenvolvimento da criança em todos os âmbitos da sua existência, sendo uma fase marcada por diversas transformações e descobertas. Comumente, é transitório e não causa desordem na vida da criança por ser uma resposta biológica inata, entretanto, muitos medos ditos como normais acabam sendo alimentados e prolongados por um período de tempo maior, causando problemas para a criança e familiares (SINGH; MORAES; BOVI AMBROSANO, 2000).

Baseada na pesquisa do tipo transversal realizada no Brasil, com uma amostra de 60 crianças e 60 adolescentes, tendo como objetivo avaliar os níveis de ansiedade relacionadas à essas faixas etárias, notou-se que crianças e adolescentes que não nunca foram ao dentista possuem um nível maior de ansiedade, sendo que o nível de ansiedade foi inversamente proporcional à idade (SANTOS; OLIVEIRA; BARROS, 2019).

Em relação ao sexo, o estudo realizado com escolares de 8 a 12 anos, teve um percentual correspondente a 24,6% que relataram medo, sendo maior em meninas. É notório que o sexo feminino mostrou em mais de um artigo exposto nessa revisão sistemática que possui uma maior taxa de medo dental em comparação ao sexo masculino. Uma possível explicação razoável para esse fato se da devido a questões culturais, sendo as meninas mais prováveis de expressar seus sentimentos e confessar seus medos (SILVEIRA *et al.*, 2017).

Importante mencionar que a respeito da alteração dos níveis de cortisol sob presença de ansiedade, o estudo intermediado pelos autores Morales-Chávez e López-Labady (2017) em crianças, ao mensurar através da urina coletada antes da consulta odontológica, 18 pacientes (50%) foram classificados como pacientes ansiosos e 18 (50%) como não ansiosos, sendo que os níveis foram mais elevados em meninas com sinais de ansiedade versus meninos na mesma condição.

Para alguns autores (SILVEIRA *et al.*, 2017; MERDAD; EL-HOUSSEINY, 2017; ALSHORAIM *et al.*, 2018) o medo dental teve associação com as experiências dolorosas anteriores, relativas aos procedimentos odontológicos, podendo se manifestar por meio de comportamentos negativos dificultando a consulta e procedimentos clínicos. Nota-se a importância desse público ser identificado e tratado precocemente, podendo assim prevenir o medo dental (BARRETO *et al.*, 2017; SOARES *et al.*, 2020).

Porém, diferente do exposto pelos autores citados anteriormente, em outra pesquisa os achados apontam que crianças que nunca foram ao atendimento odontológico tendem a ficar mais ansiosas, sendo assim necessário mais estudos e maior número de participantes da pesquisa para confirmar os resultados obtidos (SANTOS; OLIVEIRA; BARROS, 2019).

Neste contexto, torna-se indiscutível, que para que a criança não venha desenvolver medo ao tratamento odontológico, tem que se priorizar e disponibilizar experiências odontológicas positivas. Entretanto, sabe-se que isto não é possível em todas as consultas

odontológicas, devido a complexidade e individualidade de cada tratamento.

Além disso, o medo pode ser adquirido em qualquer fase de desenvolvimento da criança e adolescente, podendo ser causado por exemplo, por um procedimento clínico aversivo sem o amparo adequado do cirurgião-dentista (ISSÁO; GUEDES-PINTO, 1988).

Nesta circunstância, no estudo onde se pesquisa a relação do medo dental com relação a cárie dentária em escolares, foi possível ressaltar o fato de que crianças apresentando a patologia cárie de forma mais severa teve um aumento significativo nos índices de medo (ALSADAT *et al.*, 2018)

É evidente que o ambiente do consultório odontológico e os instrumentais, tendo como exemplo a agulha carpulle e broca pela forma pontiaguda assim como as canetas de alta rotação pelo alto barulho que fazem, são objetos predisponentes para o medo por gerar a insegurança e o receio eminente de sentir dor (BOTTAN; LEHMKUHL; ARAÚJO, 2008).

Segundo o artigo publicado pela Universidade Federal de Santa Catarina por afiliação brasileira, foi analisado o comportamento odontológico infantil durante procedimentos de profilaxia e exodontia, tendo sido observado que a conduta do grupo submetido à profilaxia apresentou 100% das crianças com comportamento positivo, em contrapartida o grupo sujeito à exodontia, somente 75,9% de crianças colaboraram positivamente (SOARES *et al.*, 2020).

O odontopediatra é o profissional da área da saúde que tem mais contato com a criança, e adolescente, se relacionando por períodos não tão longos em termos de tempo clínico, entretanto com uma maior frequência, sendo, portanto, uma experiência cotidiana para ambos (ALBUQUERQUE *et al.*, 2010).

Constantemente é importante apontar que as técnicas de manejo visam orientar sobre o comportamento adequado durante o tratamento odontológico e erguer uma relação de confiança mútua. A prevenção e a avaliação do medo e ansiedade nos seus diferentes estágios é inevitável para o dentista pediatra (SINGH; MORAES; BOVI AMBROSANO, 2000).

À vista disso, a ansiedade provocada pelo medo gera um fator de risco para a ausência da criança ou adolescente ao cirurgião-dentista, e também atua como um fator inibitório ao tratamento odontológico (MARQUES; GRADVOHL; MAIA, 2010).

Desse modo, podemos reconhecer a ansiedade por sintomas autossômicos, tais como, taquicardia, tremor, dor de cabeça, respiração curta, sintomas gastrointestinais, síncope e urgência miccional. Por toda via, é importante salientar que o conhecimento das bases do comportamento infantil é um importante passo para a redução do medo prévio à consulta odontológica.

## CONCLUSÃO

O profissional deverá acolher o paciente ansioso, passando segurança e respeitando sua individualidade, pois uma vez conhecendo mais profundamente as características “não ditas” de cada paciente pode-se reverter a ansiedade do consultório odontológico para um momento mais tranquilo de consulta, através da sua conquista, suprimindo algumas dessas carências afetivas e tornando o momento da consulta odontológica um momento de prazer/lazer para os pacientes.

Considera-se que olhar e perceber o conjunto emocional em que o paciente está inserido são os principais elementos de diagnóstico emocional, mas muitas vezes, devido ao pouco tempo de contato, não se consegue de imediato fazer este diagnóstico.

Sugere-se, por meio da revisão integrativa, que o medo e/ou ansiedade pode ser um fator inibitório ao atendimento clínico dificultando o tratamento odontológico.

## REFERÊNCIAS

ABRAHAMSSON, K. H.; BERGGREN, U.; CARLSSON, S. G. Psychosocial aspects of dental and general fears in dental phobic patients. **Acta Odontol Scand.**, v. 58, n. 1, p. 37-43, 2000. Doi:10.1080/000163500429415.

ALBUQUERQUE, C. M. *et al.* Principais técnicas de controle de comportamento em Odontopediatria. **Arq. Odontol.**, v. 46, n. 2, p. 110-5, 2010. Disponível em: <<https://periodicos.ufmg.br/index.php/arquivo odontologia/article/view/3535>>. Acesso em: 21 set. 2020.

ALSADAT, F. A. *et al.* Dental fear in primary school children and its relation to dental caries. **Niger J Clin Pract.**, v. 21, n. 11, p. 1454-60, 2018. Doi:10.4103/njcp.njcp\_160\_18.

ALSHORAIM, M. A. *et al.* Effects of child characteristics and dental history on dental fear: cross-sectional study. **BMC Oral Health**, v. 18, n. 1, p. 33, 2018. Doi:10.1186/s12903-018-0496-4.

BARRETO, K. A. *et al.* Children's anxiety during dental treatment with minimally invasive approaches: findings of an analytical cross-sectional study. **Pesq Bras Odontoped Clin Integr.**, v. 17, n. 1, p. e3146, 2017. Doi:10.4034/PBOCI.2017.171.15.

BOKA, V. *et al.* Dental fear and caries in 6-12 year old children in Greece. Determination of dental fear cut-off points. **Eur J Paediatr Dent.**, v. 18, n. 1, p. 45-50, 2017. Doi:10.23804/ejpd.2017.18.01.10.

BOTTAN, E. R.; LEHMKUHL, G. L.; ARAÚJO, S. M. Ansiedade no tratamento odontológico: estudo exploratório com crianças e adolescentes de um município de Santa Catarina. **RSBO**, v. 5, n. 1, p. 13-19, 2008. Disponível em: <[https://www.univille.edu.br/community/depto\\_odontologia/VirtualDisk.html/downloadFile/184663/](https://www.univille.edu.br/community/depto_odontologia/VirtualDisk.html/downloadFile/184663/)>. Acesso em: 21 set. 2020.

CIANETTI, S. *et al.* Dental fear / anxiety among children and adolescents. A systematic review. **Eur J Paediatr Dent.**, v. 18, n. 2, p. 121-130, 2017. Doi:10.23804/ejpd.2017.18.02.07.

COTTON, J. L. A review of research on Schachter's theory of emotion and the misattribution of Arousa. **Eur J Soc Psychol.**, v. 11, n. 4, p. 365-97, 1981. Doi:10.1002/ejsp.2420110403.

DE STEFANO, R. Psychological Factors in Dental Patient Care: Odontophobia. **Medicina (Kaunas)**, v. 55, n. 10, p. 678, 2019. Doi:10.3390/medicina55100678.

ISSÁO, M.; GUEDES-PINTO, A. C. **Manual de odontopediatria**. 7. ed. São Paulo: Artes Médicas, 1988.

LEÓN, F. C. *et al.* Miedo al tratamiento odontológico en escolares mexicanos. **Rev. Cubana Estomatol.**, v. 56, n. 2, p. e1777, 2019. Disponível em: <<http://scielo.sld.cu/pdf/est/v56n2/1561-297X-est-56-02-e1777.pdf>>. Acesso em: 21 set. 2020.

MARQUES, K. B. G.; GRADVOHL, M. P. B.; MAIA, M. C. G. Medo e ansiedade prévios à consulta odontológica em crianças do município de Acaraú-CE. **RBPS**, v. 23, n. 4, p. 358-67, 2010. Doi:10.5020/18061230.2010.

MERDAD, L.; EL-HOUSSEINY, A. A. Do children's previous dental experience and fear affect their perceived oral health-related quality of life (OHRQoL)? **BMC Oral Health**, v. 17, n. 1, p. 47, 2017. Doi: <https://doi.org/10.1186/s12903-017-0338-9>

MORALES-CHÁVEZ, M. C.; LÓPEZ-LABADY, J. Urine cortisol levels in children before dentistry consultation to measure the presence of anxiety: a cross sectional study. **Pesq Bras Odontoped Clin Integr.**, v. 17, n. 1, p. e3818, 2017. Doi:10.4034/PBOCI.2017.171.55.

OLIVEIRA, A. C. A. *et al.* Assessment of anesthetic properties and pain during needleless jet injection anesthesia: a randomized clinical trial. **J Appl Oral Sci.**, n. 27, 2019. Doi:10.1590/1678-7757-2018-0195.

PAIVA, A. C. F. *et al.* Ansiedade odontológica autorrelatada pelas crianças atendidas na Faculdade de Odontologia da Universidade Federal de Minas Gerais: fatores associados e correlação com o medo dos pais. **Arq Odontol.**, v. 55, p. e13, 2019. Doi:10.7308/aodontol/2019.55.e13.

RAGHAV, K. *et al.* Efficacy of virtual reality exposure therapy for treatment of dental phobia: a randomized control trial. **BMC Oral Health**, n. 25, 2016. Doi:10.1186/s12903-016-0186-z.

RAJWAR, A. S.; GOSWAMI, M. Prevalence of dental fear and its causes using three measurement scales among children in New Delhi. **Journal of Indian Society of Pedodontics and Preventive Dentistry**, v. 35, n. 2, p. 128-33, 2017. Doi:10.4103/JISPPD.JISPPD\_135\_16.

REIS, A. C. *et al.* Levels of anxiety and salivary alpha-amylase in children during restorative dental treatment. **Pesq Bras Odontoped Clin Integr**, v. 16, n. 1, p. 499-509, 2016. Doi:10.4034/PBOCI.2016.161.52.

SANTOS, N. C. N.; OLIVEIRA, R. G.; BARROS, L. A. N. Evaluation of children's and adolescents's anxiety previously dental treatment: across-sectional study. **Pesq Bras Odontoped Clin Integr.**, v. 19, p. e4074, 2019. Doi:10.4034/pboci.2019.191.31.

SATHYAPRASAD, S.; LALUGOL, S. S.; GEORGE, J. Prevalence of dental anxiety and associated factors among Indian children. **Pesq Bras Odontoped Clin Integr.**, v. 18, n. 1, p. e4064, 2018. Doi:10.4034/PBOCI.2018.181.65.

- SAYED, A. *et al.* Effect of the video output of the dental operating microscope on anxiety levels in a pediatric population during restorative procedures. **J Indian Soc Pedod Prev Dent.**, v. 34, n. 1, p. 60-4, 2016. Doi:10.4103/0970-4388.175516.
- SELIGMAN, L. D. *et al.* Dental anxiety: na understudied problem in youth. **Clin Psychol Rev.**, n. 55, p. 25-40, 2017. Doi:10.1016/j.cpr.2017.04.004.
- SILVEIRA, E. R. D. *et al.* Clinical and individual variables in children's dental fear: a school-based investigation. **Braz Dent J.**, v. 28, n. 3, p. 398-404, 2017. Doi:10.1590/0103-6440201601265.
- SINGH, K. A.; MORAES, A. B. A.; BOVI AMBROSANO, G. M. Medo, ansiedade e controle relacionados ao tratamento odontológico. **Pesq Odont Bras.**, v. 14, n. 2, p.131-6, 2000. Doi:10.1590/S1517-74912000000200007.
- SOARES, J. P. *et al.* Avaliação do comportamento odontológico infantil durante procedimentos de profilaxia e exodontia. **Arq Odontol.**, v. 56, p. e04, 2020. Doi:10.7308/aodontol/2020.56.e04.
- TAMBELLINI, M. M.; GORAYEB, R. Escalas de medo odontológico em crianças e adolescentes: uma revisão de literatura. **Paidéia: Cadernos de Psicologia e Educação**, v. 13, n. 26, p. 157-61, 2003. Doi: <https://doi.org/10.1590/S0103-863X2003000300004>.
- TROIANO, G. *et al.* Comparison of two routes of administration of dexamethasone to reduce the postoperative sequelae after third molar surgery: a systematic review and meta-analysis. **Open Dent J.**, v. 12, p. 181-188, 2018. Doi:10.2174/1874210601812010181.

## OSTEOPOROSE E ACESSO ENDODÔNTICO: ANÁLISE DE FRATURA PELO MÉTODO DE ELEMENTOS FINITOS

*Data de aceite: 02/09/2021*

*Data de submissão 22/06/2021*

### **Aline Batista Gonçalves Franco**

Instituto e Centro de Pesquisas São Leopoldo  
Mandic. Campinas – SP - Brasil  
<http://lattes.cnpq.br/7500053224083162>

### **Geraldo Alberto Pinheiro de Carvalho**

Instituto e Centro de Pesquisas São Leopoldo  
Mandic. Campinas – SP -Brasil  
<http://lattes.cnpq.br/0217955930904691>

### **Sérgio Candido Dias**

Instituto e Centro de Pesquisas São Leopoldo  
Mandic. Campinas – SP -Brasil  
<http://lattes.cnpq.br/6557198408282144>

### **Amanda Gonçalves Franco**

Universidade de Itaúna.  
Itaúna – MG – Brasil  
<http://lattes.cnpq.br/8444477558668390>

### **Elimário Venturin Ramos**

Instituto e Centro de Pesquisas São Leopoldo  
Mandic. Campinas – SP -Brasil  
<http://lattes.cnpq.br/4172827225185930>

### **Alexandre Sigrist de Martin**

Instituto e Centro de Pesquisas São Leopoldo  
Mandic. Campinas – SP -Brasil  
<http://lattes.cnpq.br/7613888223662512>

O manuscrito já está publicado na revista internacional OHDM - ORAL HEALTH AND DENTAL MANAGEMENT, v. 16:997, p. 1-5, 2017.

**RESUMO:** Introdução: O objetivo deste estudo é avaliar o comportamento biomecânico do

primeiro pré-molar superior hígido e tratado endodonticamente, com acesso convencional e conservador, sob carga oclusal fisiológica, e do osso alveolar circundante tanto em condições normais quanto em osteoporóticas. Métodos: Com este objetivo, foram desenvolvidos modelos virtuais: M1 - dente saudável / osso normal; M2 - acesso conservador / osso normal; M3 - acesso convencional / osso normal; M4 - dente saudável / osso osteoporótico; M5 - acesso conservador / osso osteoporótico; M6 - acesso convencional / osso osteoporótico. As simulações usaram o Método dos Elementos Finitos. Resultados: No esmalte, sob carga axial, a força atingiu seu pico ao redor dos pontos de contatos oclusais e no sulco entre as cúspides sob carga oblíqua. Na dentina, sob cargas axiais e oblíquas, foram observados picos na região da furca, mais proeminentes sob carga oblíqua. Na deformidade óssea sob carga axial, picos foram mostrados na região da furca nos modelos de osso normal e na região vestibular apical no modelo ósseo osteoporótico; sob carga oblíqua, picos foram mostrados na região vestibular cervical. Maiores deformidades foram encontradas em modelos ósseos osteoporóticos. Conclusões: O osso osteoporótico apresentou aumento na probabilidade de fratura e, se houver fratura, é provável que ocorra na região vestibular apical e cervical. As condições dentárias simuladas não interferiram na ocorrência de deformidades ósseas. O tipo de abertura da coroa teve pouca influência na resistência à fratura dentária e, se houver fratura, é provável que ocorra na região de furca.

**PALAVRAS - CHAVE:** Osteoporose, Tratamento



## OSTEOPOROSIS AND ENDODONTIC ACCESS: ANALYSIS OF FRACTURE USING FINITE ELEMENT METHOD

**ABSTRACT:** Introduction: The aim of this study is to assess the biomechanical behaviour of the first upper premolar, healthy and endodontically treated, with conventional and conservative access, under physiological occlusal load, and that of the surrounding alveolar bone both in normal and osteoporotic conditions. Methods: With this aim, virtual models were developed: M1 - healthy tooth/normal bone; M2 - conservative access/normal bone; M3 - conventional access/normal bone; M4 - healthy tooth/osteoporotic bone; M5 - conservative access/osteoporotic bone; M6 - conventional access/osteoporotic bone. Simulations used Finite Element Method. Results: On the enamel, under axial load, strength peaked around the occlusal contact points and on the sulcus between the cusps under oblique load. On dentin, under axial and oblique loads, peaks were observed in the furcation region, and were more prominent under oblique load. On the bone deformity under axial load, peaks were shown on the furcation region in the normal bone models and on the apical vestibular region in the osteoporotic bone model; under oblique load, peaks were shown in the cervical vestibular region. Greater deformities were found in osteoporotic bone models. Conclusions: The osteoporotic bone showed increased probability of fracture and, if a fracture were to exist, it is likely to occur in the apical and cervical vestibular regions. Simulated dental conditions did not interfere with the occurrence of bone deformities. The type of crown opening had little influence on dental fracture resistance and, if a fracture were to exist, it is likely to occur in the furcation region.

**KEYWORDS** Osteoporosis, Root canal therapy, Fractures, Stress, Osteoporotic fractures

### INTRODUÇÃO

A osteoporose é caracterizada pela redução da massa óssea e deterioração da microarquitetura do tecido ósseo [1] que leva ao aumento do risco de fratura [1-3]. Elemento finito determina a distribuição de tensão e deformação sempre que uma estrutura é exposta à força de várias magnitudes [4,5]. A análise de elemento finito é comumente usada em análises de osso osteoporótico [6], tanto fraturas ósseas [3] quanto radiculares [4,7]. Fratura dentária ainda é uma das principais complicações em dentes tratados endodonticamente [8]. O impacto de um acesso cavitário mais conservador tem sido amplamente discutido na literatura, uma vez que melhora a resistência do dente à fratura [9-12]. Em vista do exposto, parece pertinente avaliar o comportamento biomecânico do osso alveolar e do primeiro pré-molar superior, com e sem tratamento endodôntico, com variações no acesso cirúrgico, na presença de osso normal e com osteoporose, para dar ao clínico subsídios para o tratamento dos pacientes que apresentam tais condições sistêmicas.

## MATERIAIS E MÉTODOS

### Pré-Processamento: obtenção dos modelos geométricos

As alterações geométricas foram realizadas no software tipo CAD SolidWorks 2015 (DassaultSystemes, SolidworksCorps, USA). Os modelos foram editados de forma a manter apenas os dentes 23, 24 e 25 e estruturas circunjacentes.

As cargas mastigatórias foram simuladas modelando duas estruturas que simulam os dentes antagonistas. Para a carga axial, uma estrutura com três pontos de contato circulares, com 01mm de diâmetro cada; na cúspide palatina, com toques na vertente triturante e na vertente lisa, e na cúspide vestibular, com um na vertente triturante. Para a carga oblíqua, foi modelada uma estrutura posicionada na vertente triturante da cúspide vestibular.

Os padrões de desgaste dentário consideraram duas técnicas de abertura endodôntica. Para o padrão de abertura conservadora foi modelada uma cavidade com a abertura posicionada no centro da oclusal do 1º pré-molar superior. A abertura possui 1,7 mm de comprimento no sentido vestíbulo palatino, 1,5 mm de largura no sentido mesio distal e ângulos arredondados. O ângulo de desgaste foi de 7º aproximadamente, estendendo-se até que o desgaste estivesse delimitado dentro da câmara pulpar [11].

Para o padrão de abertura convencional também foi modelada uma cavidade com a abertura posicionada no centro oclusal do 1º pré-molar superior. A abertura possui na oclusal 4 mm de comprimento no sentido vestíbulo palatino, 1,7 mm de largura no sentido mesio distal e ângulos arredondados. O desgaste foi realizado utilizando um recurso de loft do software Solidworks, até a porção mais larga da câmara pulpar.

Os modelos criados foram nomeados da seguinte forma:

- Modelo 1 (M1 - controle): 1º pré-molar superior hígido com constituição óssea normal;
- Modelo 2 (M2): 1º pré-molar superior tratado endodonticamente com abertura conservadora e constituição óssea normal;
- Modelo 3 (M3): 1º pré-molar superior tratado endodonticamente com abertura convencional e constituição óssea normal;
- Modelo 4 (M4): 1º pré-molar superior hígido e constituição óssea osteoporótica;
- Modelo 5 (M5): 1º pré-molar superior tratado endodonticamente com abertura conservadora e constituição óssea osteoporótica;
- Modelo 6 (M6): 1º pré-molar superior tratado endodonticamente com abertura convencional e constituição óssea osteoporótica.

Nos dentes com tratamento endodôntico, foi modelado um preenchimento com resina composta até 1 mm para apical do limite entre câmara pulpar e canal [13].

## Processamento: simulação

Todos os modelos foram exportados do software Solidworks para o software de simulação de elementos finitos Ansys Workbench v16.2 (Ansys Inc., Canonsburg, PA, USA), por meio de suplemento próprio do Ansys.

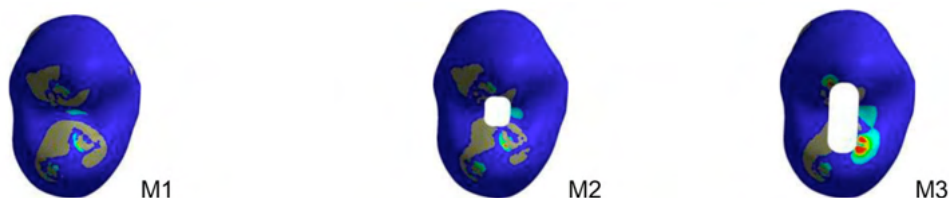
As forças mastigatórias normais não forçadas foram simuladas com cargas com 100N de intensidade [14]. A carga axial, aplicada com vetor paralelo ao longo eixo do elemento e a carga oblíqua aplicada com vetor no sentido palatina-vestibular, fazendo um ângulo de 45° com o plano oclusal.

## RESULTADOS

### Carga Axial no Esmalte

No esmalte sob carga axial, os picos ocorreram ao redor dos pontos de contato oclusal (Figura 1). Isso ocorre porque a compressão no ponto de carga gera uma deformação no sentido interno do esmalte, o que leva a tração das regiões adjacentes. Essa concentração se dá devido à alta rigidez do esmalte.

#### Carga Axial Esmalte –Osso Normal



#### Carga Axial Esmalte –Osso Osteoporótico

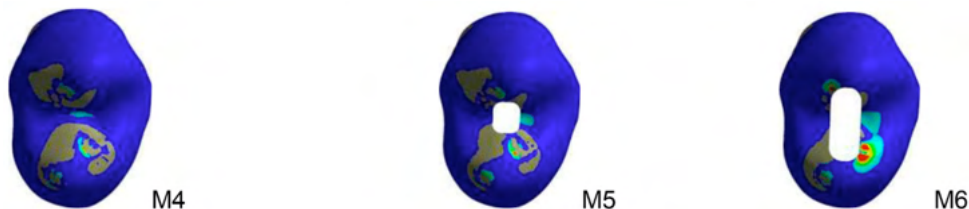


Figura 1: Vista oclusal das tensões máximas principais no esmalte sob carga axial.

Quantitativamente, os dentes hígidos apresentaram os menores resultados, seguido por um pequeno aumento dos modelos com abertura conservadora e um aumento significativo para os modelos com abertura convencional. Essa diferença dos modelos com abertura convencional quando comparado aos demais, se deve ao fato de o contato da vertente triturante da cúspide lingual estar parcialmente posicionado na resina o que

favorece picos de tração no local.

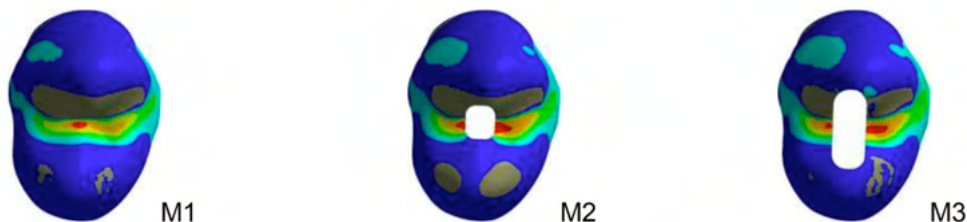
Quando comparado os resultados entre modelos com osso normal e osteoporótico os resultados foram idênticos, indicando que no esmalte a variação de rigidez do osso possui influência insignificante.

Os picos de resultados foram maiores que a resistência do esmalte, o que possivelmente poderia levar a fratura ou trinca do esmalte.

### Carga Oblíqua no Esmalte

No esmalte sob carga oblíqua, os picos ocorreram na região de sulco entre as cúspides (Figura 2). Isso ocorre porque a carga oblíqua causa uma tendência de deformação para vestibular da cúspide vestibular, enquanto a cúspide lingual oferece resistência a esse movimento, o que leva a um tracionamento da região de sulco, local de acúmulo de tensões.

#### Carga Oblíqua Esmalte – Osso Normal



#### Carga Oblíqua Esmalte – Osso Osteoporótico

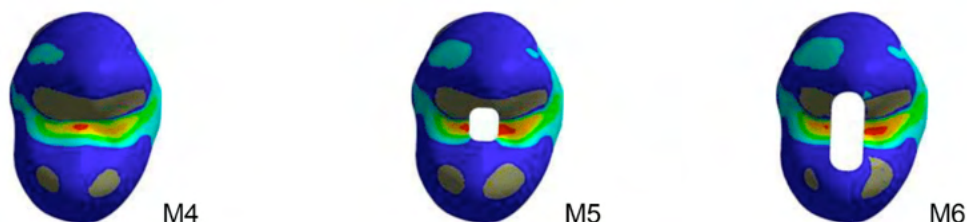


Figura 2: Vista oclusal das tensões máximas principais no esmalte sob carga oblíqua.

Quantitativamente, as maiores tensões foram observadas nos modelos de abertura conservadora, seguido por modelos de dente hígido e com menor intensidade nos modelos com abertura convencional. Porém a diferença entre os três foi mínima. Os piores resultados da abertura conservadora ocorrem porque estes possuem somente uma pequena parte da área de contato oclusal em contato com a resina, enquanto os modelos com abertura convencional possuem essa área de contato bem maior, o que favorece a dissipação de tensões pelo corpo da resina, diminuindo a carga sobre o esmalte.

A diferença de 13-14% entre os resultados dos modelos com abertura conservadora

e convencional resultariam em condições clínicas em possíveis fraturas do esmalte a longo prazo por fadiga.

Os resultados entre modelos com osso normal e osteoporótico foram idênticos, indicando que no esmalte a variação de rigidez do osso não possui influência.

### Carga Axial na Dentina

Nos resultados da dentina sob carga axial, todos os picos ocorreram na região de furca (Figura 3). Isso ocorreu porque durante a carga, existe uma intrusão das raízes dentro do alvéolo, mas o osso na região de furca oferece maior resistência do que as paredes circundantes do alvéolo. Essa intrusão das raízes com resistência da furca, cria uma tendência de separação entre elas, gerando tensões de tração na furca.

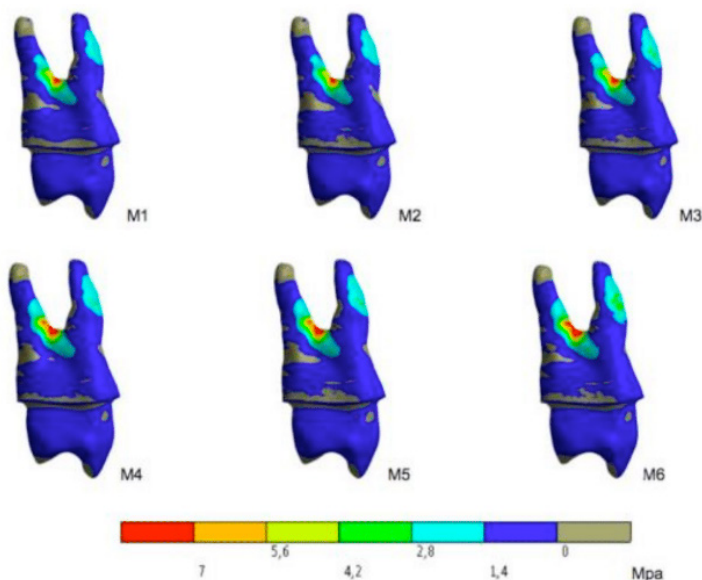


Figura 3: Vista externa das tensões máximas principais na dentina sob carga axial.

Quantitativamente, a diferença entre os picos de tensão do acesso saudável e conservador e o acesso convencional foi mínima, o que indica que em pré-molares com duas raízes o o fator de furca oferece um maior risco de fratura do que a presença e tipos de abertura da coroa analisados.

Ao comparar modelos normais e osteoporóticos, nós pudemos observar um pequeno aumento dos valores nos modelos ósseos osteoporóticos. Isso ocorreu devido a menor rigidez óssea dos modelos ósseos osteoporóticos que favorece a tendência de intrusão das raízes dentro do alvéolo, e gera maiores tensões de tração na região da furca.

Devido ao fato dos picos estarem localizados na região de furca, em caso de fratura haverá perda de elementos na dentição em todos os modelos.

## Carga oblíqua na dentina

Na carga oblíqua os maiores picos de tensão ocorreram na região de furca em todos os modelos. Nessa carga a região vestibular do dente possui uma tendência de movimento para vestibular e para apical, enquanto a região palatina oferece resistência a esse movimento. Nesse caso ocorre uma flexão do dente, com um maior deslocamento de intrusão da raiz vestibular e um menor deslocamento da raiz palatina, causando a concentração de tensões na furca (Figura 4).

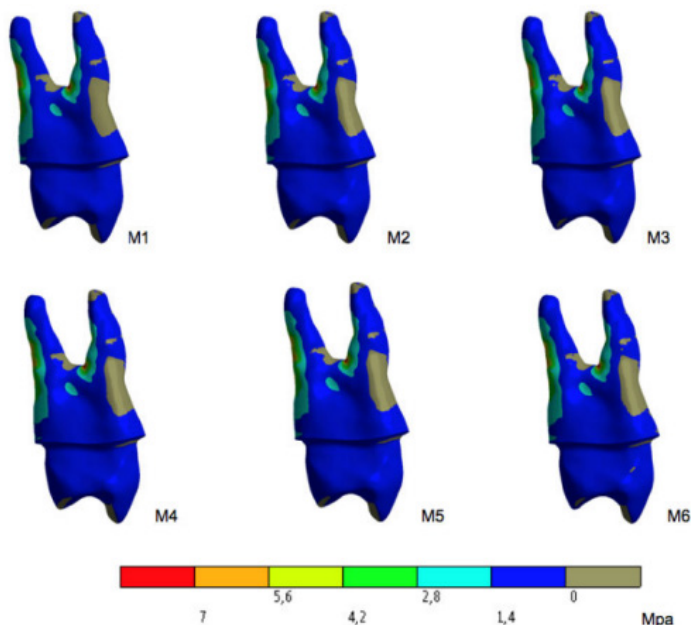


Figura 4: Vista externa das tensões máximas principais na dentina sob carga oblíqua.

Quantitativamente, a diferença entre os modelos com dente hígido, abertura conservadora e abertura convencional foram mínimos, indicando o maior impacto da presença de duas raízes do que do tipo de abertura nos modelos analisados. Houve um insignificante aumento nos resultados dos modelos de osso osteoporótico em relação aos modelos de osso normal e isso se deve a menor rigidez do osso favorecer o movimento de intrusão da raiz vestibular. Contudo essa diferença é muito pequena e não afeta a expectativa de vida útil dos dentes em condições clínicas.

Pelos picos serem na furca, no caso de fratura ocorrerá perda do elemento dentário em todos os modelos.

Quando comparado os resultados da carga axial em relação à carga oblíqua, observa-se picos muito maiores na carga oblíqua. Isso se deve ao fato de dentes posteriores serem

mais adaptados a receberem cargas na axial. Por outro lado, na carga oblíqua ocorrem tendências de flexão e maior incidência de tensões de tração, o que acarreta em riscos muito maiores a fratura da dentina.

### Carga Axial no Osso Alveolar

Na deformação óssea sob carga axial, os picos ocorreram na região de furca nos modelos de osso normal e na região apical vestibular nos modelos de osso com osteoporose (Figura 5). Os resultados ocorreram na furca no osso normal pois a tendência de intrusão das duas raízes ocasiona um tracionamento do ligamento periodontal nessa região. Já nos modelos com osso com osteoporose, a menor rigidez óssea propicia uma menor resistência da furca e uma maior intrusão da raiz, ocasionando o pico na região apical. Ocorreu maior concentração na apical vestibular devido a porção apical dessa raiz possuir mais osso cortical a sua volta, enquanto a apical palatina apresenta mais osso medular a sua volta.

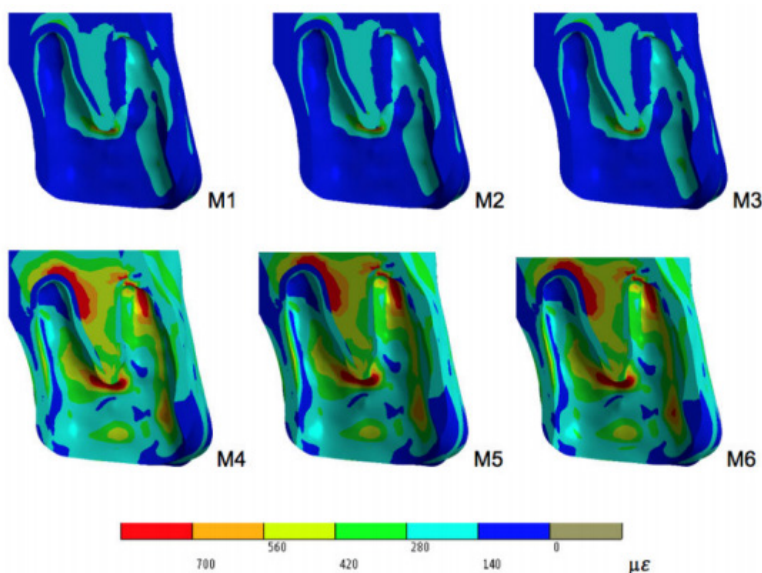


Figura 5: Visão mesial da maior deformação máxima no osso sob carga axial.

Quantitativamente, a diferença entre os modelos com dente hígido, abertura conservadora e abertura convencional, foi quase insignificante indicando que na carga axial o tipo de abertura não possui influência significativa nos resultados.

Quando comparado os resultados dos modelos com osso normal e osso com osteoporose, ocorrem picos com aproximadamente o dobro de deformação devido a diferença de rigidez óssea.

## Carga Oblíqua no Osso Alveolar

Na deformação óssea sob carga oblíqua, os picos em todos os modelos ocorreram na região cervical vestibular (Figura 6)

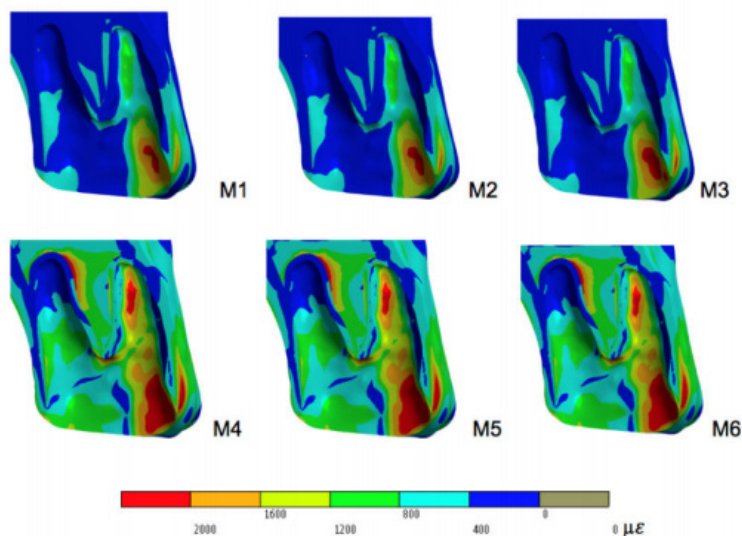


Figura 6: Visão mesial da maior deformação máxima no osso sob carga oblíqua.

Quantitativamente os dentes hígidos apresentaram os menores resultados, seguido pelos modelos de abertura conservadora e os maiores picos nos modelos de abertura convencional. Essas diferenças foram pequenas. No caso dos dentes com abertura, os picos ligeiramente maiores ocorreram devido parte das cargas serem transmitidas na superfície da resina, favorecendo uma distribuição de cargas maior para a porção média do dente e causando maior deformação da porção cervical vestibular.

Nos resultados dos modelos de osso normal com modelos de osso com osteoporose, ocorreu um significativo aumento nas deformações nos modelos com osteoporose. Isso ocorreu devido a diferença de rigidez do osso cortical.

## DISCUSSÃO

O osso osteoporótico apresenta aumento do risco de fratura [1-3]. No presente estudo, a comparação entre modelos de osso normal e modelos de osso osteoporótico revelaram um aumento no risco de deformação nos modelos ósseos osteoporóticos que aumenta o risco de fratura. Isso pode ser devido a redução da massa óssea no modelo ósseo osteoporótico, como é visto em condições reais, o que leva a uma diminuição da sua rigidez óssea [15,16].



Além disso, os resultados mostram que os modelos de dentes saudáveis e tratados endodonticamente respondem com quase insignificantes diferenças ósseas, sob carga axial e oblíqua.

Hoje em dia há uma forte tendência ao acesso de abertura conservadora que melhora a resistência do dente a fraturas sob cargas funcionais [10,12]. No presente estudo, o tipo de abertura teve pouca influência na resistência à fratura.

Concentração máxima de tensão na raiz cervical dentina foi observada em alguns estudos [7]. Portanto, a maximização da dentina, especialmente ao redor da região de bifurcação, pode proteger as raízes contra as fraturas [17]. No presente estudo, a dentina sob cargas axiais e oblíquas respondeu mostrando picos na região da furca. Esta causa a tendência de separação das raízes.

Dentes tratados endodonticamente usando novos modelos de acesso são restaurados com resina composta direto para a função ideal [9,18]. Além disso, aumento da espessura da parede da cavidade diminui o estresse no esmalte [19]. No presente estudo, carga oblíqua no esmalte levou a picos ocorrendo na região do sulco entre as cúspides.

Com base nos resultados experimentais, bem como nos fundamentos teóricos, mais pesquisas são necessárias para uma confiável avaliação da relação entre fraturas dentárias, osso osteoporótico e dentes tratados endodonticamente.

## CONCLUSÃO

Com base nos resultados da simulação usando o Método de Elemento Finito, concluímos o seguinte:

- O osso osteoporótico apresenta maior probabilidade de fratura quando comparado ao osso normal sob mesmas condições oclusais;
- Em caso de fratura óssea osteoporótica, é provável que ocorra nas regiões vestibulares apicais e cervicais;
- As condições dentárias simuladas não interferem na ocorrência de deformações ósseas;
- O tipo de abertura de acesso da coroa tem pouca influência sobre a resistência à fratura dentária;
- Em caso de fratura dentária, é provável que ocorra na região de furca.

## REFERÊNCIAS

- 1.Heaney RP. Pathophysiology of osteoporosis. *Endocrinology and metabolism Clinics* 1998;27(2):255-65.
- 2.Jeffcoat MK. Osteoporosis: a possible modifying factor in oral bone loss. *Annals of Periodontology* 1998;3(1):312-21.

3. Imai K. Analysis of vertebral bone strength, fracture pattern, and fracture location: a validation study using a computed tomography-based nonlinear finite element analysis. *Aging Dis* 2015;6(3):180-7.
4. Lertchirakarn V, Palamara JE, Messer HH. Finite element analysis and strain-gauge studies of vertical root fracture. *J Endod* 2003;29(8):529-34.
5. Vasco MAA, Souza JTAD, Las Casas EBD, et al. A method for constructing teeth and maxillary bone parametric model from clinical CT scans. *Comput Methods Biomech Biomed Eng Imaging Vis* 2015; 3(3):117-122.
6. Rhee Y, Hur JH, Won YY, et al. Assessment of bone quality using finite element analysis based upon micro-CT images. *Clin Orthop Sur* 2009;1(1):40-7.
7. Mattos CMA, Las Casas EB, Dutra IGR, et al. Numerical analysis of the biomechanical behaviour of a weakened root after adhesive reconstruction and post-core rehabilitation. *J Dent* 2012;40(5):423-32.
8. Udoye CI, Sede MA, Jafarzadeh H. The pattern of fracture of endodontically treated teeth. *Trauma Mon* 2014;19(4):39-40.
9. Clark D, Khademi J. Modern molar endodontic access and directed dentin conservation. *Dent Clin North Am* 2010;54:249-73.
10. Clark D, Khademi J, Herbranson E. Fracture resistant endodontic and restorative preparations. *Dent Today* 2013;32(2):118-120.
11. Krishan R, Paqué F, Ossareh A, et al. Impacts of conservative endodontic cavity on root canal instrumentation efficacy and resistance to fracture assessed in incisors, premolars, and molars. *J Endod* 2014;40:1160-6.
12. Gluskin AH, Peters CI, Peters OA. Minimally invasive endodontics: challenging prevailing paradigms. *British Dent J* 2014; 216(6):347-53.
13. Walshaw PR, Tam LE, McComb D. Bond failure at dentin-composite interfaces with 'single-bottle' adhesives. *J Dent* 2003; 31(2):117-25.
14. Craig, RG. Restorative Dental Materials. 7.ed., St. Louis: Mosby, 1986.
15. Kribbs PJ. Comparison of mandibular bone in normal and osteoporotic women. *JPD* 1990;63(2):218-22.
16. Helgason B, Perilli E, Schileo E, et al. Mathematical relationships between bone density and mechanical properties: a literature review. *Clin Biomechanics* 2008;23(2):135-46.
17. Ruddle CJ. Predictably Successful Endodontics. *Dent Today* 2014;33(6):104-107.
18. Ree M, Schwartz RS. The endo-restorative interface: current concepts. *Dent Clin North America* 2010;54(2):345-74.
19. Kantardžić I, Vasiljević D, Blažić L, et al. Influence of cavity design preparation on stress values in maxillary premolar: a finite element analysis. *Croatian Med J* 2012;53(6):568-76.

# CAPÍTULO 8

## OZONIOTERAPIA NAS ESPECIALIDADES ODONTOLÓGICAS – REVISÃO DE LITERATURA

Data de aceite: 02/09/2021

Data de submissão: 06/07/2021

### Franciaza Veras Viana Lopes

Universidade Brasil, Instituto Científico e Tecnológico, Engenharia Biomédica, São Paulo, SP  
Teresina – Piauí  
<http://lattes.cnpq.br/5943354420792962>

### Laurita dos Santos

Universidade Brasil, Instituto Científico e Tecnológico, Engenharia Biomédica, São Paulo, SP  
São Paulo – São Paulo  
<http://lattes.cnpq.br/7478013493888839>

**RESUMO:** A ozonioterapia tem demonstrado ser de grande resultado como agente antimicrobiano e também como inibidor de bactérias, fungos, protozoários e vírus. Essa terapia tem sido amplamente investigada nas especialidades odontológicas. Este trabalho teve como objetivo apresentar uma revisão de literatura, a partir de artigos selecionados na PubMed e Google Acadêmico a partir do ano de 2010 que enfatizem o uso do ozônio nas especialidades odontológicas. Foram encontrados 10 artigos que se enquadravam no processo de inclusão. Nestes artigos o uso do ozônio foi indicado para dentística, periodontia, endodontia, cirurgia, estomatologia. Estudos para maiores investigações são necessários para que a ozonioterapia seja uma realidade na prática

odontológica.

**PALAVRAS - CHAVE:** Ozônio, odontologia e especialidades.

### OZONETHERAPY IN DENTAL SPECIALTIES - LITERATURE REVIEW

**ABSTRACT:** Ozone therapy has proven to be of great results as an antimicrobial agent and also as an inhibitor of bacteria, fungi, protozoa and viruses. This therapy has been widely investigated in dental specialties. This work aimed to present a literature review, based on articles selected in PubMed and Google Scholar from the year 2010 that emphasize the use of ozone in dental specialties. 10 articles were found that fit the inclusion process. In these articles the use of ozone was indicated for dentistry, periodontics, endodontics, surgery, stomatology. Studies for further investigation are necessary for ozone therapy to become a reality in dental practice.

**KEYWORDS:** Ozone, dentistry and specialties.

## 1 | INTRODUÇÃO

O ozônio foi usado pela primeira vez em medicina em 1870 por Landler (MAKEEVA et al., 2017). O ozônio medicinal é uma mistura de oxigênio e ozônio puros na proporção de 0,05% a 5% de O<sub>3</sub> e 95% a 99,95% de O<sub>2</sub>. Relatos de seu uso constam já na Primeira Guerra Mundial (BARBOSA, 2017). No campo da odontologia, o alemão Edward A. Fisch foi o primeiro dentista a usar o ozônio, em 1950, na forma de água ozonizada (AZARPAZHOO, 2008).

Ao reconhecer as variadas ações do

ozônio, podemos introduzi-lo efetivamente na odontologia e aplicá-lo em diversas áreas de tratamento. O Conselho Federal de Odontologia aprova o uso da mistura de gás oxigênio e ozônio como terapia odontológica complementar (CONSELHO FEDERAL DE ODONTOLOGIA, 2018).

Na Odontologia, a ozonioterapia é empregada na forma tópica em diferentes áreas, tais como dentística, cariologia, endodontia, periodontia, prótese, cirurgia oral e estomatologia. (DOMB, 2014).

Uma revisão de literatura que identifique as últimas pesquisas e estudos em cada especialidade se mostra importante para o planejamento de novos protocolos clínicos. Devido a isso, esse artigo tem como objetivo realizar uma revisão de literatura sobre o uso e a eficácia da Ozonioterapia nas diversas áreas da Odontologia.

## 2 | MATERIAL E MÉTODOS

Para a revisão, foram utilizados artigos científicos publicados entre os anos de 2010 e 2020. Os artigos foram coletados na base de dados do PubMed (<https://www.ncbi.nlm.nih.gov/pubmed>) e na base de dados do Google Acadêmico (<https://scholar.google.com.br/>). O idioma utilizado para fazer a busca foi português e inglês. Os termos utilizados foram: Ozonioterapia em odontologia; Ozonized oil; History of ozonotherapy; Application of ozone in different areas of dentistry. Foram incluídos artigos cujos resumos abordavam o uso da ozonioterapia nas diferentes áreas da odontologia e tinham livre acesso.

## 3 | RESULTADOS

Um total de 218 artigos foi identificado após a busca eletrônica. A filtragem foi realizada após leitura do título, resumo ou artigo completo onde os critérios de inclusão foram identificados. Apenas dez deles foram incluídos.

## 4 | DISCUSSÃO

Dentre as propriedades identificadas no ozônio medicinal, as biológicas alicerçam seu uso terapêutico. Dentre essas observa-se a sua capacidade de modular o estresse oxidativo biológico. Agregando também seu efeito antimicrobiano, observamos a propriedade bactericida em bactérias GRAM positivas e GRAM negativas; fungicida e virucida, bloqueando receptores virais, matando células infestadas por estes microrganismos. Ressalta-se também a capacidade de eliminar protozoários, demonstrando assim efeito tanto desinfetante como esterilizante. (FERREIRA, 2011).

Observando os trabalhos publicados por áreas específicas, ressaltamos a dentística, onde o uso do ozônio tem se apresentado como proeminente alternativa nas situações de cárie por apresentar comprovadas propriedades de inibição e/ou destruição de diversas

bactérias da cavidade oral, como *Streptococcus mutans*, *Streptococcus sanguis* e *Actinomyces odontolyticus* (RODRIGUES, 2010).

Nas cirurgias odontológicas encontra-se a água ozonizada sendo utilizada como meio auxiliar durante a técnica exodôntica, sendo empregada como agente irrigante durante a ostectomia de terceiros molares, reduzindo a ocorrência de complicações infecciosas após a cirurgia, sendo indicada também para aplicações profiláticas contra infecções após osteomielite (OGUZ E, et al 2011).

A administração intra-articular de água ozonizada foi considerada uma terapia alternativa bem-sucedida para o manejo de diferentes doenças articulares. Um estudo de controle randomizado foi realizado por Daif et al. (2012), envolvendo 60 indivíduos com desarranjo interno bilateral da ATM e deslocamento de disco. 87% dos pacientes que receberam injeção de gás ozônio no espaço da articulação foram totalmente recuperados ou melhorados.

Grandes são os desafios na cicatrização de lesões em tecidos orais moles, ou seja, úlceras aftosas, herpes labial, e outras infecções gengivais. Nessas situações o ozônio tem se mostrado eficiente uma vez que estimula a taxa de cura fisiológica, bem como controla as infecções oportunistas (SMITH et al., 2017).

Em periodontia, o óleo ozonizado é utilizado como alternativa terapêutica segura em pacientes com gengivite aguda ulcerativa necrosante. As propriedades curativas e bactericidas tornam-no útil como irrigante sub-gengival (NAGAYOSHI et al., 2009). Na área da prótese dentária, o tratamento com ozônio é indicado para a limpeza das superfícies desses dispositivos removíveis. Assim, o ozônio pode ser empregado para remoção de placa bacteriana aderida à prótese, incluindo *Candida albicans* (responsável pela estomatite protética) (SEBBAH, 2018).

Sebbah, et al, 2018, em sua pesquisa, reuniram 225 artigos de vários países que relatavam todas as formas de utilização do ozônio em odontologia e parâmetros aplicados em seus geradores e demonstrou que os dentistas possuem dificuldades quanto as dosagens e protocolos de aplicação.

Em estudo recente na endodontia, pesquisadores demonstraram que durante a preparação quimiomecânica, a intervenção com ozônio se mostrou ineficaz em aumentar o efeito antimicrobiano do hipoclorito de sódio, solução eleita para essa função. (SILVA et al, 2020).

No caso de intoxicação por ozônio, o paciente deve ser colocado em posição supina, inalar oxigênio úmido e tomar ácido ascórbico, vitamina E e n-acetilcisteína (NAGAYOSHI et al., 2009).

## 5 | CONSIDERAÇÕES FINAIS

De acordo com a revisão da literatura, podemos concluir que o uso do ozônio tem uma ampla capacidade de combater bactérias, sendo de grande importância na odontologia, pois as doenças orais são na maior parte de origens infecciosas.

É necessário que estudos laboratoriais e clínicos sejam intensificados, a fim de fortalecer e difundir o uso do ozônio na odontologia.

## REFERÊNCIAS

AZARPAZHOOH, H. Limeback **The application of ozone in dentistry: a systematic review of literature.** J Dent.v.; 36(2):104-16.2018

BARBOSA DC, ÂNGELOS JS, DE MACENA GMJ. **Effects of ozone on the pain and disability in patients with failed back surgery syndrome.** Rev Assoc Med Bras. V.63(4):355–60.2017

CONSELHO FEDERAL DE ODONTOLOGIA. **Resolução nº 166, de 24 de novembro de 2015.** Diário Oficial da União da República Federativa do Brasil. Brasília, 08 dez. 2018. Disponível em <<http://www.nota10.com.br/resolcfo166.pdf>>.

DAIF ET. AL **Role of intra-articular ozone gas injection in the management of internal derangement of the temporomandibular joint.** Oral Surg Oral Med Oral Pathol Oral Radiol. v.113(6): p.10–e14.2012

DOMB, WILLIAM C. **Ozone Therapy in Dentistry.** Interventional neurodairiology, 2014.

FERREIRA, M. B. **Efeito na reparação óssea periapical da ozonioterapia como coadjuvante ao tratamento endodôntico.** Estudo clínico-radiográfico, v.34 p. 16-40, 2011

MAKEEVA, I. M.; TURKINA, A. Y.; A.; **Assessment of antibacterial efficacy of ozone therapy in treatment of caries at the white spot stage.** Stomatologiiia (Mosk). v. 96, p. 7–10, 2017.

NAGAYOSHI M, Kitamura C, Fukuizumi T, Nishihara T, Terashita M. **Antimicrobial effect of ozonated water on bacteria invading dentinal tubules.** J Endod; v.30(11):778-81..2009

OGUZ E, EKINCI S, EROGLU M, **Evaluation and comparison of the effects of hyperbaric oxygen and ozonized oxygen as adjuvant treatments in an experimental osteomyelitis model.** J Surg Res. 2011; 171(1):e61-8.

RODRIGUEZ,L.M.;CEREPO.M.S.;PERDOMO,E.O. **Efectos del ozono em el tratamiento de lagingivostomatitis herpética aguda .** Ver Cubana Estomatol. V.31,n.1,p.7-14,2010

SILVA E.J.N.L., PRADO MC, SOARES DN, HECKSHER F,. **The effect of ozone therapy in root canal disinfection: a systematic review.** International Endodontic Journal, v. 53,p. 317–332, 2020

SMITH, N. L.; WILSON, A. L.; GANDHI, J.; VATSIA, S.; KHAN, S. A. **Ozone therapy: an overview of pharmacodynamics, current research** Med Gas Res. v. 7, p. 212–219, 2017.

SEBBAH, Fadi, et al. **Ozonotherapy in Dentistry- Where we are and Where we are going to?**  
Revista Española de Ozonoterapia vol. 8, nº 1. pp. 37-63, 2018

## PERIODONTITE E GENGIVITE: CONHECIMENTOS ESSENCIAIS PARA A PRÁTICA ODONTOLÓGICA

*Data de aceite: 02/09/2021*

*Data de submissão: 06/07/2021*

### **Julio Cesar Ramos Cadilho**

Universidade do Grande Rio - Unigranrio  
Duque de Caxias – RJ  
ORCID: 0000-0002-0897-2694

### **Claudia Maria Pereira**

Universidade do Grande Rio - Unigranrio  
Duque de Caxias – RJ  
ORCID: 0000-0003-1280-6055

### **Luís Paulo Diniz Barreto**

Universidade do Grande Rio - Unigranrio  
Duque de Caxias – RJ  
ORCID: 0000-0001-8381-8366

### **Marcela Melo dos Santos**

Universidade do Grande Rio - Unigranrio  
Duque de Caxias – RJ  
ORCID: 0000-0002-9805-3260

**RESUMO:** Objetivo: Este estudo teve como objetivo realizar uma revisão expositiva breve acerca dos conhecimentos essenciais em periodontia, bem como possíveis condições de desarmonia, acarretando assim em doenças periodontais como gengivite e periodontite, correlacionando as informações disponíveis na literatura com uma visão conceitual e terminológica breve. Para isso, foi realizada busca na literatura com referência às bases de dados SCIELO, MEDLINE e Portais de Saúde. Métodos: A metodologia utilizada foi

a bibliográfica, uma pesquisa exploratória combinada com uma contextualização dos dados, onde a intenção principal era fazer ciência no âmbito dos métodos qualitativos e técnicas de pesquisa. Onde os critérios de inclusão foram a disponibilidade do texto completo do estudo, para demonstrar clareza no detalhe metodológico utilizado e para estar disponível em português ou inglês. Conclusão: Através da arguição realizada no presente estudo, foi possível discutir de forma enriquecedora o tema proposto, contemplando diversos aspectos específicos sobre as estruturas bucais, seus componentes e as afecções decorrentes das doenças periodontais, bem como, esclarecer de forma breve os principais pontos em periodontia na prática da clínica geral. **PALAVRAS - CHAVE:** Gengivite, Microbiota oral, Periodontite, Saúde bucal.

### PERIODONTITIS AND GINGIVITIS: ESSENTIAL KNOWLEDGE FOR DENTAL PRACTICE

**ABSTRACT:** Objective: This study aimed to carry out a brief expository review about the essential knowledge in periodontics, as well as possible conditions of disharmony, thus leading to periodontal diseases such as gingivitis and periodontitis, correlating the information available in the literature with a brief conceptual and terminological vision. For this purpose, we searched the literature with reference to the SCIELO, MEDLINE and Health databases. Methods: The methodology used was the bibliographic, an exploratory research combined with a contextualization of the data, where



the main intention was to make science in the scope of qualitative methods and research techniques. Where the inclusion criteria were the availability of the full text of the study, to demonstrate clarity in the methodological detail used and to be available in Portuguese or English. Conclusion: Through the argument made in this study, it was possible to discuss in an enriching way the proposed theme, contemplating several specific aspects about the oral structures, its components and the affections resulting from periodontal diseases, as well as, briefly clarify the main points in periodontics in the general practice.

**KEYWORDS:** Gingivitis, Oral microbiota, Periodontitis, Oral health.

## 1 | MICROBIOTA ORAL

A quantidade de organismos procaríotos que colonizam o corpo humano é consideravelmente maior do que o número de células que compõem o organismo do próprio hospedeiro, e a cavidade oral é um importante sítio de colonização destes procaríotos, possuindo a segunda maior concentração desses organismos, ficando atrás somente do intestino (LINDHE et al.,2010).

A cavidade oral pode ser vista como a principal e mais importante via de entrada de microrganismos no organismo humano. Essa porta de entrada encontrada na cavidade bucal se dá por meio da ingestão de alimentos que ingerimos e até mesmo pelo ar. Através do nariz quando inspiramos ar, inflando os pulmões, também inalamos uma carga considerável de microrganismos que percorrem o mesmo trajeto do ar inspirado, passando pela traqueia e chegando aos pulmões, antes de serem carreados para o sangue através das hemácias (DEWHIRST et al.,2010) . É importante salientar que em todos estes passos os microrganismos estão presentes, e estes vão se dispersando de diferentes maneiras, pelos diferentes locais vizinhos, podendo então, colonizar a área em que se instalaram primariamente (DEWHIRST et al.,2010) .

Diversos estudos evidenciam os tipos de microrganismos colonizadores da cavidade oral, dentre os quais, os que possuem maior importância na prática clínica e de pesquisa, sendo também as mais abundantes no microbiota oral saudável pertencem aos filos *Firmicutes*, *Proteobacteria*, *Fusobactérias* e *Actinobacteria* (WANG & GANLY, 2014). O gênero *Streptococcus*, é amplamente estudado mundialmente e possui alta importância, além de ser o mais predominante no organismo humano, seguido por *Prevotella*, *Veillonella*, *Neisseria* e *Haemophilus* (WANG & GANLY, 2014). A composição dessas colônias de microrganismos é extremamente variável , e se modula de acordo com a soma de fatores propiciados pelo organismo do hospedeiro, logo, a condição da microbiota residente de cada indivíduo é dispare, podendo ainda variar significativamente de acordo com os diferentes sítios de colonização num mesmo hospedeiro, como por exemplo, o tecido gengival e a superfícies dos dentes, por serem estruturas com características completamente distintas, propiciam uma colonização por microrganismos com uma diversidade dispare entre si(AAS et al.,2005) .

Algumas das bactérias colonizadoras da cavidade oral são as responsáveis por uma série de doenças orais no ser humano, como gengivite e periodontite. (MOUTSOPOULOS et al., 2016). Para além destas doenças da boca as bactérias podem ainda ser responsáveis por doenças com carácter sistémico como endocardite bacteriana e pneumonia (AAS et al.,2005). Por isso a importância de se conhecer minuciosamente os microrganismos presentes na cavidade oral e seus principais mecanismos.

## 2 | BIOFILME

Os biofilmes consistem numa comunidade microbiana organizada numa matriz complexa, constituída por produtos extracelulares microbianos e compostos salivares, mais precisamente são constituídos por bactérias envolvidas em polímeros orgânicos ligados a superfícies (TORTORA, 2017). Os biofilmes possuem uma resistência considerável, e essa característica se dá devido às diferentes colônias que vivem em harmonia, e se ajudam em conformação de modo que a resistência a agentes externos seja aumentada, tornando esse modo de ocupação mais efetivo na disseminação de colônias pelas superfícies contaminadas, alguns desses microrganismos possuem materiais de polímeros extracelulares que conferem a eles um grau de resistência elevado e muitas vezes são mesmo resistentes até à penetração de antibióticos, tornando seu controle dificultoso e por vezes problemático (TOBERGTE & CURTIS,2013) . A adesão a uma superfície é o primeiro passo essencial para o desenvolvimento de um biofilme.

As relações ecológicas entre a microbiota periodontal e o seu hospedeiro são, na sua maioria, relações que não apresentam riscos e não possuem carácter danoso, isso se confirma quando avaliamos clinicamente a diminuta incidência da agressão aos tecidos de suporte do periodonto (LINDHE et al.,2010). Contudo, um determinado grupo de espécies bacterianas pode ser introduzido, multiplicando-se rapidamente ou até mesmo apresentando novas propriedades e características que acarretem possível destruição de tecidos periodontais. O pleno equilíbrio, sendo este indispensável, pode ser alcançado espontaneamente ou por meio de terapia mecânica e química. Em todas as situações, as diferentes espécies microbianas permanecem a colonizando as áreas acima e abaixo da margem gengival, mesmo que em ritmo reduzido, na expectativa de que um novo e “pacífico” equilíbrio seja estabelecido (LINDHE et al.,2010).

## 3 | ESPECIFICIDADE DO BIOFILME

Os biofilmes são compostos de colônias de bactérias bacterianas, estando distribuídas de maneira organizada entre si, em uma matriz delineada ou glicocálice, sendo esta última a maior parte da composição habitual do biofilme oral (TORTORA, 2017). Os nutrientes fazem contato com as células por difusão, sendo os micros canais de água importantes

nesse processo. Vale ressaltar que essas colônias de bactérias podem estar de forma isoladas, caracterizando colonização por uma única espécie; mas em grande maioria esses arranjos microbiológicos são compostos por diversas espécies bacterianas (LINDHE,2010). Os polissacarídeos, são substâncias produzidos pelas colônias das bactérias que compõem os biofilmes, e representam a grande maioria do seu peso seco desse biofilme, além de serem atores principais em uma série de funções primordiais a resistência desse biofilme, é um fator de integridade e manutenção das condições de hidratação. Além disso, eles ainda podem aglutinar nutrientes essenciais, tais como cátions, formando um ambiente com alta taxa de nutrientes, o que favorece significativamente microrganismos específicos á nível molecular (LINDHE et al.,2010). A qualidade de atuar como tampão e auxiliar na retenção de substratos extracelulares é uma característica do EPS, tal característica é indispensável á sobrevivência das colônias de microrganismos do biofilme. Os EPS podem ser degradados e utilizados pelas bactérias no interior do biofilme (LINDHE et al.,2010).

#### 4 | GENGIVITE

Os microrganismos que causam a gengivite residem em biofilmes existentes nos dentes ou em superfícies epiteliais. Essa colônia de bactérias de diferentes características que vivem em harmonia e se ajudam mutuamente é conhecido como o fator chave responsável por desencadear o início do desenvolvimento da gengivite (CARRANZA et al., 2012) . Quando esse biofilme fica um longo tempo em contacto com os tecidos gengivais causa edema, vermelhidão e sangramento, sinais importantes para o diagnostico dessa condição durante o exame clínico. A gengivite tem como principal característica uma inflamação nos tecidos gengivais, que geralmente pode ser eliminada com a consolidação de hábitos de higiene oral adequados e satisfatórios, onde o método mais eficaz é a escovação com uso de dentifrícios contendo flúor. É importante ressaltar que na gengivite, o comprometimento tecidual se restringe apenas aos tecidos moles adjacentes aos dentes, e que tal condição não comporta perda de óssea (ALVES et al.,2007; NIH, 2013). Sua apresentação clínica é através de uma gengiva edemaciada, com tecido rubro e presença de sangramento espontâneo ou a sondagem.

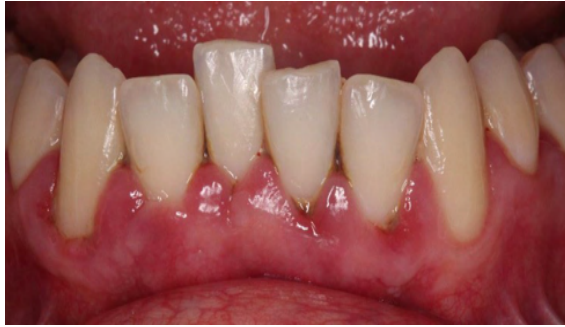

Figura 1 - Gingivite Induzida por Biofilme

Fonte: Imagem gentilmente cedida pelos professores Luís Paulo Barreto e Marcela Melo.

## 5 | PERIODONTITE

A periodontite é uma doença inflamatória que afeta tanto as estruturas de tecidos moles, como a gengiva, quanto estruturas de suporte dentário, como tecido ósseo. Podemos tratar como sendo um agravamento de uma condição de gengivite, que não sendo revertida avançou gradativamente até se consolidar como periodontite. A gengivite quando não tratada, geralmente se agrava, essa piora no quadro de inflamação gera uma resposta exacerbada do organismo na tentativa de controlar a carga de agentes estranhos na área, acaba por vezes gerando destruição tecidual de tecidos de suporte. Ocorre então uma recessão da gengiva que se afasta da linha amelocementária dos dentes, há também a formação de bolsas (CARRANZA et al., 2012) . À medida que a doença progride gradativamente estas bolsas aumentam de tamanho, destruindo cada vez mais o tecido ósseo do periodonto de suporte, como podemos observar na imagem abaixo o aspecto clínico.

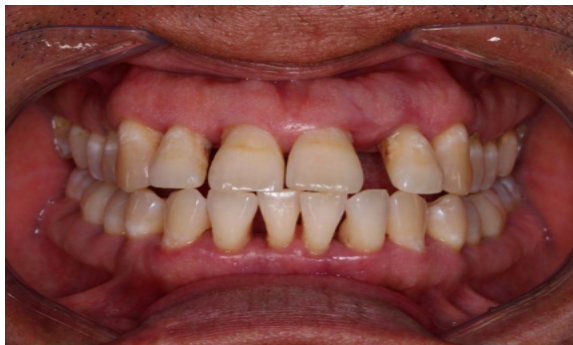

Figura 2 - Periodontite

Fonte: Imagem Gentilmente Cedida pelos Professores Luís Paulo Barreto e Marcela Melo.

No exame clínico e por imagem podemos avaliar os sinais e sintomas desta doença, dentre as quais estão o sangramento a sondagem, a presença de bolsas de bolsas, a recessão gengival com as raízes expostas, presença de cálculos dentários e biofilme. Na imagem a abaixo pode-se observar a sondagem com uma sonda Carolina do Norte, com profundidade de bolsa acima do normal.

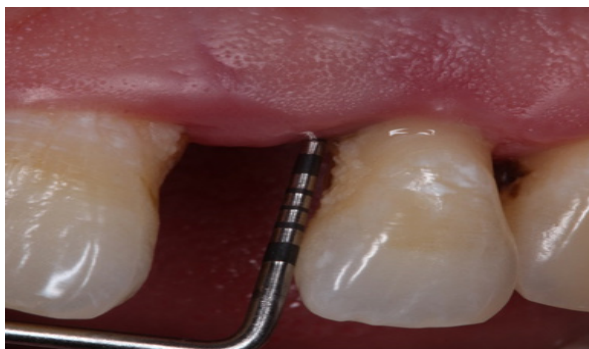

Figura 3 - Profundidade de bolsa à sondagem – 8 mm de profundidade na face mesial.

Fonte: Imagem gentilmente cedida pelos professores Luís Paulo Barreto e Marcela Melo.

Quando a periodontite se instala de forma mais agressiva, esta destrói estruturas profundas, causando a perda das fibras de colágeno do ligamento periodontal, reabsorção extensa do osso alveolar, aumento significativo da profundidade das bolsas periodontais, além da maior mobilidade dos elementos dentários, evoluindo a um quadro irreversível, onde a consequência final será por vezes à perda de dentes (ALVES et al.,2007).

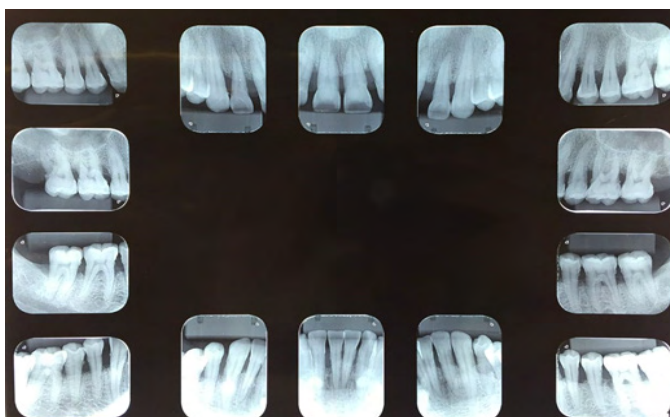


Figura 4 - Radiografia periapical completa, onde observa-se perda de tecido ósseo.

Fonte: Imagem gentilmente cedida pelos professores Luís Paulo Barreto e Marcela Melo.

A radiografia periapical é responsável por tornar possível na prática clínica a observação e avaliação a anatomia de todas as estruturas dentárias próximas ao dente, compreendendo desde sua coroa até seu ápice, e todo espaço entre tais estruturas como; osso alveolar. A tomada radiográfica periapical pode ser em apenas um elemento dentário ou pode ser uma tomada periapical completa, variando o número de tomadas radiográficas de acordo com as necessidades de cada caso. Trata-se de um exame simples de ser executado, de baixo custo e extremamente valioso na prática clínica odontológica.

## 6 | FATORES QUE PREDISPÕEM A INSTALAÇÃO DE DOENÇAS PERIODONTAIS

São diversos os fatores que possuem capacidade para predispor o acometimento por doenças periodontais num indivíduo, dentre os quais pode-se citar os fatores genéticos, hábitos pessoais, como tabagismo e dieta, doenças como diabetes e obesidade, e até mesmo a área de moradia a qual o indivíduo se encontra (LINDHE et al., 2010). Um aumento na falha da resposta inflamatória em indivíduos tabagistas e obesos pode ser vista com frequência na prática clínica, corroborando com estudos recentes. O hábito de fumar diariamente faz com que em doenças periodontais a perda óssea seja intensificada, favorecendo a maior perda de inserção, com aparecimento de bolsas periodontais profundas, os tabagistas apresentam menor sangramento gengival. O tabaco limita diretamente a capacidade do organismo de responder efetivamente contra o agente agressor, limitando então a taxa de sucesso no controle da infecção por meio da diminuição da resposta imunológica a nível local e sistêmico (HAFFAJEE & SOCRANSKY, 2000). Barbour et al. verificaram que fumantes tem 2, 5 ou 6 vezes mais probabilidade de desenvolver doença periodontal do que os não- fumantes (BARBOUR et al., 1997). Na imagem abaixo pode-se observar o aspecto clínico de uma paciente fumante com hábitos de higiene não satisfatórios, há a presença de uma gengiva edemaciada, coloração avermelhada, retração gengival e presença de cálculos dentários, aspectos característicos da doença periodontal.

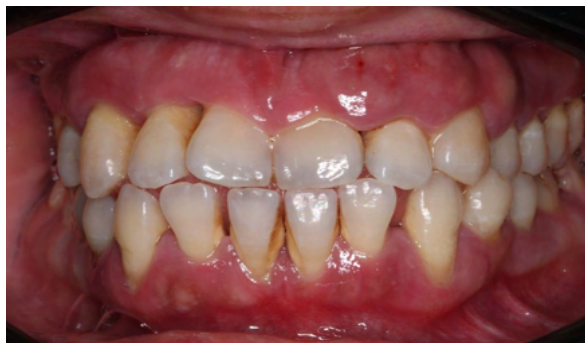

Figura 5 - Paciente do sexo feminino, 42 anos, fumante.

Fonte: Imagem Gentilmente Cedida pelos Professores Luís Paulo Barreto e Marcela Melo.

Pode-se citar também como fator chave para o agravamento das doenças periodontais a má higiene oral. A escovação com uso de dentifrícios com flúor é a terapia mecânica mais eficaz no controle de microrganismo na cavidade oral, ela atua intimamente com as superfícies dentárias desorganizando o biofilme e diminuindo a capacidade deletéria das bactérias nos sítios periodontais (CARRANZA et al., 2012) . A má higienização favorece o acúmulo de restos alimentares e colônias de bactérias, caracterizando o biofilme dental, precursor das agressões contra tecidos periodontais, caminhando então para o aparecimento de gengivites e periodontites.

## 7 | MÉTODOS DE DIAGNÓSTICO DE DOENÇAS PERIODONTAIS

A Doença Periodontal (DP) comumente é definida como sendo um desequilíbrio na harmonia dos tecidos periodontais, geralmente devido entre agressão de bactérias decorrente do acúmulo de biofilme. Podem advir de diversos outros fatores, tendo caráter externo e a limitação da capacidade de defesa do organismo, acarretando num processo inflamatório da gengiva, em diferentes graus, podendo até chegar a um processo de reabsorção do tecido ósseo e mais gravemente a perda parcial ou total de inserção do ligamento periodontal(CHIAPINOTTO, 2000) . O diagnóstico de DP é criterioso, faz-se então a soma de fatores encontrado na prática clínica para chegar ao diagnóstico final, e então iniciar com a melhor abordagem de tratamento para cada caso específico.

Em 1992, a Associação Dental Americana (ADA) em associação com a Academia Americana de Periodontia (AAP), sob o patrocínio da Procter & Gamble, desenvolveram o *Periodontal Screening and Recording* (PSR) (TEKAVEC M. & TEKAVEC C.,1993) . Essa técnica de avaliação e de diagnóstico está em uso atualmente, seu objetivo é avaliar simplificadaamente as condições do periodonto, a fim de concatenar ideias e chegar a um diagnóstico de problemas periodontais, ou excluir tal possibilidade. Nesse exame simples, a cavidade oral é dividida por quadrantes e a sondagem é feita em 6 pontos distintos em cada elemento dentário, sendo as faces sondadas a face méso-vestibular, a face médio-vestibular, face disto-vestibular, face méso-lingual/ palatino, médio-lingual/palatino e a face disto-lingual/palatino (TEKAVEC M. & TEKAVEC C.,1993) , com fundo de bolsa de até 3mm em condições saudáveis. Na imagem abaixo pode-se observar uma sondagem utilizando a Sonda Williams, com profundidade de bolsa superior ao desejado.

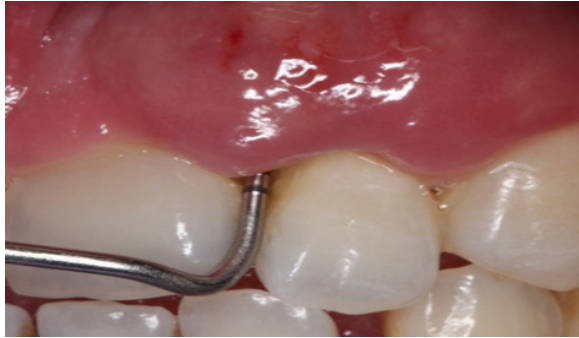

Figura 6 - Profundidade de bolsa à sondagem – 9 mm de profundidade na face mesial.

Fonte: Imagem gentilmente cedida pelos professores Luís Paulo Barreto e Marcela Melo.

Essa sondagem é realizada através de uma sonda periodontal milimetrada com uma ponta romba, esse abaulamento na extremidade da sonda confere característica atraumática a sondagem, permitindo que a avaliação de sangramento gengival seja confiável. No exame periodontal, que deve ser feito de forma minuciosa, deve-se avaliar criteriosamente três indicadores principais das condições gerais periodontais, que são: presença de sangramento à sondagem, cálculos supra gengivais e principalmente sub gengivais e outros fatores retentivos de placa bacteriana e à profundidade do sulco à sondagem (TEKAVEC M. & TEKAVEC C.,1993) . Um exame clínico periodontal deve avaliar também se há o comprometimento de furca em dentes multirradiculares, mobilidade dentária; que deve ser feita sempre utilizando o cabo de algum instrumental e se apresenta algum grau de recessão gengival.

Exames radiográficos são de extrema valia para o diagnóstico de periodontias, bem como, para quantificar o grau de agressão sofridos pelos tecidos de suporte. Através de exames radiográficos simples e de baixo custo, pode-se avaliar precisamente se a perda de tecido ósseo é horizontal ou vertical, ou mista. O exame por imagem deve estar em conjunto com o exame clínico, a fim de possibilitar um diagnóstico preciso e embasado em evidências concretas, possibilitando traçar o melhor plano de tratamento para cada caso, variando de acordo com sua especificidade e grau de severidade. Na imagem abaixo pode-se visualizar um exame radiográfico, onde há ampla perda de tecido ósseo horizontalmente.



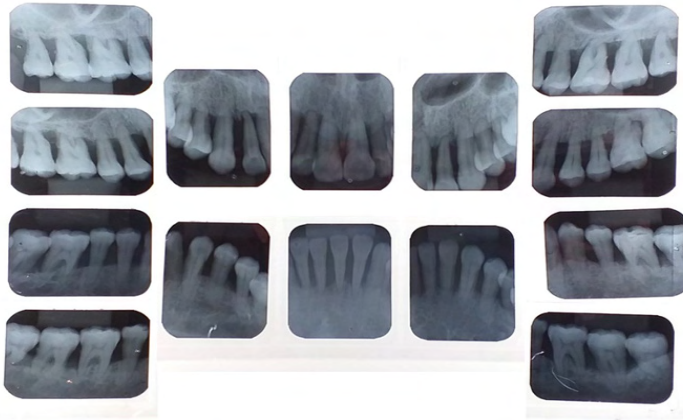

Figura 7 - Periapical Completa

Fonte: Imagem gentilmente cedida pelos professores Luís Paulo Barreto e Marcela Melo.

## 8 | A IMPORTÂNCIA DA INSTRUÇÃO DE HIGIENE ORAL

O enfoque principal do tratamento odontológico deve ser prioritariamente preventivo, possibilitando a plena manutenção de condição de saúde bucal adequada. A Instrução de Higiene Oral (IHO) é de extrema relevância na prática odontológica e na prevenção de doenças periodontias, através do controle de placa e desorganização do biofilme decorrente da escovação dos dentes e da língua, utilizando escovas de cerdas macias e cabeça pequena preferencialmente, para que todas as regiões bucais possam ser contempladas no ato da escovação. O uso de um dentífrico com flúor é indispensável, pois o flúor trabalha intimamente nos processos de desmineralização e remineralização dos dentes, além de ter caráter antimicrobiano (NADANOVSKY,2003). Deve-se enfatizar também o uso do fio dental diariamente, um fator chave para a prevenção de doenças periodontais, aonde a remoção de restos alimentares e biofilme interdental é removido mecanicamente.

Essa Instrução de Higiene Oral (IHO) consiste em um conjunto de orientações verbais sobre a melhor maneira de escovar os dentes e de como usar o fio dental, é a afetividade do processo “controle de higiene/intervenção”, por meio de uma intervenção, como a escovação supervisionada, onde o profissional acompanha a escovação do paciente e aconselha sobre possíveis melhorias desse hábito. A Higiene Oral é o meio mais efetivo de prevenção do aparecimento de doenças periodontais decorrentes de placa e não deve ser negligenciado.

## 9 | CONCLUSÃO

O papel do microbiota é extremamente importante pois tem que haver o equilíbrio e harmonia na variabilidade da concentração de espécies bacterianas. Quando o equilíbrio

na composição do microbiota não está dentro do habitual, havendo então um excesso de espécies patogênicas ou potencialmente patogênicas o meio bucal se torna propício a instalação e agravamento de doenças periodontais. Esta pode ser uma condição de diferentes graus de gravidade, como uma gengivite ou periodontite. O preparo técnico do Cirurgião-Dentista e conhecimento em áreas base como a Periodontia possibilita um diagnóstico precoce e uma maior taxa de sucesso nos tratamentos na prática clínica geral. Por fim, deve-se enfatizar a importância de uma higiene bucal satisfatória, proporcionando o controle da carga microbiológica nas diferentes estruturas bucais, além da importância também de consultas periódicas com o cirurgião dentista, sendo estas indispensáveis para o bem-estar bucal e geral do indivíduo.

## REFERENCIAS

Aas J, Paster BJ, Stokes LN, Olsen I, Dewhirst FE. **Defining the Normal Bacterial Flora of the Oral Cavity**. J Clin Microbiol. 2005;43(11):5721–32.

Alves C, Andion J, Brandão M, Menezes R. **Mecanismos patogênicos da doença periodontal associada ao diabetes melito**. Arq Bras Endocrinol Metabol. 2007; 51:1050–7.

Barbour SE, Nakashima K, Zhang J, Tangada S, Hahn C, Schenkein HA, et al. **Tobacco and smoking: environmental factors that modify the host response (immune system) and have an impact on periodontal health**. Crit. rev. oral Biol. Med. 1997; 8 (4): 437-460.

Chiapinotto GA. **Etiologia e prevenção da doença periodontal**. In: Pinto VG. Saúde bucal coletiva. 4ª. Ed. São Paulo: Editora Santos; 2000. p. 429-444.

Dewhirst FE, Chen T, Izard J, Paster BJ, Tanner ACR, Yu W, et al. **The Human Oral Microbiome**. 2010;192(19):5002–17.

Haffajee, A.D. & Socransky, S.S. **Relationship of cigarette smoking to attachment level profiles**. Journal of Clinical Periodontology.2000. 28, 283–295

LINDHE, LANG, CARRING. **Tratado de Periodontia Clínica e Implantologia Oral**. 5ª edição, Ed. Guanabara-Koogan, 2010.

Moutsopoulos N, Palmer RJ, Valm A. NIH VideoCast - Demystifying Medicine 2016: **The Oral Microbiome Meets Cell Biology and Periodontal Disease**.2016.

Nadanovsky P. **Promoção da saúde e a prevenção das doenças bucais**. In: Pinto VG, organizador. Saúde bucal coletiva. São Paulo: Editora Santos; 2003. p. 293-310.

Carranza FA, Newman MG, Takei HH, Klokkevold PR. Periodontia Clínica. 11. ed. Rio de Janeiro: Saunders Elsevier; 2012.

NIH (Nacional institutes of Health). **Periodontal ( Gum ) Disease**. Periodontal Dis Causes, Symptoms, Treat. 2013;3.

Tekavec MM, Tekavec CD. **PSR provides new patientmanagement tool**. Dent Econ. 1993;83(4):69-74.

Tobergte DR, Curtis S. **No Title No Title**. Vol. 53, Journal of Chemical Information and Modeling. 2013. 1689-1699.

TORTORA, G.J.; FUNKE, B.R.; CASE, C.L. **MICROBIOLOGIA**, 12<sup>a</sup> Ed. Artmed, 2017.

Wang L, Ganly I. **The oral microbiome and oral cancer**. Clin Lab Med [Internet]. Elsevier Inc; 2014;34(4):711–9.

# CAPÍTULO 10

## PREVISIBILIDADE DO RESGATE DA AUTO ESTIMA E DA AUTO IMAGEM DOS PVHIV/AIDS COM LIPODISTROFIA E LIPOATROFIA FACIAL PÓS TRATAMENTO ODONTOLÓGICO

Data de aceite: 02/09/2021

### **Elcio Magdalena Giovani**

Coordenadoriia em IST/Aids da Secretaria Municipal da Saúde de São Paulo – SP, Área da Assistência.

### **José Renato de Souza**

Coordenadoriia em IST/Aids da Secretaria Municipal da Saúde de São Paulo – SP, Área da Assistência.

### **Rafaela Matos**

Coordenadoriia em IST/Aids da Secretaria Municipal da Saúde de São Paulo – SP, Área da Assistência.

### **Alexandre Cândido da Silva**

Orcid: 0000-0002-0272-6759

### **Guilherme Pires**

Centro de Estudo e Atendimento a PVHIV/Aids da Universidade Paulista UNIP

### **Camila Correia dos Santos**

Centro de Estudo e Atendimento a PVHIV/Aids da Universidade Paulista UNIP

### **Luciana Ishibata**

Coordenadoriia em IST/Aids da Secretaria Municipal da Saúde de São Paulo – SP, Área da Assistência.

### **Marcia Vechiatto**

Coordenadoriia em IST/Aids da Secretaria Municipal da Saúde de São Paulo – SP, Área da Assistência.

### **Joselita Magalhães Caraciolo**

Coordenadoriia em IST/Aids da Secretaria Municipal da Saúde de São Paulo – SP, Área da Assistência.

### **Robinson Fernandes de Camargo**

Coordenadoriia em IST/Aids da Secretaria Municipal da Saúde de São Paulo – SP, Área da Assistência.

### **Maria Estela Dantas**

Coordenadoriia em IST/Aids da Secretaria Municipal da Saúde de São Paulo – SP, Área da Assistência.

### **Zarifa Khoury**

Coordenadoriia em IST/Aids da Secretaria Municipal da Saúde de São Paulo – SP, Área da Assistência.

### **Valdir Monteiro Pinto**

Coordenadoriia em IST/Aids da Secretaria Municipal da Saúde de São Paulo – SP, Área da Assistência.

### **Maria Cristina Abbate**

Coordenadoriia em IST/Aids da Secretaria Municipal da Saúde de São Paulo – SP, Área da Assistência.

**RESUMO:** Introdução: Com a HAART, houve uma redução expressiva da morbimortalidade causada pela Aids, mas efeitos adversos impactaram sobremaneira na qualidade de vida das PVHA. Alterações na distribuição da gordura corporal caracterizam hoje a “nova cara” da Aids evidenciados pela redução da gordura nas regiões malar, temporal e peri-auricular

(lipoatrofia facial), que tem trazido impactos psicossociais negativos, resultando, entre outros o isolamento social, familiar e problemas de adesão à terapia. Objetivo: resgatar a saúde bucal dos pacientes amenizando os efeitos indesejáveis da lipoatrofia facial repondo a perda dos elementos dentais. Métodos: Avaliação Médica baseada no ISLA. Coletadas informações pertinentes à idade, raça, cor da pele, grau de instrução, contagem dos T-CD4, CV e a HAART utilizada. Projeto aprovado pelo CEP da SMS - São Paulo, N°: 2.945.909. Todos os pacientes foram orientados a respeito da confecção das próteses bucais e de acordo, assinaram o TCLE. Resultados: Foram atendidos 164 pacientes e confeccionados 400 unidades de próteses total e parcial, 62 (37) masculino e 102 (63) feminino, escolaridade prevalente no 2º grau, 117 (71) leucoderma e 47 (29) melanoderma, 4ª década de vida, e 121 (74) pacientes HET e 43 (26) HSH. Todos administravam a HAART e a média do CD4 foi de 362 mm<sup>3</sup> e da CV de 8 mil cópias/mm<sup>3</sup> de sangue. Após entrega das próteses os pacientes responderam ao questionário avaliando o grau de satisfação ou não. Conclusão: 153 pacientes (93) relataram como excelentes e felizes com os resultados finais, e 162 (98) expressaram que suas expectativas foram contempladas, vindo de encontro aos objetivos desse trabalho, resgatando sua autoimagem e autoestima, melhorando a sua qualidade de vida, concretizando como uma experiência exitosa.

**PALAVRAS - CHAVE:** HIV, AIDS, lipodistrofia.

**ABSTRACT:** Introduction: With HAART, there was a significant reduction in morbidity and mortality caused by AIDS, but adverse effects had a major impact on the quality of life of PLWHA. Changes in body fat distribution characterize today the “new face” of AIDS evidenced by the reduction of fat in the malar, temporal and peri-auricular regions (facial lipoatrophy), which has had negative psychosocial impacts, resulting, among others, social, family isolation. and problems with adherence to therapy. Objective: Rescue the oral health of patients by mitigating the undesirable effects of facial lipoatrophy by replacing the loss of dental elements. Methods: Medical Assessment based on ISLA. Information regarding age, race, skin color, education level, T-CD4 count, CV and HAART used were collected. Project approved by the SMS CEP - São Paulo, N°: 2.945.909. All patients were instructed about the making of oral prostheses and, accordingly, signed the informed consent form. Results: 164 patients were treated and 400 total and partial prosthesis units were made, 62 (37) male and 102 (63) female, prevalent in high school, 117 (71) leucoderma and 47 (29) melanoderma, 4th decade of life. , and 121 (74) HET patients and 43 (26) MSM. All administered HAART and the average of CD4 was 362 mm<sup>3</sup> and the CV of 8 thousand copies / mm<sup>3</sup> of blood. After delivery of the prostheses, the patients answered the questionnaire assessing the degree of satisfaction or not. Conclusion: 153 patients (93) reported as excellent and happy with the final results, and 162 (98) expressed that their expectations were met, meeting the objectives of this study, rescuing their self-image and self-esteem, improving their quality of life, materializing as a successful experience.

**KEYWORDS:** HIV, SIDA, lipodystrophy.

## INTRODUÇÃO

Em 1981, a comunidade científica mundial estava diante de um surto de uma doença

totalmente desconhecida, descoberta a seguir como Aids (Síndrome da Imunodeficiência Adquirida) causada pelo vírus HIV (Vírus da Imunodeficiência Adquirida). Desde o início da epidemia, os profissionais da área da saúde e dentre eles os Cirurgiões Dentistas desempenharam importante papel, no diagnóstico precoce de alterações da normalidade em cavidade oral, pois a grande maioria das manifestações, acometiam primeiramente a cavidade oral, e as manifestações eram mais exuberantes, agressivas, e de difícil tratamento, pois as respostas a esses protocolos terapêuticos convencionais, não eram a contento, e uma gama imensa de manifestações orais acometiam esses pacientes em imunossupressão, mas eles buscaram suporte no conhecimento científico para estabelecerem condutas e protocolos terapêuticos na condução do atendimento, amenizando os sofrimentos. Em 1996, surge então a terapia antirretroviral altamente potente (TARV), que era a combinação de vários medicamentos denominados popularmente de “coquetel” suplantando até então a monoterapia existente e ineficiente, mudando drasticamente a morbimortalidade associada à infecção pelo HIV/Aids, sendo um grande marco divisor no ciclo da Aids, mas essa terapia por outro lado contribuiu para o surgimento de outras novas situações que exigem novas abordagens adequadas. A mais importante dos efeitos adversos é denominada de Síndrome Lipodistrófica (SLHIV), associada ao HIV/Aids, sendo descrita sua origem multifatorial, estando fortemente associada ao uso dos antirretrovirais, origem mitocondrial, pelo próprio vírus HIV, por fatores genéticos e vários outros. Compreendendo alterações na distribuição da gordura corporal, acompanhada ou não de alterações metabólicas. A lipoatrofia facial, é a perda da gordura subcutânea da face, sendo considerado um dos sinais mais estigmatizantes e comprometedores da síndrome, reduzindo a qualidade de vida e ou mesmo o abandono ao tratamento antirretroviral.. Esta condição, muitas vezes reveladora da doença, trouxe de volta toda a carga negativa da Aids, e mesmo a “cara da Aids”, levando os pacientes a depressão, reclusão social e por vezes das suas atividades de vida no cotidiano. A equipe multidisciplinar, juntamente com os Cirurgiões Dentistas precisam somar esforços a atuarem junto aos PVHA, identificando estas alterações, buscando opções de condutas de tratamento efetivas e recomendadas, para tratamento da lipoatrofia facial associada ao HIV/Aids, minimizando os efeitos adversos e negativos dessa síndrome.

## REVISÃO DA LITERATURA: LIPODISTROFIA / LIPOATROFIA FACIAL

Estima-se que cerca de 42 milhões de pessoas no mundo estão infectadas pelo vírus HIV. A introdução da terapia antirretroviral de alta potência (*highly active antiretroviral therapy* — HAART) em 1996, instituída para o tratamento da infecção pelo vírus da imunodeficiência humana (HIV) age inibindo a replicação do vírus, e representa um marco na terapêutica da síndrome da imunodeficiência adquirida (Aids) e no melhor prognóstico, pois aumentou tempo de sobrevida desses pacientes, diminuindo expressivamente a

morbimortalidade, mas ainda efeitos adversos impactam sobremaneira na qualidade de vida das PVHA, principalmente pelas comorbidades. O tratamento com agentes antirretrovirais, especialmente os inibidores da protease (IP), fez surgir uma síndrome caracterizada por redistribuição anormal da gordura corporal, alterações no metabolismo glicêmico, resistência insulínica e dislipidemia, denominada de Síndrome Lipodistrófica do HIV (SLHIV). Os pacientes apresentam perda de gordura subcutânea na face, braços, pernas e nádegas e acúmulo de gordura no pescoço e abdômen, além de alterações no metabolismo ósseo, aumento de um significativo risco cardiovascular na população soropositiva sob HAART. Além disso, estudos demonstram redução na qualidade de vida dos pacientes, decorrente das alterações corporais lipodistróficas, limitando a aderência ao tratamento e ou mesmo abandonando o uso da HAART.. Dentre as áreas acometidas pela lipoatrofia, um dos componentes mais frequentes da síndrome, é a face, região na qual a perda de gordura é mais evidente e impactante. A lipoatrofia facial é definida por uma perda progressiva da gordura facial, devido à diminuição da gordura malar denominada de bola de Bichat e da gordura temporal, conseqüentemente implicando no surgimento de sulcos e pregas cutâneos e de expressão, além de áreas de depressão e evidenciação do arcabouço óssea, motivo pela qual leva a um enrugamento da face conferindo ao indivíduo um aspecto de envelhecimento precoce e, na mulher, a perda da gordura facial leva a uma perda da feminilidade da face, e do aspecto da face emagrecida e abatida sugerindo a esses pacientes a uma “fácies de doença”, retornando novamente o estigma da “cara da Aids” tão conhecida no início da pandemia, além do medo da revelação involuntária do diagnóstico. O papel da HAART é promover a redução da morbimortalidade, aumentar os linfócitos T-CD4, diminuir a replicação da CV (carga Viral) e diminuir as doenças oportunistas, mas apesar desses importantes benefícios ela pode promover efeitos adversos a curto e a longo prazo. O percentual de indivíduos com lipodistrofia pode chegar a 80% entre pacientes com HIV, em uso de terapia antirretroviral há pelo menos um ano. VAN GRIENSVEN et al 2007; MARTINS et al 2011; FELEKE et al 2012; KADOUCH et al 2013; SOARES et al 2013-2013; BURKAT et al 2016; BEDNAZI et al 2016, BERALDO et al 2017, OMS – UNAIDS 2017; APODACA et al 2018; LIRA et al 2018, SANTOS et al 2019, JOSHI et al 2019. WELDEGEBREAL et al 2019, TSHAMALA et al 2019, VALERIANO et al 2019.

Para amenizar os efeitos da lipoatrofia facial podemos lançar mãos de algumas opções de tratamentos e os cosméticos por serem menos invasivos e na grande maioria de menor custo, são os mais recomendados, sendo: Reconstituição facial com retalhos livres ou silicone; Lipoaspiração, Lipectomia para retirar excesso de gordura; Preenchimentos com polimetacrilato; e com o ácido hialurônico (botox®) e utilização de próteses bucais para preencher os espaços dos elementos dentais perdidos e ou mesmo aos edêntulos, evidenciam melhoras consideravelmente das condições de deformidades causados pela lipoatrofia facial, amenizando as perdas, afundamentos da região facial do paciente. BASSICHETTO et al 2002; CARR et al 2003; JONES 2005; PROGRAMA DE DST/AIDS E HEPATITES VIRAIS DE SÃO BERNARDO DO CAMPO – BRASIL 2009; MINISTÉRIO

DA SAÚDE MANUAL DE TRATAMENTO DA LIPOATROFIA FACIAL - RECOMENDAÇÕES PARA O PREENCHIMENTO FACIAL COM POLIMETILMETACRILATO EM PORTADORES DE HIV/AIDS 2011; SOARES et al 2013; BRASIL – MINISTÉRIO DA SAÚDE – SECRETARIA DE VIGILÂNCIA EM SAÚDE – DEPARTAMENTO DE DST, AIDS E HEPATITES VIRAIIS 2019; DERMAL INJECTIONS FOR THE TREATMENT OF FACIAL LIPODYSTROPHY SYNDROME 2019, WELDEGEBREAL F et al, 2019, GIOVANI EM et al 2019.

Pensando em melhorar a qualidade de vida dos pacientes com a lipoatrofia facial, o Programa DST/Aids do Município de São Paulo, disponibiliza o diagnóstico, e o paciente passa a receber um olhar especial e multidisciplinar, sendo ofertado o tratamento odontológico, repondo as perdas dos elementos dentais, sendo confeccionadas próteses totais ou parciais indicadas para cada caso, fator esse que diminui os afundamentos causados pela lipoatrofia, resgatando melhorias na função mastigatória, fonética e principalmente estética resgatando sua autoestima e a sua autoimagem;

## OBJETIVO

Resgatar a saúde bucal, a autoimagem, a autoestima dos pacientes amenizando os efeitos indesejáveis da lipoatrofia facial, repondo as perdas dos elementos dentais por próteses bucais, fator esse que diminui os afundamentos causados pela lipoatrofia, melhorando consideravelmente a aparência dos pacientes e a posterior quando necessário, a indicação para cada caso do preenchimento facial com polimetilmetacrilato. (PMMA).

## METODOLOGIA

São e foram atendidos pacientes dos 16 serviços com atendimento odontológico do Programa DST/Aids do Município de São Paulo.. Todos recebem tratamento odontológico, seguidos da avaliação psicológica e a avaliação médica baseada no Índice de Lipoatrofia Facial (ILA) que tem como objetivo mensurar o grau de atrofia e o grau de melhora com o tratamento, de maneira objetiva. O ILA avalia 3 regiões da face, sendo elas:

1) região de malar que corresponde às áreas das regiões zigomáticas e bucal, tendo como limites a borda infraorbitária e a borda inferior da mandíbula; o osso zigomático, a projeção do corpo da mandíbula, o músculo zigomático maior, a fossa canina e a maxila.

2) região temporal corresponde à porção anterior da fossa temporal, limitada pela linha temporal do osso frontal e o arco zigomático.

3) região pré-auricular corresponde à região masseterina, entre o arco zigomático e o ângulo e a borda inferior da mandíbula.

São avaliadas a profundidade e extensão da área acometida nas regiões malar, temporal e pré-auricular, separadamente. A profundidade das áreas atróficas é pontuada de 0 a 4, sendo 0 como ausência de atrofia, 1 profundidade leve, 2 moderada, 3 sendo grave e 4 muito grave. A extensão da área acometida é pontuada de 0 a 5, sendo 0 como



ausência de acometimento, 1 acometimento inferior a 20% da região avaliada, 2 de 21 a 50%, 3 de 51 a 70%, 4 de 71 a 90% e 5 de 91 a 100%. Um número parcial é calculado para cada área avaliada, multiplicando-se a pontuação relativa à profundidade pela pontuação relativa à área acometida e ainda por um fator de correção. Como a perda da gordura não é simétrica, considera-se o lado mais acometido na avaliação. O Ministério da Saúde do Brasil (2009) segue uma classificação da lipoatrofia facial em graus de I a IV, a partir da aplicação baseado no ILA.

- Sendo o grau I, ou lipoatrofia facial leve, e nestes casos, existe uma leve depressão, mas não há evidências dos acidentes anatômicos da região nem perda do contorno facial.
- O grau II, ou moderada, caracteriza-se por depressão, e é mais visível com início da visualização dos acidentes anatômicos, principalmente o arco zigomático e o aumento do sulco nasolabial.
- O grau III, ou grave, onde observam-se bem os acidentes da região malar, como o osso zigomático, visualização da fossa canina, visualização parcial do músculo zigomático maior e depressão leve ou moderada da borda inferior da mandíbula. Pode ocorrer perda do contorno facial e projeção da maxila.
- O grau IV, ou muito grave, e há quase completa visualização dos contornos anatômicos, revelando o arcabouço ósseo e muscular da face. Há perda do contorno facial, com visualização das faces superiores e inferiores do arco zigomático nas regiões temporal e préauricular. BASSICHETTO et al 2002; BRASIL – MINISTÉRIO DA SAÚDE – SECRETARIA DE VIGILÂNCIA EM SAÚDE – DEPARTAMENTO DE DST, AIDS E HEPATITES VIRAIS, 2009; OGUNTIBEJU 2012; KADOUCHE et al 2013; BURKAT et al 2016; WELDEGEBREAL et al 2016; OSEI-YEBOAH et al 2017, SANTOS et al 2019, DERMAL INJECTIONS FOR THE TREATMENT OF FACIAL LIPODYSTROPHY SYNDROME 2019

Quando diagnosticado e indicado os pacientes são referendados para 3 serviços que consta com Cirurgiões Dentistas Protesistas, experientes para confecção das próteses bucais. São coletadas informações pertinentes à idade, raça, cor da pele, grau de instrução, contagem do T-CD4, CV e a HAART administrada.

O Projeto foi aprovado pelo CEP da SMS - São Paulo, Nº: 2.945.909. Todos os pacientes foram orientados a respeito da confecção das próteses bucais e de acordo, assinaram o TCLE.

Após a conclusão e entrega das próteses é ofertado ao paciente, e aplicado o questionário: FLECK MPA, et al. 1999. Desenvolvimento da versão em português do instrumento de avaliação de qualidade de vida da organização mundial da saúde (WHOQOL-100) 1999. Rev Bras Psiquiatr 1999; 21:19-28.

## RESULTADOS

Foram confeccionadas 400 unidades de próteses totais e parciais para 164 pacientes

(período de 10 meses), sendo 62 pacientes (37%) masculino e 102 (63%) feminino, escolaridade prevalente no 2º grau, 117 (71%) leucoderma e 47 (29%) melanoderma, 4ª década de vida, e 121 (74%) pacientes HET e 43 (26%) HSH. Todos administravam a HAART e a média do CD4 foi de 362 mm<sup>3</sup> e da CV de 8 mil cópias/mm<sup>3</sup> de sangue. Após entrega das próteses os pacientes responderam ao questionário avaliando o grau de satisfação ou não.

### Resposta ao questionário:

1 – Como foi para você fazer a Prótese Bucal = houve mudança significativa em 138 pacientes = 84,1%

2 – A sua autoestima após a intervenção = melhorou para 148 pacientes = 90,2%

3 – Depois da Prótese Bucal, quando você se olha no espelho, o que vê = melhora significativa da imagem em 152 pacientes = 92, %

4 – Sua preocupação quanto a exposição de sua condição sorológica pelas falhas e perdas dos dentes interferindo na sua estética facial = aumentou para 122 pacientes = 74,3%

5 – As pessoa com a quais você se relaciona perceberam alguma mudança após a intervenção = sim para 144 pacientes = 87,8%

6 – Após ter colocado prótese bucal, o seu convívio social = melhorou para 132 pacientes = 80,4%

7 – Seu desempenho nas tarefas do dia a dia após receber a prótese bucal = permanece o mesmo para 46 pacientes e melhorou para 116 pacientes = 68%

8 – O relacionamento afetivo - sexual com seu parceiro(a) = permanece o mesmo para 51 dos pacientes e melhorou para 80 pacientes = 48% e 33 pacientes não responderam essa questão = 20%

9 – Após a intervenção, como está seu sono = 90 pacientes relataram que estão dormindo bem = 54,8%

10 – O sentimento de inferioridade em relação às pessoas, após instalar as próteses na sua boca: não existe para 60 pacientes = 36,5% e que melhorou para 96 pacientes = 58,5%

11 – Após ter recebido suas próteses bucais, em relação ao sentimento de tristeza profunda, você relata = 146 pacientes não sentirem = 89%

12 – Você tem ideação ou desejos de morte = não sentem para 147 pacientes = 89,6%

13 – Sua expectativa em relação de ter recebido sua prótese bucal, foi contemplado = sim para 162 pacientes = 98,7%

14 – Que nota você daria ao resultado final desta intervenção = de 7,5 a 10,0 foi o grau de satisfação de ter confeccionado as próteses para 153 pacientes = 93,2%, e de 5,0 a 7,5 foi o grau de satisfação de ter confeccionado as próteses para 9 pacientes = 5,4 %.

## CONSIDERAÇÕES FINAIS

Com a introdução do tratamento antirretroviral de alta potência (HAART), para as pessoas vivendo com HIV/Aids (PVHA) até os dias atuais houve grandes ganhos como a diminuição da morbimortalidade, diminuição da carga viral, o aumento dos linfócitos T-CD4, que refletem sensivelmente na melhoria da imunidade do paciente e aumento da expectativa e qualidade de vida, passaram a fazer parte das conquistas adquiridas nesses anos.

Mas por outro lado evidencia-se o surgimento da Síndrome Lipodistrófica, que é caracterizada por alterações anatômicas e metabólicas, podendo ocorrer de forma isolada ou associada, e diversos sinais e sintomas clínicos são descritos como peculiares dessa síndrome, dentre ela as alterações metabólicas que compreendem um aumento sérico de lipídeos (colesterol e triglicérides), aumento da resistência periférica a insulina, alterações do trabeculado ósseo, cardiopatias, diabetes mellitus tipo I, associados ou não, e principalmente as alterações anatômicas, decorrendo da redistribuição da gordura facial e corporal, podendo ocorrer perda (lipoatrofia) ou acúmulo (lipohipertrofia), no nosso caso principalmente na face do paciente resultando na lipoatrofia facial.

Qualquer mudança na imagem das pessoas pode causar um transtorno praticamente irreparável e perturbador em termos de bem-estar psicossocial, principalmente nos PVHA, pois ela é mais aparente e avassaladora na face do indivíduo, aumentando conseqüentemente o estigma, preconceito em relação a doença, trazendo de volta o estigma da “cara da Aids”, causando problemas nas relações sociais e familiares que, levando esses pacientes ao isolamento. Uma das maiores conseqüências da lipodistrofia é o abandono do tratamento pelos pacientes em decorrência dos efeitos psicossociais e da perda da sua qualidade de vida causados pela desordenada redistribuição de gordura facial e corporal.

A grande maioria dos pacientes são bem controladas, evidenciando um bom estado de saúde, mas ao que tange as suas aparências faciais sugerem o contrário, passando a interferir negativamente na qualidade de vida dessas pessoas, pois eles ficam expostos, perdendo o controle da descrição de sua condição, podendo afetar diretamente em discriminação no trabalho, nos relacionamentos, na sua função sexual e até mesmo na aderência ao tratamento.

Os Cirurgiões Dentistas desempenham importante papel neste contexto, pois eles conseguem dentro da sua área do conhecimento amenizar os efeitos adversos da lipoatrofia, executando um efetivo tratamento odontológico principalmente repondo as perdas dos elementos dentais que automaticamente associado a lipoatrofia somatizam danos irreparáveis. Mas a colocação de próteses bucais repondo as perdas dentais, resgatando a perda da dimensão vertical, a fonética, a estética, e cuidadosamente ajustar as próteses de forma individualizadas e caracterizadas, fazem com que as mesmas venham preencher as rugas e afundamentos, podendo a seguir ser complementado com preenchimento facial com o polimetacrilato, com toxina botulínica, e ou com outras opções disponibilizadas que

amenizam conjuntamente a todos os procedimentos os efeitos deletérios da lipoatrofia facial, resgatando nos pacientes a sua autoimagem e a sua autoestima.

## CONCLUSÃO

Concluimos que: 153 pacientes (93%) relataram como excelentes e muito felizes com os resultados alcançados, e 162 (98%) expressaram que suas expectativas foram contempladas, vindo de encontro aos objetivos desse trabalho, resgatando a sua autoimagem e autoestima, melhorando a qualidade de vida, e se concretizando como uma experiência humanizada e exitosa.

## REFERÊNCIAS

- APODACA FR, MOLERO MJ F., SANSINENEA E, MAGALLARES FPA., AGIRREZABAL, A. Perceived discrimination, self-exclusion and well-being among people with HIV as a function of lipodystrophy symptoms. *Annals of Psychology*, 34(1), 7-15. 2018.
- BASSICHETTO, K. PILOTO, H.F. Roteiro de atendimento ambulatorial de nutrição para adultos vivendo com HIV/AIDS. *Jornal Brasileiro de Aids*; 3(1): 07-31, jan-mar. 2002.
- BEDNASZ C, LUQUE AE, ZINGMAN BS, FISCHL MA, GRIPSHOVER BM, VENUTO CS, GU J, FENG Z, DIFRANCESCO R, MORSE GD, MA Q Lipid-Lowering Therapy in HIV-Infected Patients: Relationship with Antiretroviral Agents and Impact of Substance-Related Disorders. *Curr Vasc Pharmacol*. 2016;14(3):280-7
- BRASIL. MINISTÉRIO DA SAÚDE. SECRETARIA DE VIGILÂNCIA EM SAÚDE. DEPARTAMENTO DE DST, AIDS E HEPATITES VIRAIS. Manual de tratamento da lipoatrofia facial: recomendações para o preenchimento facial com polimetilmetacrilato em portadores de HIV/AIDS. Série A. Normas e Manuais Técnicos. Brasília: Ministério da Saúde; 2009.
- BURKAT CN, DE NIRO JE HIV-associated facial lipoatrophy *American Academy of Ophthalmology* March 3, 2016.
- CARR A, EMERY S, LAW M, PULS R, LUNDGREN JD, POWDERLY WG An objective case definition of lipodystrophy in HIV-infected adults. *Lancet*. 2003;361: 726-35.
- DERMAL INJECTIONS FOR THE TREATMENT OF FACIAL LIPODYSTROPHY SYNDROME (LDS) (NCD 250.5) Guideline Number: MPG073.04, February 13, 2019
- FELEKE Y, FEKADE D, MEZEGBU Y Prevalence of highly active antiretroviral therapy associated metabolic abnormalities and lipodystrophy in HIV infected patients. *Ethiop Med J*. 2012 Jul; 50(3):221-30.
- FLECK MP 1999 Desenvolvimento da versão em português do instrumento de avaliação de qualidade de vida da OMS (WHOQOL 100) *Revista Brasileira de Psiquiatria* 1999; 21: 19-28
- GIOVANI EM, SILVA AC, NORO FILHO GA, SANTOS CC, POLLO IC Facial lipodistrofia in patients living with HIV/AIDS: From diagnosis to the necessary interventions. *American Journal of Biomedical Science & Research* 4(3) p.179-182, July 2019

JONES D HIV facial lipoatrophy: causes and treatment options. *Dermatol Surg.* 2005 Nov;31(11 Pt 2):1519-29

JOSHI R Berardinelli Seip Congenital Lipodystrophy Syndrome: 10 Year Follow-up Indian *Pediatr* 2019;56: 877-878

KADOUCH JA, VAN ROZELAAR L, KARIM RB, HOEKZEMA R. Current treatment methods for combination antiretroviral therapy-induced lipoatrophy of the face. *Int J STD AIDS.* 2013 Sep; 24(9):685-94.

LIRA NETO JCG, OLIVEIRA JFSF, SOUZA MA, ARAÚJO MFM, DAMASCENO MMC, FREITAS RWJF Prevalence of the metabolic syndrome and its components in people with type 2 diabetes mellitus *Enferm.* vol.27 no.3 Florianópolis 2018 Epub Aug 06, 2018

MARTINS WH, PESSÔAKVO, MARTINS MA, SILVAMH, PEREIRA FILHO GV; ABREU LC Facial filling with polymethylmethacrylate in patients with acquired immunodeficiency syndrome *Revista Brasileira de Cirurgia Plástica* 2016 - Volume 31 - Número 2

PROGRAMA DE DST/AIDS E HEPATITES VIRAIS DE SÃO BERNARDO DO CAMPO - SP, Protocolos de Preenchimentos do Ambulatório de Lipodistrofia, portaria Conjunta SAS/SVS nº 01, janeiro de 2009,

SANTOS WR, ALVES HS, TENÓRIO KE, SILVA IA, PAIVA JUNIOR SS, ARAUJO OS, BALBINO VQ CCR5Δ32 polymorphism analysis of lipodystrophy syndrome development in HIV/AIDS patients *Genet. Mol. Res.* 18(3): July 26, 2019

SOARES FMG, COSTA IMC Treatment of HIV-associated facial lipoatrophy: impact on infection progression assessed by viral load and CD4 count *Anais Brasileiros de Dermatologia.* Jul-Aug 2013; 88(4):570

SOARES FMG COSTA IMC Lipoatrofia facial associada ao HIV/AIDS: do advento aos conhecimentos atuais / HIV-Associated facial lipoatrophy: from the advent to current knowledge *An Bras Dermatol.* 2013 Jul-Aug; 88(4): 570–577.

TSHAMALA HK, AKETI L, TSHIBASSU PM, EKILA MB, MAFUTA EM, KAYEMBE PK, ALONI MN The Lipodystrophy Syndrome in HIV-Infected Children under Antiretroviral Therapy: A First Report from the Central Africa *International Journal of Pediatrics* Volume 2019, Article ID 7013758, 6 pages, <https://doi.org/10.1155/2019/7013758>

VALERIANO JJLS Polimorfismos genéticos associados a efeitos adversos neuropsiquiátricos em pacientes HIV positivos submetidos À terapia com Efavirenz <http://repositorio.ufpe.br/handle/123456789/17907>, 20-05-2019

VAN GRIENSVEN J, DE NAEYER L, MUSHI T, UBARIJORO S, GASHUMBA D, GAZILLE C, ZACHARIAH R. High prevalence of lipoatrophy among patients on stavudine-containing first-line antiretroviral therapy regimens in Rwanda. *Trans R Soc Trop Med Hyg.* 2007 Aug; 101(8):793-8.

WELDEGEBREAL F, MITIKU H, TEKLEMARIAM Z. Magnitude of adverse drug reaction and associated factors among HIV-infected adults on antiretroviral therapy in Hiwot Fana specialized university hospital, eastern Ethiopia *Pan Afr Med J.* 2016; 24:255.

## PROMOÇÃO DA SAÚDE BUCAL ENTRE CRIANÇAS COM NECESSIDADES ESPECIAIS DE PIRACICABA – SP

*Data de aceite: 02/09/2021*

*Data de submissão: 14/06/2021*

### **Gabriella Dias Bueno Martins**

Acadêmica do Curso de Odontologia -  
Universidade Estadual de Campinas,  
Faculdade de Odontologia de Piracicaba,  
Piracicaba (SP), Brasil  
<http://lattes.cnpq.br/5275897590913059>  
<https://orcid.org/0000-0003-0648-1274>

### **Erick Hideki Matsusue Oliveira**

Acadêmico do Curso de Odontologia -  
Universidade Estadual de Campinas,  
Faculdade de Odontologia de Piracicaba,  
Piracicaba (SP), Brasil  
<http://lattes.cnpq.br/6449885012414666>  
<https://orcid.org/0000-0001-6467-8505>

### **Beatriz Cristina de Freitas**

Universidade Estadual de Campinas,  
Faculdade de Odontologia de Piracicaba,  
Departamento de Ciências da Saúde e  
Odontologia Infantil, Piracicaba (SP), Brasil  
<http://lattes.cnpq.br/0361200182777099>  
<https://orcid.org/0000-0002-3042-4192>

### **Dagmar de Paula Queluz**

Universidade Estadual de Campinas,  
Faculdade de Odontologia de Piracicaba,  
Departamento de Ciências da Saúde e  
Odontologia Infantil, Piracicaba (SP), Brasil  
<http://lattes.cnpq.br/5675954404503793>  
<https://orcid.org/0000-0002-2998-1178>

**RESUMO:** A saúde bucal é parte integrante da saúde geral das crianças. A Odontologia é responsável pela prevenção de problemas que acometem o aparelho estomatognático, minimizando os riscos e promovendo a saúde. O Programa Educativo Preventivo em Saúde Bucal da Faculdade de Odontologia de Piracicaba (FOP) - UNICAMP estimula a mudança de cultura de crianças e adultos de Piracicaba na valorização dos dentes e da saúde bucal, contribuindo, assim, para a conscientização de forma geral. O objetivo deste trabalho é relatar a experiência de estudantes de graduação de Odontologia em ação social, integrando as crianças com necessidades especiais junto aos conceitos de higiene e hábitos bucais. Para realização do projeto Quartel Aberto ao Público (QAP) da Polícia Militar do Estado de São Paulo, é necessário o apoio de diversos parceiros, sendo o Programa Educativo Preventivo em Saúde Bucal da FOP/UNICAMP, parceiro desde a primeira edição em 2010. As atividades desenvolvidas pelos estudantes são ações educativas preventivas em higiene e hábitos bucais com as crianças das entidades participantes, bem como, atividades lúdicas, brincadeiras e demonstrações em mesas clínicas proporcionando um dia diferente e especial para as crianças presentes, onde elas dançam, brincam, pulam, pintam o rosto, comem, andam a cavalo, assistem a show de mágica e a outras apresentações recebendo muita informação, de modo que, essas crianças que serão o futuro da sociedade sejam cada vez mais motivadas as práticas de cuidado com a saúde bucal. O evento anualmente conta com a participação de cerca

de mil pessoas, compreendendo crianças com necessidades especiais e acompanhantes, colaboradores de diferentes entidades públicas e privadas no hangar do Águia; promovendo ações sociais voltadas para as condições de saúde bucal da população. A parceria visa estreitar o relacionamento da polícia militar com a sociedade, aumentando a responsabilidade social de todos com a formação e orientação das crianças. Os resultados alcançados da experiência ao estudante na ação social são: motivação e experiência física com a prática de ensino e orientação de saúde pública, promovendo a saúde bucal aos presentes; sensibilização para as necessidades do público e local em questão; na capacidade de transformar o conhecimento técnico-científico em linguagem simples para o contato com a população; a fim de promoção da saúde bucal.

**PALAVRAS - CHAVE:** Saúde Bucal. Educação. Crianças com Deficiência.

### ORAL HEALTH PROMOTION AMONG CHILDREN WITH SPECIAL NEEDS IN PIRACICABA – SP

**ABSTRACT:** Oral health is an integral part of children's overall health. Dentistry is responsible for preventing problems that affect the stomatognathic system, minimizing risks and promoting health. The Preventive Educational Program in Oral Health at the Piracicaba Dental School - UNICAMP encourages a change in the culture of children and adults in Piracicaba in valuing teeth and oral health, thus contributing to general awareness. The objective of this work is to report the experience of undergraduate Dentistry students in social action, integrating children with special needs with the concepts of hygiene and oral habits. In order to carry out the project "Barracks Open to the Public" of the Military Police of the State of São Paulo, the support of several partners is necessary, with the Preventive Educational Program in Oral Health from UNICAMP, a partner since the first edition in 2010. As activities developed by the students are preventive educational actions in hygiene and oral habits with the children of the participating entities, as well as playful activities, games and demonstrations on clinical tables providing a different and special day for the children present, where they dance, play, jump, paint their faces, eat, horseback riding, watch magic shows and other presentations, receiving a lot of information, so that these children who will be the future of society are increasingly motivated to practice oral health care. The event annually has the participation of about a thousand people, including children with special needs and companions, contributors of different public and private entities in the airplane hangar; promoting social actions aimed at the population's oral health conditions. The partnership aims to strengthen the relationship between the military police and society, increasing everyone's social responsibility with the training and guidance of children. The results achieved from the student experience in social action are motivation and physical experience with teaching practice and public health guidance, promoting oral health for those present; awareness of the needs of the public and place concerned; in the ability to transform technical-scientific knowledge into simple language for contact with the population; in order to promote oral health.

**KEYWORDS:** Oral Health. Education. Disabled Children.

## INTRODUÇÃO

### Importância da saúde bucal para crianças

O contato da criança com a odontologia é importante, uma vez que a criança possui demandas diferentes em comparação a adultos (Rodrigues et al., 2021). A saúde bucal é parte integrante da saúde geral das crianças, a manutenção da integridade da dentição decídua é fundamental para a estética, oclusão, fonação e do bem-estar psicoemocional das crianças, ademais os dentes decíduos estimulam o crescimento da maxila e da mandíbula, mantém a guia de erupção para os dentes permanentes correspondente mantendo o espaço para seu correto desenvolvimento (Guimarães & Oliveira, 2017).

A Odontologia é responsável pela prevenção de problemas que acometem o aparelho estomatognático, minimizando os riscos e promovendo a saúde, assim é responsabilidade do cirurgião-dentista conhecer sobre saúde bucal e estar disposto a educar e orientar sobre cuidados preventivos e correta higienização não somente a criança mas também para pais e cuidadores contribuindo para o desenvolvimento e manutenção de dentições saudáveis que favoreça o bem estar da criança (Nunes et al., 2019).

No contexto odontopediátrico, a realidade vivenciada por crianças com necessidades especiais é mais complexa, uma vez que na maioria dos casos essas crianças são excluídas e possuem limitações de acesso aos serviços de saúde, esse contexto negativo impacta a saúde geral e bucal dessas crianças (Oliveira et al., 2015).

São crianças com necessidades especiais aquelas que possuem qualquer tipo de desvio de normalidade de ordem física, mental, sensorial, comportamental ou de crescimento, que a impedem de receber educação regular, padronizada, requerendo abordagem especial e instrução suplementar em serviços adequados para toda vida. No Brasil cerca de 14% da população possui algum nível de necessidade especial (Pini et al., 2016).

De modo geral, essas crianças apresentam dificuldades de discernimento e coordenação motora o que dificulta ou impossibilita a realização de uma higiene oral adequada e satisfatória o que favorece a maior incidência de patologias na cavidade oral como cárie, periodontite, perdas e restaurações precoce; portanto necessitando de atenção diferenciada (Nunes et al., 2019).

Nunes et al. (2019) citam que há ainda hoje dificuldades por parte dessas crianças no acesso aos serviços odontológicos devido a barreiras arquitetônicas, limitações financeiras do núcleo familiar, medo e negligência em relação à saúde bucal. Além disso, nota-se que há uma deficiência na capacitação profissional para o atendimento dessa parcela da população, assim, é necessário que recebam atenção precoce e cuidados contínuos para prevenir problemas futuros.

Segundo Gonçalves (2012) a implementação de estratégias de promoção da saúde em parceria com pais e cuidadores é fundamental para prevenção de patologias orais em



crianças com necessidades especiais. A orientação de pais e/ou cuidadores é fundamental dentre as medidas preventivas, é preciso que esses indivíduos conheçam a necessidade e particularidade de cada paciente. Na perspectiva do profissional, é indispensável que o cirurgião-dentista conheça a realidade da criança, respeitando suas limitações e particularidades da família.

Para Feitosa & Colares (2003), o período da infância é uma fase especial em relação aos demais estágios da vida, nesse período o indivíduo inicia o processo de socialização secundária através do ingresso na escola, passando a frequentar locais diferentes e conviver com pessoas além daquelas de seu núcleo familiar, podendo construir conceitos e atitudes que servirão como base para toda vida. Além disso, a infância é o período da “humanização” do indivíduo, um estágio rico e fundamental na formação do indivíduo.

Portanto, a intervenção precoce nesse período da vida é fundamental para incorporação de hábitos saudáveis, facilitar a adaptação do paciente com o ambiente odontológico e futura colaboração no atendimento odontológico, uma vez que já estará familiarizado com este cenário. Ademais, a intervenção precoce favorece a preservação das estruturas e tecidos que compõem a boca, as quais são fundamentais para fala, mastigação, estética, dicção e conseqüentemente para o bem estar do indivíduo.

## Odontologia preventiva

Em 1947 a Organização Mundial da Saúde (OMS) define saúde como sendo um estado de bem-estar físico, mental, social e espiritual, assim a saúde é muito mais que a ausência de doenças sendo influenciada pelas condições socioeconômicas, culturais, ambientais bem como das redes sociais e comunitárias às quais o indivíduo pertence (José, 2020).

Por sua vez, o conceito de promoção da saúde foi construído e moldado ao longo dos últimos anos sendo discutido em diferentes países e conferências de saúde, primordialmente tal conceito era entendido segundo o modelo de prevenção de Leavell e Clark o qual foi proposto para explicar a história natural das doenças apresentando três níveis de prevenção: primário, secundário e terciário, onde a promoção da saúde se encaixava como componente do nível primário de prevenção. Ademais, o conceito foi discutido pela saúde coletiva brasileira bem como pelo Relatório de Lalonde de 1974 (Universidade Federal de Santa Catarina, 2016).

Mais tarde, em 1986 após a Conferência Internacional sobre Promoção da Saúde, em 1986, em Ottawa, a promoção da saúde rompe com o modelo de níveis de prevenção de Leavell e Clark e passa ser entendida muito além do adoecer buscando superar o modelo biomédico e a garantia da saúde como direito de cidadania (Universidade Federal de Santa Catarina, 2016).

Nessas circunstâncias a promoção da saúde passa a ser um dos principais modelos teóricos que subsidiam as políticas de saúde mundiais, configurando-se como

uma estratégia de articulação transversal, integral e intersetorial, a qual visa à redução das situações de vulnerabilidade, respeitando as diferenças entre necessidades, territórios e culturas, defendendo a equidade e incorporando a participação e o controle social na gestão das políticas públicas compondo redes de compromisso e corresponsabilidade (Portal da FOP, 2019).

Segundo o Ministério da Saúde (Brasil, 2004) a saúde bucal está inserida em um contexto amplo de saúde, desse modo, transcende o atendimento técnico no consultório ou clínica, e alcança o atendimento preventivo e a promoção da saúde, assim, a promoção da saúde bucal está relacionada a construção de políticas públicas saudáveis e estratégias direcionadas para toda comunidade sem exclusão de grupos sociais, fornecendo oportunidade de acesso a água tratada, incentivo a fluoretação das águas de abastecimento público, uso de dentifrício fluoretado bem como de outros produtos odontológicos que garanta os cuidados básicos e consequentemente o bem estar do indivíduo.

A saúde bucal como parte integral e essencial para a saúde geral pode impactar significativamente no bem-estar dos indivíduos, desse modo, é fundamental a sua manutenção e cuidado. Todavia, ainda hoje a cavidade oral é avaliada a partir de sinais clínicos que indicam ausência ou presença de doença, sendo necessário mudança nesta perspectiva para que abordagens nesse contexto sejam realizadas, motivando a incorporação de hábitos benéficos para a saúde como um todo (Silva, 2020).

Neste contexto, a Odontologia Preventiva é um modelo de prática odontológica centrada na promoção de saúde bucal, o qual se baseia na aplicação de medidas de prevenção e enfatiza a educação da população. Para garantir maior bem estar da população em geral, é fundamental o incentivo e a prática da odontologia preventiva superando as barreiras do consultório (Portal da FOP, 2015a).

### **Programa Educativo Preventivo em Saúde Bucal da Faculdade de Odontologia de Piracicaba (FOP) - UNICAMP**

A Faculdade de Odontologia de Piracicaba (FOP) da UNICAMP participa de diversos Projetos de Extensão e de Pesquisa em Prol da Comunidade. Dentre esses, destaca-se o Programa Educativo Preventivo em Saúde Bucal, um projeto de extensão e pesquisa, no qual são desenvolvidas ações com objetivo principal de estimular a mudança de cultura de crianças e adultos na valorização dos dentes e da saúde bucal, contribuindo assim para a conscientização de forma geral da comunidade (Portal da FOP, 2015b, 2018).

Este programa da FOP/UNICAMP enaltece e colabora com outras entidades que desejam realizar ações sociais a fim de alcançar um futuro melhor para a saúde bucal.

Ademais, o Programa Educativo Preventivo em Saúde Bucal em parceria com a Polícia Militar do Estado de São Paulo colabora com o projeto Quartel Aberto ao Público (QAP) desde 2010, por meio de atividades lúdicas, brincadeiras e informações que transcendem o contexto odontológico; utilizando diferentes técnicas de educação em saúde

bucal para pessoas com necessidades especiais (Guimarães et al., 2020).

## OBJETIVO

O objetivo deste trabalho é relatar a experiência de estudantes de graduação de Odontologia em ação social, integrando as crianças com necessidades especiais junto aos conceitos de higiene e hábitos bucais.

## RELATO DE EXPERIÊNCIA

Há uma década, a Polícia Militar do Estado de São Paulo da Base de Radiopatrulha Aérea de Piracicaba (Águia) desenvolve atividades no projeto Quartel Aberto ao Público (QAP), evento filantrópico (Piloto Policial, 2019).

O evento é realizado anualmente desde o ano de criação desta Base de Aviação de Piracicaba em 2010, como forma de estreitar o relacionamento da Polícia Militar com a sociedade, aumentando a responsabilidade social de todos com a formação e orientação de nossas crianças, por meio de atividades lúdicas, atrações, brincadeiras e muita informação. Objetiva-se, de forma altruísta e abnegada, educar e nortear aqueles que serão o futuro de nossa sociedade e com o seu apoio temos certeza que podemos contribuir para uma sociedade mais justa. Nesse sentido, o Programa Educativo em Saúde Bucal da FOP/UNICAMP compõe o quadro de parceiros.

O evento anualmente conta com a participação de cerca de mil pessoas, compreendendo crianças carentes, com necessidades especiais, além de professores, pais/responsáveis, voluntários e colaboradores de diferentes entidades públicas e privadas no hangar do helicóptero Águia.

As atividades desenvolvidas pelos estudantes contam com a colaboração de bolsistas e voluntários, dos níveis: ensino médio (Programa Institucional de Bolsas de Iniciação Científica para o Ensino Médio - PIBIC EM), graduação e pós-graduação. São desenvolvidas ações educativas preventivas em higiene e hábitos bucais com as crianças com necessidades especiais das entidades participantes, bem como, atividades lúdicas, brincadeiras e demonstrações em mesas clínicas proporcionando um dia diferente e especial para as crianças presentes; promovendo ações sociais voltadas para as condições de saúde bucal da população.

Ademais, as crianças dançam, brincam, pulam, pintam o rosto, comem, distribuição de presentes/brinquedos pelo Papai Noel, andam a cavalo, assistem a show de mágica, teatro e à apresentação: do Canil da Polícia Militar, do Helicóptero Águia, do Carro do Corpo de Bombeiros, entre outras atrações; recebendo informações relevantes para o seu desenvolvimento, de modo que, essas crianças que serão o futuro da sociedade sejam cada vez mais motivadas as práticas de cuidado com a saúde bucal (Fotos 1, 2, 3, 4).



Foto 1: Estudantes e policiais no 6º Quartel Aberto ao Público (QAP).

Fonte: Projeto social. Disponível em <https://www.fop.unicamp.br/index.php/pt-br/component/k2/1300.html>



Foto 2: Estudantes e crianças no 7º Quartel Aberto ao Público (QAP).

Fonte: FOP-UNICAMP participa do 7º QAP na base do Águia. Disponível em: <https://www.fop.unicamp.br/index.php/pt-br/component/k2/1700.html>



Foto 3: Exposição de materiais odontológicos educativos dos estudantes com a comunidade  
Fonte: 5º quartel aberto ao público. Disponível em <https://www.youtube.com/watch?v=0fEy1-dGS7k&t=298s>



Foto 4: Estudantes e crianças no 8º Quartel Aberto ao Público.

Fonte: Ações e pesquisa com a comunidade. Disponível em: <https://www.fop.unicamp.br/index.php/pt-br/component/k2/2010.html>

É importante ressaltar que o evento conta com apoiadores e colaboradores de diversas entidades públicas e privadas de Piracicaba as quais visam a saúde e a aproximação da instituição e da comunidade. Dentre os apoiadores/parceiros, destaca-se a FOP/UNICAMP a qual colabora com o evento junto a polícia militar desde a primeira

edição realizada em 2010.

A participação voluntária dos setores públicos e privados através da doação de gêneros alimentícios, presentes, produtos descartáveis (copo, guardanapo, etc.), camisetas, etc.; é fundamental para o sucesso do projeto contribuindo para a integralidade em saúde e para a promoção da saúde oral. Desde a primeira edição, os colaboradores não medem esforços para proporcionar às crianças um dia especial, inserindo-os em um contexto social ainda não experimentado, porém necessário.

## **RESULTADOS ALCANÇADOS**

### **Motivação a prática de saúde pública**

A realização das atividades, possibilita uma experiência física com a prática de saúde pública enfatizando a importância da odontologia preventiva no contexto das crianças com necessidades especiais, a fim de reduzir a incidência de problemas bucais que impactam diretamente a saúde geral e o bem estar do indivíduo. Ademais, há motivação para participação ativa dos serviços que tratam dessas crianças.

### **Sensibilização para as necessidades do público e local em questão**

A realização das atividades possibilitam uma sensibilização - atentar-se - para as necessidades do público e local em questão. Um olhar diferenciado e amplo durante as práticas clínicas permitindo que os profissionais apreciem as necessidades de cada indivíduo como um todo, preste-lhes a assistência necessária e trate-os com igualdade percebendo em primeiro lugar o paciente e depois a deficiência.

Portanto, o projeto torna-se um importante artifício na inclusão dessa parcela da população no contexto da odontologia através da habilitação dos estudantes com o contato e atendimento de crianças com necessidades especiais.

### **Transformação do conhecimento técnico-científico em linguagem simples**

Por fim, a realização das atividades fomentam a importância dos profissionais como agentes do processo de orientação, de modo que o cuidado prestado transcende a assistência terapêutica e atinge a promoção e prevenção em saúde, destacando o papel fundamental do cirurgião-dentista na transformação do conhecimento técnico-científico em uma informação de linguagem fácil, simples para o contato com a população. Portanto, o projeto rompe com diversas barreiras existentes na relação entre o profissional e a população.

## REFERÊNCIAS

Brasil. Ministério da Saúde. Diretrizes da Política Nacional de Saúde Bucal. 2004. Disponível em: [https://bvsmms.saude.gov.br/bvs/publicacoes/politica\\_nacional\\_brasil\\_sorridente.pdf](https://bvsmms.saude.gov.br/bvs/publicacoes/politica_nacional_brasil_sorridente.pdf) Acesso em: 06 de nov. de 2020.

Feitosa S, Colares V. As repercussões da cárie precoce na infância na qualidade de vida de pré-escolares. JBP – Rev Ibero-am Odontopediatr Odontol Bebê. 2003;6(34):542-8.

Gonçalves JB. Atendimento odontológico a pacientes com necessidades especiais: uma revisão de literatura. [[trabalho de conclusão de curso - especialização]. Conselheiro Lafaiete: Faculdade de Medicina, Universidade Federal de Minas Gerais; 2012.

Guimarães CA, Oliveira RCG. Perda precoce de dentes decíduos relato de caso clínico. Revista Uningá Review. 2017; 29(2):28-33.

Guimarães JPS, Almeida NA, Andrade ES. Educação em saúde bucal direcionada a pessoas com necessidades especiais. Facit Business and Technology Journal. 2020; 19(3):52-62.

José NAR. Qualidade de vida relacionada à saúde bucal em crianças e adolescentes. [tese]. Brasília: Universidade de Brasília; 2020.

Nunes BR, Furlan EC, Pires PDS. Avaliação da condição de saúde bucal em pacientes com necessidades especiais das APAES na região carbonífera em SC. Rev. Odontol. Univ. Cid. São Paulo. 2019;31(3): 6-16.

Oliveira JS, Prado Júnior RR, Fernandes RF, Mendes RF. Promoção de saúde bucal e extensão universitária: novas perspectivas para pacientes com necessidades especiais. Rev. ABENO. 2015; 15(1):63-69.

Piloto Policial. Quartel Aberto ao Público é realizado na Base de Aviação de Piracicaba/SP. 2019; Disponível em: <https://www.pilotopolicial.com.br/quartel-aberto-ao-publico-e-realizado-na-base-de-aviacao-de-piracicabasp/> Acesso em: 06 de nov. de 2020.

Pini DM, Fröhlich PCGR, Rigo L. Avaliação da saúde bucal em pessoas com necessidades especiais. Einstein. 2016;14(4). Disponível em: <https://doi.org/10.1590/S1679-45082016AO3712> Acesso em: 06 de nov. de 2020.

Portal da FOP. Social - "5º Quartel Aberto ao Público" - parceria FOP e PM. FOP UNICAMP, 2015a. Disponível em: <https://www.fop.unicamp.br/index.php/pt-br/rh-home/214.html> Acesso em: 06 de nov. de 2020.

Portal da FOP. Projeto Social - **Comunidade recebe as ações do "Programa Educativo Preventivo em Saúde Bucal"**. FOP UNICAMP, 2015b. Disponível em: <https://www.fop.unicamp.br/index.php/pt-br/centro-radiologico/1300.html> Acesso em: 06 de nov. de 2020.

Portal da FOP. Projetos de Extensão e de Pesquisa em Prol da Comunidade. FOP UNICAMP, 2018. Disponível em: <https://www.fop.unicamp.br/index.php/pt-br/component/k2/2123> Acesso em: 06 de nov. de 2020.

Portal da FOP. Resultado coletivo é mais eficaz, alunos promovendo saúde bucal em projetos de extensão. FOP UNICAMP, 2019. Disponível em: <https://www.fop.unicamp.br/index.php/pt-br/fop-unicamp/historico/2365.html> Acesso em: 06 de nov. de 2020.

Rodrigues DC, Santos LGP, Mariz WS, Torres JLM, Lima NM, Silva INF, et al. Promoção de saúde bucal em um ambiente hospitalar infantil: um relato de experiência. REAS [Internet]. 2021; 13(1):e5223. Disponível em: <https://acervomais.com.br/index.php/saude/article/view/5223> Acesso em: 06 de nov. de 2020.

Silva BNS. Perfil do impacto de saúde bucal e bem-estar de crianças pré-escolares. [dissertação]. Araraquara: Faculdade de Odontologia de Araraquara, Universidade Estadual Paulista “Júlio de Mesquita”; 2020.

Universidade Federal de Santa Catarina. Centro de Ciências da Saúde. Saúde e sociedade [Recurso eletrônico] Organizadores: Marta Inês Machado Verdi ... [et al] – Florianópolis. 2016. Disponível em: <https://unarus.ufsc.br/atencaoBasica/files/2017/10/Sa%C3%BAde-e-Sociedade-compressed.pdf> Acesso em: 06 de nov. de 2020.



## PULPOTOMIA EM PACIENTES IDOSOS: RELATO DE CASOS

Data de aceite: 02/09/2021

Data de submissão: 06/07/2021

### Jailson Aciole Almeida

Faculdade de Odontologia, UFAL -  
Universidade Federal de Alagoas  
Maceió, AL, Brasil.  
Maceió – Alagoas

<http://lattes.cnpq.br/2402269327305429>

### Pauliana Almeida Leis

Faculdade de Odontologia, UFAL -  
Universidade Federal de Alagoas  
Maceió, AL, Brasil  
Maceió - Alagoas

<http://lattes.cnpq.br/8995899348138873>

### Inês de Fátima de Azevedo Jacinto Inojosa

Pós Graduação da Faculdade de Odontologia  
da CESMAC – Centro Universitário de Maceió  
Maceió, Alagoas

<http://lattes.cnpq.br/0361158638763984>

**RESUMO:** A pulpotomia conservadora é uma opção de tratamento endodôntico bastante pesquisada e de fácil execução, que tem por objetivo evitar a perda de dentes de jovens acometidos por cárie ou trauma, com polpa vital. Pelo fato deste estudo na população idosa carecer de relatos ou investigações e da população idosa no Brasil ter aumentado de forma significativa com o passar dos anos, o presente trabalho tem por objetivo relatar dois casos clínicos de pulpotomia conservadora com emprego de Agregado de Trióxido Mineral (MTA)

em dentes de idosos acometidas por pulpíte aguda. Pacientes de 87 e 62 anos apresentavam quadro de odontalgia ocasionados por cárie com envolvimento pulpar nos dentes 18 e 36, respectivamente. Após anestésiar e remover o tecido cariado, foi acessada a câmara pulpar e realizado isolamento absoluto. Como a polpa apresentava características macroscópicas de vitalidade e a coroa remanescente era passível de restauração, foi realizada a técnica da pulpotomia imediata, empregando MTA como material capeador. Nos controles de 3 anos do dente 18 e de cerca de 6 meses do dente 36, os pacientes encontravam-se assintomáticos e sem sinais e sintomas de alterações pulpares, demonstrando que a pulpotomia em idosos é um procedimento eficiente que mantém o dente em função, contribuindo para uma melhor qualidade de vida dos mesmos.

**PALAVRAS - CHAVE:** Pulpotomia; Odontogeriatría; Endodontia.

### PULPOTOMY IN ELDERLY PATIENTS: CASES REPORT

**ABSTRACT:** Conservative pulpotomy is an endodontic treatment option well researched and easy to perform that aims to prevent tooth loss in young patients with vital pulp affected by caries or trauma. Due to the fact that this study in the elderly population lacks reports or investigations and seeing that the population of Brazil has increased significantly over the years, the present study aims to report two clinical cases of conservative pulpotomy using Mineral Trioxide Aggregate (MTA) in teeth of elderly people affected by acute pulpitis. Eighty-seven and sixty-

two-year-old patients presented toothache due to caries with pulp involvement in teeth 18 and 36, respectively. After anesthesia and removal of the carious tissue, a pulp chamber was accessed and the rubber dam isolation was performed. As a coronal pulp presented the macroscopic characteristics of vitality and the crown was capable to be restored, the pulpotomy was performed, using MTA as pulp capping material. In 18 tooth the 3 years follow up and about 6 months follow up of tooth 36, patients were asymptomatic and no signs and symptoms of pulp alterations was detected, demonstrating that pulpotomy in the elderly people is an efficient procedure that keeps the tooth in function, contributing to a better quality of life for them.

**KEYWORDS:** Pulpotomy; Geriatric dentistry; Endodontics.

## 1 | INTRODUÇÃO

A cárie, uma das principais causas de perda dos dentes, ainda é um problema de saúde bucal muito frequente no Brasil e no mundo. Seu desenvolvimento além de comprometer a integridade dental, pode causar danos irreversíveis no tecido pulpar, que podem levar à necrose do mesmo (VIEIRA, 2018).

Na tentativa de paralisar o curso da doença cárie e evitar a necrose pulpar, alguns tipos de tratamentos conservadores podem ser indicados, dentre eles a pulpotomia parcial ou total, que consiste na remoção da polpa coronária irreversivelmente inflamada, preservando o tecido pulpar que se encontra clinicamente em condições de manter suas funções. Nesta modalidade de tratamento, a polpa a ser preservada deverá apresentar-se clinicamente com características macroscópicas de reversibilidade do quadro inflamatório, sendo protegida por um material capeador que induza a formação de tecido mineralizado, criando assim uma barreira protetora nesta área. Esse procedimento visa preservar a vitalidade do tecido pulpar bem como a integridade do dente, permitindo que o mesmo permaneça no arco dental exercendo suas funções. (RICUCCI et al, 2019).

A indicação da pulpotomia parte de um diagnóstico pulpar preciso. Dentes com polpa são acometida por trauma ou mesmo inflamada por processos de cárie podem ser submetidos ao procedimento, desde que a parte tecidual a ser capeada apresente aspectos macroscópicos de vitalidade pulpar, como consistência tecidual, resistência ao corte, sangramento de coloração vermelho vivo e controlado entre 2 a 10 minutos. Tais critérios clínicos são indicativos de que esta polpa está apta a receber o tratamento e com capacidade de resposta tecidual na obtenção de um adequado reparo. (LIN et al 2020; RICUCCI et al 2019).

Entre os materiais capeadores, o hidróxido de cálcio e biocerâmicos são os indicados. O hidróxido de cálcio foi introduzido por Hermann em meados de 1920 e, sem dúvida, é a substância mais tradicionalmente utilizada em tratamentos que visam a preservação do tecido pulpar, com resultados satisfatórios (TORRES et al., 2000). Em sua forma pura possui um Ph em torno de 12, conferindo-lhe propriedades peculiares como: estimular a formação de um tecido mineralizado, ser bom isolante térmico e elétrico e excelente agente

antimicrobiano. Todavia, apesar de seus efeitos benéficos no tratamento de proteção pulpar, este material em forma de pasta ou cimento apresenta algumas desvantagens, tais como: alta solubilidade nos fluidos bucais, baixa resistência à compressão e pontes de dentina incompletas (BERBERT et al., 1997).

Os biocerâmicos, introduzidos na Endodontia no início dos anos 90 com o nome de Agregado de Trióxido Mineral (MTA), são comercializados nos dias atuais por diferentes fabricantes como biocerâmicos reparadores ou cimentos à base de silicato tricálcico. Além de induzir a formação de tecido mineralizado, são biocompatíveis, possuem bom selamento e boa adaptação marginal, apresentam pH elevado por um longo período de tempo, induzem a proliferação celular e possuem ação antibacteriana, mostrando-se superior aos demais materiais pela sua biocompatibilidade e bioatividade (RICUCCI et al, 2020; WITHERSPOON et al., 2006).

Quando comparados ao hidróxido de cálcio como materiais de proteção pulpar, parece existir um consenso de que os materiais de silicato tricálcico causam menos inflamação na resposta tecidual da polpa, além de formarem uma barreira de tecido mineralizado mais espessa (RICUCCI et al, 2020).

Em pulpotomias de dentes permanentes jovens, o sucesso desse tipo de tratamento tem sido relacionado à idade pulpar, pelo fato de a polpa dentária encontrar-se menos fibrosa, com maior número de células e maior suprimento sanguíneo (SALES, 2003; WITHERSPOON et al., 2006). Estudos clínicos acerca do manejo das exposições pulpares em dentes permanentes completamente desenvolvidos são escassos e conflituosos quanto ao sucesso, devido à falta de conhecimento acerca da correta técnica a ser aplicada (BARNKGGEI et al., 2013).

Por sua vez, aumento do número de idosos e a ausência de estudos clínicos que avaliem o sucesso terapêutico da pulpotomia nos dentes permanentes dessa população remetem a necessidade de pesquisas a respeito. Ademais, é importante salientar que nos pacientes mais velhos, a cárie tem sido identificada como a principal causa de perda dentária, onde o estado geral de saúde é um fator que pode estar associado ao seu desenvolvimento devido a necessidade de medicações, como uso crônico de antiasmáticos e beta-bloqueadores que aumentam a incidência de cárie.

Diante do exposto, o presente trabalho tem por objetivo relatar dois casos clínicos de pulpotomia conservadora, realizados em dentes de pacientes idosos cariados com sintomas clínicos de pulpíte irreversível.

## **2 | RELATO DE CASOS**

### **CASO 1**

Paciente de 87 anos, gênero feminino compareceu em julho de 2014 à clínica de idosos da Faculdade de Odontologia da Universidade Federal de Alagoas (FOUFAL),

informando que o dente 18 estava incomodando quando comia e que seu dentista havia removido a restauração e colocado um curativo para realização do tratamento de canal. Na anamnese informou fazer uso de medicamento para hipertensão, osteoporose e apresentar sintomas de labirintite quando posicionada muito inclinada na cadeira do dentista. Durante exame clínico observou-se leve dor à percussão vertical, ausência de bolsa periodontal e resposta positiva de intensidade moderada, com declínio rápido ao teste térmico do frio para avaliar a sensibilidade pulpar (Endo-Frost® – Roeko). Durante exame radiográfico, a paciente sentiu náusea impossibilitando a realização do procedimento. Na segunda visita, 7 dias após, sob efeito de um antiemético foi realizado exame radiográfico periapical, sendo observado lesão cariosa extensa na mesial e espessamento do ligamento periodontal apical (Figura 1). Diante dos dados, foi obtido o diagnóstico de pulpite irreversível sintomática, sendo proposto inicialmente a realização do tratamento de canal.

Após esclarecer sobre os riscos e benefícios e obter consentimento da paciente para iniciar o tratamento, foi realizada anestesia infiltrativa (Prilonest® 3% -DFL), remoção do selamento provisório e isolamento absoluto para realização da abertura coronária. Ao remover o teto da câmara pulpar, foi feita irrigação com hipoclorito de sódio a 2,5%, sendo então constatado que a polpa apresentava aspectos macroscópicos de vitalidade, como sangramento coloração vermelho vivo, consistência e corpo tecidual. Em razão da idade da paciente e da posição do dente na arcada, foi conversado com a filha da paciente e com a mesma sobre a possibilidade da realização de uma pulpotomia conservadora com biocerâmico reparador (MTA Angelus®-Ângelus). Após explicar sobre os riscos e benefícios, foi obtido consentimento e dado prosseguimento ao tratamento proposto. Com cureta estéril foi seccionada a polpa coronária, colocando-se sobre a polpa radicular uma mecha de algodão embebida em solução de corticóide tópico (*Otosporin® -Glaxo Wellcome*) por 5 minutos. Em seguida realizou-se nova irrigação/aspiração com hipoclorito de sódio a 2,5%, aplicando-se uma camada de cerca de 3mm do biocerâmico reparador (MTA Angelus® - Angelus) cobrindo o assoalho e entradas dos canais radiculares. Sobre o material capeador foi colocada uma camada fina de resina composta fotopolimerizável (Z 100® – 3M), sem ataque ácido e adesivo, apenas com a função de cobrir o MTA com uma cor diferente do branco, sendo então o dente restaurado provisoriamente com Coltosol (Coltosol® - Coltene) e radiografado para verificar a qualidade do selamento (Figura 2).

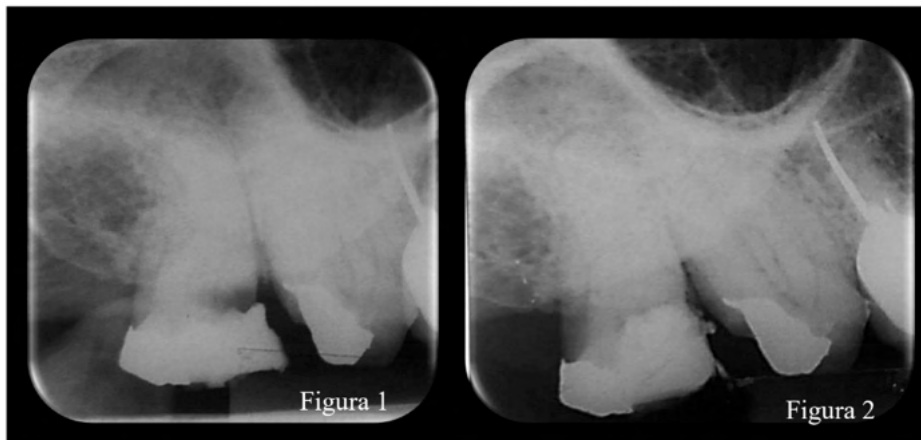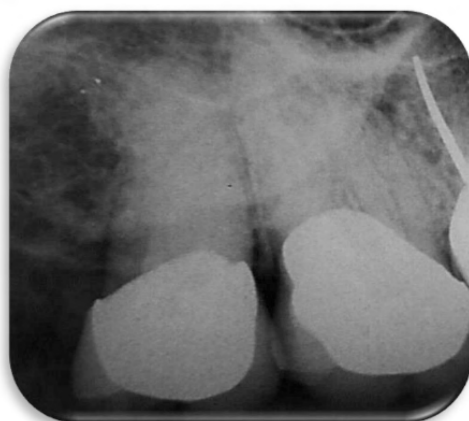


Figura 1 - Radiografia pré-operatória do 18 sugere cárie profunda na mesial, com leve espessamento apical.

Figura 2 - Radiografia após pulpotomia para avaliar a qualidade do selamento coronário.

Quinze dias após paciente retornou para avaliação informando que os sintomas desapareceram por completo e que já estava mastigando normalmente. Após constatar durante exames de percussão e palpação total ausência de sintomatologia, a paciente foi liberada para restaurar definitivamente a coroa dental.

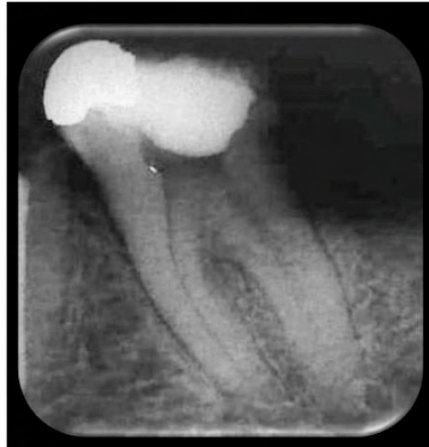Passados 3 anos e 2 meses e já com 91 anos de idade, em setembro de 2017 a paciente retornou à FOUFAL para acompanhamento do caso, apresentando-se clinicamente sem sinais e sintomas de alteração pulpar e exame radiográfico apresentando integridade da lâmina dura e do espaço do ligamento periodontal (Figura 3).



**Figura 3** - Controle radiográfico com 3 anos e 2 meses após pulpotomia do 18, apresentando tecidos perirradiculares íntegros.

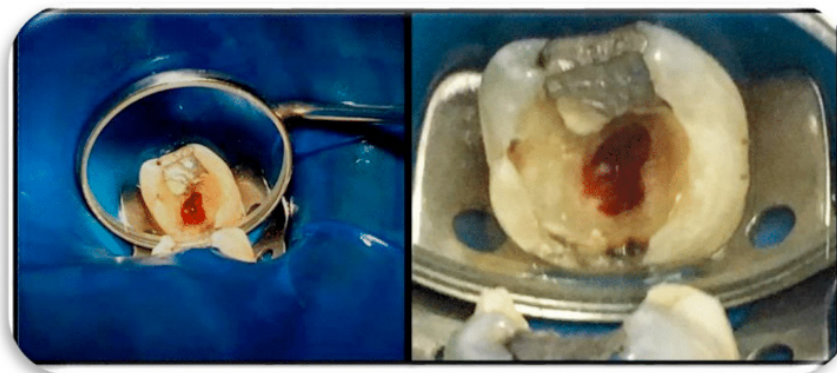
## CASO 2

Em 6 de março de 2017 paciente de 62 anos de idade, gênero feminino, foi encaminhada para os autores deste trabalho na clínica de odontologia da FOUFAL, relatando apresentar sintomatologia dolorosa no elemento dental 36. Durante anamnese informou não apresentar alterações de ordem sistêmica. Ao exame clínico foi observado ausência de dor à percussão e palpação, sondagem periodontal dentro da normalidade, ausência de mobilidade dentária, estando a coroa dental selada provisoriamente, sem presença de tecido cariado e em condições de receber restauração sem retentor intracanal. No entanto, o teste térmico do frio de sensibilidade pulpar (Endo-Frost® -Roeko) desencadeou dor intensa com declínio lento. Ao exame radiográfico pode-se observar ausência da parte distal do teto da câmara pulpar, sugerindo envolvimento pulpar direto, estando os tecidos perirradiculares com aspecto de normalidade (Figura 4). Diante dos dados colhidos obteve-se o diagnóstico de pulpite irreversível sintomática.



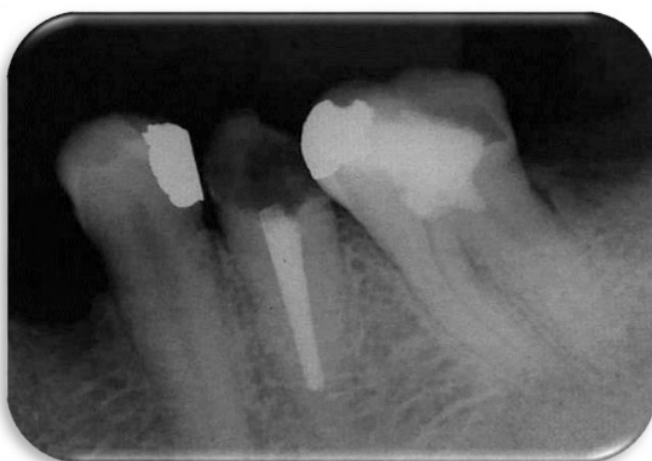
**Figura 4** - Radiografia inicial do dente 36, sugerindo material selador coronário com envolvimento pulpar, sem alteração nos tecidos perirradiculares.

Foi planejado como primeira opção terapêutica a realização de uma pulpotomia conservadora com biocerâmico reparador, no caso da polpa apresentar características macroscópicas de vitalidade. Os riscos e benefícios do procedimento foram explicados a paciente, que autorizou a realização do mesmo. Após bloqueio da alveolar inferior (Alphacaine 100® -DFL) e isolamento absoluto, foi realizado remoção do selamento coronário e acesso coronário seguido de irrigação e aspiração da área com hipoclorito de sódio a 2,5%. Observando-se que a polpa apresentava sangramento vermelho vivo, consistência tecidual e resistência ao corte (Figura 5), foi dado continuidade ao procedimento proposto.



**Figura 5-** Aspecto macroscópico da polpa coronária demonstrando características de vitalidade.

Após irrigação com hipoclorito de sódio a 2,5%, foi realizada amputação da polpa coronária com cureta estéril, sendo aplicada em seguida uma mecha de algodão embebida em solução de corticóide de uso tópico (*Otosporin® - Glaxo Wellcome*) sobre a polpa radicular durante 5 minutos, para diminuir a inflamação (LOPES, 2015). Em seguida, foi realizada nova irrigação com hipoclorito de sódio a 2,5%, sendo então aplicada uma camada de cerca de 3 mm do biocerâmico (MTA Ângelus® - Ângelus) cobrindo o assoalho e entradas dos canais radiculares, com auxílio de um porta-amálgama. Sobre o MTA, como material restaurador provisório, foi utilizado cimento de ionômero de vidro (Vidro Fil®, Nova DFL) (Figura 6).



**Figura 6-** Radiografia pós-operatória para avaliar a qualidade do selamento coronário e adaptação do material capeador.

Na visita de controle realizada em 23 de setembro de 2017 paciente encontrava-se clinicamente assintomática e sem alterações radiográficas dos tecidos perirradiculares (Figura 7), sendo realizada nessa mesma sessão a substituição do selamento coronário anteriormente realizado por uma restauração indireta com resina composta (Z 100® - 3M), para melhor proteção do remanescente coronário.

Para melhor controle do caso, foi solicitado nesse período realização de uma tomografia computadorizada de feixe cônico (CBCT), que demonstrou ausência de alteração apical nos cortes sagital e coronal, comprovando até o momento o sucesso do tratamento (Figura 8).

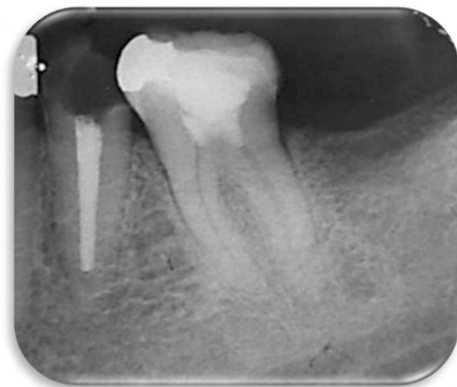

Figura 7- Controle após 6 meses sem alterações dos tecidos perirradiculares.

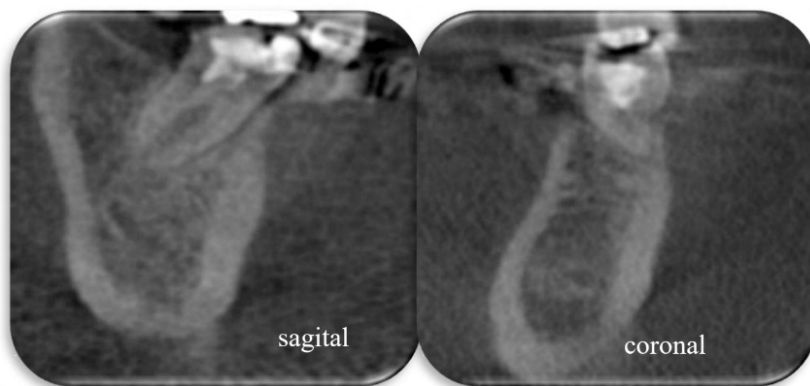


Figura 8- Imagens sagital e coronal da CBCT 6 meses após pulpotomia, Estando o caso sob controle após 6 meses, paciente foi encaminhada para confecção de uma restauração indireta em coroa veneer.

### 3 | DISCUSSÃO

A seleção incorreta dos casos e o emprego de técnica inadequada, vem trazendo inúmeras críticas infundadas a respeito das pulpotomias conservadoras, tais como: possibilidade de desencadear reabsorção interna, calcificação distrófica, necrose pulpar, só é indicada em polpas de pacientes jovens, induz a formação de pontes de tecido duro



permeáveis, resulta em baixo índice de sucesso quando comparados ao tratamento endodôntico radical (LIN et al, 2020; SIQUEIRA, 1996).

Além dessas críticas, tem-se questionado sobre a taxa de sucesso, afirmando-se que é ilusório supor que o sucesso da pulpotomia é comparado ao tratamento convencional (biopulpectomia), com cerca de 95% de êxito. Esta alta taxa só é obtida por especialistas, pois os clínicos detêm uma taxa de apenas 40% (SIQUEIRA, 1996). Os relatos apresentados demonstraram êxito clínico e radiográfico, provavelmente em razão da seleção do caso de forma correta, com a polpa apresentando características macroscópicas de vitalidade e reversibilidade, da técnica ter sido realizada de forma adequada e sob isolamento absoluto, do uso de um material capeador como um biocerâmico reparador com excelentes propriedades físicas e biológicas, ou do somatório de todas essas razões.

Em relação a seleção dos casos, estudos recentes demonstram que não importa a causa do envolvimento pulpar, mas a extensão do tecido inflamado e condição macroscópica da polpa no momento da decisão por uma terapia conservadora ou não (LIN et al, 2019; RICUCCI 2019). Os dois casos relatados enfatizam essas observações, pelo fato do procedimento ter sido executado em dentes de paciente idosos, portadores de processos cariosos profundos, com diagnóstico clínico de pulpíte irreversível, demonstrando que a decisão pela terapia conservadora é passível de sucesso e que, independente dos fatores causais, sintomas e idade do paciente, a polpa a ser preservada apresentando condições macroscópicas de reversibilidade e vitalidade, responde bem ao tratamento.

Além disso, tem-se afirmado que o processo de reparação da polpa dental exposta não é dependente do material usado como protetor direto, mas sim da capacidade que esse material tem de prevenir micro infiltração bacteriana, sendo o biocerâmico um material vantajoso em relação aos demais, como hidróxido de cálcio, pois ao tomar presa, o mesmo se expande, vedando hermeticamente a cavidade, impossibilitando a micro infiltração bacteriana (TORABINEJAD, 1995). No relatos apresentados, a escolha de um biocerâmico reparador ao invés de hidróxido de cálcio, ocorreu em razão das excelentes propriedades físicas e biológicas deste material.

Em relação ao planejamento do tratamento em pacientes idosos, este deve ser feito de forma individualizada, visto que os mesmos apresentam condições sistêmicas e complexidades anatômicas distintas, inclusive em relação a escolha do horário, duração do atendimento e número de sessões (INOJOSA, 2013).

Em virtude do comprometimento sistêmico, o atendimento de idosos deverá ser realizado em consultas de curta duração, visando a manutenção da homeostasia. Sendo assim, quando possível a realização de pulpotomia, deverá ser a primeira escolha por ser um tratamento endodôntico rápido e conservador (INOJOSA, 2013). No presente trabalho, no relato de caso 1 em especial, o dente em questão era um terceiro molar superior em posição difícil para o tratamento endodôntico convencional, que aliado a fatores outros como idade avançada, crises de labirintite quando deitada na cadeira odontológica e risco

de desenvolver osteonecrose em caso de extração por fazer uso de bifosfonados para osteoporose (PASSERI et al., 2011) levaram a indicação de uma pulpotomia conservadora com benefícios para a saúde e bem-estar da paciente.

Outro aspecto a ser considerado na execução de pulpotomia em idosos é a anatomia dental, que possui algumas diferenças significativas quando comparada com a anatomia dos dentes mais jovens, podendo o dente conter inclinação em um ou mais planos em relação ao arco dentário e dentes adjacentes por perdas dentárias, exigindo assim uma maior atenção durante o acesso a câmara pulpar. Além disso, quando há calcificação pulpar, presença de preparos protéticos e dentes realinhados para prótese representando risco de perfurações acidentais, o procedimento de acesso coronário torna-se um verdadeiro desafio mesmo em mãos experientes, devendo ser realizado com cautela e atenção redobrada (INOJOSA, 2013). Nos relatos apresentados, apesar da atresia da câmara pulpar comumente observada em idosos, o procedimento foi realizado sem grandes dificuldades, tendo-se o cuidado de não usar pontas diamantadas esféricas de hastes longas e de grandes dimensões durante o acesso, para evitar trepanação do assoalho e desgastes excessivos da coroa dental, respectivamente.

Considerando ainda que a luz do canal radicular em dentes de idosos é de tamanho reduzido, principalmente pela deposição contínua de dentina secundária resultante do envelhecimento (INOJOSA, 2013), a pulpotomia conservadora nos casos relatados mostrou ser um procedimento passível de execução mesmo em mãos pouco experientes, além de menos cansativo para o paciente.

Há consciência de que o número de casos apresentado nesse relato não é o ideal estatisticamente, assim como, o período de preservação do segundo caso. Todavia, a partir desses dados torna-se mais difícil contestar a eficácia da pulpotomia com um biocerâmico como o MTA em dentes de pacientes idosos, principalmente em serviços ambulatoriais onde muitos dentes são perdidos pela falta de profissional capacitado para realizar tratamentos de canais de casos mais complexos, como também pela falta de condições de trabalho, onde os tratamentos endodônticos radicais tornam-se onerosos para os serviços públicos.

## 4 | CONCLUSÃO

A pulpotomia conservadora com biocerâmico reparador demonstrou ser um procedimento passível de sucesso mesmo para dentes de pacientes idosos que se encontram com sintomas clínicos de pulpite irreversível.

## REFERÊNCIAS

BARNKGGEI, I. H.; HALBOUB, E. S.; ALBONI, R. S. . Pulpotomy of symptomatic permanent teeth with carious exposure using mineral trioxide aggregate. *Iranian Endo J*, v. 8, n. 2, p. 65, 2013.

- BARRIESHI-NUSAIR, K. M.; QUDEIMAT, M. A. . A prospective clinical study of mineral trioxide aggregate for partial pulpotomy in cariously exposed permanent teeth. **J Endod**, v. 32, n. 8, p. 731-735, 2006.
- BERBERT, F. L. C. V. et al. Ação terapêutica do hidróxido de cálcio seus derivados e associados. **Rev ABO nac.**, v. 4, n. 6, p. 366-9, 1997.
- INOJOSA, I. F. A. J. Considerações endodônticas em pacientes idosos. In: Barbosa AF. **Condutas clínicas em odontologia geriátrica**. Maceió: Edufal; v. 2. p. 189-211, 2013.
- LIN, L. M. et al Vital pulp therapy of mature permanent teeth with irreversible pulpitis from the perspective of pulp biology . **Aust Endod J** 46: 154–165,2020.
- LOPES, H. P. Medicação intracanal. In: Lopes HP. **Endodontia: Biologia e técnica**. Rio de Janeiro: Elsevier; V. 3, p. 945 – 992. 2015.
- PASSERI, L. A.; BÉRTOLO, M. B.; ABUABARA, A.. Osteonecrose dos maxilares associada ao uso de bisfosfonatos. **Rev bras. Reumat.**, v. 51, p. 404-407, 2011.
- SALES, G. C. F. et al. Pulpotomia em dente permanente jovem. **Odontol. Clín.-cient**, p. 125-133, 2003.
- RICUCCI D. et al Vital pulp therapy: histopathology and histobacteriology-based guidelines to treat teeth with deep caries and pulp exposure. **J dent**, 86; 42-52 ,2019.
- RICUCCI D. et al. Histologic Response of Human Pulp and Periapical Tissues to Tricalcium Silicate–based Materials: A Series of Successfully Treated Cases **J Endod** ,46:307–317, 2020.
- SIQUEIRA, JR. Tratamento conservador pulpar. Bases científicas e implicações sociais. **Rev. Clin. Odont.** [s.l.], v. 2, n. 3, p. 15-19. 1996.
- TORABINEJAD, M. et al. Physical and chemical properties of a new root-end filling material. **J Endod** v. 21, n. 7, p. 349-353, 1995.
- TORRES, C. R. G. et al. Materiais ósseo-indutores para o complexo dentino pulpar. **Braz. Dent. Sci.**, v. 3, n. 1, 2000.
- VIEIRA, P. R. et al. Qualidade de vida e percepção estética da cárie dentária. **Rev bras. promoc. Saúde**, v. 31, n. 1, p. 1-9, 2018.
- WITHERSPOON, D. E.; SMALL, J. C.; HARRIS, G. Z. Mineral trioxide aggregate pulpotomies: a case series outcomes assessment. **J. Am. Dent. Assoc.**, v. 137, n. 5, p. 610-618, 2006.

# CAPÍTULO 13

## SAÚDE BUCAL DOS SERVIDORES E TRABALHADORES TERCEIRIZADOS DO INSTITUTO FEDERAL DE SERGIPE – CAMPUS LAGARTO

Data de aceite: 02/09/2021

Data de submissão: 06/07/2021

### Aryana Soares Cardona

Instituto Federal de Sergipe, Núcleo de Saúde  
Escolar (NUSE)  
Lagarto, Sergipe  
<http://lattes.cnpq.br/1437242245338075>

### Katharina Morant Holanda de Oliveira Vanderlei

Universidade Federal de Sergipe,  
Departamento de Odontologia de Lagarto  
(DOL)  
Lagarto, Sergipe  
<http://lattes.cnpq.br/6431939365732296>

### Natália Silva Andrade

Universidade Federal de Sergipe,  
Departamento de Odontologia de Lagarto  
(DOL)  
Lagarto, Sergipe  
<http://lattes.cnpq.br/5020864238967257>

**RESUMO: Objetivo:** Este estudo foi idealizado com o propósito de avaliar a condição de saúde bucal e prestar assistência odontológica ao nível de atenção básica aos servidores e trabalhadores terceirizados do Instituto Federal de Sergipe - Campus Lagarto, Sergipe, Brasil. **Material e métodos:** O projeto consistiu no acompanhamento da saúde bucal dos participantes através de avaliação inicial (anamnese + exame clínico bucal), na qual foram coletados dados sobre o histórico

médico e odontológico, fatores de risco para o desenvolvimento de doenças e o diagnóstico dos principais problemas bucais e acesso a serviço clínico odontológico. Com anuência dos participantes, procedimentos clínicos de remoção de cálculo dental, profilaxia, aplicação tópica de flúor e restauração de lesões cáries foram realizados de acordo com a necessidade de cada um. Ademais, práticas saudáveis de higiene e alimentação foram estimuladas através de ações de educação em saúde individuais e coletivas. (Parecer de aprovação pelo comitê de ética nº 3.138.055). **Resultados:** Dos 34 participantes, 82,35% relataram escovar os dentes ao menos 3 vezes ao dia, enquanto 50% afirmaram utilizar o fio dental de maneira habitual. Em relação aos agravos em saúde bucal, 30,30% apresentaram ao menos 01 lesão de cárie ativa, enquanto 36,36% já haviam perdido pelo menos um dente. **Conclusão:** A grande maioria dos trabalhadores relatou prezar pela sua saúde bucal através de hábitos de higiene, mas não procuram um cirurgião-dentista na frequência recomendada para a visita periódica. Dentre os principais agravos em saúde bucal, o edentulismo foi o mais prevalente.

**PALAVRAS - CHAVE:** Agravos bucais; Saúde do servidor; Serviço público federal.

### EMPLOYEE AND OUTSOURCED WORKER ORAL HEALTH OF INSTITUTO FEDERAL DE SERGIPE – CAMPUS LAGARTO

**ABSTRACT: Aim:** This study was idealized to investigate the oral health and provide basic level

dental care to employees and outsourced workers of Federal Institute of Sergipe – Campus Lagarto, Sergipe, Brazil. **Material and Methods:** We monitored the participants oral health through initial consultation (anamnesis + clinical evaluation) and collected dental and medical historical data, disease development risk factors and oral health situation, with emphasis on the diagnosis of the main oral affections and access to clinical dental service. With the consent of the participants, clinical procedures of dental calculus removal, prophylaxis, fluorine topical application and carious lesions restorations were done according to individual needs. Moreover, healthy practices of hygiene and diet were stimulated through educational actions of individual and collective care. (Ethical committee approval #3.138.055). **Results:** Of the 34 participants, 82,35% reported they brush their teeth at least 3 times a day, while 50% uses dental floss in the usual way. Regarding oral injuries, 30,30% presented at least 1 active carious lesion, while 36,36% have lost some tooth. **Conclusion:** Most part of the workers reported they take care of their own oral health through hygiene habits, but they don't look for a dental surgeon at the recommended frequency for periodic consultation. Among the major oral diseases, edentulism (tooth loss) were more relevant.

**KEYWORDS:** Oral diseases; Employee health; Federal public service.

## 1 | INTRODUÇÃO

A Organização Mundial da Saúde (OMS, 2016) conceitua a saúde não somente como a ausência de enfermidades, mas sim como um completo bem-estar físico, mental e social. Dessa forma, o conceito de saúde deixou de estar ligado apenas à integridade e completa funcionalidade dos órgãos e sistemas e passou a ser visto de maneira holística, com o indivíduo em perfeito equilíbrio psíquico e em harmonia com as condições ambientais.

Quando se pensa em cuidados com a saúde, não é mais entendido como tratar aquele indivíduo que já adoeceu, mas sim atuar na prevenção das doenças e agravos à saúde. Essa política de cuidados integrais abrange ações de promoção de saúde, prevenção de doenças e fatores de risco, diagnóstico precoce das enfermidades e o correto tratamento visando à cura e à reinserção do indivíduo no seu meio em menor tempo possível (CZERESNIA, 2003).

A promoção de saúde no ambiente laboral objetiva o desenvolvimento de políticas, atitudes e comportamentos que contribuam para a proteção da saúde do colaborador (BRASIL, 2010). Ou seja, entende-se como promoção de saúde no ambiente de trabalho todas as políticas e ações destinadas a proteger, promover e recuperar a saúde dos servidores, sendo benéfica tanto aos empregados, que ganharão qualidade de vida no trabalho, quanto ao serviço público, que ganhará com menor absenteísmo, qualidade do serviço prestado e melhoria nos relacionamentos interpessoais (LIMONGE-FRANÇA, 2007).

A saúde bucal é tão importante quanto a saúde sistêmica e deve ser tratada com atenção devido aos diversos problemas que podem ser ocasionados por enfermidades bucais (RIBEIRO et al., 2011). Inúmeros são os casos de trabalhadores que diminuem seu

rendimento e produtividade devido à dor de origem odontogênica; ou mesmo dão entrada com atestados odontológicos decorrentes de exodontias (VEIGA; FREITAS, 2013); e se ausentam durante o expediente para realização de longos tratamentos dentários.

No Instituto Federal de Sergipe/Campus Lagarto, não há um programa em execução de acolhimento e atenção à saúde bucal voltado aos servidores e trabalhadores terceirizados, ficando sob responsabilidade dos mesmos a procura de um serviço, seja público ou particular, de atenção a saúde bucal e promoção de saúde. Dentro deste contexto e na relevância do tema em destaque, este projeto de extensão foi idealizado com o propósito de se conhecer a condição de saúde bucal e prestar assistência odontológica ao nível de atenção básica aos servidores e trabalhadores terceirizados do IFS/ Campus Lagarto.

Além disso, o projeto de extensão se propôs também a fim de dar entrada nos procedimentos para o registro do consultório odontológico do Instituto Federal de Sergipe/ Campus Lagarto no Conselho Regional de Odontologia de Sergipe (CRO/SE); promover ações de educação em saúde oral dos servidores; avaliar a condição de saúde bucal, destacando os principais problemas bucais apresentados; investigar o acesso dos mesmos a rede de atenção odontológica (pública ou particular); oferecer atendimento odontológico de natureza da atenção básica com enfoque nos procedimentos para adequação do meio bucal tais como profilaxia e aplicação tópica de flúor.

## 2 | JUSTIFICATIVA/ BENEFÍCIOS

Muitas são as Instituições públicas e privadas que já adotam modelos de atenção à saúde de seus servidores e empregados pensando no bem-estar de seus funcionários e das instituições. Programas de qualidade de vida dentro do trabalho e de atenção à saúde proporcionam um maior contentamento do indivíduo em estar naquele ambiente e melhores condições de desenvolverem suas funções.

A adoção de uma política de promoção de saúde tem como propósito reduzir a prevalência de enfermidades; reduzir a duração das ausências no trabalho; diminuir os riscos de acidentes; reduzir o estresse; proporcionar uma maior estabilidade emocional e motivação; melhorar o processo de trabalho; melhorar os ambientes organizacionais do serviço público federal e influenciar positivamente nos hábitos individuais e coletivos relacionados à saúde, melhorando os espaços de convivência (BRASIL, 2013; AERTS et al., 2004).

O Instituto Federal de Sergipe, por ser uma Instituição de Ensino, busca primar por condições de trabalho humanizadas e valorização de seu pessoal. Cuidando da saúde de seus servidores, a instituição se beneficia com servidores mais ativos e saudáveis; menor taxa de absenteísmo; menor custo com assistência à saúde e substituição de pessoal; maior produtividade e qualidade nos serviços por parte de seus servidores e, por fim, com

uma imagem positiva sobre uma instituição que se preocupa com seus trabalhadores (SILVA e DE MARCHI, 1997).

Sendo assim, este projeto de extensão tem grande relevância social quando busca acompanhar a saúde oral dos profissionais servidores e terceirizados do Campus Lagarto, fornecer assistência odontológica focando na adequação do meio bucal e manutenção da saúde através de ações educativas. Além disso, tem um ganho real para a Instituição, pois pode ser o ponto de partida para um futuro modelo de atenção à saúde do servidor a ser adotado pelo Instituto.

### 3 | MATERIAL E MÉTODOS

O Instituto Federal de Sergipe (IFS) é formado pela Reitoria e dez *campi* espalhados por todo o Estado de Sergipe. Dentre essas unidades institucionais, as únicas que possuem setor de saúde escolar com profissional da área odontológica são os *campi* Aracaju, São Cristóvão e Lagarto. Estes profissionais, bem como os demais que trabalham na saúde escolar, priorizam suas ações de promoção de saúde e atendimento ambulatorial ao público discente, não existindo nenhum programa permanente de atenção aos trabalhadores.

Este projeto de extensão foi realizado no IFS/*Campus* Lagarto, localizado na região centro-sul do Estado de Sergipe, Brasil e teve como público-alvo os servidores docentes (n=87), técnicos administrativos em educação (n=57) e os profissionais terceirizados (n=29) que compõem o quadro desta unidade institucional.

Inicialmente, o presente projeto foi submetido ao Comitê de Ética e Pesquisa com Seres Humanos (CEP) do Instituto Federal de Sergipe, tendo sido aprovado (número CAAE 04501118.2.0000.8042, parecer nº 3.138.055; Data de aprovação: 08/02/2019). Além disso, foi aprovado e financiado pelo Edital n.14/2017/PROPEX/IFS.

O projeto de extensão foi dividido em três etapas, sendo a primeira de manutenção dos equipamentos presentes no consultório odontológico que apresentavam defeito, além do registro do consultório junto ao CRO/SE; a segunda de promoção de saúde com realização de ações coletivas de educação em saúde bucal fornecidas a toda comunidade do Instituto; e a terceira etapa, em consultório odontológico, consistiu na realização de anamnese, avaliação das condições de saúde bucal e oferta de tratamento clínico aos participantes.

As consultas odontológicas foram realizadas pela servidora odontóloga no gabinete odontológico da Coordenadoria de Saúde Escolar do IFS/*Campus* Lagarto e todos os participantes foram orientados quanto ao tipo de atendimento ofertado e assinaram o termo de consentimento livre e esclarecido (TCLE) aprovado pelo CEP.

O projeto consistiu no acompanhamento da saúde oral dos participantes através da consulta inicial (anamnese + avaliação clínica), onde foram coletados dados sobre o histórico médico e odontológico, fatores de risco para o desenvolvimento de doenças e a

situação de saúde oral, com ênfase no diagnóstico dos principais acometimentos bucais e acesso a serviço clínico odontológico. Em seguida, quando necessário, foram realizados procedimentos clínicos odontológicos relacionados com a atenção primária, principalmente de adequação do meio bucal (profilaxia e aplicação tópica de flúor) de acordo com as diretrizes da Política Nacional de Saúde Bucal (BRASIL, 2008). Além do mais, práticas saudáveis de higiene e alimentação foram estimuladas através de ações de educação em saúde individuais e coletivas.

Os dados coletados acerca das condições de saúde bucal, os principais agravos encontrados, fatores de risco e acesso aos serviços de saúde bucal foram analisados e organizados de modo a poder contribuir cientificamente com a saúde pública do município de Lagarto, Sergipe, Brasil.

## **4 | RESULTADOS E DISCUSSÃO**

### **4.1 Manutenção do consultório e Inscrição no CRO/SE**

Para a execução da fase clínica deste projeto (terceira etapa), foi preciso realizar manutenção e conserto em alguns equipamentos odontológicos já existentes no consultório do IFS/ Lagarto. A compra de materiais de uso odontológico também se fez necessária para a oferta de tratamento clínico. Além disso, era de extrema importância dar entrada no registro do consultório odontológico no Conselho Regional de Sergipe (CRO/SE), uma vez que é uma obrigação legal de acordo com o Código de Ética Odontológica (Resolução CFO- 118/2012).

### **4.2 Educação em saúde bucal**

A Portaria Normativa nº 06, de 23 de outubro de 2012, traz que as ações de saúde bucal no âmbito do serviço público federal devem incentivar a corresponsabilização dos servidores pela sua saúde através do conhecimento de sua condição. Além do mais, devem estimular o desenvolvimento de habilidades para o autocuidado, buscando uma melhora nas condições de saúde através da mudança de comportamento (BRASIL, 2012).

Dentro do contexto de promover a saúde bucal dos servidores e trabalhadores terceirizados, algumas ações de educação em saúde oral foram realizadas com o objetivo de levar conhecimento sobre os principais acometimentos bucais e conscientizar a comunidade sobre a responsabilidade com sua própria saúde. Vale ressaltar que as ações foram pensadas não apenas para atingir servidores e terceirizados, mas para envolver toda a comunidade acadêmica que estava presente.

### **4.3 Anamnese, exame oral e oferta de tratamento odontológico**

Apesar da divulgação pelo *Campus* e dos convites feitos ao público-alvo, apenas 34 (19,65% do total de servidores e terceirizados do IFS/ Lagarto) participaram da fase



de avaliação e atendimento clínico odontológico. Dentre os participantes, 64,7% foram técnicos administrativos em educação, 14,7% docentes e 20,6% trabalhadores terceirizados (Quadro 1).

Vale destacar que 01 (um) técnico administrativo foi atendido em caráter de urgência e encaminhado para tratamento especializado, tendo sido realizada apenas sua anamnese, mas não o exame clínico bucal completo.

CATEGORIA	N total	N participantes
Técnico administrativo em educação	57	22
Docente	87	05
Profissionais terceirizados	29	07

Quadro 1: Público-alvo participante da fase clínica odontológica de acordo com as categorias.

**N total:** número total de profissionais desta categoria no IFS/ *Campus* Lagarto;

**N participantes:** número de profissionais desta categoria que participaram da fase clínica odontológica.

Os resultados obtidos através da anamnese e avaliação bucal clínica dos participantes foram divididos em duas categorias: uma sobre os cuidados com a saúde bucal, envolvendo os hábitos de higiene oral e acesso dos participantes a tratamentos odontológicos (n=34); e outra sobre os principais agravos bucais detectados no exame clínico odontológico (n=33).

O baixo número de adesões pode estar relacionado ao curto tempo para realização destas etapas visto que os atendimentos clínicos só puderam iniciar após o efetivo registro do consultório odontológico no CRO/SE e conserto de alguns equipamentos odontológicos que apresentavam defeito.

Outro fator que também pode ter contribuído à baixa adesão dos servidores e terceirizados neste estudo é o medo da realização de tratamento dentário, visto que é comum a não procura pelo serviço odontológico devido ao medo de sentir dor ou desconforto durante o tratamento (MURRER; FRANCISCO; ENDO, 2011). Ferreira e colaboradores (2004) relataram, em estudo envolvendo 54 adultos, que 18% apresentavam elevada ansiedade no momento do atendimento odontológico.

#### 4.4 Cuidados com a saúde bucal

Em relação aos hábitos de saúde oral, foi perguntado aos servidores e terceirizados a frequência de escovação e o uso do fio dental. Grande parte dos entrevistados respondeu que escova os dentes 3 ou mais vezes ao dia, enquanto apenas uma pequena parcela o faz em menor quantidade (Gráfico 1). A grande maioria apontou incluir o fio dental em sua prática de higiene bucal, seja de maneira frequente ou esporádica (Gráfico 2).

Estudo envolvendo 471 adultos em Porto Alegre/RS indicou que 68,1% responderam

escovar os dentes ao menos três vezes ao dia, enquanto 67,5% afirmaram utilizar o fio dental (ABEGG, 1997).

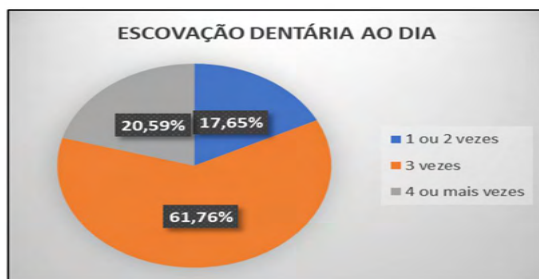

Gráfico 1: Número de escovações diárias realizadas pelos servidores e terceirizados do IFS/ *Campus* Lagarto, Sergipe, Nordeste do Brasil.

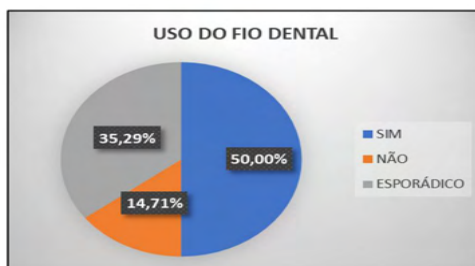


Gráfico 2: Uso do fio dental pelos servidores e terceirizados do IFS/ *Campus* Lagarto, Sergipe, Nordeste do Brasil.

Ainda sobre os cuidados com a saúde bucal, foi perguntado qual a periodicidade de procura por um cirurgião-dentista para consulta de rotina ou tratamento. Cerca de 25% dos entrevistados relataram demorar 24 meses ou mais para realizar sua visita periódica ao dentista, tempo esse que pode comprometer na manutenção da saúde bucal desses indivíduos. (Gráfico 3).

Experiência negativa quanto a tratamento dentário anterior, dificuldade de acesso aos serviços públicos de saúde bucal e tratamentos no setor privado com preços elevados são alguns fatores que podem ter contribuído para que menos de 40% tenham respondido realizar sua visita periódica ao dentista dentro do prazo recomendade seis meses (BULGARELI et al., 2017).

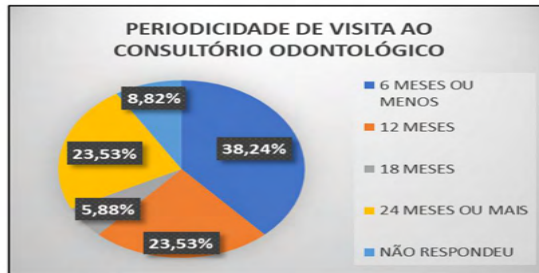


Gráfico 3: Periodicidade da procura por um cirurgião-dentista pelos servidores e terceirizados do IFS/ *Campus Lagarto*, Sergipe, Nordeste do Brasil.

Em relação ao acesso desses trabalhadores a serviços odontológicos e à realização de tratamento odontológico nos últimos 12 meses, observou-se que a maioria dos servidores e terceirizados realizou alguma intervenção odontológica em consultório no último ano (Gráfico 4). Dentre eles, 100% relataram que o tratamento odontológico foi realizado pelo setor privado, evidenciando que, no último ano, nenhum dos entrevistados teve acesso a serviço público odontológico.

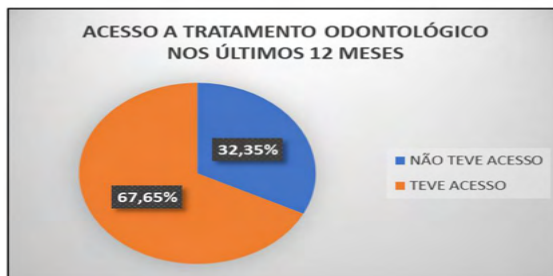


Gráfico 4: Acesso a tratamento odontológico nos últimos 12 meses pelos servidores e terceirizados do IFS/ *Campus Lagarto*, Sergipe, Nordeste do Brasil.

#### 4.5 Exame clínico odontológico

Durante o exame clínico bucal, os principais agravos investigados foram a presença da doença cárie ativa; a presença de sangramento gengival à sondagem; presença de edentulismo e necessidade de reabilitação protética; e alterações ou lesões de mucosa oral. Esses agravos merecem destaque em virtude de sua alta prevalência e gravidade nas populações (BRASIL, 2008).

Em relação à doença cárie, 29,41% dos participantes apresentaram ao menos

01 dente com lesão cáriosa ativa (Quadro 2). Diversos estudos mostram resultados semelhantes, como o de Haikal e colaboradores (2017), que realizaram um estudo com 795 adultos e constataram que 37,1% deles apresentavam lesão cáriosa.

DOENÇA CÁRIE	N (%)
Ausente	23 (67,64)
Presente	10 (29,41)
Não avaliado	01 (2,94)

Quadro 2: Situação da doença cárie em servidores e terceirizados do IFS/ *Campus* Lagarto, Sergipe, Nordeste do Brasil.

Já em relação à doença periodontal, o Levantamento Epidemiológico SB Brasil 2003 traz que 78,1% dos adultos entre 35 e 44 anos apresenta algum problema periodontal (BRASIL, 2004). Em virtude da alta prevalência entre as populações e graves consequências para a saúde bucal e sistêmica dos seus portadores, é de extrema importância o acompanhamento dos indivíduos quanto aos fatores de risco para as doenças periodontais.

Lotufo (2015) destacou alguns fatores de risco para o surgimento de alterações no periodonto e posterior desenvolvimento da periodontite, dentre eles o álcool, tabaco, diabetes, diminuição da imunidade, e gengivite (inflamação gengival) pré-existente.

Durante o exame clínico bucal, observou-se que o sangramento gengival à sondagem foi detectado em 30,3% dos entrevistados, evidenciando que quase um terço dos participantes apresentaram algum grau de inflamação gengival. Em relação à bebida alcoólica, 18,1% relataram possuir o hábito de beber frequentemente, enquanto 33,3% disseram beber esporadicamente.

Por outro lado, 42,4% dos participantes não apresentaram nenhum fator de risco para o desenvolvimento da periodontite (Gráfico 5). Sendo assim, vale ressaltar a importância das visitas periódicas ao dentista para a manutenção da saúde periodontal desses trabalhadores, visto que o constante controle da placa bacteriana e demais fatores de risco é imprescindível para o não surgimento ou controle da doença (BRASIL, 2008).

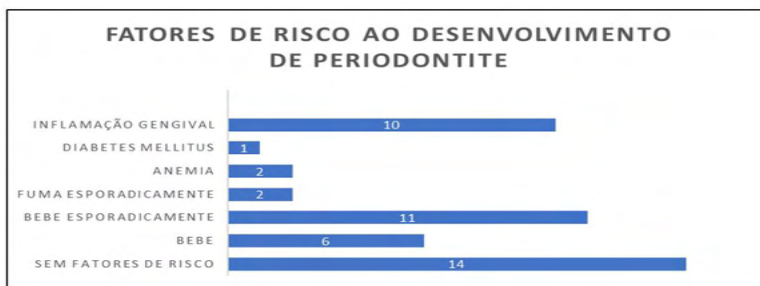


Gráfico 5: Quantidade de servidores e terceirizados do IFS/ *Campus* Lagarto, Sergipe, Nordeste do Brasil que apresentaram fatores de risco ao desenvolvimento da periodontite.

Outro agravo bastante estudado é o edentulismo, que significa a perda de um ou mais dentes ao longo da vida. O Caderno de Atenção Básica nº 17 (2008) traz a avaliação do uso e necessidade de reabilitação protética como o índice mais utilizado para estimar o edentulismo entre as pessoas. Entre os servidores e terceirizados do IFS/ *Campus* Lagarto avaliados nesse estudo, 12 (36,36%) já haviam perdido um ou mais dentes. Dentre estes, três faziam o uso de prótese, mas mesmo assim ainda necessitam de reabilitação protética para recuperação total da função e/ou estética (Quadro 3).

EDENTULISMO	SIM	NÃO	NÃO AVALIADO
Uso de prótese dentária	03	30	01
Necessidade de reabilitação dentária com prótese	12	21	01

Quadro 3: Uso de prótese e necessidade de reabilitação protética em servidores e terceirizados do IFS/ *Campus* Lagarto, Sergipe, Nordeste do Brasil.

Os números mostram uma prevalência menor para o edentulismo do que apontou o projeto SB Brasil 2010, que revelou uma prevalência de 64,8% (n=22.440), sendo que entre o grupo etário de adultos entre 35 a 44 anos essa prevalência da perda dentária aumentou para 82,3% (BRASIL, 2012).

Como último parâmetro clínico avaliado, as mucosas bucais foram examinadas em busca de alguma alteração ou lesão que pudesse predispor o aparecimento de câncer oral (Quadro 4). Essa busca ativa se faz importante na prevenção contra o câncer uma vez que a detecção precoce de lesões pré-cancerosas impacta positivamente no tratamento e prognóstico da doença (JUNIOR et al., 2013). Dois servidores apresentaram alteração em suas mucosas e foram devidamente orientados e encaminhados a serviço especializado para acompanhamento dessas lesões.

MUCOSAS	Nº de servidores
Normais	32
Alteradas	02

Quadro 4: Alteração ou lesão em mucosas em servidores e terceirizados do IFS/ *Campus* Lagarto, Sergipe, Nordeste do Brasil.

Todos os participantes foram orientados quanto às suas necessidades de tratamento e receberam instruções de higiene bucal e alimentação saudável de maneira individualizada. Procedimentos clínicos de adequação do meio bucal, como remoção do cálculo dental, profilaxia, aplicação tópica de flúor e remoção de focos infecciosos com restauração das cavidades, foram realizados nos servidores e terceirizados que optaram pela realização do tratamento durante o desenvolvimento desta pesquisa. Tratamento mais especializados como cirurgias, tratamentos de canal, reabilitação protética e ortodontia foram sugeridos e encaminhados para serviços especializados de odontológica quando necessários.

## 5 | CONCLUSÃO

Dentre os principais agravos em saúde bucal avaliados neste projeto, o edentulismo foi o mais prevalente entre os servidores e terceirizados do IFS/ *Campus* Lagarto, seguido do sangramento gengival à sondagem e da cárie dentária.

Em relação aos hábitos de higiene oral, a grande maioria relatou prezar pela sua saúde bucal através da escovação e do uso do fio dental, porém não procuram um profissional qualificado para realizar a visita periódica de rotina na frequência recomendada de seis meses.

O presente projeto teve sua importância e contribuição para a saúde pública de Lagarto quando se propôs avaliar as condições de saúde bucal dos servidores e trabalhadores de uma importante Instituição de Ensino local. Além do panorama sobre os hábitos de higiene oral e sobre os principais problemas bucais encontrados, pôde-se ver a dificuldade de acesso, por parte dos participantes, aos serviços públicos de odontologia, sendo necessário mais estudos acerca dos motivos dessas dificuldades. Além do mais, este projeto também pode servir de base para a Secretaria de Saúde do município conhecer a realidade dos principais agravos em saúde bucal encontrados e propor ações mais direcionadas e condizentes com a realidade local.

## REFERÊNCIAS

ABEGG, C. **Hábitos de higiene bucal de adultos porto-alegrenses.** *Revista de Saúde Pública*, v. 31, n. 6, p. 586-93, 1997.

AERTS, D.; ALVES, G. G.; SALVIA, M. W.; ABEGG, C. **Promoção de Saúde: a convergência entre as propostas da vigilância da saúde e da escola cidadã.** *Caderno de Saúde Pública*. Rio de Janeiro, v. 20, n. 4, p.1020-1028, jul-ago, 2004.

BRASIL. Ministério da Saúde. Departamento de Atenção Básica. Coordenação Nacional de Saúde Bucal. **Projeto SB BRASIL 2003 – Condições de saúde bucal da população brasileira 2002-2003 Resultados principais.** Brasília, 2004. Disponível em: [http://bvsmms.saude.gov.br/bvs/publicacoes/condicoes\\_saude\\_bucal.pdf](http://bvsmms.saude.gov.br/bvs/publicacoes/condicoes_saude_bucal.pdf).

BRASIL. **Caderno de Atenção Básica n.17.** Ministério da Saúde. Secretaria de Atenção à Saúde. Departamento de Atenção Básica. Saúde Bucal / Ministério da Saúde, Secretaria de Atenção à Saúde, Departamento de Atenção Básica. – Brasília : Ministério da Saúde, 2008. 92 p. – (Série A. Normas e Manuais Técnicos) (Cadernos de Atenção Básica; 17).

BRASIL. **Portaria Normativa n. 03, de 07 de maio de 2010.** Estabelece orientações básicas sobre a Norma Operacional de Saúde do Servidor -NOSS aos órgãos e entidades do Sistema de Pessoal Civil da Administração Pública Federal – SIPEC. Disponível em: <http://www.fetecpr.org.br/norma-visa-mais-seguranca-no-trabalho-para-o-servidorpublico-federal/>. Acesso em: 20/02/2018.

BRASIL. Ministério da Saúde. Departamento de Atenção Básica. Coordenação Geral de Saúde Bucal. **Banco de dados da Pesquisa Nacional de Saúde Bucal - Projeto SBBrazil 2010.** 2012 [capturado em 26 abri. 2012]. Disponível em: <http://dab.saude.gov.br/CNSB/sbbrasil/>.

BRASIL. **Portaria Normativa n. 06, de 23 de outubro de 2012.** Institui as Diretrizes em Saúde Bucal para a Promoção da Saúde do Servidor Público Federal, que visam orientar os órgãos e entidades do Sistema de Pessoal Civil da Administração Federal-SIPEC. Acesso em: 20/02/2018.

BRASIL. **Portaria Normativa n. 03, de 25 de março de 2013.** Institui as diretrizes gerais de promoção da saúde do servidor público federal, que visam orientar os órgãos e entidades do Sistema de Pessoal Civil da Administração Federal - SIPEC. Disponível em: <https://wp.ufpel.edu.br/progep/files/2013/03/Portaria-Normativa-SEGEP-MPOGNo-3-2013.pdf>. Acesso em: 20/02/2018.

BULGARELI, J.; FARIA, E.; CORTELLAZZII, K.; GUERRA, L.; MENEGHIM, M.; AMBROSANO, G. M.; FRIAS, A. C.; PEREIRA, A. C. **Fatores que influenciam o impacto da saúde bucal nas atividades diárias de adolescentes, adultos e idosos.** *Revista De Saúde Pública*, v. 52, n. 44, 2018.

CONSELHO FEDERAL DE ODONTOLOGIA. **Código de Ética Odontológica.** 2012. Disponível em: [http://cfo.org.br/website/wp-content/uploads/2018/03/codigo\\_etica.pdf](http://cfo.org.br/website/wp-content/uploads/2018/03/codigo_etica.pdf).

CZERESNIA, D. **O conceito de saúde e a diferença entre prevenção e promoção.** In: Dina Czeresnia; Carlos Machado de Freitas. (Org.). *Promoção da Saúde: reflexões, conceitos, tendências.* Rio de Janeiro: FIOCRUZ, 2003, p. 39-53.

FERREIRA, C. M.; GURGEL FILHO, E.D.; VALVERDE, G. B.; MOURA, E. H.; DEUS, G. **Ansiedade Odontológica: nível, prevalência e comportamento.** *Revista Brasileira em Promoção da Saúde* (UNIFOR), Fortaleza, v. 17, n.2, p. 51-55, 2004.

HAIKAL, D.S.; ROBERTO, L. L. ; PAULA, A. M. B. ; FERREIRA, Efigênia Ferreira; MARTINS, A. M. E. B. L. **Validade da autopercepção da presença de cárie dentária como teste diagnóstico e fatores associados entre adultos.** *Cadernos de Saude Publica*, v. 33, p. 1678-4464, 2017.

JUNIOR, C. A. L.; ALVES, F. A.; PEREIRA, C. C. T.; BIAZEVIC, M. G. H.; JUNIOR, D. S. P.; NUNES, F. D. **Câncer de boca baseado em evidências científicas.** *Revista da Associação Paulista de Cirurgiões Dentistas*, v. 67, n. 3, 2013.

LIMONGE-FRANÇA, A. **Qualidade de Vida no Trabalho: conceitos e práticas nas empresas da sociedade pós industrial.** 2 ed. São Paulo: Atlas, 2007.

LOTUFO, F. B. **Fatores de risco e sintomas da doença periodontal.** 2015. Disponível em: <https://www.olhardireto.com.br/conceito/colunas/exibir.asp?id=485&artigo=cirurgia-dentista-explica-os-fatores-de-risco-e-sintomas-da-doenca-periodontal>. Acessado em: 13/07/2019

MURRER, R. D.; FRANCISCO, Simone Scanduzzi ; ENDO, M. M. . **Ansiedade e medo no atendimento odontológico de urgência.** *ROBRAC (Online)* (Goiânia), v. 23, p. 196-201, 2015.

ORGANIZAÇÃO MUNDIAL DE SAÚDE. **Conceito de saúde.** Disponível em: <http://cemi.com.pt/2016/03/04/conceito-de-saude-segundo-oms-who/>. Acesso em: 20/02/2018

RIBEIRO, B. B.; GUERRA, L. M.; GALHARDI, W. M. P.; CORTELLAZZI, K. L. **Importância do reconhecimento das manifestações bucais de doenças e de condições sistêmicas pelos profissionais de saúde com atribuição de diagnóstico.** *Odonto* 2012, v. 20, n. 39, p. 61-70, 2011.

SILVA, M. A. D.; MARCHI, R. de. **Saúde e Qualidade de Vida no Trabalho.** São Paulo: Editora Best Seller, 1997.

VEIGA, C. M.; FREITAS, E. S. **Afastamentos de servidores públicos federais, por ocorrências odontológicas na unidade do Sias-UFRN.** *Cognitio/pós-graduação Unilins*. 2013. Disponível em: <http://www.revista.unilins.edu.br/index.php/cognitio/article/viewFile/112/108>. Acesso em: 20/02/2018.



# CAPÍTULO 14

## USO DOS FOTOBIOMODULADORES EM ESTOMATOLOGIA: UMA REVISÃO DE LITERATURA

Data de aceite: 02/09/2021

Data de submissão: 08/07/2021

### **Vívian Cristina Silva Santos**

Universidade Estadual de Montes Claros – MG  
Montes Claros – MG  
<http://lattes.cnpq.br/2047018074846054>  
<https://orcid.org/0000-0002-5164-4151>

### **Sherydan Azevedo Vasconcelos**

Universidade Estadual de Montes Claros – MG  
Montes Claros – MG  
<http://lattes.cnpq.br/0943563175494976>  
<https://orcid.org/0000-0003-1211-1931>

### **Camila Santos Pereira**

Universidade Estadual de Montes Claros - MG  
Montes Claros - MG  
<http://lattes.cnpq.br/634537982858112>  
<https://orcid.org/0000-0002-4990-8111>

### **Brenda Barbosa Gonçalves**

Universidade Estadual de Montes Claros –  
Unimontes  
Montes Claros – MG  
<http://lattes.cnpq.br/7168144567443794>  
<https://orcid.org/0000-0002-6463-0154>

### **Lidylara Lacerda Araújo Carvalho**

Universidade Estadual de Montes Claros –  
Unimontes  
Montes Claros – MG  
<http://lattes.cnpq.br/5617878650064401>  
<https://orcid.org/0000-0002-4214-4593>

### **Helder Márcio Ferreira Júnior**

Universidade Estadual de Montes Claros – MG  
Montes Claros – MG

<http://lattes.cnpq.br/0172327414349010>  
<https://orcid.org/0000-0001-6696-007X>

### **Érika Ferreira Martins**

Universidade Estadual de Montes Claros – MG  
Montes Claros – MG  
<http://lattes.cnpq.br/3482537553432169>  
<https://orcid.org/0000-0002-3062-6800>

### **Jannefer Leite de Oliveira**

Universidade Estadual de Montes Claros – MG  
Montes Claros – MG  
<http://lattes.cnpq.br/2486776111612233>  
<https://orcid.org/0000-0003-0422-8216>

### **Ayeska Aguiar Martins**

Universidade Estadual de Montes Claros –  
Unimontes  
Montes Claros - MG  
<http://lattes.cnpq.br/6412550086497018>

### **Aline Almeida Souza Nepomuceno**

Universidade Estadual de Montes Claros  
Montes Claros - MG  
<http://lattes.cnpq.br/8272970972950362>

### **Andreza Martins de Lima**

Universidade Estadual de Montes Claros – MG  
Montes Claros – MG  
<https://orcid.org/0000-0002-0837-0028>

### **Sabina Pena Borges Pêgo**

Doutora em Ciências da Saúde  
Universidade Estadual de Montes Claros - MG  
Montes Claros – MG  
<http://lattes.cnpq.br/7463883017169588>  
<https://orcid.org/0000-0002-9425-5658>

**RESUMO:** O laser e o LED são denominados de agentes fotobiomoduladores por exercerem efeitos benéficos aos tecidos, ressaltando suas propriedades analgésicas, anti-inflamatórias e bioestimulantes. Diante disso, fica evidente que a fototerapia é uma excelente alternativa quando se trata das afecções bucais, no que tange à resolução de processos inflamatórios, necessidade de reparo tecidual e redução dos estímulos álgicos. **Objetivo:** descrever as vantagens do uso do laser e do LED na Estomatologia. **Metodologia:** foi realizada uma busca eletrônica de artigos, utilizando as bases de dados CAPES, Pubmed, Cochrane e Medline. Para tanto, os descritores utilizados foram: laserterapia, reparo tecidual e lesões orais. **Resultados e Discussão:** Os fotobiomoduladores são capazes de minimizar os efeitos colaterais quando comparados ao uso de outros fármacos, além de terem aplicabilidade clínica e terapêutica nas afecções bucais. Ademais, o laser e o LED podem agregar qualidade de vida aos indivíduos com lesões crônicas, como a mucosite oral, na medida em que pode reduzir a sintomatologia dolorosa associada às lesões. **Considerações finais:** Os fotobiomoduladores constituem ferramentas úteis na prática clínica de Estomatologia e não há contraindicações relacionadas ao seu uso.

**PALAVRAS - CHAVE:** Laserterapia. Reparo tecidual. Lesões orais.

## USE OF PHOTOBIMODULATORS IN STOMATOLOGY: A LITERATURE REVIEW

**ABSTRACT:** Laser and LED are called photobiomodulating agents because they exert beneficial effects on tissues, highlighting their analgesic, anti-inflammatory and biostimulant properties. Therefore, it is evident that phototherapy is an excellent alternative when it comes to oral diseases, with regard to the resolution of inflammatory processes, the need for tissue repair and reduction of pain stimuli. **Objective:** to describe the advantages of using laser and LED in Stomatology. **Methodology:** an electronic search for articles was performed, using the CAPES, Pubmed, Cochrane and Medline databases. For that, the descriptors used were: laser therapy, tissue repair and oral lesions. **Results and Discussion:** Photobiomodulators are able to minimize side effects when compared to the use of other drugs, in addition to having clinical and therapeutic applicability in oral diseases. Furthermore, laser and LED can add quality of life to individuals with chronic lesions, such as oral mucositis, as they can reduce the painful symptoms associated with the lesions. **Final considerations:** Photobiomodulators are useful tools in the clinical practice of Stomatology and there are no contraindications related to their use.

**KEYWORDS:** Laser therapy. Tissue repair. Oral injuries.

## INTRODUÇÃO

O termo Laser refere-se a um acrônimo advindo da língua inglesa: Light Amplification by Stimulated Emission of Radiation, isto é, a amplificação da luz por emissão de radiação estimulada. Pode ser classificado em dois tipos: laser de alta intensidade de energia (HILT – High Intensity Laser Treatment) que geralmente é utilizado em atos cirúrgicos e o laser de baixa intensidade de energia (LILT – Low Intensity Level Treatment), usado de modo terapêutico em virtude da sua ação analgésica, anti-inflamatória e de bioestimulação

(SANTOS, 2018).

Além do laser, há o Diodo Emissor de Luz (LED) que proporciona resultados terapêuticos semelhantes ao LILT, acrescentando como benefício, o fato de sua luz abranger uma maior área em um curto período de tempo. Diante disso, a fototerapia com o LILT ou com o LED é uma excelente alternativa na resolução de processos inflamatórios, redução da sensibilidade dolorosa e estímulo à reparação tecidual. Essa aplicabilidade clínica faz com que os fotobiomoduladores possam ser utilizados nas diversas afecções que acometem a cavidade bucal, como nos casos de herpes, estomatite aftosa recorrente (afta), ulcerações traumáticas, queilite angular, mucosite, síndrome da ardência bucal (VALLE, 2017). Desse modo, o objetivo do presente trabalho é descrever as vantagens do uso do LILT e do LED na Estomatologia.

## **METODOLOGIA**

Para compor esta revisão bibliográfica foi realizada uma busca eletrônica de artigos, utilizando as bases de dados CAPES, Pubmed, Cochrane e Medline. Para tanto, foram incluídos no presente trabalho os artigos dos últimos 5 anos (2015-2020), utilizando as palavras-chaves em português com os respectivos sinônimos em inglês, sendo estas: laserterapia, reparo tecidual, lesões orais. Foram excluídos os artigos que não contemplavam o período dos últimos 5 anos assim como, os estudos que não correspondiam à língua portuguesa e inglesa.

## **RESULTADOS E DISCUSSÃO**

Os agentes fotobiomoduladores possuem uma excelente aplicabilidade terapêutica, visto que minimizam efeitos colaterais ao compará-los aos fármacos que são utilizadas como protocolo no tratamento de determinadas doenças. Explicitando, no líquen plano bucal, condição autoimune mucoinflamatória crônica, o tratamento padrão consiste no uso de corticosteroides tópicos, que apresentam as seguintes desvantagens: podem contribuir para o desenvolvimento de candidíase secundária e, quando vinculados a medicamentos de uso sistêmico, podem gerar uma série de efeitos adversos. Dessa maneira, o LILT e o LED asseguram um maior controle no que tange à sua utilização, por serem aplicados pelo cirurgião dentista, além de não acarretarem reações adversas, propiciando resultados mais satisfatórios do que a terapia convencional (EDUARDO *et al.* 2015).

Uma importante vantagem vinculada ao uso dos agentes fotobiomoduladores refere-se à aplicabilidade clínica em relação às doenças mais comuns da cavidade bucal, como por exemplo nas lesões aftosas recorrentes. Esta alteração crônica e multifatorial associada à disfunção imunológica caracterizada por ulceração e dor, pode não responder satisfatoriamente a determinados protocolos terapêuticos, como o uso de corticosteroides tópicos. Logo, o tratamento mais simples e eficaz consiste na fototerapia, uma vez que

o uso LILT e do LED oferece melhor resposta anti-inflamatória, reduzindo edema e dor (SANTOS, 2018). Gomes-Henriques et al. (2015) acrescentam que a fototerapia pode induzir a bioestimulação celular para reparação tecidual, diminuindo significativamente o tempo de cicatrização da lesão.

Além da aplicabilidade terapêutica e clínica, o uso do LLIT e do LED nas afecções da cavidade bucal tem o propósito de agregar qualidade de vida ao paciente, a qual é definida como o conjunto de condições que contribuem para o bem-estar do indivíduo, envolvendo: o bem-estar físico; mental; psicológico; emocional; nível de independência e relacionamentos sociais. Desse modo, um importante uso da fototerapia na promoção de qualidade de vida se dá no tratamento da mucosite oral, condição resultante de reações inflamatórias da mucosa bucal decorrentes do tratamento antineoplásico (SOARES *et al.* 2018). Assim, os benefícios analgésicos e anti-inflamatórios promovidos pelo uso do LLIT e do LED são capazes de reduzir ou até mesmo suprimir a sintomatologia dolorosa da mucosite bucal. Por consequência, melhora-se significativamente o estado de saúde geral do paciente, uma vez que a redução do estímulo álgico faz com que este consiga se alimentar adequadamente, prevenindo possíveis carências nutricionais e até mesmo a necessidade de sondas nasogástricas (REOLON; RIGO; CONTO, 2017).

## CONSIDERAÇÕES FINAIS

O LILT e o LED são alternativas de sucesso no tratamento das diversas afecções presentes na cavidade bucal, mostrando-se bastante eficientes nos processos de modulação da inflamação, cicatrização e reparo tecidual. Na presente revisão, não foi encontrada qualquer tipo de reação adversa ou contra-indicação do seu uso. Sendo assim, sua gama de benefícios o torna um grande aliado na prática clínica de Estomatologia.

## REFERÊNCIAS

EDUARDO C.P, SILVA M.S.B, RAMALHO K.M, LEE E.M.R, ARANHA A.C.C. **A terapia fotodinâmica como benefício complementar na clínica odontológica.** Revista da Associação Paulista de Cirurgiões Dentistas, São Paulo, v. 69, n. 3, p. 226-35, 2015.

GOMES-HENRIQUES A.C, et al. **Low-level laser therapy promotes proliferation and invasion of oral squamous cell carcinoma cells.** Lasers Med Sci, v. 29, n. 4, p. 1385-95, 2015.

REOLON L.Z, RIGO L, CONTO F, CÉ<sup>a</sup> L.C. **Impacto da Laserterapia na qualidade de vida de pacientes oncológicos portadores de mucosite oral.** Revista Odontológica UNESP, São Paulo, v. 46,n. 1, p. 19-27, 2017

SANTOS T. et al. **Uso da laserterapia de baixa potência no tratamento de lesões orais.** Revista Campo de Saber, São Paulo, v. 4, n. 5, p. 240-257, 2018.

SOARES G.A, ILVA J.S, NASCIMENTO E.F, SANTOS J.P, MENDES J.R. **Evidências da eficácia da laserterapia de baixa intensidade na prevenção e tratamento da mucosite oral.** Revista Univap. São José dos Campos-SP, v. 24, n. 26, p. 26-39, 2018.

VALLE L.A, KARAM P.S.B.H, REZENDE M.L.R, ZANGRANDO M.S.R, DAMANTE C.A. **Laser de baixa intensidade no tratamento de úlceras traumáticas e queilite angular: relatos de casos.** REV ASSOC PAUL CIR DENT, São Paulo, v. 71, n. 1, p. 30-4, 2017.

## VIAS DE ADMINISTRAÇÃO E DOSAGENS DA DEXAMETASONA PARA O CÔNTROLE DE EDEMA, TRISMO E DOR PÓS-EXODONTIA DE TERCEIROS MOLARES IMPACTADOS: REVISÃO INTEGRATIVA

*Data de aceite: 02/09/2021*

*Data de submissão: 30/06/2021*

### **Rogério Vera Cruz Ferro Marques**

Especialização em Cirurgia e Traumatologia Bucomaxilofacial pela ABO - São Paulo. Mestre e Doutor em Odontologia pela Universidade Federal do Maranhão  
<http://lattes.cnpq.br/8040217214943083>

### **Luciana Salles Branco de Almeida**

Universidade Federal do Maranhão.  
Departamento de Odontologia 2. Programa de Pós-graduação em Odontologia. ORCID iD:  
<https://orcid.org/0000-0001-6928-8522>

### **Daniele Meira Conde Marques**

Universidade Federal do Maranhão.  
Departamento de Odontologia 1  
<http://lattes.cnpq.br/6988763738175457>

### **Fernanda Ferreira Lopes**

Universidade Federal do Maranhão.  
Departamento de Odontologia 2. Programa de Pós-graduação em Odontologia  
<https://orcid.org/0000-0001-5818-412X>.

**RESUMO:** Objetivo: Analisar produções científicas relacionadas às vias de administração e dosagens da dexametasona utilizadas para o controle de edema, trismo e dor pós-exodontia de terceiros molares impactados através de uma revisão integrativa. Material e métodos: Realizou-se uma busca nas bases de dados eletrônicos Pubmed/MEDLINE, LILACS e

Web of Science, utilizando os descritores e combinações adrenal cortex / dexamethasone / corticosteroid / glucocorticoid / third molar / impacted / tooth wisdom. Foram considerados trabalhos de ensaios clínicos randomizados e prospectivos controlados, que compararam as vias de administração ou dosagens da dexametasona utilizada para o controle da inflamação pós-exodontia de terceiros molares, publicados no idioma inglês. Após a seleção dos resumos, a avaliação da qualidade e a extração dos dados foram realizadas por dois revisores. Resultados: Foram encontrados 605 trabalhos. Após aplicação dos critérios de exclusão, 43 artigos foram selecionados. Destes, 11 atenderam os requisitos para compor este estudo, dos quais 3 compararam a dosagem da dexametasona, 5 compararam as vias de administração e 3 compararam tanto as vias de administração quanto as dosagens. Conclusão: A diversidade de comparações existentes não aponta para um protocolo ideal de administração da dexametasona. As similaridades dos resultados entre as dosagens recomendam a menor dose (4mg), a fim de proporcionar menores efeitos adversos. Entretanto, mais estudos são necessários para estabelecer a via de administração e a dosagem ideal com o objetivo de minimizar os efeitos da inflamação após exodontia de terceiros molares inferiores impactados.

**PALAVRAS - CHAVE:** Dente Impactado. Dexametasona. Revisão.

## DEXAMETHASONE ADMINISTRATION ROUTES AND DOSAGES FOR THE CONTROL OF EDEMA, TRISMUS AND POST-EXTRACTION PAIN OF IMPACTED THIRD MOLARS: INTEGRATIVE REVIEW

**ABSTRACT:** Objective: To analyze scientific productions related to the administration routes and dosages of dexamethasone used to control edema, trismus and post-extraction pain of impacted third molars through an integrative review. Material and methods: This search was performed in the electronic databases Pubmed/MEDLINE, LILACS and Web of Science, using the descriptors and combinations adrenal cortex / dexamethasone / corticosteroid / glucocorticoid / third molar / impacted / tooth wisdom. Two reviewers analyzed studies of randomized and prospective controlled clinical trials that compared the administration routes or dosages of dexamethasone used to control inflammation after third molar extraction, published in English. Abstracts, quality assessment and data extraction were considered on analyzed studies. Results: 605 works were found. After applying the exclusion criteria, 43 articles were selected. Of these, 11 showed the requirements to compose this study: 3 compared dexamethasone dosage, 5 compared administration routes and 3 compared both administration routes and dosages. Conclusion: The diversity of comparisons does not point to an ideal dexamethasone administration protocol. The similarities of results between dosages recommend the lowest dose (4mg) in order to provide less adverse effects. However, further studies are needed to establish the route of administration and the ideal dosage in order to minimize the effects of inflammation after extraction of impacted lower third molars.

**KEYWORDS:** Impacted Tooth. Dexamethasone. Revision.

### INTRODUÇÃO

A remoção dos terceiros molares é um dos procedimentos cirúrgicos mais realizados na Odontologia (LAUREANO FILHO *et al.*, 2008). Os pacientes submetidos a esse procedimento comumente se queixam de dor, edema e limitação na abertura bucal devido à resposta inflamatória decorrente da cirurgia (ALEXANDER, THRONDSO, 2000). Tais manifestações devem-se à localização dos dentes em uma área altamente vascularizada e predominantemente constituída por um tecido conjuntivo frouxo. Edema, trismo e dor ocorrem devido a uma série de alterações funcionais e estruturais que acontecem após a agressão cirúrgica, como a liberação de exsudato e mediadores inflamatórios (LAUREANO FILHO *et al.*, 2008). Esses sinais e sintomas tem desenvolvimento gradual e atingem seu máximo em 48 horas após a cirurgia (GROSSI *et al.*, 2007).

Para controlar a inflamação e os sinais e sintomas associados ao pós-operatório, é necessário proporcionar uma adequada terapia anti-inflamatória coadjuvante (KLONGNOI *et al.*, 2012, MARKIEWICZ *et al.*, 2008). Nesse contexto, numerosos artigos sugerem que a administração de corticosteroides reduz a morbidade cirúrgica por interferir com as múltiplas vias de sinalização envolvidas na resposta inflamatória (MARKIEWICZ *et al.*, 2008, TIIGIMAE-SAAR *et al.*, 2010, SARVANAN *et al.*, 2016). A ação biológica desses fármacos ainda não está completamente elucidada, mas os mecanismos primários de sua

ação estão associados à interrupção da cascata do ácido araquidônico ao inibir a enzima fosfolipase A<sub>2</sub> e controlando, assim, a produção local de prostaglandinas, prostaciclina e leucotrienos no sítio operado. Além disso, ocorre a supressão da atividade e/ou acúmulo de células da resposta imuno-inflamatória, incluindo leucócitos e macrófagos (CARVALHO et al., 2004).

A dexametasona é um glicocorticoide sintético e tem sido amplamente utilizada devido à sua alta potência anti-inflamatória, longa meia-vida biológica e ausência de efeito mineralocorticoide (BARRON *et al.*, 2004, GRAZIANI *et al.*, 2006). Diferentes vias de administração (oral, submucosa, intramuscular e intra-alveolar) e dosagens (4mg, 8mg, 10mg, 12mg e 20mg) têm sido utilizadas na terapia pós-cirúrgica de terceiros molares impactados (MONTGOMERY *et al.*, 1990), no entanto, ainda não há na literatura um consenso sobre o melhor protocolo a ser adotado (FALCI *et al.*, 2017).

O objetivo deste estudo foi realizar uma revisão integrativa a fim de analisar as vias de administração e as dosagens da dexametasona utilizadas para o controle de edema, trismo e dor pós-exodontia de terceiros molares impactados.

## MATERIAL E MÉTODOS

Para realização desta revisão integrativa, formulou-se, inicialmente, a seguinte questão: Qual é a melhor via de administração e dosagem da dexametasona para o controle da inflamação pós-exodontia de terceiros molares inferiores?

Foi realizada uma estratégia de busca de artigos publicados nas bases de dados eletrônicas Pubmed/MEDLINE, LILACS e Web of Science, utilizando os seguintes descritores e as suas combinações: adrenal cortex / dexamethasone / corticosteroid / glucocorticoid / third molar / impacted / tooth wisdom.

### Critérios de inclusão e exclusão:

Foram incluídos estudos que preencheram os seguintes critérios de elegibilidade: 1) ensaios clínicos randomizados, controlados e prospectivos; 2) apresentação de informações da estatística descritiva (tamanho da amostra, média, desvio padrão sobre as medidas de edema, trismo e dor pré-operatórias e pós-operatórias precoce (1 a 3 dias) e/ou tardio (mais de 3 dias) da remoção dos terceiros molares inferiores); 3) comparação das vias de administração e/ou dosagens da dexametasona; e 4) publicados no idioma inglês.

Foram excluídos os estudos 1) que não atendiam os critérios anteriormente mencionados; 2) envolvendo voluntários com alterações sistêmicas não-controladas; e 3) que não apresentaram resumos na íntegra nas bases de dados pesquisadas.

### Extração de dados:

Os resumos foram avaliados e os trabalhos que atenderam os critérios de inclusão foram considerados para a análise e extração de dados.



Os dados extraídos foram organizados em planilhas que identificavam título, autores, ano de publicação, periódico, objetivo do estudo, método e principais resultados<sup>15</sup>. Dois investigadores extraíram e tabularam de forma independente todos os dados. Discrepâncias encontradas foram discutidas em grupo.

## RESULTADOS

Foram encontrados 605 resumos, dos quais 250 foram excluídos por serem duplicados. Dos 355 trabalhos restantes, 312 foram excluídos por se enquadrarem em um ou mais dos seguintes critérios de exclusão: relato de caso, estudo retrospectivo, não incluíram seres humanos, revisão de literatura, editorial ou comentário, ou não testar a associação de interesse (dosagem e/ou via de administração). Assim, 43 artigos foram selecionados, apenas 11 atenderam os requisitos para compor esse estudo (Figura 1).

As características do estudo dos artigos incluídos são apresentadas na Tabela 1. As vias de administração e dosagens utilizadas estão descritas na Tabela 2.

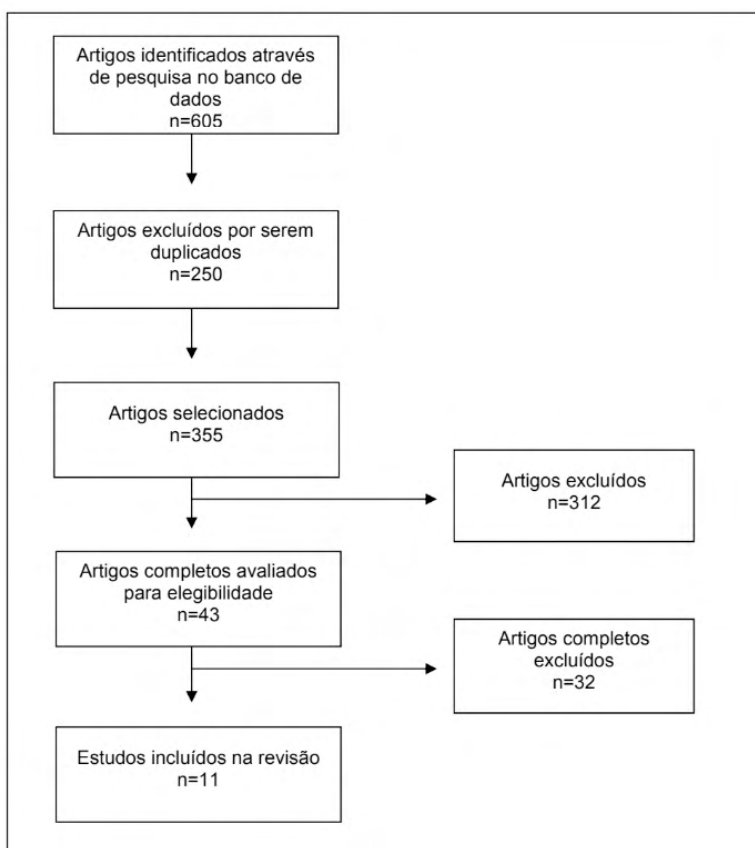


Figura 1. Resumo do processo de seleção dos artigos.

<b>Autor</b>	<b>Periódico/ ano</b>	<b>n</b>	<b>Via de administração e dosagem</b>	<b>Tempo</b>	<b>Resultado</b>
<b>Graziani et al.</b>	Int J Oral Maxillofac Surg (2006)	86	Grupo A- 4mg via intra-alveolar x controle n(30) Grupo B- 10mg via intra-alveolar x controle n(28) Grupo C- 4mg via submucosa x controle n(28)	Transoperatório	Grupos experimentais foram semelhantes entre eles e superiores ao controle.
<b>Grossi et al.</b>	J Oral Maxillofac Surg (2007)	61	Grupo A- 4mg via submucosa n(18) Grupo B- 8mg via submucosa n(20) Grupo controle n(23)	Transoperatório	4mg = 8mg e superior ao controle no edema no 2º dia, mas não foram encontradas diferenças entre os grupos com relação ao trismo e dor.
<b>Laureano Filho et al.</b>	Med Oral Patol Oral Cir Bucal (2008)	60	Grupo A- 4mg via oral n(30) Grupo B- 8mg via oral n(30) (ambos 1h pré-operatório)	Pré-operatório (1h)	8mg foi mais eficaz no trismo e edema. 4mg e 8mg foram semelhantes no controle da dor.
<b>Majid &amp; Mahmood</b>	Br J Oral Maxillofac Surg (2011)	30	Grupo A- 4mg via submucosa n(10) Grupo B- 4mg via intramuscular n(10) Grupo controle n(10)	Transoperatório	Submucosa = intramuscular e superiores no controle no edema e dor. A via submucosa teve melhor resultado no trismo no 1º dia pós-cirúrgico, mas sem diferenças nos outros dias.
<b>Antunes et al.</b>	Oral Maxillofac Surg (2011)	60	Grupo A- 8mg via intramuscular n(18) Grupo B- 8mg via oral 1h pré-operatório n(20) Grupo C- controle n(22)	Pré-operatório (1h) e Transoperatório	Grupos experimentais foram semelhantes entre eles e superiores ao grupo controle no edema, trismo e dor.
<b>Boonsiriseth et al.</b>	Int J Oral Maxillofac Surg. (2012)	40	Grupo A- 8mg via intramuscular n(20) Grupo B- 8mg via oral n(20)	Pré-operatório (1h) e Transoperatório	Não houve diferença significativa entre a via intramuscular e via oral no controle do edema, trismo e dor.

<b>Bhargava et al.</b>	Oral Maxillofac Surg (2014)	60	Group C: controle n(10) Group T: Injeção "twin mix" (1.8 ml 2 % lindocaina com epinefrina + 4 mg dexametasona) n(10) Group S: 4mg via submucosa n(10) Group M: 4mg via intramuscular n(10) Group V: 4mg via intravenosa n(10) Group O: 4m via oral n(10)	Pré-operatório (1h) e Transoperatório	Grupos experimentais foram semelhantes entre eles e superiores ao grupo controle no edema e trismo.
<b>Agostinho et al.</b>	Gen Dent. (2014)	54	Grupo 1: 4mg via oral n(27) Grupo 2: 12mg via oral n(27)	Pré-operatório (1h)	As doses terapêuticas de 4 e 12mg mostraram efeitos semelhantes em relação ao edema, trismo e dor.
<b>Chaudhary et al.</b>	J Oral Biol Craniofac Res (2015)	200	Grupo 1: 4mg intravenosa n(100) Grupo 2: 8mg via oral n(100)	Pré-operatório (1h) e Transoperatório	Nenhuma diferença significativa foi encontrada no edema facial, trismo e dor entre a via intravenosa 4mg e via oral 8mg após a cirurgia do terceiro molar inferior.
<b>Sabhlok et al.</b>	J Clin Diagn Res (2015)	60	Grupo A: controle n(20) Grupo B: 20mg (4mg/dia por 5 dias) via oral n(20) Grupo C: 4mg via intramuscular n(20)	Pré-operatório (1h) e Transoperatório	A via oral apresentou melhores resultados no trismo comparada aos demais grupos. Não houve diferenças no controle do edema entre os grupos. A dor não foi avaliada.
<b>Saravanan et al.</b>	Int J Oral Maxillofac Surg (2016)	60	Grupo 1- 4mg via intramuscular n(20) Grupo 2- 4mg via submucoso n(20) Grupo controle n(20)	Transoperatório	Grupos experimentais foram semelhantes entre eles e superiores ao grupo controle no edema e dor. A via submucosa foi superior no trismo comparada aos demais grupos.

Tabela 1. Características dos estudos incluídos na revisão integrativa.

AUTOR/ANO	DOSE					VIAS DE ADMINISTRAÇÃO					
	4mg	8mg	10mg	12mg	20mg	VO	IA	SM	IM	IV	TM
Graziani et al. (2006)	X O		X				X	O			
Grossi et al. (2007)	X	X						X			
Laureano Filho et al. (2008)	X	X				X					
Majid & Mahmood (2011)	X							X	X		
Antunes et al. (2011)		X				X			X		
Boonsiriseth et al. (2012)		X				X			X		
Bhargava et al. (2014)	X					X		X	X	X	X
Agostinho et al. (2014)	X			X		X					
Chaudhary et al. (2015)	X	O				O				X	
Sabhlok et al. (2015)	X				O	O			X		
Saravanan et al. (2016)	X							X	X		

Vias de administração: VO: via oral; IA: intra-alveolar; SM: submucosa; IM: intramuscular; IV: intravenosa; TM: "twin mix" no espaço pterigoideo. Letras iguais (X ou O) correlacionam a dose com a via de administração utilizada.

Tabela 2. Comparação entre vias de administração e dosagens da dexametasona em cirurgia de terceiros molares dos estudos incluídos na revisão integrativa.

## DISCUSSÃO

Os corticosteroides têm demonstrado superioridade no controle da inflamação pós-exodontia de terceiros molares inferiores. A dexametasona se destaca pelo seu alto poder anti-inflamatório e longa meia vida biológica que pode variar de 36 a 72 horas (DIONNE et al., 2003, BARRON et al, 2004, GRAZIANI et al, 2006, MAJID, MAHMOOD, 2011). Entretanto, poucos estudos existem avaliando comparativamente as dosagens terapêuticas e as vias de administrações distintas utilizando-se a dexametasona, não havendo ainda na literatura um protocolo de administração definido baseado em evidencias (ALEXANDER, THRONDSOON, 2000, KLONGNOI et al., 2012), o que levou ao desenvolvimento deste trabalho.

Com relação à quantidade de fármaco administrado, os trabalhos avaliados utilizaram doses que variaram de 4mg a 20mg (Tabela 2). Apenas três artigos fizeram a comparação unicamente entre doses utilizando concentrações de 4mg, 8mg e 12mg.

Ao comparar doses de 4mg e 8mg administradas por via oral, Laureano Filho et al. (2008) encontraram diferenças significativas nas medidas do grau de edema e trismo, com melhores resultados quando a dose administrada foi de 8mg, não havendo efeito, entretanto, no controle da dor. Em contrapartida, Agostinho et al. (2014) verificaram que as doses terapêuticas de 4mg e 12 mg de dexametasona, também administradas por via oral, mostraram efeitos semelhantes em relação ao edema, trismo e dor, tanto em 24 horas quanto em 48 horas pós-cirurgia. Os autores sugerem não haver necessidade de utilizar, portanto, uma maior dose da medicação para minimizar os efeitos da inflamação pós-exodontia de terceiros molares inferiores.

Grossi et al. (2007) também não encontraram diferenças entre doses distintas de dexametasona. O edema facial, trismo e dor apresentaram respostas semelhantes quando 4mg ou 8mg de dexametasona foram utilizados. Nesse estudo, entretanto, a via de administração utilizada foi a submucosa.

Com relação às vias de administração da dexametasona no controle da inflamação pós-cirúrgico de dentes 3°. molares, foram encontrados cinco artigos que fizeram essa comparação (Tabela 2). O estudo realizado por Antunes et al. (2011), avaliou o efeito da dexametasona no controle da inflamação quando administrada por via oral e por via intramuscular, numa dose de 8mg. Verificou-se que as duas vias de administração demonstraram uma eficácia semelhante e com resultados superiores em comparação ao grupo controle, no que diz respeito à dor, edema e trismo. Os autores ressaltam, entretanto, que a administração de dexametasona via oral promove um início mais tardio do efeito, uma possível mudança na resposta biológica devido à farmacocinética da droga e requer a cooperação do paciente. No entanto, constitui uma via de administração conveniente e segura. A via intramuscular, por sua vez, tem um efeito mais rápido, porém sua taxa de absorção depende em grande parte do fluxo de sangue na área de administração. Quando aplicada no músculo masseter, essa administração constitui-se numa técnica fácil e conveniente para o paciente e o cirurgião, pois o local de aplicação está numa área previamente anestesiada e próxima à área a ser operada. De acordo com Graziani et al. (2006) e Majid e Mahmood (2011), isso poderia representar uma vantagem devido à maior concentração da dexametasona no local da cirurgia, agindo com maior eficácia anti-inflamatória.

Boonsiriseth et al. (2012) também compararam duas vias de administração da dexametasona (intramuscular e oral), utilizando a dosagem de 8mg e relataram não haver diferença significativa entre as vias no controle do edema, trismo e dor. Os autores concluíram que tanto a via intramuscular quanto a via oral podem ser utilizadas de forma eficiente para controlar os sinais e sintomas da inflamação pós-operatória de terceiros molares.

Em estudo realizado por Majid e Mahmood (2011), foi realizada uma comparação entre as vias submucosa e intramuscular, utilizando a concentração de 4mg de

dexametasona. Nos resultados, pode-se verificar que o grupo que utilizou a via submucosa teve um efeito significativo sobre trismo no 1º dia pós-cirúrgico, em relação ao grupo que recebeu a administração intramuscular, podendo ser resultado da maior concentração local de dexametasona imediatamente após a injúria tecidual, reduzindo a inflamação local e, conseqüentemente, permitindo maior grau de abertura bucal. Os efeitos na dor e edema, entretanto, foram semelhantes nos dois grupos. Segundo os autores, embora as duas vias de administração sejam eficazes para minimizar os sinais e sintomas da inflamação, a via submucosa apresenta vantagens como tratamento simples e seguro; indolor; não-invasivo; concentração da droga no local da cirurgia com menor absorção sistêmica; maior precisão ao cirurgião-dentista, de acordo com a necessidade da cirurgia; e custo-benefício em casos moderados e graves (MAJID, MAHMOOD, 2011).

Saravanan et al. (2016) também compararam as vias intramuscular e submucosa para administração de 4mg de dexametasona. Resultados semelhantes foram encontrados para ambas as vias no controle do edema e dor, embora o número de comprimidos analgésicos utilizados no pós-operatório do grupo que utilizou a via submucosa tenha sido menor. Além disso, melhores resultados no grau de abertura bucal foram encontrados para esse grupo, corroborando com os achados de Majid e Mahmood (2011).

Bhargava e Deshpande (2013) testaram as vias submucosa, intramuscular, intravenosa e oral, utilizando a dose de 4mg de dexametasona. A aplicação da medicação no espaço pterigomandibular também foi testada, porém fazendo associação da dexametasona à solução anestésica. Os autores verificaram que, para os grupos que utilizaram apenas a dexametasona, não houve diferença no controle da dor quando comparados ao grupo controle, em que a medicação não foi aplicada. Porém, apresentaram melhor resultado no controle do edema e trismo. Ainda nesse estudo, também pode-se verificar que não houve diferenças significativas entre os grupos submucoso, intramuscular, intravenoso e oral. Os autores sugerem que amostras maiores poderiam contribuir na comparação das vias de administração.

Em três dos trabalhos selecionados, foram testadas tanto as vias de administração quanto as doses de dexametasona aplicada (GRAZIANI et al., 2006, SABHLOK et al, 2015, CHAUDHARY et al., 2015). Esse tipo de comparação pode levar a uma dificuldade na análise da melhor via e dosagem, uma vez que não se sabe se a eficácia é atribuída à via, à dosagem ou a ambos.

Graziani et al. (2006) avaliaram a aplicação da dexametasona como um pó intra-alveolar nas concentrações de 4mg e 10mg e na forma de injeção submucosa na concentração de 4mg. Não foram encontradas diferenças significativas no controle da inflamação entre os três grupos teste. De acordo com os autores, a aplicação da medicação na área traumatizada pode ter reduzido a inflamação e os eventos a ela relacionados. Concluiu-se que tanto a administração intra-alveolar quanto a submucosa e as dosagens de 4mg e 10mg mostraram-se eficazes no controle das morbidades decorrentes de exodontia

de terceiros molares inferiores.

Um estudo conduzido por Sabhlok et al. (2015) comparou a administração de 4mg de dexametasona por via intramuscular com a administração de 20 mg via oral, distribuídos em 4mg por 5 dias. Verificou-se que não houve diferenças no controle do edema entre os grupos. Por outro lado, a via oral mostrou superioridade no controle do trismo, levando à conclusão de que a dexametasona administrada por via oral é superior à via intramuscular quando da administração da medicação na remoção cirúrgica de terceiros molares. Entretanto, segundo os autores, esse resultado pode ter sido atribuído à dosagem administrada por essa via, sendo necessário o desenvolvimento de mais estudos para estabelecer a dose ideal da dexametasona na prevenção ou limitação da inflamação pós-exodontia de terceiros molares. É importante ressaltar que os corticosteroides devem ser utilizados moderadamente, por um menor período de tempo e em dose mínima, desde que com máxima eficácia, uma vez que após o 7º dia de uso, a terapia começa a desenvolver imunossupressão (CHAUDHARY et al., 2015).

No estudo realizado por Chaudhary et al. (2015), foram comparadas a administração de 4mg de dexametasona administrada por via intravenosa com 8mg administrada por via oral. Nenhuma diferença significativa foi encontrada no edema facial, trismo e dor entre as vias e dosagens utilizadas, sendo ambas eficazes no controle da inflamação pós-cirúrgica de terceiros molares inferiores.

## CONSIDERAÇÕES FINAIS

Diante dos resultados apresentados nos trabalhos revisados, pode-se verificar que a administração da dexametasona é eficaz no controle da inflamação pós-cirúrgica exodontia de terceiros molares. Os diversos estudos não apontaram diferenças entre as vias de administração oral, intramuscular, submucosa e intra-alveolar. As similaridades encontradas nos resultados entre as doses de 4mg, 8mg, 10mg e 12mg recomendam a menor dose, a fim de proporcionar menores efeitos adversos. No entanto, mais estudos são necessários para confirmação dos resultados e estabelecimento de protocolos.

## REFERÊNCIAS

AGOSTINHO, C.N.; DA SILVA, V.C.; MAIA FILHO, E.M.; CRUZ, M.L.; BASTOS EG. The efficacy of 2 different doses of dexamethasone to control postoperative swelling, trismus, and pain after third molar extractions. *Gen Dent*, v. 62, n.6, p.e15, 2014.

ALEXANDER, R.E.; THRONDSO, R.R. A review of perioperative corticosteroid use in dentoalveolar surgery. *Oral Surg Oral Med Oral Pathol Oral Radiol Endod*, v. 90, p. 406–415, 2000.

ANTUNES, A.A.; AVELAR, R.L.; MARTINS NETO, E.C.; FROTA, R.; DIAS, E. Effect of two routes of administration of dexamethasone on pain, edema, and trismus in impacted lower third molar surgery. *Oral Maxillofac Surg*, v. 15, n.4, p.217-23, 2011.

BARRON, R.P.; BENOLIEL, R.; ZELTSER, R.; ELIAV, E.; NAHLIELI, O.; GRACELY R.H. Effect of dexamethasone and dipyron on lingual and inferior alveolar nerve hypersensitivity following third molar extractions: preliminary report. *J Orofac Pain*, v. 18, p. 62–68, 2011.

BHARGAVA, D.; SREEKUMAR, K.; DESHPANDE, A. Effects of intra-space injection of Twin mix versus intraoral, submucosal, intramuscular, intravenous and per-oral administration of dexamethasone on post-operative sequelae after mandibular impacted third molar surgery: a preliminary clinical comparative study. *Oral Maxillofac Surg*, v. 18, n.3, p.293-6, 2014.

BOONSIRISETH, K.; KLONGNOI, B.; SIRINTAWAT, N.; SAENGSIRINAVIN, C.; WONGSIRICHAT, N. Comparative study of the effect of dexamethasone injection and consumption in lower third molar surgery. *Int J Oral Maxillofac Surg*, v.41, n. 2, p.244-7, 2012.

CARVALHO, W.A.; CARVALHO, R.D.S.; RIOS-SANTOS, F. Analgésicos inibidores específicos da ciclooxigenase-2: avanços terapêuticos. *Revista Brasileira de Anestesiologia*, v. 54, n. 3, 2004.

CHAUDHARY, P.D.; RASTOGI, S.; GUPTA, P.; THOMAS, R.; CHOUDHURY, R. Preemptive effect of dexamethasone injection and consumption on postoperative swelling, pain, and trismus after third molar surgery. A prospective, double blind and randomized study. *J Oral Biol Craniofac Res*, v. 5, n. 1, p. 217, 2015.

FALCI, S.G.M.; LIMA, T.C.; MARTINS, C.C.; SANTOS, C.R.R.D.; PINHEIRO M.L.P. Preemptive Effect of Dexamethasone in Third-Molar Surgery: A Meta-Analysis. *Anesth Prog*, v. 64, n. 3, p.136-143, 2017.

GRAZIANI, F.; D'AIUTO, F.; ARDUINO, P.G.; TONELLI, M.; GABRIELE, M. Perioperative dexamethasone reduces post-surgical sequelae of wisdom tooth removal. A split-mouth randomized double-masked clinical trial. *Int J Oral Maxillofac Surg*, v. 35, p.241, 2006.

GROSSI, G.B.; MAIORANA, C.; GARRAMONE, R.A.; BORGONOVO, A.; BERETTA, M.; FARRONATO, D.; SANTORO, F. Effect of submucosal injection of dexamethasone on postoperative discomfort after third molar surgery: a prospective study. *J Oral Maxillofac Surg*, v.65, n.11, p.2218-2226,2007.

KLONGNOI, B.; KAEWPRADUB, P.; BOONSIRISETH, K.; WONGSIRICHAT, N. Effect of single dose preoperative intramuscular dexamethasone injection on lower impacted third molar surgery. *Int J Oral Maxillofac Surg*, v 41, p. 376e379. 2012.

LAUREANO FILHO, J,R.; MAURETTE, P.E.; ALLAIS, M.; COTINHO, M.; FERNANDES, C. Clinical comparative study of the effectiveness of two dosages of Dexamethasone to control post-operative swelling, trismus and pain after the surgical extraction of mandibular impacted third molar. *Med Oral Patol Oral Cir Bucal*, v. 3, n. 2, p. E129–E132, 2008.

MAJID, O. W.; MAHMOOD, W. K. Effect of submucosal and intramuscular dexamethasone on postoperative sequelae after third molar surgery: comparative study. *Br J Oral Maxillofac Surg*, v. 49, n. 8, p. 647-52. 2011

MARKIEWICZ, M.R.; BRADY, M.F.; DING, E.L.; DODSON, T.B. Corticosteroids reduce postoperative morbidity after third molar surgery: a systematic review and meta-analysis. *J Oral Maxillofac Surg*, v. 66, p.1881e1894, 2008.



MONTGOMERY, M.T.; HOGG, J.P.; ROBERTS, D.L.; REDDING, S. The use of glucocorticosteroids to lessen the inflammatory sequelae following third molar surgery. *J Oral Maxillofac Surg*, v. 48, p.179–87, 1990.

RUSSELL, C. L. An overview of the integrative research review. *Prog Transplant*, v. 15, n. 1, p.8-13, 2005.

SABHLOK, S.; KENJALE, P.; MONY, D.; KHATRI, I.; KUMAR P. Randomized Controlled Trial to Evaluate the Efficacy of Oral Dexamethasone and Intramuscular Dexamethasone in Mandibular Third Molar Surgeries. *J Clin Diagn Res*, v. 9, n. 11, p. ZC4851, 2015.

SARAVANAN, K.; KANNAN, R.; JOHN, R.R.; NANTHA KUMAR, C. A Single Pre Operative Dose of Sub Mucosal Dexamethasone is Effective in Improving Post Operative Quality of Life in the Surgical Management of Impacted Third Molars: A Comparative Randomised Prospective Study.. *J Maxillofac Oral Surg*, v. 15, n. 1, p. 67-71, 2016.

TIIGIMAE-SAAR, J.; LEIBUR. E.; TAMME T. The effect of pred- nisolone on reduction of complaints after impacted third molar removal. *Stomatologia*, v. 12, n. 1, p. 17-22, 2000.

## **SOBRE A ORGANIZADORA**

**VIVIAN CHIADA MAINIERI HENKIN** - Possui experiência na área de Odontologia, com ênfase em Oclusão (DTM) e Prótese Dentária atuando principalmente nos seguintes temas: Oclusão, Prótese, Dentística, Materiais Dentários e Implantes. É Especialista em Prótese Dentária pela FO/UFRGS. Foi professora do Curso de Aperfeiçoamento em Metal-Free da Associação Brasileira de Odontologia do Rio Grande do Sul, Mestre em Prótese Dentária pela FO/PUCRS com ênfase em DTM. Doutora em Prótese Dentária pela FO/PUCRS com ênfase em DTM. Principais Linhas de pesquisa: DTM, Placas intraorais, Distúrbios do sono, Bruxismo. Foi Professora Substituta de Prótese Dentária da FO/UFRGS atuando nas disciplinas de Prótese Parcial II, Pré-clínica, Clínica I e Clínica II e é Professora Convidada Voluntária do Curso de Especialização em Prótese Dentária da FO/UFRGS. Foi Professora Substituta na área de DTM. Atualmente é professora adjunta na área de Prótese Dentária e DTM na FO/UFRGS.

## ÍNDICE REMISSIVO

### A

Agravos bucais 134, 139

Ansiedade 61, 62, 63, 65, 66, 67, 68, 69, 70, 71, 72, 73, 139, 145, 146

### B

Betacoronavírus 38, 39

### C

Covid-19 10, 38, 39, 40, 42, 43, 44, 45, 46, 47, 48, 49

Crianças 11, 12, 57, 58, 61, 63, 64, 65, 66, 67, 68, 69, 70, 71, 72, 73, 112, 113, 114, 115, 116, 117, 118, 119, 120, 121, 122

### D

Deficiência 53, 113, 114, 120

Dente Impactado 152

Dexametasona 13, 44, 152, 154, 157, 158, 159, 160, 161

### E

Educação 5, 73, 113, 114, 116, 121, 134, 136, 137, 138, 139

Endodontia 18, 85, 86, 87, 123, 125, 133

Especialidades 11, 85

Estética Dentária 15

Estresse 27, 54, 75, 83, 86, 136

Ética 1, 2, 3, 4, 5, 7, 9, 10, 11, 12, 134, 137, 138, 145

### F

Fraturas 75, 79, 83

Fraturas osteoporóticas 75

### G

Gengivite 11, 52, 53, 54, 59, 87, 90, 92, 93, 94, 100, 142

### H

HIV 50, 51, 52, 53, 54, 55, 56, 57, 58, 59, 60, 103, 104, 105, 106, 109, 110, 111

### I

Implante Dentário 15

## **L**

Laserterapia 148, 149, 150, 151

Legislação 1, 3, 12

Lesões orais 40, 48, 52, 56, 57, 148, 149, 150

## **M**

Manifestações Bucais 38, 39, 50, 52, 58, 59, 60, 146

Medo 11, 61, 62, 63, 64, 65, 66, 67, 68, 69, 70, 71, 72, 73, 105, 114, 139, 146

Microbiota oral 53, 90, 91

## **O**

Odontogeriatrics 123

Odontologia 2, 9, 10, 1, 2, 3, 4, 5, 7, 8, 9, 10, 12, 13, 14, 15, 16, 38, 50, 59, 61, 62, 63, 65, 67, 71, 72, 85, 86, 87, 88, 112, 114, 115, 116, 117, 120, 122, 123, 125, 128, 133, 134, 136, 144, 145, 152, 153, 164

Osteoporose 11, 27, 28, 30, 33, 34, 74, 75, 81, 82, 126, 132

Ozônio 85, 86, 87, 88

## **P**

Periodontite 11, 53, 54, 90, 92, 94, 95, 100, 114, 142, 143

Prótese Dentária 15, 87, 143, 164

Pulpotomia 12, 123, 124, 125, 126, 127, 128, 130, 131, 132, 133

## **R**

Redes Sociais 10, 1, 2, 3, 4, 9, 10, 11, 13, 14, 115

Reparo tecidual 22, 148, 149, 150

Revisão 11, 12, 13, 3, 38, 40, 48, 49, 52, 59, 60, 61, 63, 64, 65, 68, 69, 71, 73, 85, 86, 88, 90, 104, 121, 147, 149, 150, 152, 154, 155, 157, 158

## **S**

SARCOV-2 38, 39

Saúde Bucal 12, 8, 50, 62, 63, 68, 99, 102, 106, 112, 113, 114, 116, 117, 121, 122, 124, 134, 135, 136, 137, 138, 139, 140, 142, 144, 145

Saúde do servidor 134, 137, 145

## **T**


Tomografia Computadorizada 15, 17, 44, 59, 130

Tratamento do canal radicular 27, 74

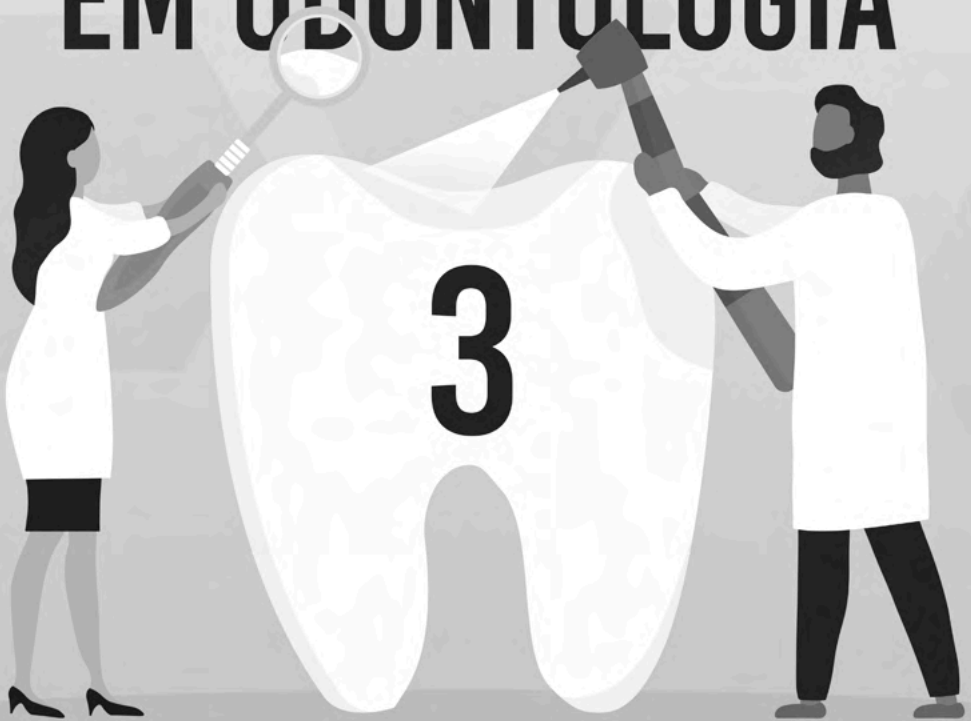[www.atenaeditora.com.br](http://www.atenaeditora.com.br) 

[contato@atenaeditora.com.br](mailto:contato@atenaeditora.com.br) 

@atenaeditora 

[www.facebook.com/atenaeditora.com.br](https://www.facebook.com/atenaeditora.com.br) 

# EPIDEMIOLOGIA, DIAGNÓSTICO E INTERVENÇÕES EM ODONTOLOGIA





 **Atena**  
Editora

Ano 2021

[www.atenaeditora.com.br](http://www.atenaeditora.com.br) 

[contato@atenaeditora.com.br](mailto:contato@atenaeditora.com.br) 

[@atenaeditora](https://www.instagram.com/atenaeditora) 

[www.facebook.com/atenaeditora.com.br](https://www.facebook.com/atenaeditora.com.br) 

# EPIDEMIOLOGIA, DIAGNÓSTICO E INTERVENÇÕES EM ODONTOLOGIA



 **Atena**  
Editora

Ano 2021