

Avaliação da Estabilidade Dimensional de Guias Cirúrgicos Prototipados em Função do Meio de Esterilização com Ácido Peracético à 2%

Joana da Silva Manuel da Costa

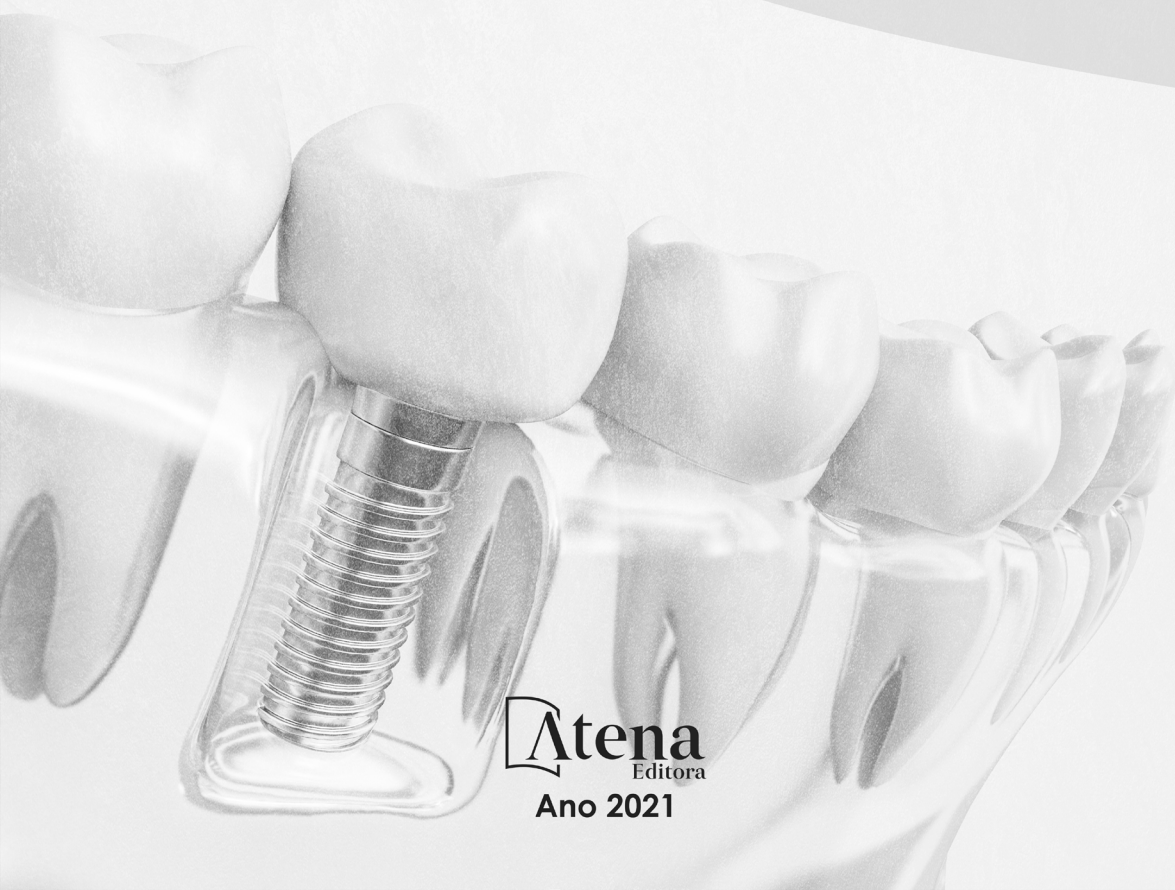

Atena
Editora

Ano 2021

Avaliação da Estabilidade Dimensional de Guias Cirúrgicos Prototipados em Função do Meio de Esterilização com Ácido Peracético à 2%

Joana da Silva Manuel da Costa



Atena
Editora
Ano 2021

Editora chefe

Profª Drª Antonella Carvalho de Oliveira

Assistentes editoriais

Natalia Oliveira

Flávia Roberta Barão

Bibliotecária

Janaina Ramos

Projeto gráfico

Natália Sandrini de Azevedo

Camila Alves de Cremo

Luiza Alves Batista

Maria Alice Pinheiro

Imagens da capa

iStock

Edição de arte

Luiza Alves Batista

Revisão

Frederico Nigro

2021 by Atena Editora

Copyright © Atena Editora

Copyright do Texto © 2021 Os autores

Copyright da Edição © 2021 Atena Editora

Direitos para esta edição cedidos à Atena Editora pelos autores.

Open access publication by Atena Editora



Todo o conteúdo deste livro está licenciado sob uma Licença de Atribuição *Creative Commons*. Atribuição-Não-Comercial-NãoDerivativos 4.0 Internacional (CC BY-NC-ND 4.0).

O conteúdo do texto e seus dados em sua forma, correção e confiabilidade são de responsabilidade exclusiva da autora, inclusive não representam necessariamente a posição oficial da Atena Editora. Permitido o *download* da obra e o compartilhamento desde que sejam atribuídos créditos a autora, mas sem a possibilidade de alterá-la de nenhuma forma ou utilizá-la para fins comerciais.

Todos os manuscritos foram previamente submetidos à avaliação cega pelos pares, membros do Conselho Editorial desta Editora, tendo sido aprovados para a publicação com base em critérios de neutralidade e imparcialidade acadêmica.

A Atena Editora é comprometida em garantir a integridade editorial em todas as etapas do processo de publicação, evitando plágio, dados ou resultados fraudulentos e impedindo que interesses financeiros comprometam os padrões éticos da publicação. Situações suspeitas de má conduta científica serão investigadas sob o mais alto padrão de rigor acadêmico e ético.

Conselho Editorial

Ciências Humanas e Sociais Aplicadas

Prof. Dr. Alexandre Jose Schumacher – Instituto Federal de Educação, Ciência e Tecnologia do Paraná

Prof. Dr. Américo Junior Nunes da Silva – Universidade do Estado da Bahia

Profª Drª Andréa Cristina Marques de Araújo – Universidade Fernando Pessoa

Prof. Dr. Antonio Carlos Frasson – Universidade Tecnológica Federal do Paraná

Prof. Dr. Antonio Gasparetto Júnior – Instituto Federal do Sudeste de Minas Gerais

Prof. Dr. Antonio Isidro-Filho – Universidade de Brasília

Prof. Dr. Arnaldo Oliveira Souza Júnior – Universidade Federal do Piauí
Prof. Dr. Carlos Antonio de Souza Moraes – Universidade Federal Fluminense
Prof. Dr. Crisóstomo Lima do Nascimento – Universidade Federal Fluminense
Profª Drª Cristina Gaio – Universidade de Lisboa
Prof. Dr. Daniel Richard Sant'Ana – Universidade de Brasília
Prof. Dr. Deyvison de Lima Oliveira – Universidade Federal de Rondônia
Profª Drª Dilma Antunes Silva – Universidade Federal de São Paulo
Prof. Dr. Edvaldo Antunes de Farias – Universidade Estácio de Sá
Prof. Dr. Elson Ferreira Costa – Universidade do Estado do Pará
Prof. Dr. Eloi Martins Senhora – Universidade Federal de Roraima
Prof. Dr. Gustavo Henrique Cepolini Ferreira – Universidade Estadual de Montes Claros
Prof. Dr. Humberto Costa – Universidade Federal do Paraná
Profª Drª Ivone Goulart Lopes – Istituto Internazionele delle Figlie de Maria Ausiliatrice
Prof. Dr. Jadson Correia de Oliveira – Universidade Católica do Salvador
Prof. Dr. José Luis Montesillo-Cedillo – Universidad Autónoma del Estado de México
Prof. Dr. Julio Candido de Meirelles Junior – Universidade Federal Fluminense
Profª Drª Lina Maria Gonçalves – Universidade Federal do Tocantins
Prof. Dr. Luis Ricardo Fernandes da Costa – Universidade Estadual de Montes Claros
Profª Drª Natiéli Piovesan – Instituto Federal do Rio Grande do Norte
Prof. Dr. Marcelo Pereira da Silva – Pontifícia Universidade Católica de Campinas
Profª Drª Maria Luzia da Silva Santana – Universidade Federal de Mato Grosso do Sul
Prof. Dr. Miguel Rodrigues Netto – Universidade do Estado de Mato Grosso
Prof. Dr. Pablo Ricardo de Lima Falcão – Universidade de Pernambuco
Profª Drª Paola Andressa Scortegagna – Universidade Estadual de Ponta Grossa
Profª Drª Rita de Cássia da Silva Oliveira – Universidade Estadual de Ponta Grossa
Prof. Dr. Rui Maia Diamantino – Universidade Salvador
Prof. Dr. Saulo Cerqueira de Aguiar Soares – Universidade Federal do Piauí
Prof. Dr. Urandi João Rodrigues Junior – Universidade Federal do Oeste do Pará
Profª Drª Vanessa Bordin Viera – Universidade Federal de Campina Grande
Profª Drª Vanessa Ribeiro Simon Cavalcanti – Universidade Católica do Salvador
Prof. Dr. William Cleber Domingues Silva – Universidade Federal Rural do Rio de Janeiro
Prof. Dr. Willian Douglas Guilherme – Universidade Federal do Tocantins

Ciências Agrárias e Multidisciplinar

Prof. Dr. Alexandre Igor Azevedo Pereira – Instituto Federal Goiano
Prof. Dr. Arinaldo Pereira da Silva – Universidade Federal do Sul e Sudeste do Pará
Prof. Dr. Antonio Pasqualetto – Pontifícia Universidade Católica de Goiás
Profª Drª Carla Cristina Bauermann Brasil – Universidade Federal de Santa Maria
Prof. Dr. Cleberton Correia Santos – Universidade Federal da Grande Dourados
Profª Drª Diocléa Almeida Seabra Silva – Universidade Federal Rural da Amazônia
Prof. Dr. Écio Souza Diniz – Universidade Federal de Viçosa
Prof. Dr. Fábio Steiner – Universidade Estadual de Mato Grosso do Sul
Prof. Dr. Fágner Cavalcante Patrocínio dos Santos – Universidade Federal do Ceará
Profª Drª Girlene Santos de Souza – Universidade Federal do Recôncavo da Bahia
Prof. Dr. Jael Soares Batista – Universidade Federal Rural do Semi-Árido
Prof. Dr. Jayme Augusto Peres – Universidade Estadual do Centro-Oeste
Prof. Dr. Júlio César Ribeiro – Universidade Federal Rural do Rio de Janeiro
Profª Drª Lina Raquel Santos Araújo – Universidade Estadual do Ceará
Prof. Dr. Pedro Manuel Villa – Universidade Federal de Viçosa
Profª Drª Raissa Rachel Salustriano da Silva Matos – Universidade Federal do Maranhão
Prof. Dr. Ronilson Freitas de Souza – Universidade do Estado do Pará
Profª Drª Talita de Santos Matos – Universidade Federal Rural do Rio de Janeiro

Prof. Dr. Tiago da Silva Teófilo – Universidade Federal Rural do Semi-Árido
Prof. Dr. Valdemar Antonio Paffaro Junior – Universidade Federal de Alfenas

Ciências Biológicas e da Saúde

Prof. Dr. André Ribeiro da Silva – Universidade de Brasília
Profª Drª Anelise Levay Murari – Universidade Federal de Pelotas
Prof. Dr. Benedito Rodrigues da Silva Neto – Universidade Federal de Goiás
Profª Drª Daniela Reis Joaquim de Freitas – Universidade Federal do Piauí
Profª Drª Débora Luana Ribeiro Pessoa – Universidade Federal do Maranhão
Prof. Dr. Douglas Siqueira de Almeida Chaves – Universidade Federal Rural do Rio de Janeiro
Prof. Dr. Edson da Silva – Universidade Federal dos Vales do Jequitinhonha e Mucuri
Profª Drª Elizabeth Cordeiro Fernandes – Faculdade Integrada Medicina
Profª Drª Eleuza Rodrigues Machado – Faculdade Anhanguera de Brasília
Profª Drª Elane Schwinden Prudêncio – Universidade Federal de Santa Catarina
Profª Drª Eysler Gonçalves Maia Brasil – Universidade da Integração Internacional da Lusofonia Afro-Brasileira
Prof. Dr. Ferlando Lima Santos – Universidade Federal do Recôncavo da Bahia
Profª Drª Fernanda Miguel de Andrade – Universidade Federal de Pernambuco
Prof. Dr. Fernando Mendes – Instituto Politécnico de Coimbra – Escola Superior de Saúde de Coimbra
Profª Drª Gabriela Vieira do Amaral – Universidade de Vassouras
Prof. Dr. Gianfábio Pimentel Franco – Universidade Federal de Santa Maria
Prof. Dr. Helio Franklin Rodrigues de Almeida – Universidade Federal de Rondônia
Profª Drª Iara Lúcia Tescarollo – Universidade São Francisco
Prof. Dr. Igor Luiz Vieira de Lima Santos – Universidade Federal de Campina Grande
Prof. Dr. Jefferson Thiago Souza – Universidade Estadual do Ceará
Prof. Dr. Jesus Rodrigues Lemos – Universidade Federal do Piauí
Prof. Dr. Jônatas de França Barros – Universidade Federal do Rio Grande do Norte
Prof. Dr. José Max Barbosa de Oliveira Junior – Universidade Federal do Oeste do Pará
Prof. Dr. Luís Paulo Souza e Souza – Universidade Federal do Amazonas
Profª Drª Magnólia de Araújo Campos – Universidade Federal de Campina Grande
Prof. Dr. Marcus Fernando da Silva Praxedes – Universidade Federal do Recôncavo da Bahia
Profª Drª Maria Tatiane Gonçalves Sá – Universidade do Estado do Pará
Profª Drª Mylena Andréa Oliveira Torres – Universidade Ceuma
Profª Drª Natiéli Piovesan – Instituto Federacl do Rio Grande do Norte
Prof. Dr. Paulo Inada – Universidade Estadual de Maringá
Prof. Dr. Rafael Henrique Silva – Hospital Universitário da Universidade Federal da Grande Dourados
Profª Drª Regiane Luz Carvalho – Centro Universitário das Faculdades Associadas de Ensino
Profª Drª Renata Mendes de Freitas – Universidade Federal de Juiz de Fora
Profª Drª Vanessa da Fontoura Custódio Monteiro – Universidade do Vale do Sapucaí
Profª Drª Vanessa Lima Gonçalves – Universidade Estadual de Ponta Grossa
Profª Drª Vanessa Bordin Viera – Universidade Federal de Campina Grande
Profª Drª Welma Emidio da Silva – Universidade Federal Rural de Pernambuco

Ciências Exatas e da Terra e Engenharias

Prof. Dr. Adélio Alcino Sampaio Castro Machado – Universidade do Porto
Profª Drª Ana Grasielle Dionísio Corrêa – Universidade Presbiteriana Mackenzie
Prof. Dr. Carlos Eduardo Sanches de Andrade – Universidade Federal de Goiás
Profª Drª Carmen Lúcia Voigt – Universidade Norte do Paraná
Prof. Dr. Cleiseano Emanuel da Silva Paniagua – Instituto Federal de Educação, Ciência e Tecnologia de Goiás
Prof. Dr. Douglas Gonçalves da Silva – Universidade Estadual do Sudoeste da Bahia
Prof. Dr. Eloi Rufato Junior – Universidade Tecnológica Federal do Paraná
Profª Drª Érica de Melo Azevedo – Instituto Federal do Rio de Janeiro

Prof. Dr. Fabrício Menezes Ramos – Instituto Federal do Pará
Profª Dra. Jéssica Verger Nardeli – Universidade Estadual Paulista Júlio de Mesquita Filho
Prof. Dr. Juliano Carlo Rufino de Freitas – Universidade Federal de Campina Grande
Profª Drª Luciana do Nascimento Mendes – Instituto Federal de Educação, Ciência e Tecnologia do Rio Grande do Norte
Prof. Dr. Marcelo Marques – Universidade Estadual de Maringá
Prof. Dr. Marco Aurélio Kistemann Junior – Universidade Federal de Juiz de Fora
Profª Drª Neiva Maria de Almeida – Universidade Federal da Paraíba
Profª Drª Natiéli Piovesan – Instituto Federal do Rio Grande do Norte
Profª Drª Priscila Tessmer Scaglioni – Universidade Federal de Pelotas
Prof. Dr. Sidney Gonçalo de Lima – Universidade Federal do Piauí
Prof. Dr. Takeshy Tachizawa – Faculdade de Campo Limpo Paulista

Linguística, Letras e Artes

Profª Drª Adriana Demite Stephani – Universidade Federal do Tocantins
Profª Drª Angeli Rose do Nascimento – Universidade Federal do Estado do Rio de Janeiro
Profª Drª Carolina Fernandes da Silva Mandaji – Universidade Tecnológica Federal do Paraná
Profª Drª Denise Rocha – Universidade Federal do Ceará
Profª Drª Edna Alencar da Silva Rivera – Instituto Federal de São Paulo
Profª Drª Fernanda Tonelli – Instituto Federal de São Paulo,
Prof. Dr. Fabiano Tadeu Grazioli – Universidade Regional Integrada do Alto Uruguai e das Missões
Prof. Dr. Gilmei Fleck – Universidade Estadual do Oeste do Paraná
Profª Drª Keyla Christina Almeida Portela – Instituto Federal de Educação, Ciência e Tecnologia do Paraná
Profª Drª Miranilde Oliveira Neves – Instituto de Educação, Ciência e Tecnologia do Pará
Profª Drª Sandra Regina Gardacho Pietrobon – Universidade Estadual do Centro-Oeste
Profª Drª Sheila Marta Carregosa Rocha – Universidade do Estado da Bahia

Avaliação da estabilidade dimensional de guias cirúrgicos prototipados em função do meio de esterilização com ácido peracético à 2%

Diagramação: Camila Alves de Cremo

Correção: Giovanna Sandrini de Azevedo

Indexação: Gabriel Motomu Teshima

Revisão de texto: Frederico Nigro

Autora: Joana da Silva Manuel da Costa

Dados Internacionais de Catalogação na Publicação (CIP)

C837 Costa, Joana da Silva Manuel da
Avaliação da estabilidade dimensional de guias cirúrgicos prototipados em função do meio de esterilização com ácido peracético à 2% / Joana da Silva Manuel da Costa. - Ponta Grossa - PR: Atena, 2021.

Formato: PDF

Requisitos de sistema: Adobe Acrobat Reader

Modo de acesso: World Wide Web

Inclui bibliografia

ISBN 978-65-5983-396-2

DOI: <https://doi.org/10.22533/at.ed.962211208>

1. Cirurgias. 2. Implantodontia. 3. Guia cirúrgico. 4. Esterilização. I. Costa, Joana da Silva Manuel da. II. Título.
CDD 617.9

Elaborado por Bibliotecária Janaina Ramos - CRB-8/9166

Atena Editora

Ponta Grossa - Paraná - Brasil

Telefone: +55 (42) 3323-5493

www.atenaeditora.com.br

contato@atenaeditora.com.br

DECLARAÇÃO DOS AUTORES

Os autores desta obra: 1. Atestam não possuir qualquer interesse comercial que constitua um conflito de interesses em relação ao artigo científico publicado; 2. Declaram que participaram ativamente da construção dos respectivos manuscritos, preferencialmente na: a) Concepção do estudo, e/ou aquisição de dados, e/ou análise e interpretação de dados; b) Elaboração do artigo ou revisão com vistas a tornar o material intelectualmente relevante; c) Aprovação final do manuscrito para submissão.; 3. Certificam que os artigos científicos publicados estão completamente isentos de dados e/ou resultados fraudulentos; 4. Confirmam a citação e a referência correta de todos os dados e de interpretações de dados de outras pesquisas; 5. Reconhecem terem informado todas as fontes de financiamento recebidas para a consecução da pesquisa; 6. Autorizam a edição da obra, que incluem os registros de ficha catalográfica, ISBN, DOI e demais indexadores, projeto visual e criação de capa, diagramação de miolo, assim como lançamento e divulgação da mesma conforme critérios da Atena Editora.

DECLARAÇÃO DA EDITORA

A Atena Editora declara, para os devidos fins de direito, que: 1. A presente publicação constitui apenas transferência temporária dos direitos autorais, direito sobre a publicação, inclusive não constitui responsabilidade solidária na criação dos manuscritos publicados, nos termos previstos na Lei sobre direitos autorais (Lei 9610/98), no art. 184 do Código penal e no art. 927 do Código Civil; 2. Autoriza e incentiva os autores a assinarem contratos com repositórios institucionais, com fins exclusivos de divulgação da obra, desde que com o devido reconhecimento de autoria e edição e sem qualquer finalidade comercial; 3. Todos os e-book são *open access*, desta forma não os comercializa em seu site, sites parceiros, plataformas de *e-commerce*, ou qualquer outro meio virtual ou físico, portanto, está isenta de repasses de direitos autorais aos autores; 4. Todos os membros do conselho editorial são doutores e vinculados a instituições de ensino superior públicas, conforme recomendação da CAPES para obtenção do Qualis livro; 5. Não cede, comercializa ou autoriza a utilização dos nomes e e-mails dos autores, bem como nenhum outro dado dos mesmos, para qualquer finalidade que não o escopo da divulgação desta obra.

DEDICATÓRIA

Dedico mais este passo da minha vida e trajetória profissional ao meu esposo José Garcia Custódio da Costa e aos meus lindos filhos pelo amor, apoio, compreensão e aceitação ao longo desses anos e por todas as dificuldades pelas quais passamos e superamos juntos.

A todos os meus familiares e amigos que sempre estiveram presentes e me socorreram nas horas mais difíceis.

AGRADECIMENTOS

Primeiramente gostaria de agradecer a Deus pela coragem e a força que Ele me deu, e acima de tudo pela fé que Deus colocou em minha vida. Assim como está escrito: _"Tudo posso naquele que me fortalece" (Filenses4.13).

Agradeço o meu marido e amigo José Garcia Custodio da Costa, pelo amor e por ser a minha inspiração e a motivação que me faz procurar sempre o melhor da forma certa, sempre me incentivando a continuar, mesmo quando os obstáculos, por vezes me obrigam a abrandar ou mesmo a seguir outro caminho.

Agradeço a minha família de um modo geral, pela admiração e carinho demonstrado e principalmente por acreditarem em mim.

Agradeço os professores pelo conhecimento transmitido, pois foram um contributo fundamental no despertar, e na manutenção do meu fascínio especial pela implantodontia.

DIVULGAÇÃO E TRANSFERÊNCIA DE CONHECIMENTO

Este trabalho fala de colocação de implantes com uma guia diferenciada que têm um processamento de confecção deferente dos outros guias cirúrgicos. Trata-se do guia cirúrgico prototipado: Este trabalho vai falar, da forma de esterilização se está forma pode ou não alterar o seu uso no momento da cirurgia. Sendo o guia cirúrgico um material que entrará em contato com os tecidos cruento do paciente, este guia cirúrgico deve ser esterilizado. Neste trabalho estudou-se o método de esterilização por meio químico fazendo-se o uso de ácido peracético. Antes das guias cirúrgicas serem colocadas no ácido peracético foram feitas medidas do orifício do guia cirúrgico prototipado, a medida encontrada foi de 5,20mm. Depois foi utilizado um pó sobre as superfícies das guias cirúrgicas para escaneamento das mesmas, algumas regiões das superfícies das guias apresentaram um ligeiro acúmulo de material em pó que impediu as localizações dos pontos dos orifícios das guias, tendo então a segunda medida sem colocar os guias no ácido peracético de 5,21mm. Depois foram colocados os guias cirúrgicos em ácido peracético durante 30min, foram tiradas e medidas, estas são as medidas encontradas 5,21mm, novamente foram colocadas no ácido peracético durante 12hrs e fizeram novas medidas que foi de 5,21mm. Comparando as amostras antes e após a colocação no ácido peracético conforme os tempos propostos, observou-se uma pequena variação nas medidas dos diâmetros internos das guias. Este trabalho teve como conclusão: Que não foram encontradas alterações nas guias cirúrgicas que impedissem o uso das mesmas no procedimento cirúrgico após o uso do ácido peracético nos tempos propostos.

SUMÁRIO

LISTA DE SIGLAS, ABREVIATURAS E SIMBOLOS.....	1
RESUMO	2
ABSTRACT	3
INTRODUÇÃO.....	4
REVISÃO DA LITERATURA.....	6
Considerações sobre radiologia	6
Considerações sobre guias convencionais	9
Considerações sobre planejamento virtual	11
Considerações sobre protótipos	14
Métodos de esterilização dos guias cirúrgicos	17
PROPOSIÇÃO.....	19
MATERIAL E METODOS.....	20
Cálculo Amostral	23
Metodologia Estatística	23
RESULTADOS.....	24
DISCUSSÃO.....	28
CONCLUSÃO.....	29
REFERÊNCIAS	30
SOBRE A AUTORA.....	33

LISTA DE SIGLAS, ABREVIATURAS E SIMBOLOS

%	-	Porcentagem
MM	-	Milímetro
R	-	Marca registrada
2D	-	Bidimensional
3D	-	Tridimensional
CAD/CAM	-	Computador Aided Desing / Computer Aided Manufacturing (Desenho assistido por Computador / Produção assistida por Computador)
DAfb	-	Desvio de angulação e frente atrás
DARl	-	Direito – Esquerdo
DICOM	-	Digital Image Communication in Medicine
SLA	-	Estereolitografia
SLS	-	Sinterização Seletiva a Lazer
SLT	-	Standart Triangle Language
ROI	-	Região de Interesse
RSM	-	Segurança ao redor do Implante
DSI	-	Descrita Interpolação Homogenia
FOV	-	Field of view
FTP	-	File Trans Protocol
MJP	-	Multjet Printing

RESUMO

O desafio de se realizar cirurgias na implantodontia pouco traumáticas com menor risco e maior precisão durante as fresagens na instalação de implantes ganhou mais atenção e reforço nos últimos anos. A tomografia computadorizada (TC) foi introduzida no planejamento pré-cirúrgico de implantes para solucionar os problemas encontrados com as radiografias panorâmicas. Somente com o uso de programas de planejamento virtual que utilizam a TC para auxiliar o planejamento cirúrgico e confecção da guia cirúrgica prototipada é possível definir a localização, a trajetória e a profundidade do implante planejado com alta precisão. O presente trabalho tem por finalidade avaliar a estabilidade dimensional de guia cirúrgico prototipados em função do meio de esterilização. No presente trabalho a autora avaliou a estabilidade dimensional de guia cirúrgico prototipados em função do uso de ácido peracético a 2% como meio de desinfecção de alto nível. Comparadas as amostras antes e após a imersão no ácido peracético conforme os tempos propostos observou-se uma discreta variação milesimal nas medidas dos diâmetros internos das anilhas a qual foi atribuída a técnica onde a necessidade de se aplicar um revelador não aquoso sobre a superfície das guias cirúrgicas para o escaneamento das mesmas, que resultou no ligeiro acúmulo de material revelador em pó em algumas regiões das superfícies das anilhas dificultando a localização dos pontos de referência para as mensurações dos diâmetros nos arquivos STL. Tal variação, entretanto, não é significativa a ponto de alterar o resultado cirúrgico quando da utilização das guias. Analisados os resultados autora concluiu que, não foram observadas variações geométricas que inviabilizassem o uso das mesmas nos procedimentos cirúrgicos após o uso do ácido peracético nos tempos propostos e que o ácido peracético mostrou-se uma alternativa viável ao procedimento de desinfecção de alto nível e/ou esterilização química de guias cirúrgicas.

PALAVRAS-CHAVE: Implantodontia, guia cirúrgico, esterilização.

ABSTRACT

The challenge of performing less traumatic implantodontics with less risk and greater accuracy during implant milling has gained more attention and reinforcement in recent years. Computed tomography (CT) was introduced in the pre-surgical planning of implants to solve the problems encountered with panoramic radiographs. Only with the use of virtual planning programs that use CT to assist in the surgical planning and preparation of the prototyped surgical guide is it possible to define the location, trajectory and depth of the planned implant with high precision. The present work aims to evaluate the dimensional stability of surgical guide prototyped as a function of the sterilization medium. In the present study, the author evaluated the dimensional stability of a surgical guide prototyped due to the use of 2% peracetic acid as a high level disinfection medium. Comparing the samples before and after immersion in the peracetic acid according to the proposed times, a slight variation was observed in the internal diameter measurements of the washers, which was attributed to the technique where the need to apply a non-aqueous developer on the surface of the guides Which resulted in the slight accumulation of powdery developer material in some regions of the surfaces of the washers making it difficult to locate the reference points for the measurements of the diameters in the STL files. Such variation, however, is not significant enough to alter the surgical result when using the guides. After analyzing the results, the authors concluded that no geometric variations were observed that would not allow their use in surgical procedures after the use of peracetic acid at the proposed times and that peracetic acid was a viable alternative to the high level disinfection procedure and / Or chemical sterilization of surgical guides.

KEYWORDS: Implantology, surgical guide, sterilization.

INTRODUÇÃO

O desafio de se realizar cirurgias na implantodontia pouco traumáticas com menor risco e maior precisão durante as fresagens na instalação de implantes ganhou mais atenção e reforço nos últimos anos. Porém no início da implantodontia moderna, pouco se entendia sobre esse assunto, as técnicas cirúrgicas eram limitadas pelo conhecimento e pela pouca diversificação nos tamanhos dos implantes e na variedade dos componentes protéticos. Como consequência buscava-se como objetivo principal, ou pela época, podemos até dizer, objetivo único, a osteointegração. Por muitas vezes, pouco importava se os implantes estavam inclinados para vestibulares, o que impediam um bom resultado estético, ou se estavam próximos um do outro, o que por muitas vezes impedia a reabilitação protética, o que importava era o sucesso da osteointegração. Com a popularização da implantodontia, tanto por parte dos pacientes como dos profissionais, as técnicas cirúrgicas e os sistemas de implantes aceleraram em relação à evolução (Nigro, 2009; Novellino, 2011).

A técnica cirúrgica para instalação de implante também evoluiu embora ainda sejam encontradas algumas dificuldades na realização destes procedimentos (Vercruysse et al., 2008).

Cabe ao cirurgião transferir as imagens de uma radiografia bidimensional para o campo cirúrgico tridimensional, considerando a estética, função e biomecânica, que permitam a posterior confecção de uma prótese satisfatória (Ozan et al., 2009).

A tomografia computadorizada (TC) foi introduzida no planejamento pré-cirúrgico de implantes para solucionar os problemas encontrados com as radiografias panorâmicas. Esta permite a visualização da secção transversal, axial e panorâmica dos maxilares e com associação da guia radiográfica, é possível relacionar os tecidos duros e moles, planejando de forma tridimensional a posição do implante associado a avaliação da qualidade e da quantidade óssea, resultando em uma melhor biomecânica e estética (Balshi et al., 2006; Tardieu et al., 2007; Ersoy et al., 2008).

O planejamento prévio não virtual possibilita obter guias cirúrgicas convencionais que, embora possam orientar a direção de fresagem no tecido óssea, não apresentam informações sobre a espessura da mucosa; a topografia do osso subjacente ou das estruturas anatômicas, além disso, estas não ficam estáveis durante a cirurgia, devido à abertura do retalho. O planejamento cirúrgico para instalação de implantes com tomografia computadorizada tridimensional permite, com o uso de um guia radiográfico, a identificação do tecido ósseo em relação à posição dos dentes o que é fundamental para visualização do planejamento protético previamente realizado, ou seja, o planejamento reverso (Ruppin et al., 2008).

Frente a isso a evolução dos programas computadorizados para o planejamento virtual, começaram a possibilitar o planejamento de implantes virtualmente, programas esses que utilizam a TC para auxiliar o planejamento cirúrgico e confecção da guia cirúrgica prototipada é possível definir a localização, a trajetória e a profundidade do implante planejado com alta precisão (Vercruysse, 2008).

Desde a última década vem ocorrendo um aumento do interesse na tecnologia de confecção de biomodelos. A capacidade de duplicar a morfologia das estruturas anatômicas tem demonstrado uma série de vantagens.

O guia cirúrgico reduz os riscos nas operações odontológicas, permite intervenções sem retalho na gengiva do paciente e reduz os efeitos pós-operatórios, proporcionando cirurgias precisas ao indicar os melhores pontos de inclinação e profundidade para perfuração e instalação de implantes. O resultado obtido é uma cirurgia com melhor aproveitamento da estrutura óssea do paciente, retorno pós-operatório sem restrições e em tempo bem inferior aos métodos tradicionais (Maló et al.,2008).

Tendo visto estas melhorias, nos motivou a estudar o guia cirúrgico e possíveis alterações frente o processo de esterilização.

REVISÃO DA LITERATURA

Esta revisão de literatura foi dividida em subtemas com objetivo de analisarmos separadamente a evolução da radiologia, dos guias convencionais, planejamento virtual, cirurgia guiada e dos protótipos.

1 | CONSIDERAÇÕES SOBRE RADIOLOGIA

O tratamento convencional com implantes envolve um complexo processo de diagnóstico, planejamento, enceramento diagnóstico e uma guia cirúrgica.

A posição e o número de implante dependem do diagnóstico radiográfico, da anatomia, qualidade e quantidade de tecido ósseo e da biomecânica (Vercruyse, 2008).

A tomografia computadorizada oferece uma imagem com exatidão e maior nitidez, sem distorções com escala de 1:1. Através do uso de software é possível realizar o planejamento minucioso da cirurgia em 3D, selecionando o comprimento, diâmetro, inclinação e tipo de fixação a ser utilizado, bem como, altura do pilar de conexão e a emergência do seu parafuso na futura prótese.

A obtenção das imagens ocorre em camadas permitindo a diferenciação dos tecidos nos sentidos axial ou coronal do paciente, visto que as imagens axiais são obtidas perpendiculares ao longo eixo do corpo. Na interpretação da TC é fundamental ter os conceitos que estão interpretando fatias delgadas, de aproximadamente 1 mm de espessura, e, portanto, não devem interpretar uma única imagem e sim o conjunto de imagens.

O tomógrafo gera imagens craniofaciais milimétricas dos três planos do espaço, tornando possível a sua construção digital em 3D, dando uma noção de volume e profundidade. A imagem obtida pode ser considerada uma reprodução anatômica fiel, ou seja, livre de distorções (Vercruyse, 2008).

A tomografia computadorizada (TC) é comumente usada na seleção dos implantes, mas não no posicionamento exato destes implantes, sendo está um meio auxiliar na determinação da qualidade e da quantidade do osso. Contudo, a exata transferência da posição planejada dos implantes é difícil, imprecisa e requer muitos procedimentos laboratoriais, pois, na cirurgia convencional, as informações da TC não são diretamente transferidas para o ato cirúrgico (Novellino, 2011).

Rothman et al. (1988) consideraram que a posição ideal dos implantes exige um conhecimento minucioso da anatomia óssea, em cortes transversais, ao longo eixo do leito receptor dos implantes (base óssea). Somente cortes transversais, obtidos através de um escâner perpendicular, ao longo eixo do corpo mandibular, são essenciais para esta finalidade. Os autores foram unânimes em dizer que a presença de restaurações metálicas dificulta a visualização do osso alveolar da região; por conseguinte, existe a possibilidade de haver a exposição dos olhos e da tireoide ao feixe de radiação primária. Esse problema foi resolvido com o desenvolvimento de um software que, a partir da formatação, possibilita a visualização dos cortes transversais da mandíbula. A criação do software teve como objetivo auxiliar o cirurgião bucomaxilofacial no planejamento e tornar mais fácil o posicionamento ideal dos implantes. A pesquisa dos autores acima descritos

teve como finalidade descrever a técnica e mostrar os resultados preliminares em 205 pacientes (74 homens e 131 mulheres) candidatos a implantes, no período de agosto de 1986 a agosto de 1987.

A conclusão foi de que é possível a mensuração direta sobre o exame por meio da técnica. Todas as imagens reformatadas são numeradas, tornando assim possível a correlação entre uma e outra. Como os cortes transversais reformatados são perpendiculares à curvatura das arcadas, as imagens que daí provêm são confiáveis, representando o tamanho real.

Schwarz et al. (1989) publicaram uma revisão que minuciosamente mostra a técnica de tomografia computadorizada associada ao programa DentalScan®, relacionando-os aos implantes ósseo integrados. As vantagens que a técnica proporciona do ponto de vista anatômico são indicadas com alta resolução. Os cortes coronais e as reconstruções panorâmicas permitem um melhor planejamento. Os autores foram unânimes em descrever o uso de guias tomográficos opacos que melhoram a correlação entre os dentes, a posição e a inclinação mais favorável para o implante. Os autores descreveram também que casos com dimensões inadequadas, no sentido vestibulo-lingual nem seriam analisados, que parecem ser desfavoráveis segundo as radiografias convencionais, poderiam ser operados com sucesso. Com isso, o resultado final da prótese é otimizado, pois o cirurgião pode até avaliar 22 ossos com melhores qualidades disponível e ter um melhor alinhamento dos implantes. Por fim os pesquisadores descreveram que os implantes de titânio não produzem os mesmos artefatos que os metais, possuindo uma aparência radiológica semelhante à hidroxiapatita. Foram feitas as seguintes medidas: topo do implante até o ápice do implante, topo do implante até a borda inferior da mandíbula, e da largura vestibulo-lingual da mandíbula na altura do ápice do implante (nas tomografias e imagens geradas no computador). Os pesquisadores concluíram que as radiografias periapicais são as mais precisas nas medidas de comprimento e nos detalhes de imagem, tomografias computadorizadas e lineares têm como única vantagem a visão através de cortes seccionais, além disso.

Gher & Richardson (1995) efetuaram uma pesquisa para determinar à precisão das técnicas radiográficas com o intuito de se avaliar os implantes instalados. Uma mandíbula sem dentes de um cadáver na região de pré-molares e molares, e com o canino e lateral presente, foi feito um corte de secção ao meio. No local sem dentes foram instalados quatro implantes (15,13,10 e 7 mm). Foram adicionadas antes da realização das radiografias, duas esferas metálicas de tamanho conhecido. Foram feitas radiografias periapicais, panorâmicas, tomografias lineares e tomografias computadorizadas (está sem as esferas, e o metal na distal do canino). As seguintes medidas foram realizadas: do topo ao ápice do implante; do topo a borda inferior da mandíbula; e da largura vestibulo-lingual da mandíbula na altura do ápice do implante (nas tomografias e imagens extraídas do computador). Foi concluído pelos autores que as radiografias periapicais são as mais exatas nas medidas de comprimento e nos detalhes de imagem. Tomografias com auxílio do computador e as lineares dá-nos uma melhor visualização dos cortes em secções. Por conseguinte, o barramento das lineares e o erro inerente a média de volume das computadorizadas influenciam na exatidão das medidas nessas imagens.

Yang et al. (1999) efetuaram um estudo comparativo entre as medidas de mensuração

nas reconstruções bidimensionais e tridimensionais de tomografias computadorizadas espiral na localização do canal alveolar inferior.

Exames tomográficos foram efetuados em quatro cabeças de cadáveres com a mandíbula intacta. Os dados advindos foram enviados para o computador para serem reformatados. Medidas lineares das imagens foram realizadas da borda superior do canal até a crista alveolar. As amostras foram separadas nas localizações correspondentes, e as medidas físicas foram realizadas. As diferenças encontradas não foram estatisticamente significantes entre as medidas físicas e bidimensional ($1,2 \pm 1,98$ mm), entre as medidas físicas e tridimensional ($2,5 \pm 3,21$ mm). Outrossim, foram encontradas medidas físicas estatisticamente relevante entre as medidas bi e tridimensional ($4,25 \pm 3,25$ mm). A conclusão dos autores foi de que a bi e tridimensional dão lugar a uma medida com grande precisão para a localização do canal.

Jacobs et al. (1999) avaliaram o grau de confiabilidade das imagens bidimensional reformatadas provenientes do exame tomográfico computadorizado para o planejamento de implantes. Foram participantes da pesquisa 100 pacientes (59 mulheres e 41 homens), com idade média de 53 anos (15 a 74 anos), parcial ou totalmente edêntulos, que foram submetidas a exames e posteriormente a 23 implantes. A altura óssea disponível abaixo do seio maxilar e da fossa nasal na maxila e acima do canal mandibular foi mensurada, descontando uma margem de segurança de 1,5 mm. Na etapa do planejamento incluiu o número, o posicionamento, o tamanho dos implantes, a altura óssea disponível e as possíveis complicações anatômicas. Foram instalados 395 dos 416 planejados, denotando-se uma grande relação entre a quantidade e a posição dos implantes planejados e executados. Porém, notou-se uma relação entre o tamanho do implante planejado e o tamanho do implante instalado, assim sendo, dos 395 casos, 110 foram achados curtos em comparação aos planejados (20 % na maxila e 30 % na mandíbula), em 74 casos, os implantes instalados eram mais longos que os planejados. Conforme os pesquisadores, algumas vezes, durante o procedimento cirúrgico, não foi possível a instalação do implante segundo o planejado, principalmente por achados transoperatórios não identificados na tomografia computadorizada (qualidade e forma do osso desfavoráveis). Ocorreram complicações em 41% dos casos. Os pesquisadores concluíram que as imagens tomográficas bidimensionais reformatadas estabelecem uma ferramenta convicta apenas para avaliar o número e o posicionamento dos implantes.

Tyndall & Brooks (2000) publicaram, pela American Academy of Oral Maxillofacial Radiology (AAOMR) um position paper em que determinam o método para seleção de imagem na implantodontia. Defendem que a finalidade das imagens no planejamento pré-operatório é: descrição da presença de doença local, posição de estruturas anatômicas que possam ser lesadas no decurso de instalação dos implantes, identificação da morfologia óssea (incluindo rebordo em lâmina de faca), a posição e profundidade da fôvea submandibular, modificações de desenvolvimento, irregularidades no alvéolo após exodontia integridade das corticais, a densidade do osso trabécular, disponibilidade óssea. A academia recomenda que a avaliação de qualquer local para instalação de implantes deva ser avaliada através de cortes seccionais. Estas informações são melhores adquiridas pelas tomografias (convencionais ou computadorizadas).

Kraut (2001) tratou das indicações das imagens tomográficas isto no planejamento

de implantes. O pesquisador estudou a necessidade de analisar com rigor as estruturas anatômicas de interesse, quais sejam: canal alveolar inferior, forame mental e do contorno da superfície lingual da mandíbula, extensão do seio maxilar. Também estudou a necessidade de avaliar a qualidade e quantidade óssea. Segundo o pesquisador a região anterior da mandíbula é segura e previsível para instalação de implantes com uma taxa de sucesso de 90%; por isso, a utilização das tomografias como parte da avaliação pré-cirúrgica nem sempre é necessária. Sendo que na parte posterior da mandíbula, sendo uma área que coloca em risco tanto à integridade do nervo 24 alveolares inferior e do assoalho bucal; em casos como estes a utilização de tomografias é altamente recomendada.

Sforza et al. (2007) descreveram um estudo para analisar a eficácia do posicionamento da mandíbula na exatidão das imagens obtidas, nos cortes seccionais reformatados, das tomografias computadorizadas bem como analisar agilidade do programa DentalVox (Erascientific) em reconstruir essas medidas em imagens reformatadas. Para o estudo foi utilizado uma mandíbula seca humana que continha os três molares esquerdo e o segundo molar direito. Nesta mandíbula foi confeccionado um guia cirúrgico com tubos metálicos de titânio, com 10mm de comprimento. Foram feitas tomografias da mandíbula com o guia em posição, mas foi reformatada pelas seguintes angulações (gantry): 0°, 10°, 15°, 20°, 30°. O conjunto das imagens axiais software DentalVox. Formaram dois grupos: grupo controle e grupo teste. No grupo controle 0°, 10°, 15°, 20°, 30°, o software foi usado da maneira tradicional, reconstruindo as imagens axiais de um modo multiplanar. No grupo teste, utilizou-se no software a nova função, que reconstrói os cortes de acordo com o eixo específico do ponto de referência. Foram feitas três medidas: uma do tubo metálico (10 mm), outra do implante (16 mm) e uma terceira do topo da borda de referência até a cortical inferior da base da mandíbula (38,5 mm). As respostas mostraram que o grupo teste apresentou erros nas medidas, variando de 0,8% a 1,1%; já no grupo controle, os erros variaram de 9% a 51%, apresentando um menor índice de erro com o ângulo em 0°. Os pesquisadores concluíram que a posição da mandíbula em relação ao gantry pode influenciar as medidas lineares reformatadas de maneira tradicional.

2 | CONSIDERAÇÕES SOBRE GUIAS CONVENCIONAIS

Na implantodontia o planejamento é fundamental. A exigência por resultados estéticos satisfatórios começou a se tornar uma rotina fazendo com que os profissionais criassem dispositivos que os permitissem alcançar o melhor resultado possível. A avaliação do paciente começou a ser mais criteriosa até mesmo na anamnese e nos exames complementares, em que exames de sangue e tomografia passaram a ser uma condição necessária para o início do planejamento implantodológico. Entretanto a posição do implante continua sendo o fator determinante para o sucesso reabilitador, e para se alcançar este objetivo faz-se necessário a visualização do resultado final do trabalho a ser executado. Sendo assim, a implantodontia resgatou o encerramento diagnóstico fazendo com que os especialistas em implantes passassem a utilizar este recurso com frequência (Novellino, 2011).

O guia possibilita ao clínico transferir para a boca o planejamento virtual, que determina o posicionamento preciso dos implantes, para tal pode receber uma fixação ao

rebordo, por pinos de estabilização horizontais planejados juntamente com os implantes (Ruppin et al., 2008; Balshi et al., 2006).

O planejamento prévio possibilita obter guias cirúrgicas convencionais confeccionadas em laboratórios sobre modelos de gesso, que, embora possam guiar a entrada da broca no tecido ósseo não consegue fornecer uma orientação tridimensional exata, pois não apresentam informações sobre a espessura da mucosa, sobre a topografia do osso subjacente ou das estruturas anatômicas e não permanecem estáveis durante a cirurgia, devido a abertura do retalho. Com as técnicas convencionais de implantação, mesmo que os implantes sejam bem instalados, o posicionamento espacial destes, não irá ao encontro com as máximas exigências protéticas (Novellino, 2011).

Weinberg & Kruger (1998) desenvolveram uma nova técnica que torna a instalação orientada tridimensionalmente mais fácil. Dentre outros elementos utilizados, eles usaram o guia radiográfico com marcadores de Titânio durante as tomadas tomográficas. Os resultados das imagens formatadas transversalmente e panorâmicas guiam-nos para uma localização exata de cada implante. O grau de inclinação tanto do vestibulo-lingual como do mesiodistal, são medidos e transferidos para o guia cirúrgico. Foram feitos pré-testes destes sistemas de orientação tridimensional em mandíbulas secas de pessoas já mortas e só assim em pacientes.

Kopp et al. (2003) foram unânimes em narrar uma nova técnica para tornar mais fácil a instalação de implantes com exatidão. Para tal, foi necessário o uso de um guia radiográfico em sulfato de bário, no qual estão instalados pinos metálicos, o mesmo é usado durante as tomadas tomográficas. Com o auxílio do manipulador de imagens (SimPlant-Materialise-Bergica) onde os dados obtidos são inseridos, para o planejamento virtual. Os resultados (medidas) obtidos são enviados para o guia cirúrgico através de ajustes na inclinação do modelo na mesa do dispositivo (paralelometro). O programa sugere posições para a instalação dos tubos metálicos de orientação de perfuração, guiando o cirurgião no momento da cirurgia. A conclusão dos autores foi de que o bom posicionamento dos implantes foram graças ao guia cirúrgico gerado pelo diagnóstico virtual.

Choi et al. (2004) foram unânimes em descrever o efeito das diferentes dimensões (diâmetro, altura e distância a partir da base do guia e o lugar de instalação do implante) dos guias cirúrgicos na exatidão do ângulo na fase do implante. Um estudo *in vitro* foi efetuado, onde 240 perfurações de sítio foram realizadas usando guias cirúrgicos de diferentes dimensões. Verificaram-se variações nas seguintes dimensões: diâmetro do tubo (2, 3, 4 e 5 mm), altura do canal de perfuração (6 e 9 mm) e distância entre a base do guia e o sítio de instalação do implante (2 e 4 mm). A partir destas variações, 16 diferentes combinações foram feitas, e por cada uma delas 15 simulações de perfurações de sítio de implante (SIRS). No sentido direito-esquerdo (DARl), foram medidos os desvios de angulação e na frente-atrás (DAfb). Dos resultados obtidos, verificaram-se que no sentido DARl não foram encontradas diferenças relevantes entre os diâmetros (2 mm - 2,61°, 3 mm - 2,76°, 4 mm - 2,57° e 5 mm - 2,64°). Porém, houve relevante diferença entre as duas alturas (6 mm - 2,96° e 9 mm-2,33°), onde viu-se que a altura de 9 mm foi melhor que a altura de 6 mm. Denotou-se correlação estatisticamente significativa entre diâmetro e altura, diâmetro e distância entre o sítio de instalação do implante e a base do guia, e também entre a base do guia e o sítio de instalação do implante. Os autores foram unânimes em concluir que o

primeiro fator de desvio angular dos implantes e a altura do canal de inserção da broca no guia.

Ganz (2005) afirmou que protocolos de tratamentos como a carga imediata, passou a fazer parte na implantodontia. A fase da preparação antes da cirurgia ainda é de suma importância, sendo visto como padrão a ser seguido no planejamento reverso, sendo assim comprovado de que o profissional se torna mais eficiente quando faz o uso dos guias que orientem a instalação dos implantes. O autor também relata que as tomografias computadorizadas e os guias tomográficos vieram acrescentar de uma certa forma maior precisão aos procedimentos cirúrgicos, beneficiando quer os pacientes, os protesistas bem como o laboratório. Com a crescente evolução na tecnologia, softwares de manipulação de imagens foram incorporados, dando lugar a um planejamento (virtual) de maior precisão e a fabricação de guias prototipados. Como conclusão, o autor declarou que com a utilização dos guias, poderemos estar diante de uma implantodontia de maior segurança e previsível, a começar de elementos unitários até reabilitações totais.

Usar este recurso como uma ferramenta de diagnóstico é muito mais simples do que a grande maioria das pessoas pode imaginar, pois porem muitas vezes basta apenas confeccionar um plano de cera e realizar uma montagem de dentes para se obter um enceramento diagnóstico. O importante é não deixar de lado esta ferramenta de diagnóstico, a qual, quando aplicada corretamente consegue fazer com que o objetivo do especialista seja alcançado. A partir desses enceramentos conjuntamente com os exames radiográficos e tomográficos, o implantodontista começa a definir onde e quantos implantes serão instalados.

No entanto, se faz necessária uma continuidade entre a restauração planejada pelo enceramento diagnóstica e as fases cirúrgicas. Essa continuidade pode ser alcançada fazendo-se uso do guia cirúrgico, que além de orientar a instalação dos implantes pode também auxiliar nas tomadas radiográficas e tomográficas dos casos (Nigro, 2009).

3 | CONSIDERAÇÕES SOBRE PLANEJAMENTO VIRTUAL

Telles et al (2014), relatam a importância de uma boa cirurgia e asséptica cirúrgica, e ainda salientam o fator de que a reabilitação de edêntulos com protocolos está relacionada a uma boa confecção de pt (prótese total) convencional, e uma vez que haja erro ou falha em alguma etapa, possivelmente haverá no resultado final da prótese.

Verstreken et al. (1996) estudaram a evolução de um sistema para o planejamento pré-operatório em implantes dentários utilizando tomografia computadorizada (TC) reformatada em anexo com reconstruções tridimensionais e imagens de implantes em tamanhos variados. Reproduziram, também, uma técnica para digitalizar e visualizar uma prótese preexistente em conexão ao osso alveolar. É executável, portanto, realizar o planejamento e uma cirurgia virtual no monitor do computador, relacionando-se todos os dados obtidos na TC e superpondo as imagens. Desta forma, o programa possibilita que se efetuem planejamentos levando em consideração o paralelismo dos implantes, visualização dos dentes da prótese, de forma a dirigir a inclinação dos implantes, de forma que a carga recaia ao longo eixo do implante, o que, biomecanicamente, é favorável. Os

pesquisadores concluíram que o sistema possibilita a obtenção de melhores resultados.

Pieper & Lewis (2001) relataram as etapas do planejamento de uma reabilitação com implantes dando ênfase ao planejamento reverso. Os pesquisadores demonstram que as tomografias computadorizadas contêm valiosa informação nesta fase diagnóstica; todavia, julgam desnecessária a sua indicação para todos os casos. Eles só consideram necessário o exame em casos mais complexos e acrescentam que os planejamentos executados pelo programa assistido por computador são um avanço espetacular, possibilitando ao cirurgião e protesista trabalharem em um ambiente tridimensional, com uma visão mais precisa das estruturas vitais do tecido ósseo, além de fornecer uma visão com guias tomográficos individualizados.

Rosenfeld et al. (2006) descreveram a vantagem das tomografias computa-dorizadas aliadas aos programas de manipulação de imagens no planejamento de reabilitações com implantes. Os pesquisadores falaram sobre a possibilidade de se transferir para o programa o planejamento protético através dos guias tomográficos, dando ênfase aos guias com sulfato de bário, mas especificando desde os guias em que o sulfato é passado como um verniz sobre os dentes do guia até os guias confeccionados com dentes e base de prova com resina acrescida de sulfato de bário. Os pesquisadores falaram sobre o recurso do programa (SimPlant-Materialise-Bélgica) na ferramenta 3D, a qual permite a visualização tridimensional do futuro implante em relação aos dentes adjacentes e aos dentes do guia. Os pesquisadores concluíram que a tecnologia interativa permite que as informações protéticas possam ser inseridas no planejamento em conjunto com a anatomia, antes do procedimento cirúrgico sendo dessa maneira o planejamento protético determina a cirurgia. Dessa forma, o protesista assume a liderança. Os pesquisadores também concluíram que as necessidades cirúrgicas podem ser analisadas antecipadamente e que as intervenções podem ser menos invasivas

Galanis et al. (2007) mostraram uma metodologia nova assistida por computa-dor, semi-automática, para o planejamento de instalação de implante na região posterior da mandíbula. Os pesquisadores enfatizaram a necessidade de uma excelente qualidade da tomografia, levando-se em consideração os seguintes aspectos: ausência de artefatos, consistência uniforme do guia tomográfico radiopaco, que contém os propósitos estéticos e funcionais do caso e uma correta orientação do plano oclusal do paciente durante a tomada tomográfica. Os dados adquiridos adicionados no software a qual é realizado o planejamento, definindo-se a região de interesse (ROI). Nessa região onde será instalado o implante, o programa gera uma região de segurança ao redor do implante (RSM), evitando, assim que 37 estruturas anatômicas importante fossem lesadas (canal mandibular). O programa dispõe, ainda, de uma correção no longo eixo do implante. Os pesquisadores concluíram que essa nova tecnologia vem sendo desenvolvida para um planejamento automático dos implantes.

Após os dados gerados estes são encaminhados a uma unidade de produção onde é confeccionado o guia cirúrgico contendo todas as informações do planejamento idealizado virtualmente. O guia cirúrgico oferece praticidade e permitem cirurgias mais seguras e previsíveis, o resultado obtido é um melhor aproveitamento da estrutura óssea do paciente e a correta inclinação e posicionamento do implante para a confecção da futura prótese sendo então, uma ferramenta importante na excelência do procedimento cirúrgicos

(Maló et al., 2008).

De Moraes et al (2015), mediante a literatura consultada pode-se concluir que os implantes cada vez mais tem sido utilizados na reabilitação oral, a técnica de carga imediata quando bem indicada apresenta funcionalidade satisfatória. A estética pode ser alcançada com uso de implantes associados com carga imediata.

Assim, tornou-se possível executar o planejamento virtual no computador por meio, dos dados obtidos na tomografia computadorizada TC. Porém, somente em 2004 surgiram guias para cirurgia sem abertura de retalho. Neste caso, a guia cirúrgica deve considerar o tecido mole e precisa ser fixada ao rebordo através de pinos horizontais de ancoragem (Ozan et al., 2009).

Este procedimento é um avanço significativo na implantodontia, pois coordena todos os aspectos desde a atuação interdisciplinar, como os fatores inerentes à redução drástica do tempo de tratamento a cirurgia minimamente invasiva sem retalho, requerendo menor tempo cirúrgico, com o menor sangramento, menor desconforto, aceleração da recuperação e melhor reparação/cicatrização (Balshi et al., 2006; Tardieu et al., 2007; Ersoy et al., 2008).

Essa tecnologia exige maior investimento e esforço porém, elimina possíveis erros de uma instalação aleatória de implantes, protegendo estruturas anatômicas críticas como nervos e cavidades sinusais, aprimorando os resultados estéticos e biomecânicos (Azari, Nikzad, 2008; Widmann, Bale, 2006).

A cirurgia guiada por computador é uma excelente alternativa para a adequada inserção de implantes em pacientes com quantidade apropriadas de osso, tanto em rebordos parciais como completamente desdentados (Verstreken et al., 2007).

A cirurgia guiada é um avanço significativo na implantodontia, pois promove aproximação interdisciplinar no tratamento do paciente, já que o cirurgião e o protésista podem definir a localização dos implantes e o processo da interfase protética anterior a cirurgia propriamente dita (Balshi et al., 2006; Vercruyse et al., 2008; Ruppin et al., 2008).

A técnica de cirurgia guiada pode ser dividida em dois métodos. Um utiliza as guias cirúrgicas para realizar a transferência do planejamento pré-operatório para o campo cirúrgico e, outro emprega sistema de navegação cirúrgica intra-operatória com dispositivos de cada abordagem tem vantagens e desvantagens. Os sistemas de navegação dão maior liberdade e flexibilidade para o cirurgião modificar o planejamento, porém são propensos a erros humanos e menor exatidão.

Já as guias cirúrgicas são mais fáceis de usar e, devido a isso, existe uma prevalência das guias nas pesquisas com cirurgias guiadas. As guias se dividem em guias suportadas por tecido ósseo, por mucosa e dentes. As suportadas por ossos e mucosas, especialmente nos casos de reabsorção óssea mais severa, não se mostraram muito estáveis (Balshi et al., 2006).

Uma das supostas desvantagens da cirurgia guiada para a instalação de implante está relacionada ao fato da guia cirúrgica impedir a irrigação e a consequente refrigeração do tecido ósseo durante a osteotomia (Azari, Nikzad, 2010).

Para avaliar este aspecto, Misir et al. verificaram o calor gerado no osso por dois

sistemas de fresas. Com a irrigação externa; outro com a irrigação externa e interna; com e sem o uso de guia cirúrgica. A temperatura média máxima alcançada com o uso de guia foi de 39.8° e, sem o uso da guia, foi de 31.1°.

Cada abordagem tem vantagens e desvantagens. Os sistemas de navegação dão maior liberdade e flexibilidade para o cirurgião modificar o planejamento, porém são propensos a erros humanos e menor exatidão.

A exatidão de um procedimento guiado por imagem é definida pelo desvio de localização ou de angulação do planejamento, comparando com o resultado final. Ao avaliar as possíveis causas de erros na técnica de cirurgia guiada e os desvios observados entre o planejado e o executado, observa-se que os desvios refletem uma somatória de erros que ocorrem desde a coleta de dados pela tomografia, na incorreta posição da guia radiográfica, na modelagem CAD / (CAM) para a obtenção da guia na precisão da instalação das anilhas metálicas e no transoperatório, com o posicionamento e fixação da guia ao tecido ósseo (Azari , Nikzad, 2008;Ozan et al., 2009).

É importante estar treinado para o uso dos sistemas de cirurgia guiada, para reduzir os erros durante a cirurgia. O desvio da posição do implante planejado e os resultados cirúrgicos representam uma questão chave, especialmente nas cirurgias sem abertura de retalho. Desta forma, o desvio máximo deve ser considerado para determinar uma zona de segurança para a realização de tal procedimento (Ozan et al., 2009).

Cirurgia guiada virtual minimiza o erro da colocação de implantes em relação a técnica manual ou com o uso de guia cirúrgico convencional, para isso, um exame complementar precisa de diagnóstico por imagem (tomografia computadorizada) deve ser realizado (Queiroz et al.,2013).

4 | CONSIDERAÇÕES SOBRE PROTÓTIPOS

A instalação apropriada de implante é essencial, pois, confeccionar prótese sobre implantes em posição inadequada é um grande desafio. Para construção de uma guia cirúrgica precisa, que permita alcançar os objetivos protéticos na instalação de implantes o enceramento diagnóstico, com a correta posição de cada elemento é necessário, com o modelo montado em articuladores com a correta relação maxilo-mandibular Vercruyse (2008). Nos anos 90, com intuito de enquadrar o planejamento protético no exame tomográfico introduziu-se o método de duplo escaneamento. Neste método, uma guia radiográfica, que pode ser uma prótese pré-existente com cavidades preenchidas por guta-percha, é previamente submetida ao exame tomográfico e posteriormente o paciente se sujeita ao exame com esta guia na cavidade oral.

Após a realização do planejamento virtual, é possível a confecção de guias cirúrgicas prototipadas e a consequente utilização da técnica, geralmente chamada de guiada (Pedro et al.,2012).

As duas imagens são unidas pela coincidência das esferas de guta-percha é transferida para um programa de planejamento. Após o planejamento com uma técnica denominada estereolitografia (SLA) confeccionava-se protótipos dos maxilares e o guia cirúrgico. Nesta mesma época, vestreken et al. divulgaram o desenvolvimento de um

sistema para planejamento pré-operatório de implantes (Simplant®2), usando tomografia computadorizada reformatada, digitalizando a prótese preexistente do paciente, localizando-a no espaço e relacionando com o osso alveolar (Tavares et al., 2008).

Molé et al. (1995) elaboraram um trabalho tornando explícito a obtenção de reconstrução tridimensionais de ossos faciais com intuito de guiar as cirurgias orais e casos difíceis em implantodontia. Um novo modelo de interpolação foi desenvolvido pelos autores, chamado DSI (Discreta interpolação Homogenia), utilizado no software desenvolvido (gOcad-Mallet). Há uma sequência no processo para obter o protótipo, isto é: aquisição dos dados através de tomografia computadorizada, escaneamento das linhas de contorno externa e interna do osso; por meio do software (ScanDigit-P. Bouchet), converte-se a linha em pontos digitalizados acrescentando o número de pontos para a triangulação. Uma vez concluído, os dados são transferidos para uma estação gráfica. A construção em 3D é concretizada por meio de uma triangulação algorítmica. No seguimento, o DSI atua redistribuindo as partes mais altas dos triângulos, fazendo a correção dos dados matemáticos. A partir dos resultados obtidos, possibilita uma orientação multiaxial do objeto, uma aproximação quantitativa da análise morfológica, a medida com precisão de várias distâncias, do volume e dos ângulos entre vários pontos da superfície em 3D, a seleção da cor da superfície, a transparência, os cortes multiplanares tanto em 2D quanto em 3D. No final os autores mostraram a partir do modelo 3D extraem-se informações necessárias para o desenvolvimento de modelos estereolitografados. Os autores concluíram que o uso de imagens tridimensionais e de modelos sólidos para finalidades clínica ou cirúrgicas garante maior confiança no diagnóstico morfológico.

Mandíbulas secas foram embebidas em gelatina e tomografadas. As informações geradas foram inseridas.

Bouyssié et al. (1997), pesquisaram a exatidão das réplicas anatômicas produzidas prototipagem rápida derivadas de tomografias computarizadas. Nesse estudo modelo, dois softwares (Mimics-Materialise-Belgica), os quais parcelaram as imagens, que em seguida foram inseridas em um segundo software (CT-Modeller-Materialise-Belgica) para a realização da interpolação linear. A partir deste ponto as informações foram enviadas para a central de prototipagem (3DSYSTEMS-Valencia-USA), dando origem a produção dos modelos em estereolitografia. Desta forma os modelos foram comparados visualmente para que as anomalias sejam reproduzidas. Demarcações foram feitas para as medições. Os 31 pontos identificados foram: língua direita e esquerda, processo coronóide direito e esquerdo, forame mental direito e esquerdo, processo geniano direito e esquerdo e a sínfise. Em um total de 12 mensurações, foram realizadas medidas lineares entre esses pontos. Diferentes observadores, isto é, três, realizaram as mensurações. Em resposta pequenas discrepâncias foram encontradas, ora positivas ora negativas, sugerindo que as réplicas podem ser subestimadas ou superestimadas. Diferenças totais variam de 0 a 0,24 mm. Em geral, a mandíbula original é mais volumosa do que as réplicas com uma diferença de 0,06 mm \pm 0,04 mm. A medida absoluta da diferença é entre 0,10 a 0,14 mm, demonstrando uma precisão de 97,9 %. Estatisticamente essas diferenças são irrelevantes. Os autores tiveram a seguinte conclusão: As réplicas obtidas por estereolitografia são suficientemente confiáveis para serem usadas nos planejamentos cirúrgicos em Implantodontia.

Benjamin (2002), descreveu a importância do planejamento antes da cirurgia e da

relação entre protesista e cirurgião. Foi sublinhado pelo autor que, além da anamnese, do exame clínico, dos modelos de estudo e das radiografias, é imperioso uma melhor análise de cada caso. O autor ainda verificou que dez anos antes, que por meio das tomografias os planejamentos nos tratamentos com implante eram sem erros, e que por meio de programas de computador a verificação da arquitetura 3D da anatomia óssea é quase sem erros. Os programas (Simplant-Materialise-Belgica) aceitam um planejamento virtual para que se possa instalar os implantes na melhor condição óssea possível. Com o aparecimento de novas tecnologias, facilitaram a fabricação de modelos tridimensionais feitos por estereolitografia e programas CAD/CAM (Materialise-Belgica) estão sendo desenvolvidos para transferir o planejamento virtual para o sítio cirúrgico. A conclusão foi de que, com o avanço da tecnologia deu lugar a um alto grau de confiança aos planejamentos pré- cirúrgicos.

Souza et al. (2003), elaboraram um sistema que inclui a reconstrução tridimensional, a partir de imagens tomográficas bidimensionais, as técnicas de processamento de imagens e prototipagem rápida, facilitando a criação de modelos médicos por meio de dados tomográficos. O sistema em causa descrito no trabalho atua como mediador de ligação entre as imagens tomográficas e as máquinas de prototipagem. O processo escolhido é composto pelas seguintes fases: pré-processamento (segmentação, limiarização, detecção de bordas, afinamento de bordas, rotulação de contornos e seleção de pontos), reconstrução da superfície entre os contornos, dar origem dos arquivos STL e visualização das imagens produzidas e construção dos modelos de próteses por meio da máquina de prototipagem rápida. Os autores afirmam que a forma usada possibilita a criação de próteses a serem utilizadas nas aplicações cirúrgicas.

Nickenig & Eitner (2007) fizeram um estudo onde mostra a confiabilidade dos implantes instalados após planejamento virtual usando assim guias cirúrgicos. Cento e dois pacientes, com média de idade de 40, anos, adquiriram 250 implantes (55,4% na mandíbula) no período de julho a dezembro de 2005. Foram tratados todos os pacientes com um sistema (DiacnositX-IVS-Solutions-Chemnitz-Alemanha) que possibilitou que o planejamento virtual fosse transportado para um guia cirúrgico. Após aquisição das tomografias, os dados foram inseridos no software em que se executaram todos os planejamentos virtuais, os quais foram transportados para os guias. Em oito casos o guia não pôde ser usado: em quatro casos de implantes na mandíbula posterior, o espaço interoclusal não permitiu que se utilizasse o guia; só em um caso o diâmetro do implante teve de ser substituído por um de menor diâmetro, por causa da limitação óssea. Em 58,1% dos casos (147), executaram-se cirurgias *flapless*. Em todos os casos, as estruturas anatômicas foram protegidas e nenhuma complicação pós-operatório foi analisada nas radiografias panorâmicas de controle. Os pesquisadores concluíram que a instalação de implantes após o planejamento virtual usando guia cirúrgico pode ser seguro na definição dos tamanhos dos implantes, posição e complicações anatômicas.

Meurer et al. (2008) mostraram os cuidados na obtenção e na manipulação das imagens adquiridas por tomografia computadorizada objetivando a construção de protótipos biomédicos com finalidade cirúrgica. No momento da obtenção das imagens, deve-se ter em conta: espessura de corte (preferencialmente, de 1 mm ou menos), modo helicoidal (o aumento do *pitch* permite a obtenção de um volume com maior extensão, mantendo-se

os cortes finos), FOV (Field Of View) (que engloba a área de interesse: quanto menor o FOV, maior a qualidade de imagem), *gantry* (não deve conter inclinação), filtros (podem criar artefatos), metal (criam artefatos. No arquivamento e transferência de dados, deve-se objetiva para que os dados sejam de preferência, em formato DICOM (Digital Image Communication in Medicine); outrossim a transferência desses dados da origem a um volume muito grande de informações; assim os dados podem ser compactados para serem transferidos ou podem ser transmitidos por FTP (File Transfer Protocol). Quanto à manipulação das imagens: é preciso haver um grande entrosamento entre as equipes das especialidades médicas e a engenharia. No tocante a conversão das imagens, elas devem ser convertidas para o formato STL (Standart Triangle Language). No tocante a fabricação do protótipo, deve se ter em conta qual o tipo de tecnologia a ser usado.

5 | MÉTODOS DE ESTERILIZAÇÃO DOS GUIAS CIRÚRGICOS

Procedimentos invasivos submetem tanto a equipe odontológica, quanto os pacientes, a riscos de infecção cruzada, pois estão expostos a uma variedade de microrganismos provenientes de sangue e saliva presentes em equipamentos, materiais e instrumentais contaminados, os quais podem causar doenças infecciosas como tuberculose, herpes, hepatite B e, em especial, síndrome da imunodeficiência adquirida (AIDS).

Tavares et al. (2008) o processo de esterilização representa a completa eliminação ou destruição de todas as formas de vida microbiana podendo ser feita por meio de processos físicos (autoclave, estufa e radiação) e/ou químicos (grupo dos aldeídos e ácido peracético). A escolha do método dependerá da natureza do material a ser esterilizado.

Park & Lakes (2007) afirmavam que a esterilização de polímeros por calor seco em temperaturas em torno de 160° a 190°, representam temperaturas maiores onde ocorre a amolecimento da maioria dos polímeros, sendo o politetrafluoretileno (Teflon R) e o silicone os únicos a resistirem a esta temperatura. A autoclave trabalha a uma temperatura relativa baixa (125-130 °C) e alta pressão, porém alguns polímeros podem sofrer algum tipo de degeneração decorrente ao vapor de água. Métodos químicos de esterilização como os óxidos de etileno, agentes fenólicos e hipoclorito são normalmente utilizados para a esterilização destes materiais por ser usados em temperatura ambiente, porém levam mais tempo para realizar o procedimento em relação aos meios térmicos, e tem o custo mais elevado. Alguns agentes químicos podem causar deterioração dos polímeros, porém no tempo em que normalmente são empregados (algumas horas ou no máximo um dia), é relativamente curto para ocorrer alguma degradação.

Gabriel et al. (2010) avaliaram a estabilidade dimensional de guias cirúrgicas prototipadas após esterilização em autoclave. Os procedimentos metodológicos envolveram a mensuração de 14 pontos em duas guias cirúrgicas prototipadas superior e inferior, antes e após a esterilização em autoclave, utilizando como instrumento de aferição um paquímetro digital calibrado. Utilizou-se o método de subtração de imagens por meio do software Image Tool 3.0. Para a análise do resultado, utilizou-se o teste t com nível de significância de 95%. Foram realizadas duas medidas (t0 e t1) nas guias antes e após a autoclavagem, com intervalos de sete dias entre cada uma, a fim de analisar o erro intraexaminador. O teste

utilizado para avaliar o grau de concordância entre as medidas foi o Kappa. Com base na realização do estudo e segundo o teste t, concluiu-se que, tanto pelo método de subtração digital quanto por meio de medida direta, não houve alteração dimensional estatisticamente significativa nas guias cirúrgicas prototipadas após a autoclavagem, garantindo assim, uma maior segurança para o profissional e para o paciente.

Baldissera et al. (2006) os agentes químicos são instáveis na presença de matéria orgânica e podem ser altamente corrosivos, apresentando alta toxicidade cutânea e alto custo, além de impregnarem gosto nos artigos esterilizados. A eficácia do processo depende muito da concentração do produto e do tempo. Os agentes químicos não estão indicados como um método rotineiro de esterilização, devido à dificuldade de manuseio.

A literatura é bastante escassa em relação aos meios de esterilização de polímeros, apesar de seu uso ser citado em várias áreas da medicina, como na neurocirurgia e ortopedia. Alternativas quanto à utilização de meios químicos, como o óxido de etileno e o formaldeído, além de não representarem praticidade, podem gerar toxicidade e risco de carcinogênese. Substâncias, como o ácido peracético, já foram propostas como adequadas para a desinfecção em altos níveis e a esterilização de dispositivos em acrílico ou material similar (Chol et al., 2013).

PROPOSIÇÃO

O presente trabalho tem por finalidade avaliar a estabilidade dimensional de guia cirúrgico prototipados em função do meio de esterilização, com ácido peracético 2%.

MATERIAL E METODOS

Imagens tomográficas de um modelo de mandíbula edêntula de poliuretano foram adquiridas em um equipamento *CBCT Imaging Sciences International i-CAT* e exportadas em formato DICOM, conforme mostrado na figura 1. Os parâmetros de exposição utilizados foram iguais a 120 kV de tensão de pico, 2 mA de corrente elétrica e espessura de corte tomográfico igual a 0,2 mm.

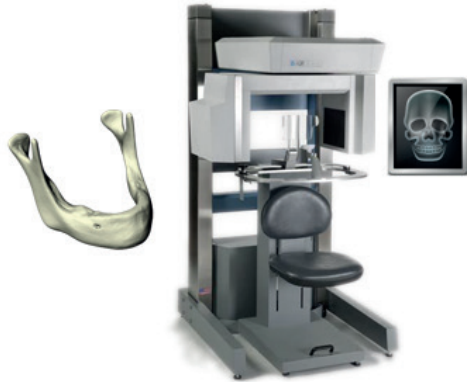


Figura 1 - Tomografia computadorizada do modelo de mandíbula.

Fonte: Autoria própria.

Logo após as imagens DICOM foram carregadas no software P3Dental e um planejamento virtual de posicionamento de quatro implantes foi realizado com o objetivo de gerar um modelo computacional de guia cirúrgica para prototipagem rápida, conforme mostrado na figura 2.

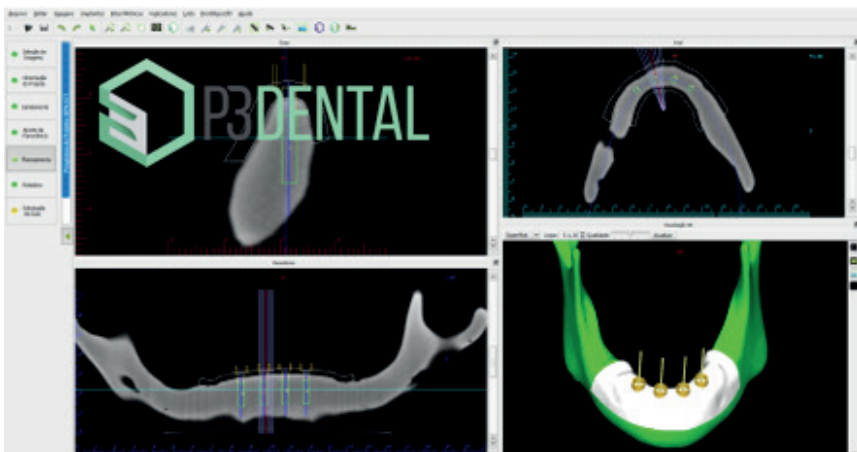


Figura 2 - Planejamento virtual no software P3Dental.

Fonte: Autoria própria.

Após o planejamento virtual no software P3Dental, o modelo computacional da guia cirúrgica foi desenvolvido no software Rhinoceros® 5.0 e exportado no formato STL (*STereoLithography*), conforme mostrado na figura 3.




Figura 3 - Modelo computacional da guia cirúrgica.

Fonte: Autoria própria.

O processo de manufatura aditiva, também conhecido como prototipagem rápida, foi realizado a partir do arquivo STL da guia cirúrgica utilizando-se a impressora tridimensional 3D Systems® ProJet 3510 HD plus baseada na tecnologia MJP (MultiJet Printing) representada na figura 4. Dez amostras de guias cirúrgicas foram produzidas em material translúcido VisiJet® M3 Crystal, resina acrílica fotopolimerizável, com resolução de 0,032 mm.



Figura 4 - Impressora tridimensional utilizada para a manufatura das guias cirúrgicas.

Fonte: Autoria própria.

Após o processo de manufatura das amostras das guias cirúrgicas, as mesmas foram digitalizadas em escâner óptico tridimensional a laser modelo 3Shape® D700 com resolução de 0,020 mm representado na figura 5.



Figura 5 - Escâner tridimensional 3Shape® D700 utilizado para digitalizar as amostras.

Fonte: Autoria própria.

Logo após o escaneamento tridimensional, as amostras foram imersas em solução a 2% de ácido peracético (*Sekusept® Aktiv*) durante 30 min. Após o período de imersão, as amostras foram digitalizadas novamente. O último processo de digitalização das amostras ocorreu após as mesmas permanecerem imersas durante 12 hrs na solução de ácido peracético a 2%. Os arquivos das digitalizações das amostras foram exportados no formato STL.

As análises comparativas quantitativas dos arquivos STL das digitalizações foram realizadas utilizando-se o software Rhinoceros® para as mensurações lineares e o software MeshLab® para a análise de correlação entre as superfícies, conforme as interfaces apresentadas na figura 6.

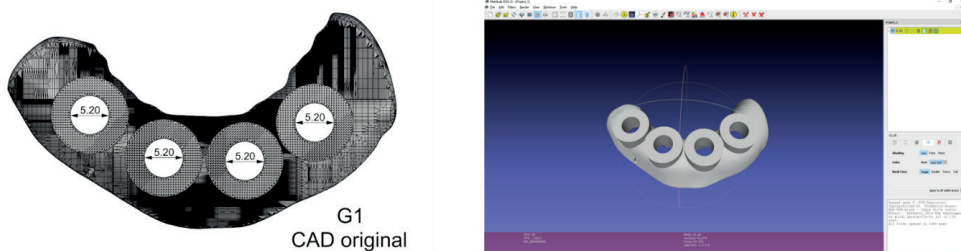


Figura 6. Interface do Rhinoceros contendo mensurações lineares (esquerda) e interface do MeshLab para a análise de correlação entre as superfícies digitalizadas.

Fonte: Autoria própria.

O método de correlistro (*matching*) das superfícies foi realizado através do algoritmo do MeshLab® no qual, a partir de uma aproximação inicial pela transformada rígida de Hotelling (Gonzalez et. al, 2008), utiliza-se o método iterativo para encontrar a transformada rígida que maximiza a função de mútua informação (função custo) (Nelder & Mead 1965) através do algoritmo otimizador AMOEBA descrito por Press e colaboradores (2002). A figura 7 apresenta um quadro com as etapas do processo.

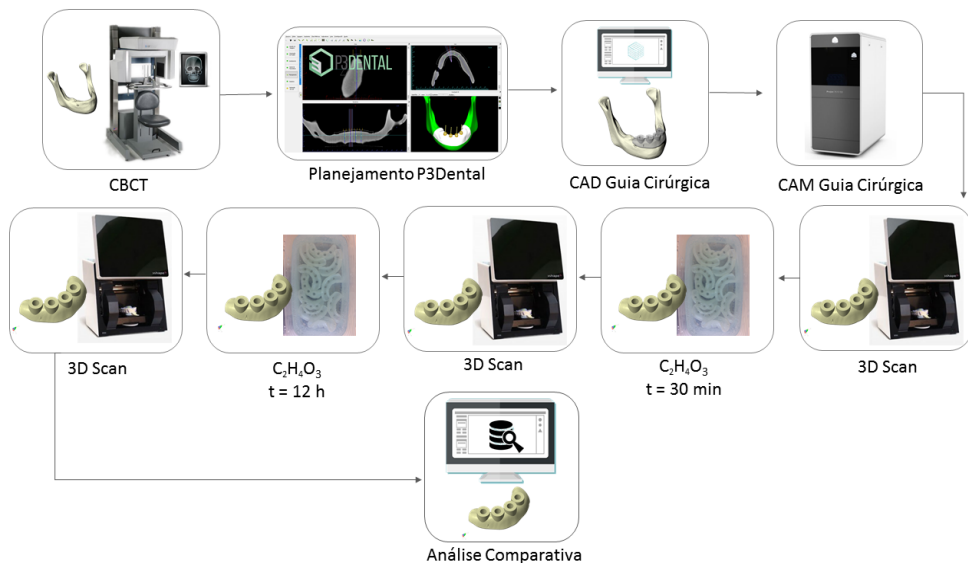


Figura 7. Etapas do processo.

Fonte: Autoria própria.

CÁLCULO AMOSTRAL

Para verificar se o quantitativo de 10 amostras pesquisadas foi suficiente para que o teste encontrasse significância estatística, se utilizou análise de variância a um fator (ANOVA). De posse dos dados calculou-se as diferenças entre medidas e também o desvio padrão para que se fosse permitido alcançar maior precisão no tamanho da amostra.

Assim, foram utilizados os seguintes parâmetros com base nos dados: poder do teste de 95%, onde este é o valor mínimo para que o erro do tipo II¹ (β) não aumente, nível de significância² (α) de 0.05, a menor diferença a ser detectada entre as medidas de 0.01 e desvio padrão da amostra de 0.005

METODOLOGIA ESTATÍSTICA

O software utilizado para a realização das análises foi o IBM SPSS Statistics versão 24. A análise estatística foi iniciada pela caracterização dos dados através da média e desvio padrão.

A ANOVA verificou as diferenças entre as médias das imagens tomográficas, mas esta técnica apenas indica que há pelo menos um par de médias que se diferenciaram sem apresenta-las e para este fim foi requerido o teste de comparações múltiplas de Tukey.

O nível de significância adotado foi de 5% com intervalo de confiança de 95%.

1 Consiste em não rejeitar a hipótese nula quando a mesma na realidade é falsa.

2 Consiste em rejeitar a hipótese nula quando a mesma na realidade é verdadeira.

RESULTADOS

As amostras foram digitalizadas e os arquivos digitais das mesmas foram exportados no formato STL. Estes arquivos foram corrigidos no software MeshLab® com referência ao modelo CAD original com correlações médias entre as superfícies na ordem de 99,8%. Os arquivos STL corrigidos foram importados no software Rhinoceros 3D® e medidas de variações lineares entre os diâmetros internos das anilhas das guias cirúrgicas, antes e após imersão de 30 min e 12 hrs. em ácido peracético, foram realizadas. A figura 8 apresenta as etapas de correção e medidas lineares.

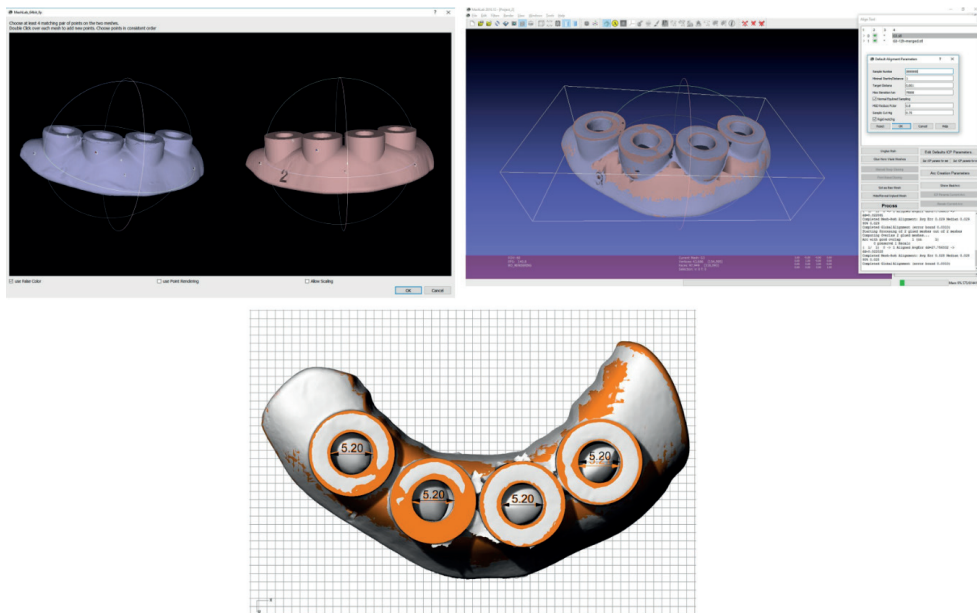


Figura 8 - Correção no software MeshLab® e medidas lineares no software Rhinoceros 3D®.

Fonte: Autoria própria.

As mensurações lineares dos diâmetros internos das anilhas foram realizadas e encontram-se na tabela 1.

Amostra	\emptyset interno CAD Anilha (mm)	\emptyset interno médio sem $C_2H_4O_3$ Anilha (mm)	\emptyset interno médio 30 min $C_2H_4O_3$ Anilha (mm)	\emptyset interno médio 12 h $C_2H_4O_3$ Anilha (mm)
01	5,20	5,21 ± 0,006	5,21 ± 0,004	5,21 ± 0,003
02	5,20	5,20 ± 0,004	5,20 ± 0,007	5,20 ± 0,005
03	5,20	5,21 ± 0,002	5,21 ± 0,003	5,21 ± 0,004
04	5,20	5,20 ± 0,003	5,20 ± 0,004	5,20 ± 0,002
05	5,20	5,21 ± 0,004	5,21 ± 0,006	5,21 ± 0,005
06	5,20	5,20 ± 0,003	5,21 ± 0,002	5,21 ± 0,003
07	5,20	5,21 ± 0,005	5,21 ± 0,006	5,21 ± 0,004
08	5,20	5,20 ± 0,003	5,20 ± 0,008	5,20 ± 0,006
09	5,20	5,20 ± 0,005	5,21 ± 0,004	5,21 ± 0,002
10	5,20	5,20 ± 0,003	5,21 ± 0,002	5,21 ± 0,006

Tabela 1 - Mensurações lineares dos diâmetros internos das anilhas das amostras das guias cirúrgicas.

Observaram-se valores médios das medidas lineares dos diâmetros das anilhas entre 5,20 mm e 5,21 mm. Devido a necessidade de se aplicar um revelador não aquoso sobre a superfície das guias cirúrgicas para o escaneamento das mesmas, algumas regiões das superfícies das anilhas apresentaram regiões de ligeiro acúmulo de material revelador em pó que dificultaram as localizações dos pontos de referência para as mensurações dos diâmetros nos arquivos STL, possivelmente afetando as variações nas medidas realizadas. Logo após as mensurações, os arquivos STL dos modelos corregistrados foram importados no planejamento virtual realizado no software P3Dental e avaliados de forma qualitativa visual. Os contornos das superfícies dos modelos escaneados foram visualizados nas reformatações axial, parassagital, panorâmica e na visualização tridimensional, conforme mostra a figura 9.

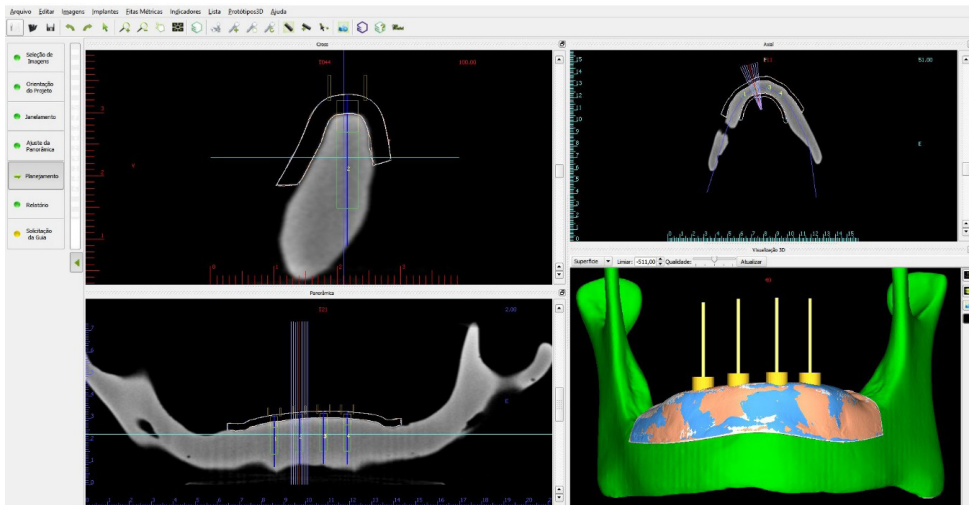


Figura 9 - Arquivos STL das digitalizações das amostras importados no software P3Dental.

Fonte: Autoria própria.

Nas janelas de visualização axial, panorâmica, parassagital e tridimensional do software P3Dental não foram observadas variações significativas entre as superfícies corregristadas antes e após a imersão em ácido peracético.

O diâmetro interno das anilhas das guias cirúrgicas do modelo CAD original obteve valor mínimo, máximo e média de 5.200 mm com desvio padrão de 0.000 mm.

O diâmetro interno das anilhas das guias cirúrgicas sem imersão de ácido peracético mínimo foi de 5.200 mm, máximo de 5.210 mm, médio de 5.204 mm com desvio padrão de 0.005 mm.

O diâmetro interno das anilhas das guias cirúrgicas com imersão de ácido peracético com o tempo de 30 minutos obteve valor mínimo de 5.200 mm, máximo de 5.210 mm, médio de 5.207 mm com desvio padrão de 0.005 mm. E os mesmos valores foram encontrados para as anilhas com tempo de imersão de 12h (Tabela 2).

	Mínimo	Máximo	Média	Desvio Padrão
Ø interno CAD (mm)	5.200	5.200	5.200	0.000
Ø interno sem $C_2H_4O_3$ (mm)	5.200	5.210	5.204	0.005
Ø interno 30 minutos $C_2H_4O_3$ (mm)	5.200	5.210	5.207	0.005
Ø interno 12 horas $C_2H_4O_3$ (mm)	5.200	5.210	5.207	0.005

Tabela 2: Caracterização dos diâmetros internos das anilhas das guias cirúrgicas.

Fonte: Autoria própria.

Houve diferença estatisticamente significativa ($p < 0.05$) entre as médias dos diâmetros internos das anilhas, portanto, os diâmetros internos das anilhas com imersão na solução de ácido peracético com tempo de 30 minutos e 12 horas obtiveram maiores médias que o controle (\emptyset interno CAD) e o diâmetro interno da anilha sem a imersão de solução foi semelhante em média ao controle e os com imersão de 30 minutos e 12 horas consecutivamente (Tabela 3).

	Média	Desvio Padrão	Valor p*
\emptyset interno CAD (mm)	5.200 ^a	0.000	0.002
\emptyset interno sem C2H4O3 (mm)	5.204 ^{ab}	0.005	
\emptyset interno 30 min C2H4O3 (mm)	5.207 ^b	0.005	
\emptyset interno 12 h C2H4O3 (mm)	5.207 ^b	0.005	

Tabela 3: Comparação entre as médias dos diâmetros internos das anilhas das guias cirúrgicas.

Fonte: Autoria própria.

DISCUSSÃO

Como todo material crítico o guia cirúrgico deve ser esterilizado, uma vez que entrará em contato direto ou indiretamente com tecidos cruentos do paciente durante o procedimento cirúrgico.

Gabriel et al (2010), avaliaram a estabilidade dimensional de guias cirúrgicas prototipadas após esterilização em autoclave. Os procedimentos metodológicos envolveram a mensuração de 14 pontos em duas guias cirúrgicas prototipadas superior e inferior, antes e após a esterilização em autoclave, utilizando como instrumento de aferição um paquímetro digital calibrado. O teste utilizado para avaliar o grau de concordância entre as medidas foi o Kappa. Com base na realização do estudo e segundo o teste t, concluiu-se que, tanto pelo método de subtração digital quanto por meio de medida direta, não houve alteração dimensional estatisticamente significativa nas guias cirúrgicas prototipadas após a autoclavagem, garantindo assim, uma maior segurança para o profissional e para o paciente.

Por serem confeccionadas com materiais polimerizados, os métodos de esterilização físicos não podem ser utilizados neste processo o que nos leva ao uso de desinfecção por meio de métodos químicos.

No presente trabalho a avaliou-se a estabilidade dimensional de guia cirúrgico prototipados em função do uso de ácido peracético a 2% como meio de esterilização.

Segundo a literatura, o ácido peracético é utilizado atualmente para esterilização de dispositivos em acrílico ou material similar.

Comparadas as amostras antes e após a imersão no ácido peracético conforme os tempos propostos observou-se uma discreta variação milésima nas medidas dos diâmetros internos das anilhas a qual foi atribuída a técnica onde a necessidade de se aplicar um revelador não aquoso sobre a superfície das guias cirúrgicas para o escaneamento das mesmas, que resultou no ligeiro acúmulo de material revelador em pó em algumas regiões das superfícies das anilhas dificultando a localização dos pontos de referência para as mensurações dos diâmetros nos arquivos STL. Clinicamente se sabe que o guia cirúrgico pode ficar durante 30 minutos no ácido peracético é o tempo estipulado na literatura, então foi avaliado o guia cirúrgico em tempos de 30 minuto que é o estipulado na literatura e em 12 horas, isto para saber se um tempo maior que 30 minutos causaria alguma alteração nos guias e se dificultaria o seu uso durante o procedimento cirúrgico.

Em calculo amostral houve diferença estatisticamente significativa ($p < 0.05$) entre as médias dos diâmetros internos das anilhas, portanto, os diâmetros internos das anilhas com imersão na solução de ácido peracético com tempo de 30 minutos e 12 horas obtiveram maiores médias que o controle (\emptyset interno CAD) e o diâmetro interno da anilha sem a imersão de solução foi semelhante em média ao controle e os com imersão de 30 minutos e 12 horas consecutivamente.

Tal variação, entretanto, não é significativa a ponto de alterar o resultado cirúrgico quando da utilização das guias, deixando mais segura o clínico no momento do procedimento cirúrgico.

CONCLUSÃO

Nas guias cirúrgicas não foram observadas variações geométricas que inviabilizassem o uso das mesmas nos procedimentos cirúrgicos após o uso do ácido peracético nos tempos propostos.

REFERÊNCIAS

- Azari A, Nikzad S. Flapless implant surgery. Review of the literature and depart of 2 cases with computer-guided surgical approach. *J Oral Maxilofac Surg.* 2008 May ;66(5): 1015-21.
- Azari A, Nilkzad S. Simultaneous immediate loading of implants and occlusal rehabilitation: a sophisticated treatment approach. *J oral Maxilofac Surg.* 2010 Feb; 68 (2):392-8.
- Baldissera EZ, Fontanella V, Torriani MA. Avaliação da desinfecção de filmes radiográficos periapicais utilizando diferentes soluções. *Rev Odonto Ciência.* 2006;21(52).
- Balshi SF, Wolfinger GJ, Balshil TJ. Surgical planning and prosthesis construction using computed tomography, CAD/CAM technology, and the internet for immediate loading of dental implants. *J Esthet Restor Dent.* 2006; 18 (6): 312-23.
- Ersoy AE, Turkyilmaz I, Ozan O, Mcglumphy EA. Reliability of implant placement with Stereolithographic surgical guides generated from computed tomography: clinical data from 94 implants. *J Periodontol.* 2008 Aug; 79 (8): 1339-45.
- Nigro F. Planejamento Virtual em implantodontia - Cirurgia Guiada -Prototipagem. São Paulo: Santos; 2009.
- Gabriel AC, Machado AR, Oleskovicz C, Zanatta FB, Dotto GN, Dotto PP. Avaliação da alteração dimensional de guias cirúrgicas prototipadas após autoclavagem. *Rev Implantnews.* 2010;7(6):853-7
- González RC, Woods RE. *Digital Image Processing.* 3rd ed. New Jersey: Prentice Hall; 2008.
- Malo P, De Araujo M, Lopes A. The use of computer-guided flapless implant surgery and four implants placed in immediate function to support a fixed denture: preliminary results after a mean follow-up period of thirteen months. *J Prosthet Dent.* 2007 Jun;97(6 Suppl):S26-34.
- Nelder JA, Mead RA. Simplex Method for Function Minimization. *The Computer Journal.* 1965, vol. 7 (4): 308-313.
- Novellino MM. Desvios lineares e angulares de implantes com guias prototipadas fixadas em modelos experimentais [tese]. São Paulo: Universidade de São Paulo; 2011.
- Ozan O, Turkyilmaz I, Ersoy AE, Mcglumphy EA, Rsenstiel SF. Clinical accuracy of 3 different types of computed tomography-derived stereolithographic surgical guides in implant placement. *J Oral Maxilofac Surg.* 2009 Feb; 67(2): 394-401.
- Park J, Lakes RS. Polymeric implant materials. In: Park J, Lakes RS. *Biomaterials: an introduction.* 3rd ed. New York: Springer; 2007.
- Press WH, Teukolsky SA, Vetterling WT, Flannery BP. *Numerical Recipes in C: The Art of Scientific Computing.* 2nd ed. New York: Cambridge University Press; 2002. p. 949.
- Ruppin J, Popovic A, Struss M, Spuntrup E, Steiner A, Stoll C. Evaluation of the accuracy of three different computer - aided surgery systems in dental implantology: optical tracking vs. stereolithographic splint systems. *Clin Oral Implants Res.* 2008 Jun; 19(7):709-16.
- Tardieu PB, Vrielinck L, Escolano E, Henne M, Tardieu AL. Computer-assisted implant placement: Scan template, simplant surgical guide, and SAFE System. *Int J periodontics Restorative Dent.* 2007 Apr; 27(2): 141-9.

Tavares SSF, Sousa JT, Tipple AFV, Souza ACS, Pimenta FC, Anders PS. Eficácia da estufa de Pasteur como equipamento esterilizante em consultórios odontológicos. Rev Esc Enferm USP. 2008; 42(1):160-7.

Vercruyse M, Jolcobs R, Van N, Van D. The use of CT scan based planning for oral rehabilitation by means of implants and its transfer to the surgical field: a critical review on accuracy. J Oral Rehabil. 2008 Jun; 35 (6): 454-74.

Verstreken K, Van J, Mart I, Suetens P, Van D. Computer- assisted planning of oral implant surgery : a three - dimensional approach. Int J Oral Maxilofac Implants. 1996 Nov - Dec; 11(6): 806-10.

Widmann G, Bale RJ. Accuracy in computer-aided implant surgery-a review. Int J Oral Maxilofac Implants. 2006 Mar - Apr; 21 (2): 305-13.

DICOM

<http://dicom.nema.org/>

Software P3Dental

<http://www.p3dental.com.br>

3D Systems

<https://www.3dsystems.com/>

Software

IBM SPSS *Statistics* versão 24

São Leopoldo Mandic
Centro de Pesquisas Odontológicas
Comunicado de Dispensa de Submissão ao Comitê



Campinas, 05 de Maio de 2017

Prezado(a) Aluno(a): Joana da Silva Manuel da Costa

O projeto abaixo descrito, apresentado ao respectivo Comitê de Ética, nesta Instituição, foi dispensado de ser submetido à análise, por tratar-se exclusivamente de pesquisa laboratorial. Sem envolvimento de seres humanos ou materiais.

Número do Protocolo: 2017/0782

Data da entrega do Projeto: 06/04/2017

Data da Reunião do Comitê: 15/05/2017

Orientado pelo(a) Prof(a) Dr(a): Carlos Eduardo Franchischone

Projeto: **Avaliação da estabilidade dimensional de guias cirúrgicos prototipados em função do meio de esterilização**

Cordialmente,


Profa. Dra. Fabiana Mantovani Gomes Franca
Presidente do Comitê de Ética em Pesquisa

SOBRE A AUTORA


JOANA DA SILVA MANUEL DA COSTA - Doutoranda em ciências Odontológicas da Universidade São Leopoldo Mandic.(São Paulo / Campinas). Mestre em implantodontia da Universidade de São Leopoldo Mandic (São Paulo). Especialista em cirurgia e Traumatologia Bucomaxilofacial da Universidade Ibirapuera (São Paulo). Professora do curso de odontologia da cadeira de cirurgia e Traumatologia Bucomaxilofacial da Universidade Unipiaget de Angola. Professora de Implantodontia da Universidade UPRA de Angola. Médica especialista em cirurgia e Traumatologia Bucomaxilofacial do Hospital Militar de Angola.

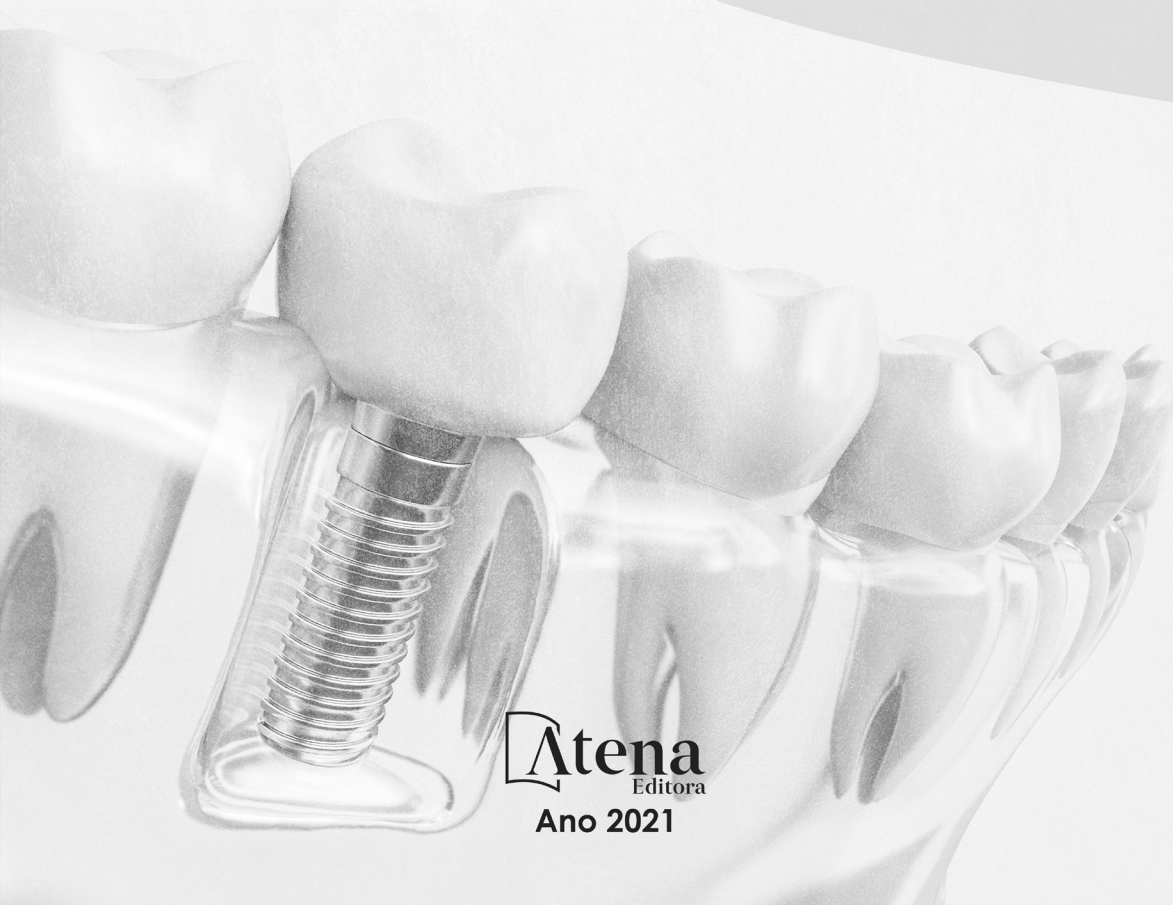Avaliação da Estabilidade Dimensional de Guias Cirúrgicos Prototipados em Função do Meio de Esterilização com Ácido Peracético à 2%

www.atenaeditora.com.br 

contato@atenaeditora.com.br 

[@atenaeditora](https://www.instagram.com/atenaeditora) 

www.facebook.com/atenaeditora.com.br 



Atena
Editora

Ano 2021

Avaliação da Estabilidade Dimensional de Guias Cirúrgicos Prototipados em Função do Meio de Esterilização com Ácido Peracético à 2%

www.atenaeditora.com.br 

contato@atenaeditora.com.br 

[@atenaeditora](https://www.instagram.com/atenaeditora) 

www.facebook.com/atenaeditora.com.br 



 **Atena**
Editora

Ano 2021