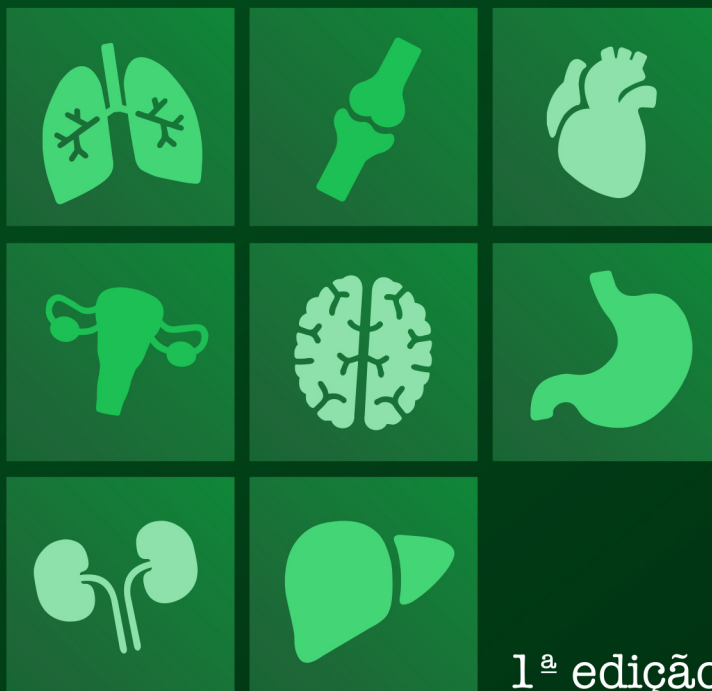

ATLAS

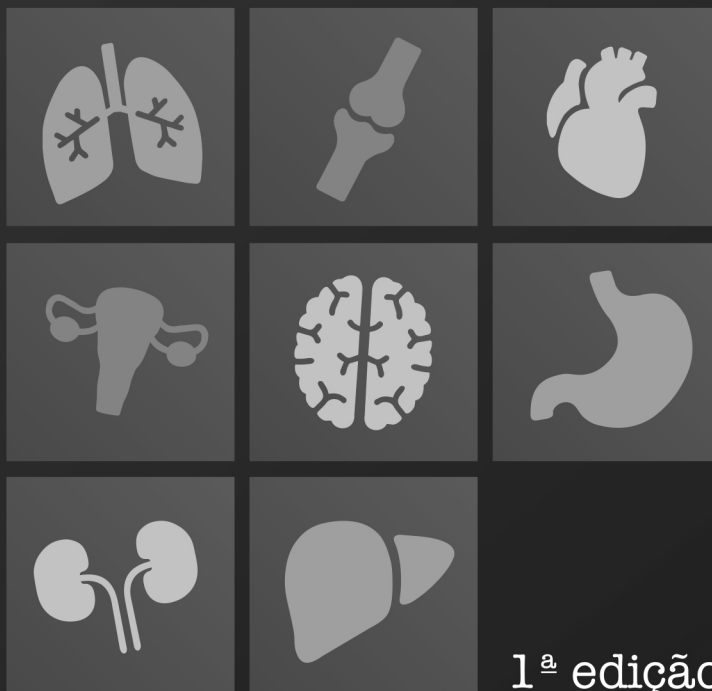
PEÇAS ANATÔMICAS E RESUMOS



ANGELA QUATRIN CAMPAGNOLO
TIANGO AGUIAR RIBEIRO
ALESSANDRO THEISEN FISCHER
GIORGIA LIMANA GUERRA
GUILHERME STRADIOTTO BATISTELLA
ISABELLA DECEZARO
MARTINA DOMINICK REHN
(ORGANIZADORES)

ATLAS

PEÇAS ANATÔMICAS E RESUMOS



ANGELA QUATRIN CAMPAGNOLO
TIANGO AGUIAR RIBEIRO
ALESSANDRO THEISEN FISCHER
GIORGIA LIMANA GUERRA
GUILHERME STRADIOTTO BATISTELLA
ISABELLA DECEZARO
MARTINA DOMINICK REHN
(ORGANIZADORES)

Editora Chefe

Profª Drª Antonella Carvalho de Oliveira

Assistentes Editoriais

Natalia Oliveira

Bruno Oliveira

Flávia Roberta Barão

Bibliotecária

Janaina Ramos

Projeto Gráfico e Diagramação

Natália Sandrini de Azevedo

Camila Alves de Cremo

Luiza Alves Batista

Maria Alice Pinheiro

Imagens da Capa

Shutterstock

Edição de Arte

Luiza Alves Batista

Revisão

Os autores

2021 by Atena Editora

Copyright © Atena Editora

Copyright do Texto © 2021 Os autores

Copyright da Edição © 2021 Atena Editora

Direitos para esta edição cedidos à Atena Editora pelos autores.

Open access publication by Atena Editora



Todo o conteúdo deste livro está licenciado sob uma Licença de Atribuição *Creative Commons*. Atribuição-Não-Comercial-NãoDerivativos 4.0 Internacional (CC BY-NC-ND 4.0).

O conteúdo dos artigos e seus dados em sua forma, correção e confiabilidade são de responsabilidade exclusiva dos autores, inclusive não representam necessariamente a posição oficial da Atena Editora. Permitido o *download* da obra e o compartilhamento desde que sejam atribuídos créditos aos autores, mas sem a possibilidade de alterá-la de nenhuma forma ou utilizá-la para fins comerciais.

Todos os manuscritos foram previamente submetidos à avaliação cega pelos pares, membros do Conselho Editorial desta Editora, tendo sido aprovados para a publicação com base em critérios de neutralidade e imparcialidade acadêmica.

A Atena Editora é comprometida em garantir a integridade editorial em todas as etapas do processo de publicação, evitando plágio, dados ou resultados fraudulentos e impedindo que interesses financeiros comprometam os padrões éticos da publicação. Situações suspeitas de má conduta científica serão investigadas sob o mais alto padrão de rigor acadêmico e ético.

Conselho Editorial

Ciências Humanas e Sociais Aplicadas

Prof. Dr. Alexandre Jose Schumacher – Instituto Federal de Educação, Ciência e Tecnologia do Paraná

Prof. Dr. Américo Junior Nunes da Silva – Universidade do Estado da Bahia

Profª Drª Andréa Cristina Marques de Araújo – Universidade Fernando Pessoa

Prof. Dr. Antonio Carlos Frasson – Universidade Tecnológica Federal do Paraná

Prof. Dr. Antonio Gasparetto Júnior – Instituto Federal do Sudeste de Minas Gerais

Prof. Dr. Antonio Isidro-Filho – Universidade de Brasília
Prof. Dr. Arnaldo Oliveira Souza Júnior – Universidade Federal do Piauí
Prof. Dr. Carlos Antonio de Souza Moraes – Universidade Federal Fluminense
Prof. Dr. Crisóstomo Lima do Nascimento – Universidade Federal Fluminense
Prof^a Dr^a Cristina Gaió – Universidade de Lisboa
Prof. Dr. Daniel Richard Sant’Ana – Universidade de Brasília
Prof. Dr. Deyvison de Lima Oliveira – Universidade Federal de Rondônia
Prof^a Dr^a Dilma Antunes Silva – Universidade Federal de São Paulo
Prof. Dr. Edvaldo Antunes de Farias – Universidade Estácio de Sá
Prof. Dr. Elson Ferreira Costa – Universidade do Estado do Pará
Prof. Dr. Eloi Martins Senhora – Universidade Federal de Roraima
Prof. Dr. Gustavo Henrique Cepolini Ferreira – Universidade Estadual de Montes Claros
Prof. Dr. Humberto Costa – Universidade Federal do Paraná
Prof^a Dr^a Ivone Goulart Lopes – Istituto Internazionele delle Figlie de Maria Ausiliatrice
Prof. Dr. Jadson Correia de Oliveira – Universidade Católica do Salvador
Prof. Dr. José Luis Montesillo-Cedillo – Universidad Autónoma del Estado de México
Prof. Dr. Julio Candido de Meirelles Junior – Universidade Federal Fluminense
Prof^a Dr^a Lina Maria Gonçalves – Universidade Federal do Tocantins
Prof. Dr. Luis Ricardo Fernandes da Costa – Universidade Estadual de Montes Claros
Prof^a Dr^a Natiéli Piovesan – Instituto Federal do Rio Grande do Norte
Prof. Dr. Marcelo Pereira da Silva – Pontifícia Universidade Católica de Campinas
Prof^a Dr^a Maria Luzia da Silva Santana – Universidade Federal de Mato Grosso do Sul
Prof. Dr. Miguel Rodrigues Netto – Universidade do Estado de Mato Grosso
Prof. Dr. Pablo Ricardo de Lima Falcão – Universidade de Pernambuco
Prof^a Dr^a Paola Andressa Scortegagna – Universidade Estadual de Ponta Grossa
Prof^a Dr^a Rita de Cássia da Silva Oliveira – Universidade Estadual de Ponta Grossa
Prof. Dr. Rui Maia Diamantino – Universidade Salvador
Prof. Dr. Saulo Cerqueira de Aguiar Soares – Universidade Federal do Piauí
Prof. Dr. Urandi João Rodrigues Junior – Universidade Federal do Oeste do Pará
Prof^a Dr^a Vanessa Bordin Viera – Universidade Federal de Campina Grande
Prof^a Dr^a Vanessa Ribeiro Simon Cavalcanti – Universidade Católica do Salvador
Prof. Dr. William Cleber Domingues Silva – Universidade Federal Rural do Rio de Janeiro
Prof. Dr. Willian Douglas Guilherme – Universidade Federal do Tocantins

Ciências Agrárias e Multidisciplinar

Prof. Dr. Alexandre Igor Azevedo Pereira – Instituto Federal Goiano
Prof. Dr. Arinaldo Pereira da Silva – Universidade Federal do Sul e Sudeste do Pará
Prof. Dr. Antonio Pasqualetto – Pontifícia Universidade Católica de Goiás
Prof^a Dr^a Carla Cristina Bauermann Brasil – Universidade Federal de Santa Maria
Prof. Dr. Cleberton Correia Santos – Universidade Federal da Grande Dourados
Prof^a Dr^a Diocléa Almeida Seabra Silva – Universidade Federal Rural da Amazônia
Prof. Dr. Écio Souza Diniz – Universidade Federal de Viçosa
Prof. Dr. Fábio Steiner – Universidade Estadual de Mato Grosso do Sul
Prof. Dr. Fágner Cavalcante Patrocínio dos Santos – Universidade Federal do Ceará
Prof^a Dr^a Girlene Santos de Souza – Universidade Federal do Recôncavo da Bahia
Prof. Dr. Jael Soares Batista – Universidade Federal Rural do Semi-Árido
Prof. Dr. Jayme Augusto Peres – Universidade Estadual do Centro-Oeste
Prof. Dr. Júlio César Ribeiro – Universidade Federal Rural do Rio de Janeiro
Prof^a Dr^a Lina Raquel Santos Araújo – Universidade Estadual do Ceará
Prof. Dr. Pedro Manuel Villa – Universidade Federal de Viçosa
Prof^a Dr^a Raissa Rachel Salustriano da Silva Matos – Universidade Federal do Maranhão
Prof. Dr. Ronilson Freitas de Souza – Universidade do Estado do Pará
Prof^a Dr^a Talita de Santos Matos – Universidade Federal Rural do Rio de Janeiro

Prof. Dr. Tiago da Silva Teófilo – Universidade Federal Rural do Semi-Árido
Prof. Dr. Valdemar Antonio Paffaro Junior – Universidade Federal de Alfenas

Ciências Biológicas e da Saúde

Prof. Dr. André Ribeiro da Silva – Universidade de Brasília
Profª Drª Anelise Levay Murari – Universidade Federal de Pelotas
Prof. Dr. Benedito Rodrigues da Silva Neto – Universidade Federal de Goiás
Profª Drª Daniela Reis Joaquim de Freitas – Universidade Federal do Piauí
Profª Drª Débora Luana Ribeiro Pessoa – Universidade Federal do Maranhão
Prof. Dr. Douglas Siqueira de Almeida Chaves – Universidade Federal Rural do Rio de Janeiro
Prof. Dr. Edson da Silva – Universidade Federal dos Vales do Jequitinhonha e Mucuri
Profª Drª Elizabeth Cordeiro Fernandes – Faculdade Integrada Medicina
Profª Drª Eleuza Rodrigues Machado – Faculdade Anhanguera de Brasília
Profª Drª Elane Schwinden Prudêncio – Universidade Federal de Santa Catarina
Profª Drª Eysler Gonçalves Maia Brasil – Universidade da Integração Internacional da Lusofonia Afro-Brasileira
Prof. Dr. Ferlando Lima Santos – Universidade Federal do Recôncavo da Bahia
Profª Drª Fernanda Miguel de Andrade – Universidade Federal de Pernambuco
Prof. Dr. Fernando Mendes – Instituto Politécnico de Coimbra – Escola Superior de Saúde de Coimbra
Profª Drª Gabriela Vieira do Amaral – Universidade de Vassouras
Prof. Dr. Gianfábio Pimentel Franco – Universidade Federal de Santa Maria
Prof. Dr. Helio Franklin Rodrigues de Almeida – Universidade Federal de Rondônia
Profª Drª Iara Lúcia Tescarollo – Universidade São Francisco
Prof. Dr. Igor Luiz Vieira de Lima Santos – Universidade Federal de Campina Grande
Prof. Dr. Jefferson Thiago Souza – Universidade Estadual do Ceará
Prof. Dr. Jesus Rodrigues Lemos – Universidade Federal do Piauí
Prof. Dr. Jônatas de França Barros – Universidade Federal do Rio Grande do Norte
Prof. Dr. José Max Barbosa de Oliveira Junior – Universidade Federal do Oeste do Pará
Prof. Dr. Luís Paulo Souza e Souza – Universidade Federal do Amazonas
Profª Drª Magnólia de Araújo Campos – Universidade Federal de Campina Grande
Prof. Dr. Marcus Fernando da Silva Praxedes – Universidade Federal do Recôncavo da Bahia
Profª Drª Maria Tatiane Gonçalves Sá – Universidade do Estado do Pará
Profª Drª Mylena Andréa Oliveira Torres – Universidade Ceuma
Profª Drª Natiéli Piovesan – Instituto Federaci do Rio Grande do Norte
Prof. Dr. Paulo Inada – Universidade Estadual de Maringá
Prof. Dr. Rafael Henrique Silva – Hospital Universitário da Universidade Federal da Grande Dourados
Profª Drª Regiane Luz Carvalho – Centro Universitário das Faculdades Associadas de Ensino
Profª Drª Renata Mendes de Freitas – Universidade Federal de Juiz de Fora
Profª Drª Vanessa da Fontoura Custódio Monteiro – Universidade do Vale do Sapucaí
Profª Drª Vanessa Lima Gonçalves – Universidade Estadual de Ponta Grossa
Profª Drª Vanessa Bordin Viera – Universidade Federal de Campina Grande
Profª Drª Welma Emidio da Silva – Universidade Federal Rural de Pernambuco

Ciências Exatas e da Terra e Engenharias

Prof. Dr. Adélio Alcino Sampaio Castro Machado – Universidade do Porto
Profª Drª Ana Grasielle Dionísio Corrêa – Universidade Presbiteriana Mackenzie
Prof. Dr. Carlos Eduardo Sanches de Andrade – Universidade Federal de Goiás
Profª Drª Carmen Lúcia Voigt – Universidade Norte do Paraná
Prof. Dr. Cleiseano Emanuel da Silva Paniagua – Instituto Federal de Educação, Ciência e Tecnologia de Goiás
Prof. Dr. Douglas Gonçalves da Silva – Universidade Estadual do Sudoeste da Bahia
Prof. Dr. Eloi Rufato Junior – Universidade Tecnológica Federal do Paraná
Profª Drª Érica de Melo Azevedo – Instituto Federal do Rio de Janeiro

Prof. Dr. Fabrício Menezes Ramos – Instituto Federal do Pará
Profª Dra. Jéssica Verger Nardeli – Universidade Estadual Paulista Júlio de Mesquita Filho
Prof. Dr. Juliano Carlo Rufino de Freitas – Universidade Federal de Campina Grande
Profª Drª Luciana do Nascimento Mendes – Instituto Federal de Educação, Ciência e Tecnologia do Rio Grande do Norte
Prof. Dr. Marcelo Marques – Universidade Estadual de Maringá
Prof. Dr. Marco Aurélio Kistemann Junior – Universidade Federal de Juiz de Fora
Profª Drª Neiva Maria de Almeida – Universidade Federal da Paraíba
Profª Drª Natiéli Piovesan – Instituto Federal do Rio Grande do Norte
Profª Drª Priscila Tessmer Scaglioni – Universidade Federal de Pelotas
Prof. Dr. Sidney Gonçalo de Lima – Universidade Federal do Piauí
Prof. Dr. Takeshy Tachizawa – Faculdade de Campo Limpo Paulista

Linguística, Letras e Artes

Profª Drª Adriana Demite Stephani – Universidade Federal do Tocantins
Profª Drª Angeli Rose do Nascimento – Universidade Federal do Estado do Rio de Janeiro
Profª Drª Carolina Fernandes da Silva Mandaji – Universidade Tecnológica Federal do Paraná
Profª Drª Denise Rocha – Universidade Federal do Ceará
Profª Drª Edna Alencar da Silva Rivera – Instituto Federal de São Paulo
Profª Drª Fernanda Tonelli – Instituto Federal de São Paulo,
Prof. Dr. Fabiano Tadeu Grazioli – Universidade Regional Integrada do Alto Uruguai e das Missões
Prof. Dr. Gilmei Fleck – Universidade Estadual do Oeste do Paraná
Profª Drª Keyla Christina Almeida Portela – Instituto Federal de Educação, Ciência e Tecnologia do Paraná
Profª Drª Miranilde Oliveira Neves – Instituto de Educação, Ciência e Tecnologia do Pará
Profª Drª Sandra Regina Gardacho Pietrobon – Universidade Estadual do Centro-Oeste
Profª Drª Sheila Marta Carregosa Rocha – Universidade do Estado da Bahia

Conselho Técnico científico

Prof. Me. Abrãao Carvalho Nogueira – Universidade Federal do Espírito Santo
Prof. Me. Adalberto Zorzo – Centro Estadual de Educação Tecnológica Paula Souza
Prof. Dr. Adaylson Wagner Sousa de Vasconcelos – Ordem dos Advogados do Brasil/Seccional Paraíba
Prof. Dr. Adilson Tadeu Basquerote Silva – Universidade para o Desenvolvimento do Alto Vale do Itajaí
Profª Ma. Adriana Regina Vettorazzi Schmitt – Instituto Federal de Santa Catarina
Prof. Dr. Alex Luis dos Santos – Universidade Federal de Minas Gerais
Prof. Me. Alexsandro Teixeira Ribeiro – Centro Universitário Internacional
Profª Ma. Aline Ferreira Antunes – Universidade Federal de Goiás
Profª Drª Amanda Vasconcelos Guimarães – Universidade Federal de Lavras
Prof. Me. André Flávio Gonçalves Silva – Universidade Federal do Maranhão
Profª Drª Andrezza Lopes – Instituto de Pesquisa e Desenvolvimento Acadêmico
Profª Drª Andrezza Miguel da Silva – Faculdade da Amazônia
Profª Ma. Anelisa Mota Gregoleti – Universidade Estadual de Maringá
Profª Ma. Anne Karynne da Silva Barbosa – Universidade Federal do Maranhão
Prof. Dr. Antonio Hot Pereira de Faria – Polícia Militar de Minas Gerais
Prof. Me. Armando Dias Duarte – Universidade Federal de Pernambuco
Profª Ma. Bianca Camargo Martins – UniCesumar
Profª Ma. Carolina Shimomura Nanya – Universidade Federal de São Carlos
Prof. Me. Carlos Antônio dos Santos – Universidade Federal Rural do Rio de Janeiro
Prof. Me. Carlos Augusto Zilli – Instituto Federal de Santa Catarina
Prof. Me. Christopher Smith Bignardi Neves – Universidade Federal do Paraná
Profª Drª Cláudia de Araújo Marques – Faculdade de Música do Espírito Santo
Profª Drª Cláudia Taís Siqueira Cagliari – Centro Universitário Dinâmica das Cataratas
Prof. Me. Clécio Danilo Dias da Silva – Universidade Federal do Rio Grande do Norte
Prof. Me. Daniel da Silva Miranda – Universidade Federal do Pará

Profª Ma. Daniela da Silva Rodrigues – Universidade de Brasília
Profª Ma. Daniela Remião de Macedo – Universidade de Lisboa
Profª Ma. Dayane de Melo Barros – Universidade Federal de Pernambuco
Prof. Me. Douglas Santos Mezacas – Universidade Estadual de Goiás
Prof. Me. Edevaldo de Castro Monteiro – Embrapa Agrobiologia
Prof. Me. Edson Ribeiro de Britto de Almeida Junior – Universidade Estadual de Maringá
Prof. Me. Eduardo Gomes de Oliveira – Faculdades Unificadas Doctum de Cataguases
Prof. Me. Eduardo Henrique Ferreira – Faculdade Pitágoras de Londrina
Prof. Dr. Edwaldo Costa – Marinha do Brasil
Prof. Me. Eliel Constantino da Silva – Universidade Estadual Paulista Júlio de Mesquita
Prof. Me. Ernane Rosa Martins – Instituto Federal de Educação, Ciência e Tecnologia de Goiás
Prof. Me. Euvaldo de Sousa Costa Junior – Prefeitura Municipal de São João do Piauí
Prof. Dr. Everaldo dos Santos Mendes – Instituto Edith Theresa Hedwing Stein
Prof. Me. Ezequiel Martins Ferreira – Universidade Federal de Goiás
Profª Ma. Fabiana Coelho Couto Rocha Corrêa – Centro Universitário Estácio Juiz de Fora
Prof. Me. Fabiano Eloy Atilio Batista – Universidade Federal de Viçosa
Prof. Me. Felipe da Costa Negrão – Universidade Federal do Amazonas
Prof. Me. Francisco Odécio Sales – Instituto Federal do Ceará
Prof. Me. Francisco Sérgio Lopes Vasconcelos Filho – Universidade Federal do Cariri
Profª Drª Germana Ponce de Leon Ramírez – Centro Universitário Adventista de São Paulo
Prof. Me. Gevair Campos – Instituto Mineiro de Agropecuária
Prof. Me. Givanildo de Oliveira Santos – Secretaria da Educação de Goiás
Prof. Dr. Guilherme Renato Gomes – Universidade Norte do Paraná
Prof. Me. Gustavo Krahl – Universidade do Oeste de Santa Catarina
Prof. Me. Helton Rangel Coutinho Junior – Tribunal de Justiça do Estado do Rio de Janeiro
Profª Ma. Isabelle Cerqueira Sousa – Universidade de Fortaleza
Profª Ma. Jaqueline Oliveira Rezende – Universidade Federal de Uberlândia
Prof. Me. Javier Antonio Albornoz – University of Miami and Miami Dade College
Prof. Me. Jhonatan da Silva Lima – Universidade Federal do Pará
Prof. Dr. José Carlos da Silva Mendes – Instituto de Psicologia Cognitiva, Desenvolvimento Humano e Social
Prof. Me. Jose Elyton Batista dos Santos – Universidade Federal de Sergipe
Prof. Me. José Luiz Leonardo de Araujo Pimenta – Instituto Nacional de Investigación Agropecuaria Uruguay
Prof. Me. José Messias Ribeiro Júnior – Instituto Federal de Educação Tecnológica de Pernambuco
Profª Drª Juliana Santana de Curcio – Universidade Federal de Goiás
Profª Ma. Juliana Thaisa Rodrigues Pacheco – Universidade Estadual de Ponta Grossa
Profª Drª Kamilly Souza do Vale – Núcleo de Pesquisas Fenomenológicas/UFGA
Prof. Dr. Kárpio Márcio de Siqueira – Universidade do Estado da Bahia
Profª Drª Karina de Araújo Dias – Prefeitura Municipal de Florianópolis
Prof. Dr. Lázaro Castro Silva Nascimento – Laboratório de Fenomenología & Subjetividade/UFPR
Prof. Me. Leonardo Tullio – Universidade Estadual de Ponta Grossa
Profª Ma. Lilian Coelho de Freitas – Instituto Federal do Pará
Profª Ma. Lilian de Souza – Faculdade de Tecnologia de Itu
Profª Ma. Liliani Aparecida Sereno Fontes de Medeiros – Consórcio CEDERJ
Profª Drª Lúvia do Carmo Silva – Universidade Federal de Goiás
Prof. Dr. Lucio Marques Vieira Souza – Secretaria de Estado da Educação, do Esporte e da Cultura de Sergipe
Prof. Dr. Luan Vinicius Bernardelli – Universidade Estadual do Paraná
Profª Ma. Luana Ferreira dos Santos – Universidade Estadual de Santa Cruz
Profª Ma. Luana Vieira Toledo – Universidade Federal de Viçosa
Prof. Me. Luis Henrique Almeida Castro – Universidade Federal da Grande Dourados
Prof. Me. Luiz Renato da Silva Rocha – Faculdade de Música do Espírito Santo
Profª Ma. Luma Sarai de Oliveira – Universidade Estadual de Campinas
Prof. Dr. Michel da Costa – Universidade Metropolitana de Santos

Prof. Me. Marcelo da Fonseca Ferreira da Silva – Governo do Estado do Espírito Santo
Prof. Dr. Marcelo Máximo Purificação – Fundação Integrada Municipal de Ensino Superior
Prof. Me. Marcos Aurelio Alves e Silva – Instituto Federal de Educação, Ciência e Tecnologia de São Paulo
Prof. Me. Marcos Roberto Gregolin – Agência de Desenvolvimento Regional do Extremo Oeste do Paraná
Profª Ma. Maria Elanny Damasceno Silva – Universidade Federal do Ceará
Profª Ma. Marileila Marques Toledo – Universidade Federal dos Vales do Jequitinhonha e Mucuri
Prof. Dr. Pedro Henrique Abreu Moura – Empresa de Pesquisa Agropecuária de Minas Gerais
Prof. Me. Pedro Panhoca da Silva – Universidade Presbiteriana Mackenzie
Profª Drª Poliana Arruda Fajardo – Universidade Federal de São Carlos
Prof. Me. Rafael Cunha Ferro – Universidade Anhembi Morumbi
Prof. Me. Ricardo Sérgio da Silva – Universidade Federal de Pernambuco
Prof. Me. Renan Monteiro do Nascimento – Universidade de Brasília
Prof. Me. Renato Faria da Gama – Instituto Gama – Medicina Personalizada e Integrativa
Profª Ma. Renata Luciane Polsaque Young Blood – UniSecal
Prof. Me. Robson Lucas Soares da Silva – Universidade Federal da Paraíba
Prof. Me. Sebastião André Barbosa Junior – Universidade Federal Rural de Pernambuco
Profª Ma. Silene Ribeiro Miranda Barbosa – Consultoria Brasileira de Ensino, Pesquisa e Extensão
Profª Ma. Solange Aparecida de Souza Monteiro – Instituto Federal de São Paulo
Prof. Dr. Sullivan Pereira Dantas – Prefeitura Municipal de Fortaleza
Profª Ma. Taiane Aparecida Ribeiro Nepomoceno – Universidade Estadual do Oeste do Paraná
Prof. Me. Tallys Newton Fernandes de Matos – Universidade Estadual do Ceará
Profª Ma. Thatianny Jasmine Castro Martins de Carvalho – Universidade Federal do Piauí
Prof. Me. Tiago Silvio Dedoné – Colégio ECEL Positivo
Prof. Dr. Welleson Feitosa Gazel – Universidade Paulista

Atlas: peças anatômicas e resumos

Bibliotecária: Janaina Ramos
Diagramação: Luiza Alves Batista
Correção: Mariane Aparecida Freitas
Edição de Arte: Luiza Alves Batista
Revisão: Os autores

Dados Internacionais de Catalogação na Publicação (CIP)

A881 Atlas: peças anatômicas e resumos / Organizadores Ângela Quatrin Campagnolo, Tiango Aguiar Ribeiro, Alessandro Theisen Fischer, et al. – Ponta Grossa - PR: Atena, 2021.

Outros organizadores
Giorgia Limana Guerra
Guilherme Stradiotto Batistella
Isabella Decezero
Martina Dominick Rehn

Formato: PDF
Requisitos de sistema: Adobe Acrobat Reader
Modo de acesso: World Wide Web
Inclui bibliografia
ISBN 978-65-5983-285-9
DOI: <https://doi.org/10.22533/at.ed.859210707>

1. Saúde. 2. Medicina. I. Campagnolo, Ângela Quatrin (Organizadora). II. Ribeiro, Tiango Aguiar (Organizador). III. Fischer, Alessandro Theisen (Organizador). IV. Título.
CDD 613

Elaborado por Bibliotecária Janaina Ramos – CRB-8/9166

Atena Editora

Ponta Grossa – Paraná – Brasil

Telefone: +55 (42) 3323-5493

www.atenaeditora.com.br

contato@atenaeditora.com.br

DECLARAÇÃO DOS AUTORES

Os autores desta obra: 1. Atestam não possuir qualquer interesse comercial que constitua um conflito de interesses em relação ao artigo científico publicado; 2. Declaram que participaram ativamente da construção dos respectivos manuscritos, preferencialmente na: a) Concepção do estudo, e/ou aquisição de dados, e/ou análise e interpretação de dados; b) Elaboração do artigo ou revisão com vistas a tornar o material intelectualmente relevante; c) Aprovação final do manuscrito para submissão.; 3. Certificam que os artigos científicos publicados estão completamente isentos de dados e/ou resultados fraudulentos; 4. Confirmam a citação e a referência correta de todos os dados e de interpretações de dados de outras pesquisas; 5. Reconhecem terem informado todas as fontes de financiamento recebidas para a consecução da pesquisa; 6. Autorizam a edição da obra, que incluem os registros de ficha catalográfica, ISBN, DOI e demais indexadores, projeto visual e criação de capa, diagramação de miolo, assim como lançamento e divulgação da mesma conforme critérios da Atena Editora.

DECLARAÇÃO DA EDITORA

A Atena Editora declara, para os devidos fins de direito, que: 1. A presente publicação constitui apenas transferência temporária dos direitos autorais, direito sobre a publicação, inclusive não constitui responsabilidade solidária na criação dos manuscritos publicados, nos termos previstos na Lei sobre direitos autorais (Lei 9610/98), no art. 184 do Código penal e no art. 927 do Código Civil; 2. Autoriza e incentiva os autores a assinarem contratos com repositórios institucionais, com fins exclusivos de divulgação da obra, desde que com o devido reconhecimento de autoria e edição e sem qualquer finalidade comercial; 3. Todos os e-book são *open access*, desta forma não os comercializa em seu site, sites parceiros, plataformas de *e-commerce*, ou qualquer outro meio virtual ou físico, portanto, está isenta de repasses de direitos autorais aos autores; 4. Todos os membros do conselho editorial são doutores e vinculados a instituições de ensino superior públicas, conforme recomendação da CAPES para obtenção do Qualis livro; 5. Não cede, comercializa ou autoriza a utilização dos nomes e e-mails dos autores, bem como nenhum outro dado dos mesmos, para qualquer finalidade que não o escopo da divulgação desta obra.

PREFÁCIO

O Atlas de Anatomia Humana foi idealizado por alunos e professores do curso de Medicina da Universidade Franciscana (UFN), localizada na cidade de Santa Maria, Rio Grande do Sul. O Atlas contempla resumos e imagens legendadas de peças anatômicas provenientes do laboratório de Anatomia da Universidade Franciscana, com as quais são ministradas as aulas da disciplina Mecanismos Bioquímicos, Histológicos e Anatomofisiológicos do Ser Humano I e II.

A formação desse Atlas tem como intuito auxiliar os discentes dos cursos da área da saúde, especialmente os acadêmicos de Medicina, a terem um guia de acesso rápido e simplificado aos conteúdos referentes aos sistemas abordados no currículo da graduação de Medicina, a saber: Sistema Esquelético, Sistema Muscular, Sistema Nervoso, Sistema Linfático, Sistema Gastrointestinal, Sistema Cardiovascular, Sistema Endócrino, Sistema Respiratório, Sistemas Genitourinários feminino e masculino e Sistema Renal.

“À medida que o conhecimento é adquirido, deve ser organizado e colocado em uso para uma finalidade definida por meio de planos práticos. Conhecimento não tem valor, exceto o conhecimento que pode ser obtido a partir de sua aplicação para um fim digno.” – Napoleon Hill.

AGRADECIMENTOS

O planejamento e realização desse Atlas somente fora possível devido à ajuda de professores excepcionais, que com carisma e profissionalismo incentivaram-nos, não medindo esforços para a concretização deste. Destarte, gostaríamos de prestar nosso agradecimento a todos professores que se dispuseram a realizar a revisão dos capítulos; e, em especial, aos nossos orientadores – Dr. Tiango Aguiar Ribeiro, Dra. Ângela Quatrin Campagnolo e Dr. Alessandro Theisen Fischer -, os quais entalharam em cada entrelinha das páginas desse projeto sua dedicação e exemplo quanto docentes.

Outrossim, gostaríamos de agradecer a coordenação do curso de medicina da Universidade Franciscana, cujo apoio fora essencial para publicação desse Atlas.

SUMÁRIO

RESUMOS

CAPÍTULO 1..... 1

SISTEMA ESQUELÉTICO - RESUMO TEXTO

Isabella Decezaro

Martina Dominick Rehn

Giorgia Limana Guerra

Guilherme Stradiotto Batistella

Ângela Quatrin Campagnolo

Alessandro Theisen Fischer

Tiango Aguiar Ribeiro

 <https://doi.org/10.22533/at.ed.8592107071>

CAPÍTULO 2..... 10

SISTEMA MUSCULAR - RESUMO TEXTO

Isabella Decezaro

Guilherme Stradiotto Batistella

Giorgia Limana Guerra

Martina Dominick Rehn

Ângela Quatrin Campagnolo

Alessandro Theisen Fischer

Tiango Aguiar Ribeiro

 <https://doi.org/10.22533/at.ed.8592107072>

CAPÍTULO 3..... 18

SISTEMA NERVOSO - RESUMO TEXTO

Guilherme Stradiotto Batistella

Giorgia Limana Guerra

Isabella Decezaro

Martina Dominick Rehn

Ângela Quatrin Campagnolo

Alessandro Theisen Fischer

Tiango Aguiar Ribeiro

 <https://doi.org/10.22533/at.ed.8592107073>

CAPÍTULO 4..... 35

SISTEMA LINFÁTICO - RESUMO TEXTO

Guilherme Stradiotto Batistella

Martina Dominick Rehn

Giorgia Limana Guerra

Isabella Decezaro

Ângela Quatrin Campagnolo

Alessandro Theisen Fischer

Tiango Aguiar Ribeiro

 <https://doi.org/10.22533/at.ed.8592107074>

CAPÍTULO 5..... 42

SISTEMA CARDIOVASCULAR - RESUMO TEXTO

Giorgia Limana Guerra
Isabella Decezaro
Guilherme Stradiotto Batistella
Martina Dominick Rehn
Alessandro Theisen Fischer
Tiango Aguiar Ribeiro
Ângela Quatrin Campagnolo

 <https://doi.org/10.22533/at.ed.8592107075>

CAPÍTULO 6..... 49

SISTEMA RESPIRATÓRIO - RESUMO TEXTO


Martina Dominick Rehn
Guilherme Stradiotto Batistella
Isabella Decezaro
Giorgia Limana Guerra
Alessandro Theisen Fischer
Tiango Aguiar Ribeiro
Ângela Quatrin Campagnolo

 <https://doi.org/10.22533/at.ed.8592107076>

CAPÍTULO 7..... 61

SISTEMA GASTROINTESTINAL - RESUMO TEXTO

Guilherme Stradiotto Batistella
Isabella Decezaro
Martina Dominick Rehn
Giorgia Limana Guerra
Tiango Aguiar Ribeiro
Ângela Quatrin Campagnolo
Alessandro Theisen Fischer

 <https://doi.org/10.22533/at.ed.8592107077>

CAPÍTULO 8..... 79

SISTEMA GENITURINÁRIO - RESUMO TEXTO

Martina Dominick Rehn
Giorgia Limana Guerra
Guilherme Stradiotto Batistella
Isabella Decezaro
Tiango Aguiar Ribeiro
Ângela Quatrin Campagnolo
Alessandro Theisen Fischer


 <https://doi.org/10.22533/at.ed.8592107078>

CAPÍTULO 9..... 89

SISTEMA RENAL - RESUMO TEXTO

Martina Dominick Rehn


Giorgia Limana Guerra
Guilherme Stradiotto Batistella
Isabella Decezaro
Tiango Aguiar Ribeiro
Ângela Quatrin Campagnolo
Alessandro Theisen Fischer

 <https://doi.org/10.22533/at.ed.8592107079>

CAPÍTULO 10..... 93

SISTEMA ENDÓCRINO - RESUMO TEXTO

Giorgia Limana Guerra
Martina Dominick Rehn
Guilherme Stradiotto Batistella
Isabella Decezaro
Alessandro Theisen Fischer
Tiango Aguiar Ribeiro
Ângela Quatrin Campagnolo

 <https://doi.org/10.22533/at.ed.85921070710>

ATLAS ANATÔMICO

CAPÍTULO 11 108

SISTEMA ESQUELÉTICO - ATLAS ANATÔMICO

Isabella Decezaro
Martina Dominick Rehn
Giorgia Limana Guerra
Guilherme Stradiotto Batistella
Ângela Quatrin Campagnolo
Alessandro Theisen Fischer
Tiango Aguiar Ribeiro

 <https://doi.org/10.22533/at.ed.85921070711>

CAPÍTULO 12..... 128

SISTEMA MUSCULAR -ATLAS ANATÔMICO

Isabella Decezaro
Guilherme Stradiotto Batistella
Giorgia Limana Guerra
Martina Dominick Rehn
Ângela Quatrin Campagnolo
Alessandro Theisen Fischer
Tiango Aguiar Ribeiro

 <https://doi.org/10.22533/at.ed.85921070712>

CAPÍTULO 13..... 163

SISTEMA NERVOSO - ATLAS ANATÔMICO

Guilherme Stradiotto Batistella
Giorgia Limana Guerra
Isabella Decezaro


Martina Dominick Rehn
Ângela Quatrin Campagnolo
Alessandro Theisen Fischer
Tiango Aguiar Ribeiro

 <https://doi.org/10.22533/at.ed.85921070713>

CAPÍTULO 14..... 172

SISTEMA CARDIOVASCULAR - ATLAS ANATÔMICO

Giorgia Limana Guerra
Isabella Decezaro
Guilherme Stradiotto Batistella
Martina Dominick Rehn
Alessandro Theisen Fischer
Tiango Aguiar Ribeiro
Ângela Quatrin Campagnolo

 <https://doi.org/10.22533/at.ed.85921070714>

CAPÍTULO 15..... 185

SISTEMA RESPIRATÓRIO - ATLAS ANATÔMICO

Martina Dominick Rehn
Guilherme Stradiotto Batistella
Isabella Decezaro
Giorgia Limana Guerra
Alessandro Theisen Fischer
Tiango Aguiar Ribeiro
Ângela Quatrin Campagnolo

 <https://doi.org/10.22533/at.ed.85921070715>

CAPÍTULO 16..... 190

SISTEMA GASTROINTESTINAL - ATLAS ANATÔMICO

Guilherme Stradiotto Batistella
Isabella Decezaro
Martina Dominick Rehn
Giorgia Limana Guerra
Tiango Aguiar Ribeiro
Ângela Quatrin Campagnolo
Alessandro Theisen Fischer

 <https://doi.org/10.22533/at.ed.85921070716>

CAPÍTULO 17..... 199

SISTEMA GENITOURINÁRIO - ATLAS ANATÔMICO

Martina Dominick Rehn
Giorgia Limana Guerra
Guilherme Stradiotto Batistella
Isabella Decezaro
Tiango Aguiar Ribeiro
Ângela Quatrin Campagnolo
Alessandro Theisen Fischer

 <https://doi.org/10.22533/at.ed.85921070717>

CAPÍTULO 18.....207

SISTEMA RENAL - ATLAS ANATÔMICO

Martina Dominick Rehn
Giorgia Limana Guerra
Guilherme Stradiotto Batistella
Isabella Decezaro
Tiango Aguiar Ribeiro
Ângela Quatrin Campagnolo
Alessandro Theisen Fischer

 <https://doi.org/10.22533/at.ed.85921070718>

CAPÍTULO 19.....218

SISTEMA ENDÓCRINO - ATLAS ANATÔMICO

Giorgia Limana Guerra
Martina Dominick Rehn
Guilherme Stradiotto Batistella
Isabella Decezaro
Tiango Aguiar Ribeiro
Ângela Quatrin Campagnolo

 <https://doi.org/10.22533/at.ed.85921070719>

SOBRE OS ORGANIZADORES221



RESUMOS

CAPÍTULO 1

SISTEMA ESQUELÉTICO - RESUMO TEXTO

Isabella Decezaro

<http://lattes.cnpq.br/3649910128170117>

Martina Dominick Rehn

<http://lattes.cnpq.br/8474936569900055>

Giorgia Limana Guerra

<http://lattes.cnpq.br/5993486197207518>

Guilherme Stradiotto Batistella

<http://lattes.cnpq.br/0166525165071740>

Ângela Quatrin Campagnolo

<http://lattes.cnpq.br/5972952440958751>

Alessandro Theisen Fischer

<http://lattes.cnpq.br/5822016580590809>

Tiango Aguiar Ribeiro

<http://lattes.cnpq.br/5738745231283624>

DEFINIÇÃO

O **sistema esquelético** corresponde à estrutura óssea e cartilaginosa do corpo humano que permite a **sustentação** do organismo, dando a ele sua **forma** essencial. Devido à presença de estruturas específicas, também mostra-se importante para a **proteção** de órgãos internos. Outrossim, também apresenta-se como **reservatório de cálcio**, auxiliando demais mecanismos fisiológicos a manter a homeostasia dos sistemas (figura 1.1).

Somando-se o sistema muscular com o articular e o ósseo, temos a formação do aparelho locomotor, que trabalha em uníssono

para desenvolver o movimento. No momento em que há a fixação da musculatura na estrutura óssea, podemos citar sua correlação funcional com o **movimento** do corpo.

Entese: região onde o músculo fixa-se ao osso.

EMBRIOLOGIA

Para que o organismo consiga estabelecer suas inúmeras funções revela-se necessário que as células diferenciem-se. Destarte, há um processo no desenvolvimento intrauterino a ser seguido para que haja a **padronização** (quanto **função** e **estrutura**) dos **osteócitos**, **osteoclastos**, **osteoblastos** e demais células envolvidas na construção e manutenção do tecido ósseo. Segue abaixo a esquematização do desenvolvimento embrionário, voltado ao aparecimento dos primórdios do sistema esquelético.

Após a **fecundação** do ovócito pelo espermatozoide, dá-se a formação do **zigoto**. Subsequentes **clivagens** ocorrem nessa estrutura, com a finalidade de formar a **blástula**, cujas 8 células são de caráter **totipotente** (podem se diferenciar em qualquer célula do organismo). A junção e divisão de tais células vem a formar a **mórula**, onde ocorre a primeira diferenciação celular do organismo, sendo essa entre o grupo que virá a formar as células extraembrionárias e aquele que dará seguimento à formação das estruturas embrionárias.

O próximo passo dá-se pela **implantação** do blastocisto no endométrio, que estimula o aumento da vascularização e permeabilidade tecidual, além do processo de **decidualização**. Em seguida, há a **gastrulação**, onde o conjunto de células que antes era esférico, assume estrutura trilaminar pela diferenciação de 3 camadas teciduais: **endoderma**, **ectoderma** e **mesoderma**. O mesoderma é o responsável pela formação do **tecido ósseo** e muscular. Ao longo da gastrulação, as células movem-se para os locais onde desenvolverão os futuros tecidos relacionados.

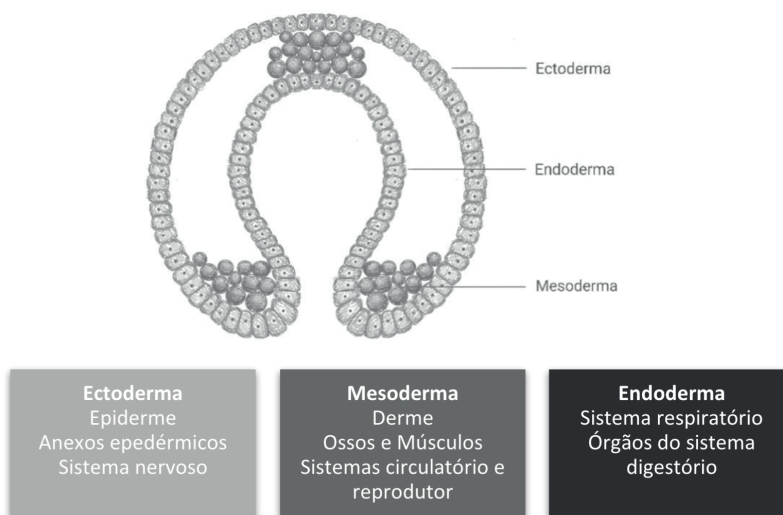


Figura 1.1 Gastrulação

Fonte: Próprio autor

A partir disso, os primeiros órgãos começam a se desenvolver. Concomitante à neurulação, teremos o processo de reagrupamento das células mesenquimais. Assim, há a formação dos **somit**s, estruturas formadas pelas células do mesênquima reunidas em porções dispostas ao longo do eixo do embrião. Essas células são capazes de se diferenciar e migrar, na forma de fibroblastos, **osteoblastos** ou condroblastos. Os somitos se diferenciarão nas seguintes partes: esclerótomo – que dará origem aos corpos vertebrais e arcos vertebrais; e dermomiótomo, que se diferenciará e dará origem à derme da pele e a músculos, tendões e fâscias. Em auxílio ao esclerótomo, células de dentro dos somitos irão formar os discos intervertebrais e auxiliarão na formação das costelas.

A coluna vertebral confere força, flexibilidade e proteção ao tubo neural. Para a formação dessa, células esclerotomais irão envolver a notocorda, formando uma massa de tecido mesenquimal. Entre os somitos se encontram artérias segmentares. Devido ao processo de proliferação celular, a porção cranial de cada somito fica mais afinada, enquanto sua porção caudal fica mais densa. Assim, ocorre a fusão entre a metade caudal

de um somito com a parte cranial do somito inferior. O corpo vertebral, portanto, revela-se intersegmentar, não correspondendo a segmentação primária da porção esquelética dos somitos. As células que se encontram entre as vértebras dão origem aos discos intervertebrais, que, quando incorporados à notocorda, apresentaram o **núcleo pulpos**.

- Caso haja fusão assimétrica de duas vértebras ou a metade de uma vértebra esteja faltando → **escoliose**.

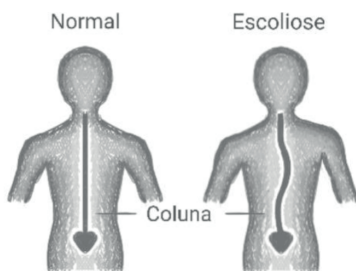


Figura 1.2 Escoliose

Fonte: Próprio autor

- Caso não haja a fusão correta dos arcos vertebrais → **espinha bífida**

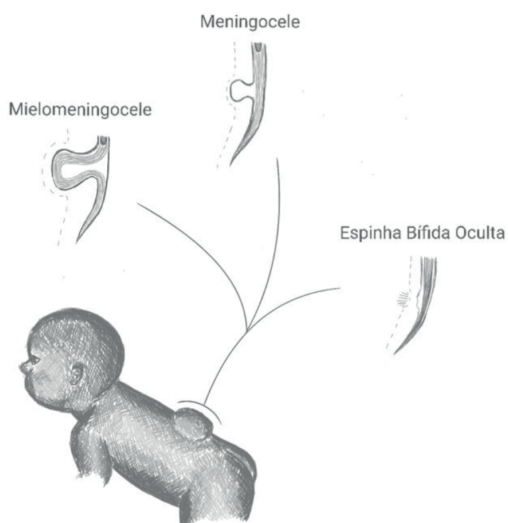


Figura 1.3 Espinha bífida

Fonte: Próprio autor

Os ossos e tendões dos membros superiores e inferiores são oriundos do mesênquima da placa lateral. Os brotos dos membros crescem no sentido proximal-distal, devido à alta proliferação de células mesenquimais indiferenciadas, que começam a se diferenciar quando saem dessa zona de alta proliferação, dando origem à cartilagem e musculatura. A ossificação endocondral ocorre nas zonas cartilaginosas, ocorrendo da

diáfise à epífise. O processo de ossificação não é finalizado na vida intrauterina, tendo que ocorrer progressivamente com o desenvolvimento.

Relativo aos centros de ossificação temos que:

- **Ossos longos:** apresentam epífise nas duas extremidade
- **Ossos curtos:** apresentam epífise em apenas uma extremidade;
- **Ossos irregulares:** podem apresentar mais de um centro de ossificação primário, e vários secundários.

** Como exemplo da falha na fusão dos diferentes pontos de ossificação, temos a formação da **patela bipartida**, achado radiológico que pode ser confundido com fratura patelar.

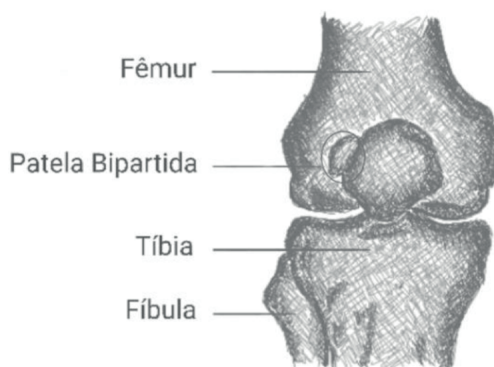


Figura 1.4 Patela bipartida

Fonte: Próprio autor

HISTOLOGIA

O tecido ósseo é um tipo de tecido conjuntivo especializado, sendo composto por células e material extracelular calcificado.

As células que compõe o tecido são:

- **OSTEÓCITOS:** células encontradas dentro da matriz óssea; são encontrados em lacunas, das quais saem canalículos que podem ser usados para a passagem de moléculas de um osteócito a outro. São essenciais para a manutenção da matriz.
- **OSTEOBLASTOS:** Síntese da parte orgânica da matriz óssea; da osteonectina (auxilia deposição de cálcio); e da osteocalcina (estimula osteoblastos). São células responsáveis por contribuir com a mineralização da matriz. Após sintetizar a matriz, ficam enclausurado por ela, passando a receber a denominação de osteócito.

- **OSTEOCLASTOS:** São células gigantes e multinucleadas responsáveis pela reabsorção da matriz óssea.

A matriz óssea é **50% orgânica** – majoritariamente formada por colágeno do tipo I – e **50% inorgânica** – formada principalmente por fosfato e cálcio. Esse equilíbrio fornece rigidez e resistência ao osso.

Periosteio: células osteogênicas e tecido conjuntivo e que recobrem o tecido ósseo.



IMPORTÂNCIA CLÍNICA

Fratura em Torus / Fratura Subperiosteal → Geralmente ocorre na junção entre o córtex da metáfise (mais fino) e o da diáfise (mais denso). O córtex metafisário, localizado abaixo do periosteio, deforma sem completar a fratura, deixando o periosteio íntegro. Pode ser evidenciado no exame de imagem por um abaulamento da superfície óssea.

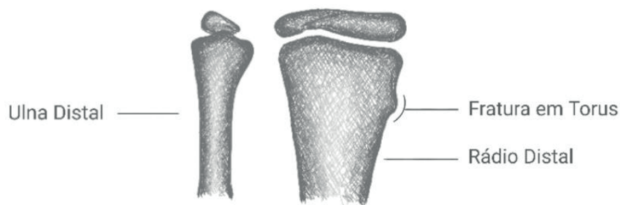


Figura 1.5 Fratura em Torus

Fonte: Próprio autor

À análise macroscópica, é possível reconhecer duas apresentações espaciais do tecido ósseo: **compacto** e **esponjoso** (trabecular). O osso esponjoso revela muitas cavidades intercomunicantes, o que o diferencia do compacto, que não as apresenta.

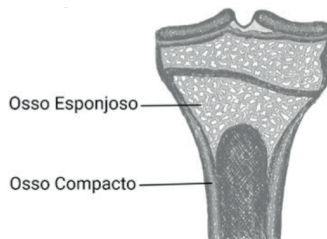


Figura 1.6 Tecido ósseo

Fonte: Próprio autor

CLASSIFICAÇÃO

Primeiramente, pode-se dividir o sistema esquelético em dois grupos de amplo espectro, baseando-se nas qualidades básicas funcionais: **esqueleto axial** e **esqueleto apendicular**.

- **Esqueleto Axial:** crânio, hioide, vértebras, costelas, esterno, sacro; ou seja, ossos que compõem cabeça, pescoço e tronco.
- **Esqueleto Apendicular:** composto pelos ossos dos membros.

Outra classificação possível de ser realizada é quanto o formato das estruturas, sendo eles:

- **Ossos longos:** tubulares (ex.: úmero)
- **Ossos curtos:** cuboides; encontrados apenas no tarso e no carpo
- **Ossos planos:** função protetora (ex.: parietal)
- **Ossos irregulares:** assumem estrutura composta (ex.: zigomático)
- **Ossos sesamoides:** encontrados junto a tendões de forma a evitar desgaste excessivo, realizando função semelhante a de uma alavanca (ex.: patela)

****Ossos heterotópicos:** quando há o desenvolvimento de osso em tecidos moles.

Eles podem ser causados por calcificações derivadas de um estímulo crônico e nocivo.

****Ossos pneumáticos:** que possuem cavidade com ar (ex.: esfenóide)

ATENÇÃO

Costelas

Há a possibilidade de, em meio a classificações ósseas, subdividir as costelas em 3 grupos:

- **Verdadeiras** → fixam-se ao esterno por suas próprias cartilagens (I – VII)
- **Falsas** → conexão indireta com o esterno; há união de cartilagens provenientes de diferentes costelas (VIII – X)
- **Flutuantes** → não tem conexão com o esterno (XI – XII)

Vértebras

Dentre as classificações ósseas, podemos esquematizar as diferenças entre **vértebras**, de forma a facilitar seu reconhecimento em **cervicais**, **torácicas** e **lombares**. Segue abaixo um quadro relativo ao que elas divergem estruturalmente:

	CERVICAL	TORÁCICA	LOMBAR
Corpo Vertebral	Pequeno; Mais largo laterolateralmente que anteroposteriormente	Médio; Triangular Fóveas costais para articulação com costelas	Grande;
Forame Vertebral	Grande; Triangular	Pequeno; Circular	Médio; Triangular
Processo Transverso	Apresentam forames transversários	Longos; articulação com costelas	Longos e delgados;
Processo Articular	Articulação superoinferior	Articulação anteroposterior	Articulação lateromedial
Processo Espinhoso	Curtos; Bífidos	Longos; Inclinação posteroinferior	Curtos; Largos

Tabela 1.1 Diferenciação estrutural das vértebras

ACIDENTES ÓSSEOS

São alterações da morfologia óssea para que seja possível a interação física entre ossos e músculos, como a inserção de um tendão. Segue abaixo uma lista com alguns acidentes suas respectivas caracterizações:

Côndilo (*condyle, condylus*) → projeção articular arredondada; geralmente aparece em pares.

Epicôndilo (*epicondyle*) → proeminência localizada acima ou adjacente a um côndilo.

Espinha (*spine*) → processo delgado e espinhoso; quando se projeta, é denominado processo espinhoso.

Forame (*foramen*) → orifício; abertura que gera passagem em estrutura.

Fóvea (*fovea*) → pequeno orifício/depressão; área articular plana lisa.

Incisura (*incisure*) → fissura; entalhe.

Linha (*line*) → elevação linear; crista estreita.

Maléolo (*maleolus*) → processo arredondado.

Sulco (*groove, sulcus*) → escavação/depressão linear estreita.

Trocânter (*trochanter*) → elevação arredondada grande; processo largo e chato supero lateral do fêmur e processo curto e cônico posterior no colo do fêmur.

Tubérculo (*tubercle*) → pequena proeminência; auxilia na fixação de tendão.

CLÍNICA

De forma a incentivar o estudo e frisar a importância da anatomia, serão citados exemplos de casos clínicos onde o conhecimento das estruturas ósseas revela-se mister.

Tratamento de Fratura Supracondiliana Classificada por Gartland

A classificação de Gartland refere-se às **fraturas supracondilianas**, cuja mecânica

do trauma está associada a queda sobre o cotovelo com o antebraço em hiperextensão, em 98% dos casos (sendo 1-2% em hiperflexão). Há **3 tipos** para a fratura em questão: o tipo I (Gartland I), sem deslocamento; o tipo II (Gartland II) apresenta angulação, com ruptura da cortical anterior, mas, em alguma proporção existe contato entre os fragmentos; o tipo III (Gartland III), completamente deslocado. Algumas literaturas já trazem a modificação desta classificação, onde a presença do componente rotacional é classificada como tipo IV (Gartland IV).

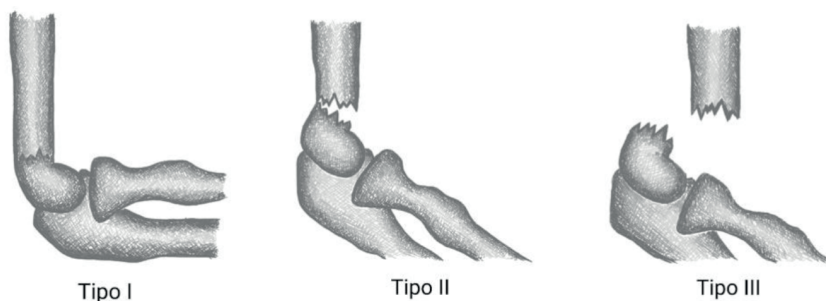


Figura 1.7 Classificação Gartland para fraturas supracondilíneas

Fonte: Próprio autor

Para a realização do tratamento, revela-se necessário o direcionamento da abordagem conforme o tipo da lesão.

- **Tipo I:** o tratamento com tala gessada (por 1 semana) e gesso por (por 2 semanas), totalizando 3 semanas de imobilização, revela-se, em muitos casos, suficiente.
- **Tipo II:** com uma manobra de hiperflexão do antebraço – com esse em pronação (para boa parte dos casos o antebraço em pronação) – realiza-se a redução da fratura de forma incruenta (sem incisões/cortes), restabelecendo a ângulo correta do úmero distal observando o ângulo de carregamento. É desaconselhado, após a redução, manter o tratamento apenas com imobilização gessada e em hiperflexão devido os riscos vasculares de compressão da artéria braquial. Preconiza-se que após a redução incruenta seja realizada a fixação percutânea com 2 fios de Kirschner. Para introdução dos fios é preciso reconhecer o posicionamento dos epicôndilos, por onde serão introduzidos os fios na intervenção cirúrgica. Os fios podem ser paralelos, sendo introduzidos pelo epicôndilo lateral, ou podem ser cruzados sendo introduzidos um em cada epicôndilo. Caso haja edema excessivo e risco de lesão do nervo ulnar, os fios devem ser paralelos.
- **Tipo III:** realiza-se manobra de redução incruenta. O tratamento apenas gessado novamente é desaconselhado, sendo de suma importância a fixação percutânea da fratura. Pode realizar a introdução dos fios de Kirschner conforme mencionado no tipo II, ou, caso haja muita instabilidade, pode-se optar pela

introdução de mais de dois fios, sendo então três, podendo estes ser paralelos.

Tratamento de Fratura de Colles

As fraturas de **rádio distal** são as **mais frequentes** de serem observadas no atendimento dos serviços de urgência. É considerada fratura de Colles fraturas extra-articular da metáfise do rádio distal que tem o deslocamento dorsal. Elas devem ser observadas individualmente, tendo que há a divergência de prognóstico quanto a energia do impacto. Cabe ressaltar que esse tipo de fratura, quando relacionada a trauma de baixa energia (como uma queda de própria altura), apresenta alta evidência epidemiológica em casos de **osteoporose**, juntamente a fraturas vertebrais de da região do quadril.

A classificação da fratura varia com vários fatores, sendo eles: deslocamento, angulação, perda de altura do rádio, fragmentação, fratura aberta ou fechada.

→ Estruturas que podem ser palpadas: ulna distal, **tubérculo de Lister** e **processo estiloide do rádio**. Na intervenção cirúrgica, podem aparecer como estruturas para a abordagem de colocação de fios de Kirschner.

REFERÊNCIAS

Comissão de Educação Continuada da Sociedade Brasileira de Ortopedia e Traumatologia. **Tratado de Ortopedia**. 2006

Morrissy, R.T.; Weinstein, S.L., editores. **Lovell & Winter's Pediatric Orthopaedics**. 6ª Edição

JUNQUEIRA, L. C.; CARNEIRO, J. **Histologia básica**. 12ª Edição.

DORLAND DICIONÁRIO MÉDICO (Pocket). 26ª Edição. Tradução de Dr. Paulo Marcos Agria de Oliveira. São Paulo: Roca, 2004.

NETTER, Frank Henry. **Atlas de anatomia humana**. 6. ed. Rio de Janeiro: Elsevier, 2015.

KOVAL, K.J.; ZUCKERMAN, J.D. **Handbook of Fractures**. 3ª edição. 2006

HEBERT, S.K. *et al.* **Ortopedia e Traumatologia: Princípios e Prática**. 5ª edição. 2017

CAPÍTULO 2

SISTEMA MUSCULAR - RESUMO TEXTO

Isabella Decezaro

<http://lattes.cnpq.br/3649910128170117>

Guilherme Stradiotto Batistella

<http://lattes.cnpq.br/0166525165071740>

Giorgia Limana Guerra

<http://lattes.cnpq.br/5993486197207518>

Martina Dominick Rehn

<http://lattes.cnpq.br/8474936569900055>

Ângela Quatrin Campagnolo

<http://lattes.cnpq.br/5972952440958751>

Alessandro Theisen Fischer

<http://lattes.cnpq.br/5822016580590809>

Tiango Aguiar Ribeiro

<http://lattes.cnpq.br/5738745231283624>

Assumem como função: agrupar músculos; revestimento individual; revestimento de feixes neurovasculares; impedir que os tendões saiam do lugar.

* **Planos fasciais** (interfasciais e intrafasciais) podem servir como acesso estratégico em cirurgias.

* **Tendão** → estrutura composta por feixes colágenos, de caráter não contrátil. Eles permitem o “controle” muscular sem que haja o rompimento das fibras sobre determinada força empregada. Também permitem que o músculo se insira no osso.

* **Aponeurose** → uma lâmina de conformidade plana gerada por tendões para a melhor fixação à estrutura óssea.

DEFINIÇÃO

Sistema muscular é aquele que, junto ao sistema esquelético, revela-se responsável pela **produção da cinética** (pela musculatura estriada esquelética - voluntária). Também assume a função do **controle da movimentação de líquidos** (musculatura lisa e cardíaca - involuntárias).

Sua composição estrutural dá-se pela **musculatura**, estando ela associada a **fáscias, tendões e aponeuroses**.

* **Fáscia muscular** → tecido conjuntivo organizado que reveste o corpo abaixo da pele.

HISTOLOGIA

Estruturas apresentam **células alongadas**, com **proteínas contráteis** no citoplasma, gerando força pelo uso de **ATP**. Algumas estruturas apresentam nomes diferentes dos comuns, por exemplo:

- **Membrana Celular** → **Sarcolema**
- **Citosol** → **Sarcoplasma**
- **Retículo Endoplasmático Liso** → **Retículo Sarcoplasmático**

Apresentam-se em 3 grupos, sendo eles: **estriado esquelético; estriado cardíaco; liso**.

- **M. ESTRIADO ESQUELÉTICO**

Composto por **células alongadas, cilíndricas, multinucleadas** (núcleos periféricos), com **estrias transversais**. Filamentos recebem o nome de miofibrilas, compostas por miosina (região central do sarcômero) e actina, responsáveis pela contração muscular.

A contração dessas estruturas é vigorosa e rápida, sendo passível – em indivíduo hígido – de controle voluntário. Revela-se uma musculatura somática.

- **M. ESTRIADO CARDÍACO**

Apresenta **células alongadas, ramificadas, estriadas**, com **núcleos centrais** (1-2 núcleos por célula). Apresentam bainha de tecido conjuntivo com alta vascularização.

Como peculiaridade de tal tecido, tem-se as **linhas transversais**, responsáveis por fazer com que a musculatura contraia-se uniformemente, de acordo com o estímulo elétrico.

A contração também é vigorosa, todavia, o controle é involuntário. Segue um ritmo contrátil.

- **M. LISO**

Conforme o nome do tecido, as células desse grupo **não apresentam estrias**. A caracterização celular dá-se por **estrutura fusiforme** (mais larga no centro e mais estreita nas extremidades), **mononucleada** – núcleo central, comprido e afilado.

As fibras de músculo liso são unidas por fibras reticulares, fazendo com que haja a contração de toda estrutura quando um conjunto pequeno de células sofre estímulo. A contração é lenta e forte, de controle involuntário.

JUNÇÃO NEUROMUSCULAR

Na musculatura **esquelética voluntária**, a contração que permite que ocorra a movimentação das estruturas dá-se pela interação entre sistema nervoso e a musculatura. Destarte, há um sequenciamento de passos que deve ser seguido para que a contração ocorra → entra o estudo da **junção neuromuscular**.

O estímulo nervoso gera um potencial de ação que é propagado pelo neurônio motor, até chegar à junção neuromuscular (interação entre axônio e fibra muscular). Nela irá ocorrer a **sinapse química**.

- 1 → **Potencial de ação é propagado pelo neurônio e chega ao axônio terminal;**
- 2 → **Canais de cálcio presentes no axônio terminal são abertos, permitindo a entrada de íons de cálcio;**
- 3 → **Os íons de cálcio interagem com vesículas sinápticas, que, por excitação, liberam acetilcolina;**
- 4 → **A acetilcolina percorre a fenda sináptica, ligando-se aos receptores;**
- 5 → **Com essa ligação, os receptores abrem os canais de cátions dependentes de ligantes;**
- 6 → **Íons de sódio passam pelos canais em direção à fibra muscular, enquanto íons de potássio são liberados para a fenda sináptica; isso leva à elevação do potencial da membrana;**
- 7 → **Após alcançar o limiar excitatório, o potencial de ação é propagado pelo Sarcolema.**

*O final da neurotransmissão ocorre quando as moléculas de acetilcolina se desprendem dos seus receptores ou são fragmentadas pela acetilcolinesterase em ácido acético e colina.

- 1 → **O estímulo elétrico é propagado pela fibra muscular através dos túbulos T;**
- 2 → **Ocorre a liberação de íons de cálcio, que se direcionam às miofibrilas;**
- 3 → **Os íons de cálcio se ligam às troponinas**
- 4 → **Pelo passo 3, ocorre a mudança na conformação das tropomiosinas;**
- 5 → **Os sítios de ligação da actina (antes bloqueados pelas tropomiosinas) são expostos;**
- 6 → **Miosina se liga aos sítios de ligação da actina, fazendo com que as estruturas deslizem sobre elas, efetivando a contração. ****

**** A contração tem início pela hidrólise da molécula de ATP em ADP e fosfato inorgânico, fazendo com que a cabeça da miosina se estenda e se una aos sítios de ligação. A miosina puxa a actina, diminuindo o tamanho do sarcômero. Após, ADP e fosfato inorgânico se desprendem da miosina, permitindo que uma nova molécula de ATP se una. Quando a nova união acontece, a cabeça da miosina se desprende da actina, repetindo o processo.**

CLASSIFICAÇÃO M. ESTRIADO ESQUELÉTICO

As classificações da musculatura são variadas, podendo se apresentar quanto forma e função prestadas pelo músculo.

Classificação quanto à forma

- **Planos** → fibras paralelas; podem apresentar aponeurose;

Ex.: m. sartório, m. oblíquo do abdome

- **Peniformes** → conformação das fibras lembra uma pena; podem ser subclassificados como semipeniformes¹, peniformes² e multipeniformes³;

Ex₁: m. extensor longo dos dedos

Ex₂: m. reto femoral

Ex₃: m. deltoide

- **Fusiformes** → forma de fuso (ventre largo);

Ex.: m. bíceps braquial

- **Triangulares / Convergentes** → a inserção proximal é larga, convergindo para uma inserção distal estreita;

Ex.: m. peitoral maior

- **Quadrados** → quatro lados iguais;

Ex.: m. reto do abdome

- **Circulares / Esfincterianos** → circulares com orifício no centro;

Ex.: m. orbicular dos olhos

Dentro da classificação quanto à forma, podemos também observar o agrupamento dos músculos com múltiplas cabeças e múltiplos ventres. Não raro, o músculo pode receber o nome por essa classificação.

- **Número de cabeças** → (2 cabeças de inserção) bíceps; (3 cabeças de inserção) tríceps; (4 cabeças de inserção) quadríceps;
- **Número de ventres** → gastrocnêmio e digástrico (ambos com 2 ventres)

Classificação quanto à função

Dependendo do movimento realizado quando o músculo é contraído, ele pode apresentar-se como **abductor**, **adutor**, **flexor**, **extensor**. Há ainda aqueles responsáveis por supinação, pronação, rotações, eversão, inversão, elevação, depressão, protrusão e retrusão.

Para que haja a efetivação do movimento, faz-se necessário que diferentes músculos trabalhem em conjunto, assumindo funções de acordo com o necessário.

- **Agonista** → principal músculo do movimento; é o que gasta mais energia
- **Fixador** → estabiliza partes proximais em movimentos distais
- **Sinergista** → auxilia o agonista

- **Antagonista** → se opõe ao agonista; quando o agonista contrai ele relaxa

LEMBRAR: Um mesmo músculo pode assumir diferente função de acordo com o movimento empregado!!

INSERÇÕES

Os músculos inserem-se nas estruturas ósseas para se fixarem, possibilitando a movimentação do sistema esquelético. Assim, para cada músculo existe uma **inserção proximal** (origem) e uma **inserção distal**. A distância entre elas confere o comprimento da musculatura.

ESTRUTURAS IMPORTANTES

Manguito Rotador

O **manguito rotador** é composto por **4 músculos**: **m. supraespinal**, **m. infraespinal**, **m. subescapular**, **m. redondo menor**. Eles se originam na escápula e se inserem distalmente no úmero. Sua principal função é a conferir **estabilidade** à cabeça do úmero na articulação gleno-umeral.

Quanto à função na produção de movimento, temos: m. infraespinal e m. redondo menor como únicos responsáveis pela rotação externa; m. subescapular assume importância na rotação interna; m. supraespinal está envolvido nos movimentos de elevação do membro superior.

Pata Anserina

Também conhecida como "**Pata de Ganso**", a **Pata Anserina** revela-se a estrutura composta pelos **tendões** de **3 músculos**, sendo eles: **m. grácil**, **m. sartório**, **m. semitendíneo**. Tais musculaturas quando contraídas permitem a flexão do joelho, assumindo como função secundária a rotação interna da tibia. Nessa região há também uma das 13 bursas* do joelho, denominada **Bursa Anserina/Intertendinosa**.

* **Bursa** → bolsa/saco/cavidade sacular com líquidos. Localizadas estrategicamente para **evitar atrito** entre as estruturas, de forma a preservar tecidos localizados perto de articulações.

Camadas Musculares do Antebraço

O compartimento anterior do antebraço pode ser dividido em 3 camadas, sendo essas: **superficial**, **intermediária** e **profunda**. Segue abaixo a correlação entre elas e os músculos abrangidos.

- **Camada Superficial (Primeira)** → m. pronador redondo; m. flexor radial do carpo; m. palmar longo; m. flexor ulnar do carpo.
- **Camada Intermediária (Segunda)** → m. flexor superficial dos dedos;

- **Camada Profunda (Terceira)** — m. flexor profundo dos dedos; m. flexor longo do polegar; m. pronador quadrado.

CURIOSIDADES

* Músculo **deltoide** recebe esse nome por seu formato lembrar o símbolo **delta**, triangular.

* *Gaster* no latim significa ventre; logo, o músculo **digástrico** apresenta 2 ventres.

* *Pirum* tem o significado de pera no latim; logo, o músculo **piriforme** apresenta formato de pera.

* Quando uma pessoa está ansiosa, há um **direcionamento do sangue** para estruturas importantes caso seja necessária a fuga, voltando-a, por exemplo, para **grandes estruturas musculares esqueléticas**. Por isso, em uma pessoa que esteja passando por um momento de ansiedade, encontra-se extremidades frias. Dá-se a esse mecanismo o nome de reação de **luta e fuga**.

* Arremessadores de basebol podem ter uma **alteração na estabilidade da articulação gleno-umeral** devido ao movimento repetitivo de arremesso, aumentando a rotação externa e diminuindo a interna. Torna-se uma predisposição para **lesão do manguito rotador**.

CLÍNICA

Síndrome do Piriforme

Caracterizada por dor isquiática (uni ou bilateral) com extensão da coxa ao pé homolateral, distúrbios sensitivos e distúrbios motores, a síndrome do piriforme é causada pela **compressão do nervo isquiático** entre os músculos piriforme e gêmeo superior. Tal compressão pode ocorrer devido a **alterações anatômicas** (como quando o nervo emerge através do músculo piriforme) ou **traumáticas** (processo inflamatório).

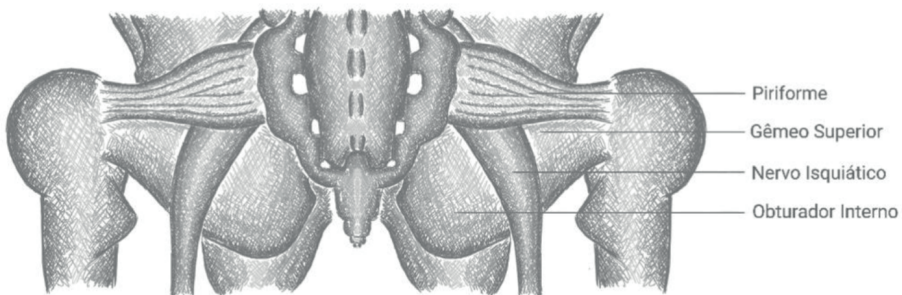


Figura 2.1 Relação do nervo isquiático com o músculo piriforme

Fonte: Próprio autor

Manguito Rotador

As alterações patológicas dessa estrutura podem assumir duas causas:

- **Intrínseca** → lesão ocasionada pela senescência natural dos tendões, podendo estar relacionada à mudança na irrigação vascular.
- **Extrínseca / Traumática** → abrange excesso de uso, trauma e sobrecarga em tensão. Pode-se citar anormalidades no acrômio (planos, curvos e ganchosos) como facilitadores da lesão, pois apresentam maior predisposição ao atrito entre as estruturas.

Hoje sabe-se que a lesão final pode ser causada por ambos fatores, agindo de maneira conjunta para a formação do comprometimento tecidual. Comprometimento da vascularização, idade avançada, sobrecarga, podem levar a falência do manguito, predispondo instabilidade articular que levaria ao atrito na face subacromial. Como resultante desse conjunto de ações, tem-se a lesão.

O tratamento pode ser **conservador ou cirúrgico**. No conservador pode-se fazer uso de corticosteroides e anti-inflamatórios (reduzindo processo de inflamação); cinesioterapia dividida em duas partes → a primeira busca recuperação da amplitude; a segunda, reforço para o manguito rotador e estabilizadores da escápula. A abordagem cirúrgica varia de acordo com a lesão (por exemplo, se é completa ou parcial).

REFERÊNCIAS

Pearson Benjamin Cummings. **Neuromuscular Junction (Anatomical Structure)**. Disponível em: <<https://www.youtube.com/watch?v=CLS84OoHJnQ>>; Acesso em: 01/05/2019.

MCGRAW-HILL EDUCATION. **Muscle Contraction Process**. Disponível em: <<https://www.youtube.com/watch?v=ousflrOzQHc>>; Acesso em: 01/05/2019.

MOORE, Keith L. **Anatomia orientada para a clínica**. 7. ed. Rio de Janeiro: Guanabara Koogan, 2014.

JUNIOR, M.H.; KUROMOTO, J. **A síndrome anserina**. Rev Bras Reumatol 2010;50(3):313-27.

ANDRADE, R.P. de; FILHO, M.R.C.C.; QUEIROZ, B. de C. **Lesões do manguito rotador**. Rev Bras Ortop. Novembro/dezembro 2004. Vol. 39, Nº 11/12.

CARVALHO, M.; OLIVEIRA, P.C.; ROBLES, T. **Ansiedade e transtorno do pânico**. Universidade Estadual de Londrina.

NETTER, Frank Henry. **Atlas de anatomia humana**. 6. ed. Rio de Janeiro: Elsevier, 2015.

DORLAND DICIONÁRIO MÉDICO (Pocket). 26ª Edição. Tradução de Dr. Paulo Marcos Agria de Oliveira. São Paulo: Roca, 2004.

JUNQUEIRA, L. C.; CARNEIRO, J. **Histologia básica**. 12ª Edição.

SANTOS, C.M.T.; PEREIRA, C.U.; MORAIS, A. de A. **Síndrome do piriforme: uma revisão da literatura**. J Bras Neurocirurg 20 (1): 46-52, 2009.

CAPÍTULO 3

SISTEMA NERVOSO - RESUMO TEXTO

Guilherme Stradiotto Batistella

<http://lattes.cnpq.br/0166525165071740>

Giorgia Limana Guerra

<http://lattes.cnpq.br/5993486197207518>

Isabella Decezaro

<http://lattes.cnpq.br/3649910128170117>

Martina Dominick Rehn

<http://lattes.cnpq.br/8474936569900055>

Ângela Quatrin Campagnolo

<http://lattes.cnpq.br/5972952440958751>

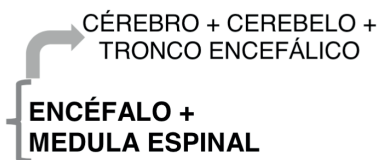
Alessandro Theisen Fischer

<http://lattes.cnpq.br/5822016580590809>

Tiango Aguiar Ribeiro

<http://lattes.cnpq.br/5738745231283624>

SISTEMA NERVOSO CENTRAL:



CÉREBRO: TELENCEFALO + DIENCEFALO

TRONCO ENCEFÁLICO: MESENCEFALO + PONTE + BULBO
MEDULA ESPINAL: SUBSTÂNCIA BRANCA (axônios de neurônios) + SUBSTÂNCIA CINZENTA (corpos de neurônios)

SISTEMA NERVOSO PERIFÉRICO:

dividido em:

a) **Neurônios aferentes ou sensoriais:** enviam informações para o Sistema Nervoso Central de acordo com receptores sensoriais presentes no corpo. Seus sinais são transportados pela raiz dorsal da medula espinal.

b) **Neurônios eferentes:** enviam informações do Sistema Nervoso Central para a periferia do corpo. São divididos em duas partes.

1b) Neurônios autonômicos ou viscerais: encontrados nos órgãos internos, músculo liso, músculo cardíaco e glândulas. Auxilia a manter a homeostase corporal. Apresentam sinais inconscientes os quais “não dependem de nossa ordem”. Possuem terminações nervosas livres e dois neurônios responsáveis pelas suas sinapses conhecidos como: neurônio pré-ganglionar e neurônio pós-ganglionar. Subdivide-se em:

- Sistema Nervoso Autonômico ou Visceral Simpático
- Sistema Nervoso Autonômico ou Visceral Parassimpático

2B) Neurônios motores somáticos: inervam os músculos esqueléticos permitindo o movimento. Terminam em uma placa motora responsável pela transmissão do potencial de

ação e apresentam apenas um neurônio para a realização de suas sinapses. Relaciona nosso corpo com o meio ambiente.

MEDULA ESPINAL

Denominada um canal de comunicação entre o Sistema Nervoso Periférico e tronco encefálico, a medula espinal possui origem cranial no forame magno e finaliza a nível caudal na vértebra **L2**. Em toda sua extensão, não possui calibre uniforme apresentando duas dilatações denominadas intumescências.

a) **Intumescência cervical:** origina o plexo braquial responsável pela inervação dos membros superiores.

b) **Intumescência lombar:** origina o plexo lombo sacral responsável pela inervação dos membros inferiores.

Após a vértebra L2, afunila-se apresentando feixes de terminações nervosas denominado cauda equina. Em uma corte transversal não possui superfície uniforme apresentando sulcos e fissura em seu contorno. De todo seu perímetro emergem nervos espinhais.

NERVOS ESPINAIS: Em número de 31, saem da medula e inervam regiões do pescoço, membros superiores, membros inferiores, tórax e abdômen.

≠

NERVOS CRANIANOS: Em número de 12, inervam a região da cabeça juntamente com vísceras torácicas e abdominais. Emergem do tronco encefálico em sua grande maioria.

Cada nervo espinal é composto por dois tipos de raízes:

a) **Raiz dorsal ou sensitiva:** responsável pela condução de estímulos sensitivos.

Entram na medula a partir do sulco posterior.

b) **Raiz ventral ou motora:** responsável pela resposta de movimentos. Entram na medula a partir do sulco anterior.

MEDULA ESPINAL: substância cinzenta localizada internamente e substância branca externamente.

≠

CÉREBRO E CEREBELO: substância cinzenta localizada externamente e substância branca internamente.

SUBSTÂNCIA CINZENTA MEDULAR: forma a região conhecida como “H medular”.

Apresenta divisões em cornos ou colunas.

a) **CORNO ANTERIOR:** inervação do esqueleto axial.

1a) **CORNO ANTERIOR LATERAL:** Encontrada apenas nas regiões as quais apresentam intumescências para a criação de plexos e inervação de membros superiores e inferiores.

2a) **CORNO ANTERIOR MEDIAL:** inervação do esqueleto axial.

b) **CORNO POSTERIOR:** inervação do esqueleto axial.

c) **CORNO LATERAL:** presente apenas nas vértebras torácicas e lombares formando o sistema nervoso simpático o qual inerva glândulas, músculos liso e músculo cardíaco.

SUBSTÂNCIA BRANCA MEDULAR: apresentam divisões em funículos formando tratos.

TRATOS: conjunto de axônios que se origina e finaliza no mesmo local a fim de estabelecer e enviar sinapses.

a) **FÚNICULO ANTERIOR:** Trato Corticoespinal Anterior e Trato Espinotalâmico Anterior.

b) **FÚNICULO LATERAL:** Trato Corticoespinal Lateral e Trato Espinotalâmico Lateral.

c) **FÚNICULO POSTERIOR:** divide-se em funículo grácil e funículo cuneiforme responsáveis pela propriocepção consciente. Exemplo: João sabe que fechou sua mão sem precisar olhar para ela. O que possibilita esta sua habilidade é o envio de informações ao seu cérebro realizado pelo funículo cuneiforme.

MENINGES: conjunto de três membranas responsáveis pela proteção da medula espinal e encéfalo. Apresentam composição de tecido conjuntivo. Terminam a nível de S2. Entre L2 e S2 é encontrado uma grande quantidade de líquido juntamente a cauda equina. Neste local ocorre a coleta de líquido cefalorraquidiano com maior espaço e segurança visto que os segmentos medulares não existem mais.

a) **Dura-máter:** meninge mais externa e resistente.

b) **Aracnóide:** meninge intermediária. Não apresenta vascularização.

c) **Pia-máter:** meninge mais interna. Apresenta íntimo contato com a medula espinal.

Entre as meninges aracnóide e pia-máter existe um espaço denominado **espaço subaracnóideo** o qual apresenta o líquido cefalorraquidiano ou líquido responsável pela proteção e lubrificação.

*** Nota:** tanto o termo *espinal* como *espinal* são corretos. A diferença entre ambos é que a primeira nomenclatura é mais contemporânea.

DERMATOMOS: Regiões inervadas por determinados nervos.

BULBO

Região pertencente ao tronco encefálico. Possui limite superior com a ponte através do sulco bulbo pontino. De sua estrutura emergem quatro pares de nervos cranianos. Apresenta em sua anatomia pirâmides bulbares, feixes de fibras descendentes que ligam a área motora do cérebro a neurônios motores: Trato Corticoespinhal. Após as pirâmides as fibras sofrem decussação, ou seja, uma inversão de sentidos. Consequentemente nosso controle de movimento é cruzado.



Decussação: hemisfério direito controla lado motor esquerdo e hemisfério esquerdo controla lado motor direito.

Em sua porção mais cranial ou metade superior se localiza o **quarto ventrículo**, continuação da cavidade central medular porém, mais dilatada. No mesmo local se observa uma modificação na substância cinzenta. A mesma começa a se localizar centralmente ao redor da substância branca formando **núcleos do tronco encefálico**.

Núcleos dos Nervos Cranianos: recebem ou emitem informações para os nervos cranianos. Podem possuir ramos aferentes ou eferente. Cada componente (eferência ou aferência) que um nervo craniano possuir será de exclusiva responsabilidade de um núcleo.

Núcleo Olivar: relacionado com o aprendizado do movimento motor de repetição. Direciona fibras para o cerebelo através do pedúnculo cerebelar inferior.

Formação reticular no bulbo: intermediário entre substância branca e cinzenta. A formação reticular possui conexões amplas e variadas. Além de receber impulsos que entram pelos nervos cranianos, ela mantém relações nos dois sentidos com o cérebro, cerebelo e a medula. Possui três principais centros.

- a) **Centro do Vômito:** regulação do reflexo de vômito.
- b) **Centro vaso motor:** regulação da pressão arterial.
- c) **Centro respiratório:** regulação dos movimentos de respiração.

PONTE

É localizada entre o bulbo e o mesencéfalo e dividida em duas porções através do sulco basilar (local de passagem da artéria basilar). Ventralmente é composta por fibras transversais que irão penetrar no cerebelo através do **pedúnculo cerebelar médio**. Em sua parte dorsal, juntamente com a metade superior do bulbo abriga o **quarto ventrículo**.

De sua estrutura emergem quatro pares de nervos cranianos. Possuem diversos núcleos, dentre os principais:

a) Núcleos pontinos: localizado na porção ventral. Recebem sinapses do córtex vindas pelo trato córtico-pontino e se dirigem ao cerebelo pelo pedúnculo cerebelar médio.

b) Núcleo salivatório: responsável pela inervação da glândula parótida e seu processo de secreção de saliva.

c) Núcleo Lacrimal: responsável pela inervação da glândula lacrimal e seu processo de secreção.

Formação reticular na ponte: intermediário entre substância branca e cinzenta. A formação reticular possui conexões amplas e variadas. Além de receber impulsos que entram pelos nervos cranianos, ela mantém relações nos dois sentidos com o cérebro, cerebelo e a medula. Possui dois principais centros.

a) Núcleos da Rafe: responsável pela produção de serotonina para o restante do córtex.

b) Locus cerúleos: responsável pela produção de noradrenalina.

As duas formações reticulares na ponte estão intimamente relacionadas com a modulação das atividades corticais. O Ciclo Sono-Vigia e o Sistema Ativador Reticular Ascendente são alguns exemplos do fato. O segundo é responsável pela ativação do córtex ao despertarmos e inibição ao dormirmos. No coma, ocorre a incapacidade do Sistema Ativador Reticular Ascendente ativar áreas corticais.

MESENCÉFALO

Localizado entre a ponte e o diencéfalo. Ocorre o afunilamento do quarto ventrículo se transformando em uma estrutura denominada **aqueduto cerebral** que terminará no terceiro ventrículo. O aqueduto cerebral além de ser responsável pela circulação de líquido dividirá o mesencéfalo em duas partes:

a) Ventral: Pedúnculos Cerebrais

b) Dorsal: Teto do mesencéfalo.

O Canal Medular Central ao chegar no bulbo superior se dilata formando o quarto ventrículo. Após a passagem pela ponte se afunila e forma o aqueduto cerebral, localizado no mesencéfalo, que posteriormente formará o terceiro ventrículo. Observe que usamos nomenclaturas diferente para estruturas que se diferenciam apenas pelo seu diâmetro.

Apresenta quatro colículos, dois superiores e dois inferiores que se ligarão diretamente aos corpos geniculados no tálamo, região do diencefalo e um núcleo rubro.

a) Colículos superiores: estão conectados a retina e ao córtex occipital responsável pela visão. São responsáveis pela via ótica.

b) Colículos inferiores: responsáveis pela via auditiva se conectando ao tálamo, nos corpos geniculados e depois ao córtex.

c) Núcleo Rubro: responsável diretamente pelo controle da motricidade somática. Conecta-se ao **núcleo olivar** e se dirige ao cerebelo.

Formação reticular no mesencéfalo: intermediário entre substância branca e cinzenta. A formação reticular possui conexões amplas e variadas. Além de receber impulsos que entram pelos nervos cranianos, ela mantém relações nos dois sentidos com o cérebro, cerebelo e a medula. Possui dois principais centros:

a) Núcleos da Rafe: responsável pela produção de serotonina para o restante do córtex. Modulação da atividade cerebral.

b) Área tegmental ventral: rica em dopamina está ligada diretamente a um sistema de recompensa e prazer no cérebro.

CEREBELO

Localizado dorsalmente a ponte e o bulbo, liga-se ao tronco pulmonar pelos pedúnculos cerebelares anteriores, inferior e medial. Apresenta uma porção central denominada **vermis** ligada a dois hemisférios laterais. Suas fissuras os dividem em lobos compostos por diversas folhas. Em sua face ventral são encontrados tonsilas que se projetam dorsalmente para o bulbo. Está separado do lobo occipital por uma prega da dura-máter denominada **tenda do cerebelo**. **Não realiza decussação de suas fibras.**

*** Hérnia tonsilar: tonsilas comprimem o bulbo comprometendo a respiração e consequentemente evoluindo ao óbito.**

Dividido em substância branca (parte interna) e substância cinzenta (parte externa). Possui quatro núcleos de substância cinzenta entre a substância branca. São eles, de lateral para medial:

a) Núcleo Dentiado

b) Núcleo Emboliforme

c) Núcleo Globoso

d) Núcleo Fastigial

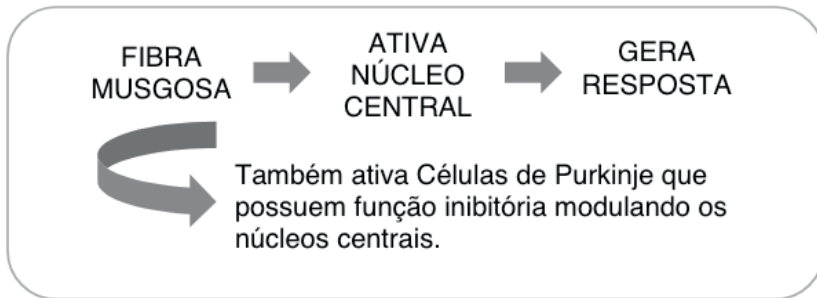
Seu córtex apresenta três camadas:

a) Camada Molecular: mais externa.

b) Camada de células de Purkinje: camada intermediária.

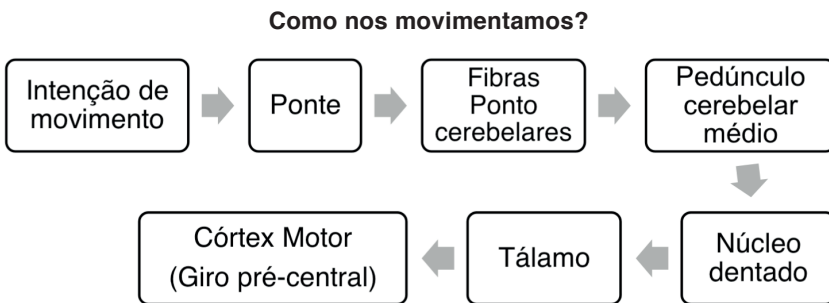
c) **Camada Granulosa:** camada interna.

O estímulo chega ao cerebelo e gera uma resposta através dos núcleos centrais gerando uma resposta. Observe o esquema abaixo:



Funções do cerebelo:

- a) **Manutenção e equilíbrio da postura:** comanda o grau de contração muscular. Essas informações chegam aos músculos através do trato vestibulo espinhal.
- b) **Controle do tônus muscular:** mantém a contração muscular básica mesmo na ausência de movimento.
- c) **Planejamento e execução de movimentos:** * Ataxia: incapacidade de coordenar os movimentos.
- d) **Aprendizado motor:** Núcleo Rubro → Núcleo Olivar → Cerebelo → Aprendizado Motor.



*** Caso o movimento não esteja adequado como o planejado, o cerebelo age corrigindo**

Em sua maioria, as lesões cerebelares apresentam três sintomas básicos:

- a) **Ataxia**
- b) **Perda de Equilíbrio**
- c) **Diminuição de tônus muscular**

DIENCÉFALO

Parte correspondente a área basal cerebral sendo visto apenas na porção inferior. É dividido em quatro partes as quais possuem relação direta com o **terceiro ventrículo**.

*** Lembre-se que o termo cérebro é usado para se referir ao telencéfalo juntamente com o diencéfalo.**

a) TÁLAMO: composto por mais de cinquenta núcleos divididos em grupos. São unidos pela aderência intertalâmica. Apresenta uma cápsula que reveste suas paredes laterais separando o diencéfalo do telencéfalo. Possui duas estruturas denominadas corpo geniculado lateral e corpo geniculado medial responsável respectivamente pela via óptica e auditiva.

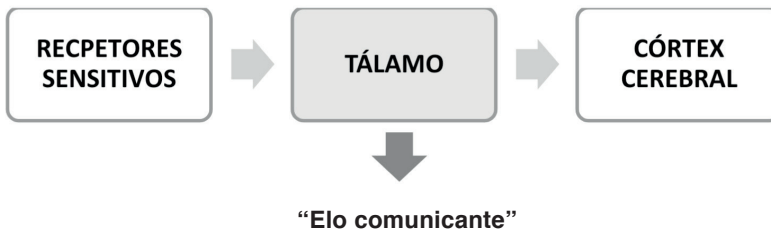
1a) Grupo Anterior: é ligado a corpos mamilares sendo responsável pelo circuito de formação da memória.

2a) Grupo Medial: possui função ativadora do córtex cerebral → Sistema Ativador Reticular Ascendente (SARA).

3a) Grupo Mediano: atividade visceral pouco conhecida.

4a) Grupo Posterior: relacionado a corpos geniculados e via auditiva e óptica.

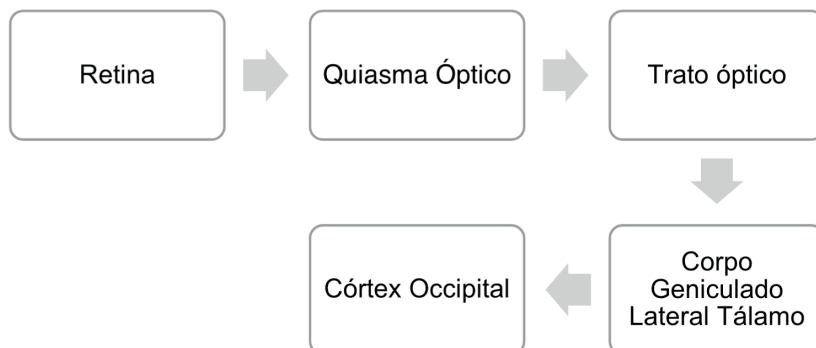
5a) Grupo Lateral: sensibilidade somática.



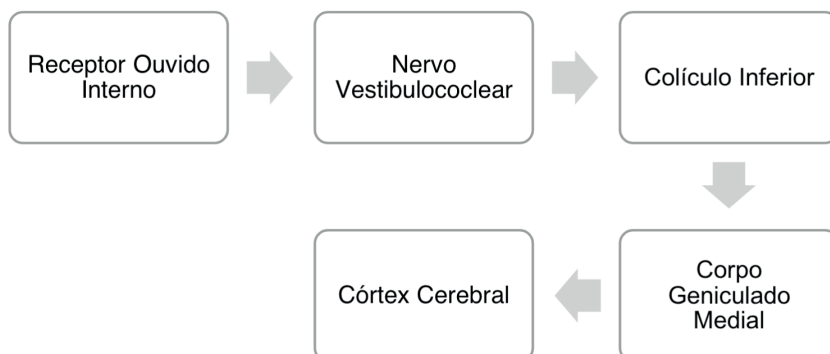
Possui o núcleo reticular o qual modula a sensibilidade enviado ao córtex.

- **Tálamo: distribui impulsos sensitivos para o restante do córtex.**
- **Todas as modalidades sensoriais passam pelo tálamo com exceção da olfação.**
- **Sentidos, sensações, memória, equilíbrio, movimento.**

REVISANDO O IMPULSO VISUAL



REVISANDO O IMPULSO AUDITIVO



a) EPITÁLAMO: abriga a glândula pineal produzindo melatonina. A mesma possui inervação simpática para estímulos de produção de hormônio.

*** A melatonina é conhecida como um dos maiores antioxidantes superando as vitaminas. Também pode inibir as glândulas masculinas e femininas. Seus valores atingem concentração sanguínea máxima no período da noite.**

b) SUBTÁLAMO: área de transição entre o mesencéfalo e o restante do diencefalo. Única estrutura sem relação com o terceiro ventrículo. Possui ligação com o globo pálido – núcleo da base – controlando a motricidade somática.

c) HIPOTÁLAMO: localizado abaixo do tálamo possuindo importante função na atividade visceral, regulação da temperatura, fome, sede e saciedade. — **Regulação da Homeostasia.** Área relativamente pequena ligada a hipófise por uma estrutura denominada infundíbulo. É separado do tálamo pelo **sulco hipotalâmico**. Apresenta substância cinzenta dividida em núcleos juntamente com feixes de fibras denominado fórnix que acaba no corpo mamilar.

Fórnix divide o hipotálamo em:

- a) **Lateral:** feixes de fibras.
- b) **Medial:** núcleos de substância cinzenta.

Possui ligações com diversos componentes cerebrais, dentre eles:

- a) **Hipocampo:** através do fórnix sendo responsável pelo circuito da nossa memória.
- b) **Sistema Límbico:** centro de prazer e recompensa do corpo.
- c) **Amígdalas cerebrais:** proporcionam o sentimento de medo.
- d) **Vísceras:** controlando o sistema autônomo simpático e parassimpático.
- e) **Hipófise:** através do infundíbulo produzindo ADH e ocitocina. Após libera os mesmos para a hipófise posterior. Neurônios termorreceptores: quando o sangue passa pela região hipotalâmica os mesmos ativam mecanismos de perda, retenção ou manutenção de calor.

a) **Centro de manutenção de calor Hipotalâmico:** ativa a vasoconstrição. Sangue circula menos na periferia corporal diminuindo a perda de calor. Em casos de frio intenso pode estimular tremores para a produção de energia muscular e conseqüentemente calor.

b) **Centro de perda de calor Hipotalâmico:** ativa a vasodilatação. Sangue circula mais na periferia corporal aumentando a perda corporal e estimulando o suor.

Também possui função primordial nos seguintes itens:

a) **Regulação equilíbrio-salina e da pressão arterial:** manutenção da osmolaridade através da liberação do ADH, ativação de centros de sede ou de desejo de alimentos salgados.

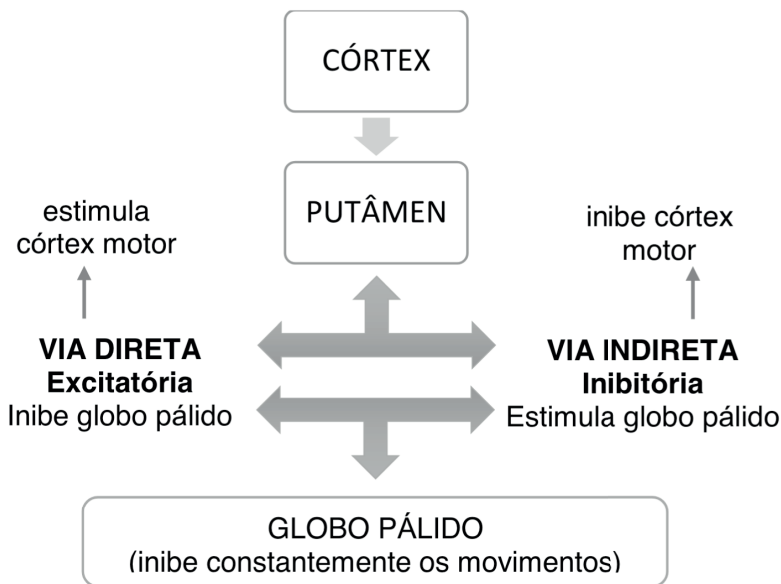
b) **Ciclo circadiano:** manutenção das atividades corticais de acordo com a recepção de luz na retina. Informação é processada no hipotálamo ativando o Sistema Ativador Reticular Ascendente (SARA) o qual inibe ou ativa o córtex cerebral.

NÚCLEOS DA BASE

Conjuntos de substância cinzenta localizadas na base do cérebro. São eles:

1. **Núcleo Caudado:** junto com o putâmen forma o **núcleo estriado**.
2. **Putâmen**
3. **Globo Pálido:** junto com o putâmen forma o **núcleo lentiforme**.
4. **Clastrum**
5. **Corpo Amigdalóide:** medo e suas sensações
6. **Núcleo Acumbens:** relacionado ao sistema límbico e de recompensa.

A união do núcleo caudado, putâmen e globo pálido forma o corpo estriado dorsal ou corpo estriado. Participam de um circuito responsável principalmente pela motricidade.



A todo momento existe a inibição do corpo estriado com o intuito de o corpo não realizar movimentos involuntários ou não planejados. Todo o movimento ocorre tanto pela via direta quanto indireta de forma que a primeira estimula a ação e a segunda “freia”. Observe que o comportamento motor depende do equilíbrio de ambas.

TELENCÉFALO – CÓRTEX CEREBRAL

Composto por hemisférios cerebrais unidos pelo **corpo caloso**. Cada hemisfério contará com três faces: **dorso- lateral, medial e inferior**. Abriga os ventrículos laterais ligado ao terceiro ventrículo pelo forame interventricular ou forame de monro. Apresenta sulcos (depressões) e giros (voltas) que aumentam a superfície cerebral sem aumentar o volume. Possui cinco lobos:

- a) **Lobo frontal**
- b) **Lobo temporal**
- c) **Lobo parietal**
- d) **Lobo occipital**
- e) **Lobo da ínsula:** mais internamente.

Dispõem de dois principais sulcos:

- a) **Sulco Central:** separa o lobo frontal do lobo parietal.
- b) **Sulco Lateral:** separa o lobo frontal do lobo temporal.

Sulco central divide-se em:

- 1) **Giro pré-central:** principal área motora cerebral.
- 2) **Giro pós-central:** principal área envolvida na sensibilidade somática.

** A divisão cerebral em lobos é puramente anatômica sem correlação funcional. Sua única exceção é o lobo occipital que possui função relacionada a visão.*

** Ínsula: pode ser encontrada se afastado o sulco lateral de cada hemisfério cerebral. Cresce menos que os demais lobos sendo proporcionalmente menor.*

** Septo pelúcido: separa os dois ventrículos laterais.*

** Fórnix: liga os corpos mamilares ao hipocampo.*

ÁREAS SENSITIVAS

Localizadas no lobo temporal, parietal e occipital são divididas em primárias e secundárias. Enquanto a primeira é responsável pelo processamento inicial do estímulo a segunda realiza papel importante na interpretação do que está acontecendo e/ou processado.

1. GIRO PÓS-CENTRAL: também conhecida como área somestésica primária, recebe aferências através da radiação talâmica do lado oposto do corpo. Cada área sensitiva corporal possui uma respectiva área cortical para o processamento de informações. Tal fenômeno é denominado **somatotopia**.

2. ÁREA SOMESTÉSICA SECUNDÁRIA: localizada posteriormente atrás da área somestésica primária, ocupa o lobo parietal superior.

3. ÁREA VISUAL PRIMÁRIA: localizada no lobo occipital formando o córtex visual. Nela chegam fibras do corpo geniculado lateral.

4. ÁREA VISUAL SECUNDÁRIA: localizada no lobo occipital, temporal e parietal. Possui função de reconhecer o objeto e seu significado.

5. ÁREA AUDITIVA PRIMÁRIA: localizada no giro temporal transversal anterior do lobo temporal. Nela chegam fibras da radiação auditiva que se originam no corpo geniculado medial do tálamo.

6. ÁREA AUDITIVA SECUNDÁRIA: localizada no giro temporal adjacente.

7. ÁREA OLFATÓRIA: localizada na parte anterior e superior do lobo temporal.

8. ÁREA GUSTATIVA PRIMÁRIA: localizada posteriormente a ínsula.

9. ÁREA GUSTATIVA SECUNDÁRIA: localizada na área pré-frontal do lobo frontal.

Recebe aferências da ínsula.

ÁREAS MOTORAS

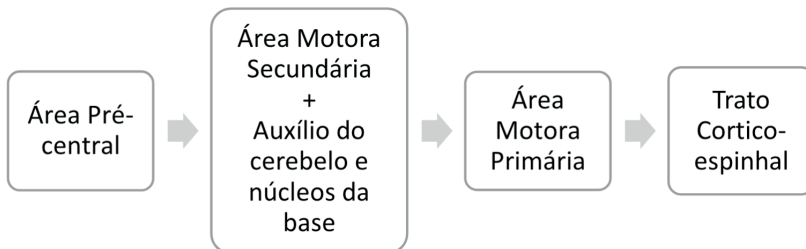
São divididas em duas grandes áreas:

a) ÁREA MOTORA PRIMÁRIA: realizam a ação do movimento em si. Dela partem as fibras do trato corticoespinal. Está localizado no **GIRO PRÉ-CENTRAL**.

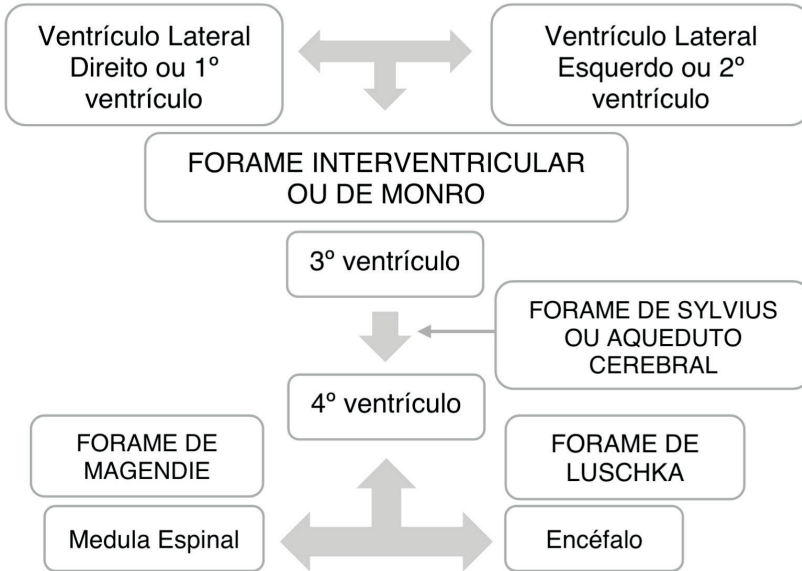
b) ÁREA MOTORA SECUNDÁRIA: planejam a ação do movimento com o auxílio do cerebelo e núcleos da base. Está localizado no **LOBO FRONTAL**.

- **ÁREA DE BROCA:** localizado no giro frontal inferior do lobo frontal, possui função da expressão da linguagem no ato próprio de falar.
- **ÁREA DE WERNICKE:** junção do lobo temporal e parietal. Percepção da **interpretação** da linguagem.

ESQUEMA CORTICAL DO MOVIMENTO



CIRCULAÇÃO DO LÍQUOR



O líquido cefalorraquidiano ou líquido preenche os ventrículos cerebrais. Continuamente produzido, de 430 a 500 ml por dia, é renovado em aproximadamente 6 a 7 horas (3 a 4 vezes por dia) **pelos plexos coróides**. A maior parte do LCR é produzida nos plexos coróides dos ventrículos laterais. Dos ventrículos laterais, o LCR segue através dos forames interventriculares ou de Monro para o terceiro ventrículo e então, via aqueduto cerebral, para o quarto ventrículo. Do quarto ventrículo, o LCR segue pelos forames de Magendie e Luschka atingindo espaços subaracnóides e descendo pelo centro da medula espinhal. É continuamente drenado para os seios venosos de volta para a corrente sanguínea.

*** Seios venosos: Os seios venosos são canais venosos encontrados entre as camadas de dura-máter no cérebro. Recebem sangue das veias internas e externas do cérebro juntamente com líquido cefalorraquidiano do espaço subaracnóideo. Drenam na veia jugular interna.**

NERVOS CRANIANOS	
<i>*Abaixo estão listadas apenas as principais funções dos doze nervos cranianos.</i>	
I) OLFATÓRIO	Impulsos olfatórios.
II) ÓPTICO	Impulsos luminosos transformados na retina.
III) OCULOMOTOR	Maior parte da movimentação ocular.
IV) TROCLEAR	Movimentação do músculo oblíquo superior do olho.
V) TRIGÊMEO	Ramo oftálmico, maxilar e mandibular. Sensibilidade do olho e da face – parte anterior - + movimento dos músculos da mastigação.
VI) ABDUCENTE	Movimentação do músculo reto lateral do olho.
VII) FACIAL	Movimentação dos músculos da face.
VIII) VESTIBULO-COCLEAR	Equilíbrio e audição.
IX) GLOSSO-FARÍNGEO	Gustação + inervação da glândula parótida + sensibilidade da faringe.
X) VAGO	Inervação de vísceras torácicas e abdominais.
XI) ACESSÓRIO	Musculatura do ombro e pescoço. Músculo acessório e esternocleidomastoideo.
XII) HIPOGLOSSO	Movimentos dos músculos intrínsecos e extrínsecos da língua.

REVISANDO O SISTEMA NERVOSO AUTÔNOMO EFERENTE SIMPÁTICO E PARASSIMPÁTICO

SIMPÁTICO	PARASSIMPÁTICO
<p>Neurônios pré-ganglionares: entre T1 e L2. Sistema Toraco-Lombar.</p> <p>Neurônio pós-ganglionares, geralmente, fora das vísceras.</p> <p>Fibra pré-ganglionares: acetilcolina. Fibra pós ganglionares: noradrenalina.</p> <p>Tronco simpático: gânglios que formam uma cadeia paravertebral próximo a coluna vertebral na parte torácica e lombar inicial. Além do tronco paravertebral existe o tronco pré- vertebral localizado posteriormente a aorta abdominal e coluna.</p> <p>No ramo T5 existe a emergência dos nervos esplâncnicos que atravessam o diafragma e se conectam ao tronco pré-vertebral. Seus ramos podem chegar as vísceras por artérias ou independentemente.</p>	<p>Neurônios pré-ganglionares entre tronco encefálico e medula sacral. Sistema Crânio-Sacral.</p> <p>Neurônio pós-ganglionares geralmente dentro das vísceras.</p> <p>Fibra pré-ganglionares: acetilcolina. Fibra pós ganglionares: acetilcolina.</p> <p>Parte Cranial: pares cranianos (III, VII, IX e X). Fibras saem dos núcleos e vão até os gânglios. Também são encontrados nas paredes das vísceras pequenos gânglios parassimpáticos que as inervam.</p> <p>Parte Sacral: fibras saem pela parte ventral dos nervos sacrais e formam os nervos esplâncnicos pélvicos que inervam a pelve.</p>

VASCULARIZAÇÃO ENCEFÁLICA ARTERIAL

Alto fluxo sanguíneo para o suprimento adequado de oxigênio e glicose. Existência

de uma rede anastomótica formada pela artéria carótida interna e artéria vertebral desenvolvendo o **Polígono de Willis**.

ARTÉRIA CARÓTIDA INTERNA: originada da artéria carótida comum. Irrigação anterior do cérebro.

ARTÉRIAS VERTEBRAIS: originada da artéria subclávia direita e esquerda, sobem na região do pescoço pelos forames transversos das vértebras cervicais atravessando o forame magno. Irrigação posterior do cérebro. Ao se fundirem formam a **artéria basilar**. Darão origem a **artéria espinhal anterior e posterior** a qual irrigará respectivamente a parte anterior e posterior da medula. Também é dela que se formará a **artéria cerebelar inferior** responsável pela irrigação inferior do cerebelo.

ARTÉRIA CARÓTIDA INTERNA: formação da artéria cerebral anterior direita e esquerda e da artéria cerebral média direita e esquerda.

ARTÉRIA BASILAR: formação da artéria cerebral posterior direita e esquerda.

- **ARTÉRIA COMUNICANTE ANTERIOR:** liga a artéria cerebral anterior direita e esquerda.
- **ARTÉRIA COMUNICANTE POSTERIOR:** liga a artéria cerebral posterior a carótida interna.

* A artéria cerebral anterior, média e posterior darão origem a ramos profundos e superficiais que irrigarão respectivamente, o diencéfalo e telencéfalo.

DRENAGEM VENOSA

Começa internamente até alcançar os seios da dura-máter. Após, se dirigem para as **veias jugulares internas**.

*** Seios venosos:** *Os seios venosos são canais venosos encontrados entre as camadas de dura-máter no cérebro. Recebem sangue das veias internas e externas do cérebro juntamente com líquido cefalorraquidiano do espaço subaracnóideo. Drenam na veia jugular interna.*

LOBOS	FUNÇÕES
FRONTAL	Área Motora primária (giro pré-frontal), área motora secundária, emoções, pensamentos. Área de Broca: articulação da fala. Área gustativa secundária. Personalidade.
OCCIPITAL	Visão
PARIETAL	Tato e outras sensações sensoriais. ÁREA DE WERNICKE (interpretação da linguagem.)
TEMPORAL	
ÍNSULA	Área gustativa primária.

REFERÊNCIAS

MACHADO, A. B. M.; HAERTEL, L. M. **Neuroanatomia funcional**. 3 ed. São Paulo: Atheneu, 2014.

GUYTON, A.C.; HALL, J.E. **Tratado de Fisiologia Médica**. 13. ed. Rio de Janeiro: Elsevier, 2017.

BEAR, M.F.; CONNORS, B.W.; PARADISO, M.A. **Neurociências**: desvendando o sistema nervoso. 3ed. Porto Alegre: Artmed, 2008.

SILVERTHORN, DeeUnglaub. **Fisiologia humana: uma abordagem integrada**. 5. ed. Porto Alegre: Artmed, 2010.

MOORE, K. L.; DALEY II, A. F. **Anatomia orientada para a clínica**. 7. ed. Rio de Janeiro: Guanabara Koogan, 2014.

CAPÍTULO 4

SISTEMA LINFÁTICO - RESUMO TEXTO

Guilherme Stradiotto Batistella

<http://lattes.cnpq.br/0166525165071740>

Martina Dominick Rehn

<http://lattes.cnpq.br/8474936569900055>

Giorgia Limana Guerra

<http://lattes.cnpq.br/5993486197207518>

Isabella Decezaro

<http://lattes.cnpq.br/3649910128170117>

Ângela Quatrin Campagnolo

<http://lattes.cnpq.br/5972952440958751>

Alessandro Theisen Fischer

<http://lattes.cnpq.br/5822016580590809>

Tiango Aguiar Ribeiro

<http://lattes.cnpq.br/5738745231283624>

Considerado paralelo ao sistema circulatório apresenta a **linfa** como componente líquido principal. Para melhor compreendermos seu funcionamento, estrutura e fisiologia devemos analisar a presença de três líquidos celulares:

- A) **SANGUE**: composto pelo plasma.
- B) **ESPAÇO INTERSTICIAL**: líquido intersticial presente entre os capilares e células.
- C) **LINFA**: líquido que corre dentro dos vasos linfáticos e linfonodos.

Exemplo: Se considerarmos uma pessoa de 70 quilos podemos afirmar que a mesma possui 40 litros de água. Destes:

23 litros são intracelulares
12 litros circulam no líquido intersticial
5 litros circulam no sangue
*** Maior parte do líquido corporal fica concentrado dentro das células.**

**PLASMA = LÍQUIDO INTERSTICIAL =
HIALOPLASMA = LINFA**

*** constante movimentação e reciclagem.**
Os líquidos se diferem apenas pelo local e compartimento onde são abrigados.

O **plasma sanguíneo** leva nutrientes para células dentro do Sistema Circulatório. Ao sair dele, passa para o **interstício** se transformando em **líquido intersticial**. Posteriormente a célula absorve nutrientes do líquido intersticial e o mesmo passa a se chamar **hialoplasma** dentro do compartimento celular. Em seguida, o **hialoplasma** joga toxinas produzidas no processo metabólico celular no **interstício** sendo novamente denominado **líquido intersticial**. Após é transferido ao Sistema Circulatório em forma de **plasma**. Tenha em mente, novamente que nosso corpo realiza uma reciclagem e movimentação de líquidos constantemente.

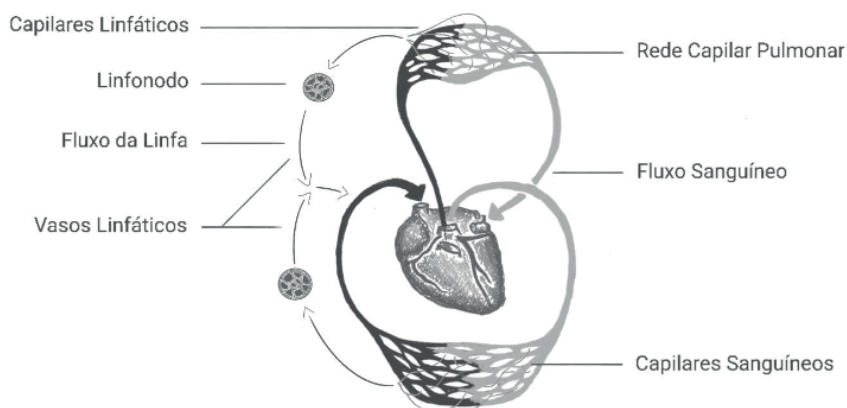
Capilares linfáticos os quais formam o **Sistema Linfático**, tem origem no **interstício**, preferencialmente em vasos venosos. Servem como um “aspirador” para o **líquido intersticial** sugando o excesso de líquidos e proteínas perdidos para o **interstício**. No momento em que os vasos linfáticos absorvem este conteúdo a **linfa** é formada. Após, o líquido é devolvido para a circulação sanguínea na forma de **plasma**. Tal mecanismo evita a formação de edemas.

EDEMA: aumento de líquido no interstício causando inchaço nos membros.

Todos os líquidos corpóreos servem como forma de veículo para levar substâncias as nossas células!

RESUMINDO O RESUMO :)

Portanto todos estes líquidos têm a mesma origem, porém mudam de nome quando mudam de local. Se o líquido está no sangue, após a absorção no trato gastrointestinal, chama-se **PLASMA**. Se está no interstício chama-se **LÍQUIDO INTERSTICIAL**. Se está no sistema linfático chama-se **LINFA** e se está dentro do compartimento celular chama-se **HIALOPLASMA**. Isto demonstra que nosso corpo tem um sistema eficaz de reciclagem de líquidos, e se houver perda excessiva ou retenção de líquido teremos problemas principalmente relacionados com a pressão arterial.



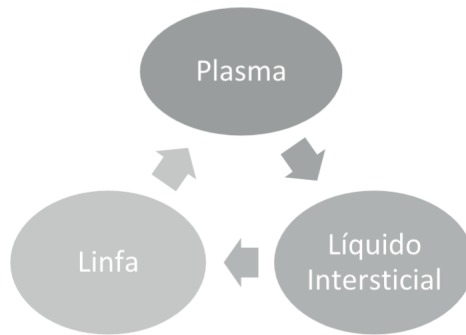
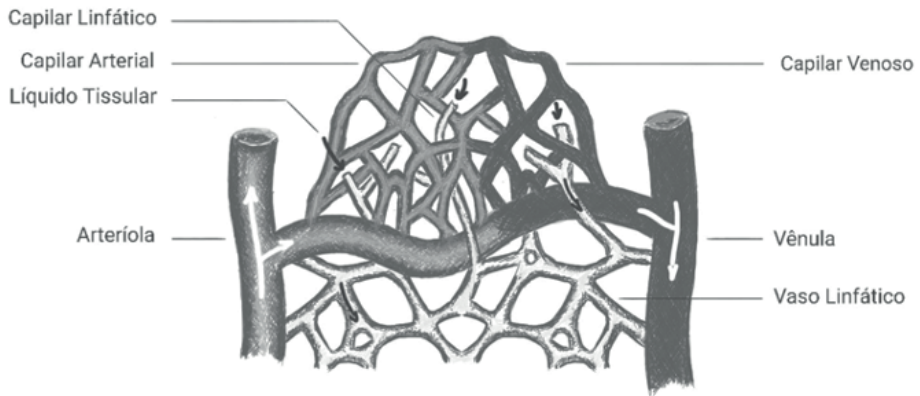


Figura 4.1 Demonstração do sistema linfático

Fonte: Próprio autor.

FUNÇÕES DO SISTEMA LINFÁTICO

1. Reabsorção de líquidos e proteínas do espaço intersticial pelos capilares linfáticos.
2. Vasos aferentes levam a linfa para gânglios também chamados de linfonodos. No local, ocorre a filtragem de impurezas, bactérias e toxinas.
3. Possui papel essencial na imunidade humana → **Linfócitos**.
4. Devolução da linfa para a corrente sanguínea.
5. Absorção dos ácidos graxos e transporte subsequente da gordura para o sistema circulatório

PRINCIPAIS CÉLULAS DO SISTEMA LINFÁTICO

LINFÓCITOS T: fabricados na medula óssea e amadurecidos no timo.

Divide-se em **linfócitos CD4** e **linfócitos CD8**.

LINFÓCITOS B: produzidos e amadurecidos na medula óssea.

LINFÓCITO NATURAL KILLER: produzidos e amadurecidos na medula óssea. Funcionamento do sistema imunitário inato.

ÓRGÃOS DO SISTEMA LINFÁTICO

BAÇO: encontra-se na região do hipocôndrio esquerdo do abdome, ao nível da nona e décima costela, sendo o maior órgão do sistema linfático. Apenas o hilo do baço, o local por onde passa a artéria e veia esplênicas, é livre de peritônio. É dividido em duas regiões as quais se denominam: **polpa vermelha** e **polpa branca**.

Polpa branca: formada por tecido linfoide; é onde os linfócitos são produzidos e armazenados.

Polpa vermelha: responsável pela destruição de hemácias idosas ou defeituosas; armazena células de defesa liberando na circulação quando necessário; armazenam sangue em seus seios venosos - quando o corpo necessita a contração das células mioepiteliais bombeia o sangue armazenado para o sistema circulatório; por exemplo, durante atividade física intensa ou em uma hemorragia maciça.

Inervação: Plexo celiaco

Drenagem linfática: linfonodos esplênicos e celiacos

Drenagem venosa: veia esplênica

Artéria: artéria esplênica

- Em indivíduos saudáveis, aproximadamente um terço do total de plaquetas (trombócitos) é armazenado no baço. Nas doenças que resultam em aumento do baço (esplenomegalia), a quantidade de plaquetas sequestradas no baço aumenta até 90%, resultando em trombocitopenia (um baixo número de plaquetas no sangue circulante). Quando a trombocitopenia é grave, pode resultar em sangramento espontâneo, que pode ser muito perigoso, especialmente se ocorrer no sistema nervoso central.

- A esplenectomia é a remoção cirúrgica do baço total ou parcialmente. Apesar de sua importante função para o sistema imunológico, o baço não é um órgão vital. Pessoas sem baço são propensas a infecções e precisam de vacinas adicionais e antibióticos profiláticos (se necessário) pelo resto de suas vidas.

TIMO: Considerado um órgão linfático por ser composto por um grande número de linfócitos e por sua única função conhecida que é de produzir linfócitos.

Órgão linfático mais desenvolvido no período pré-natal, involui desde o nascimento até a puberdade. Está localizada entre o osso esterno e o coração. O timo ocupa a porção do tórax imediatamente abaixo da porção superior do esterno. Sua porção superior estende-se para o pescoço. Cada um dos seus dois lobos assemelha-se a uma folha do vegetal a que deve sua denominação; dispõem-se lateralmente ao longo da linha mediana. Possui aparência semelhante a uma massa de tecido de cor acinzentada, larga e bilobulada.

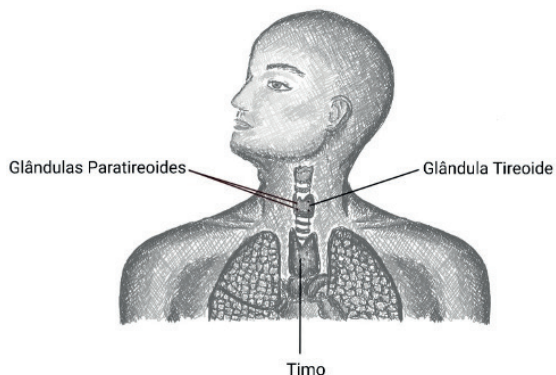


Figura 4.2 Local anatômico do timo

Fonte: Próprio autor

TONSILAS PALATINAS OU AMIGDALAS: concentração e produção de anticorpos para uma primeira linha de defesa na boca. A tonsila palatina encontra-se na parede lateral da parte oral da faringe, entre os dois arcos palatinos.

TONSILA FARÍNGEA OU ADENOIDE: É uma saliência produzida por tecido linfático encontrada na parede posterior da parte nasal da faringe. Concentração de linfócitos para a primeira linha de defesa no nariz no ato da inspiração.

LINFONODOS OU NÓDULOS LINFÁTICOS: São pequenos órgãos em forma de feijões localizados ao longo do canal do sistema linfático. São os órgãos linfáticos mais numerosos do organismo. Armazenam células brancas (linfócitos) que tem efeito bactericida, ou seja, são células que combatem infecções e doenças. Existem cerca de 400 gânglios no homem, dos quais 160, encontram-se na região do pescoço.

** O conjunto de tecidos linfoides localizados na cavidade oral e composto pelas tonsilas faríngea (adenoide), palatina (amígdala) e lingual recebe o nome de Anel Linfático de Waldeyer, ou anel de Waldeyer. Constitui a primeira linha de defesa imunológica do sistema aero-digestivo, pois protege a entrada dos tubos digestivo e respiratório dos agentes do meio externo. É bastante desenvolvido na infância, mas regride na vida adulta.*

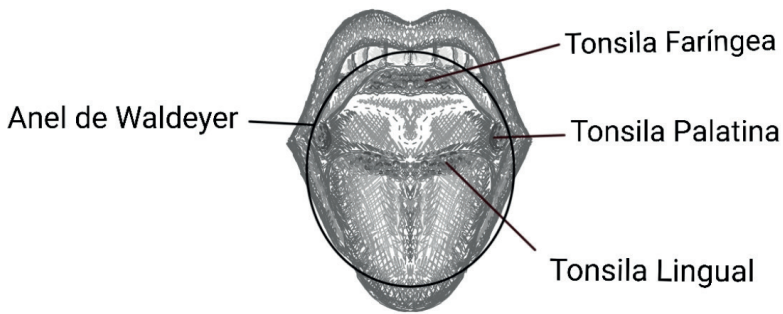


Figura 4.3 Anel de Waldeyer

Fonte: Próprio autor

DUCTO TORÁCICO: realizada a drenagem da maioria do corpo humano. Desemboca na veia subclávia esquerda. Membros inferiores, abdômen, mama, braço, face e pescoço esquerdo.

DUCTO LINFÁTICO DIREITO: realiza a drenagem desembocando na veia subclávia direita. Braço, mama, face e pescoço direito.

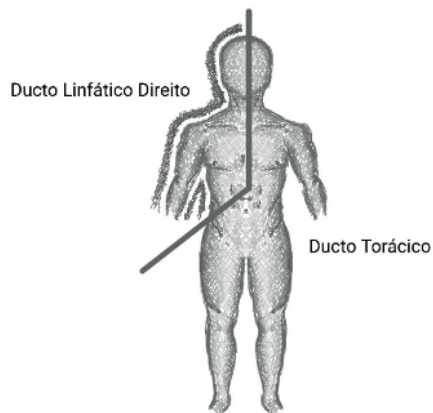


Figura 4.4 Ductos linfáticos direito e torácico

Fonte: Próprio autor

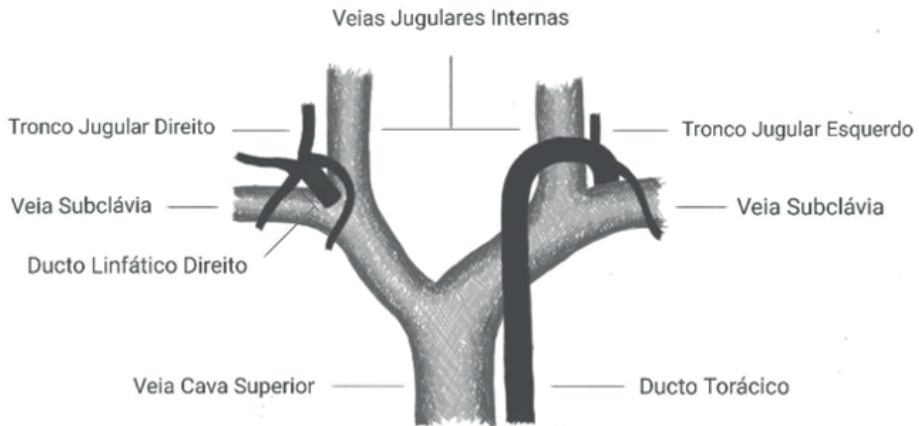


Figura 4.5 Ductos linfáticos em relação os vasos venosos

Fonte: Próprio autor

** Vasos linfáticos e gânglios ficam perto de músculos e articulações, respectivamente. Esse fato promove uma ajuda para o bombeamento da linfa até as veias subclávias em um sentido unidirecional.*

CISTERNA DO QUILO: localizada próxima da artéria renal direita e posterior à aorta abdominal sobre o aspecto anterior dos corpos das primeira e segunda vértebras lombares. Forma o início do sistema linfático principal, o ducto torácico, que transporta linfa e quilo do abdômen até a junção da veia subclávia esquerda com as veias jugulares internas. Recebe produtos da digestão de lipídios do intestino para posteriormente ser lançado de maneira indireta na corrente sanguínea. É o maior tronco de drenagem de vasos linfáticos do corpo.

REFERÊNCIAS

GUYTON, A.C.; HALL, J.E. **Tratado de Fisiologia Médica**. 13. ed. Rio de Janeiro: Elsevier, 2017.

SILVERTHORN, DeeUnglaub. **Fisiologia humana: uma abordagem integrada**. 5. ed. Porto Alegre: Artmed, 2010.

MOORE, K. L.; DALEY II, A. F. **Anatomia orientada para a clínica**. 7. ed. Rio de Janeiro: Guanabara Koogan, 2014.

AULA DE ANATOMIA. Sistema digestório. Disponível em: <<https://www.auladeanatomia.com/novosite/sistemas/sistema-digestorio/>>. Acesso em: 16 de janeiro de 2021.

CAPÍTULO 5

SISTEMA CARDIOVASCULAR - RESUMO TEXTO

Giorgia Limana Guerra

<http://lattes.cnpq.br/5993486197207518>

Isabella Decezaro

<http://lattes.cnpq.br/3649910128170117>

Guilherme Stradiotto Batistella

<http://lattes.cnpq.br/0166525165071740>

Martina Dominick Rehn

<http://lattes.cnpq.br/8474936569900055>

Alessandro Theisen Fischer

<http://lattes.cnpq.br/5822016580590809>

Tiango Aguiar Ribeiro

<http://lattes.cnpq.br/5738745231283624>

Ângela Quatrin Campagnolo

<http://lattes.cnpq.br/5972952440958751>

Responsável por realizar o transporte sanguíneo, o qual contém nutrientes, oxigênio, hormônios.

ARTÉRIAS E VEIAS

Artéria **SAI** do coração levando sangue oxigenado ao corpo

Veia **ENTRA** no coração trazendo sangue venoso do corpo

EXCEÇÃO: **Artéria pulmonar** sai do coração carregado de sangue venoso, com destino aos pulmões. Após ser oxigenado, o sangue retorna ao coração por meio dos dois

pares de **Veias Pulmonares**. Essa é também conhecida como **Pequena Circulação**.

Grande Circulação:

“**Câmara Cardíaca Esquerda**” → **Artérias** (sangue oxigenado) → **Arteriolas** (sangue oxigenado) → **Capilares** (trocas gasosas) → **Vênulas** (sangue venoso) → **Veias** (sangue venoso) → “**Câmara Cardíaca Direita**”

ANATOMIA CARDIOVASCULAR

O coração localiza-se no centro do tórax, em um compartimento denominado **Mediastino**. Nele, podemos encontrar todas as estruturas e vísceras do tórax, com exceção dos pulmões. O mediastino divide-se em:

a. Mediastino Superior: abertura do tórax até o ângulo do esterno (anterior) e plano transversal do tórax (posterior).

b. Mediastino Inferior: plano transversal do tórax até o músculo diafragma.

b.1. Subdivisão: anterior, **médio**, posterior.

No Mediastino Inferior **Médio** está localizado o coração e o início dos grandes vasos, os quais são revestidos pelo **Pericárdio**, uma membrana fibrosserosa que se divide em:

a. Pericárdio Fibroso: mais externo, resistente e pouco flexível; anteriormente unido

ao esterno por ligamentos pericardicofrênicos e inferiormente contínuo ao centro tendíneo do diafragma.

b. Pericárdio Seroso: mais interno, subdivide-se em Lâmina Parietal (externa) e Lâmina Visceral (interna).

O coração situa-se de forma oblíqua, em um plano de mais ou menos 45 graus. Dois terços são situados à esquerda, enquanto um terço ocupa o lado direito em relação ao plano mediano.

CAMADAS DO CORAÇÃO:

Epicárdio: mesotélio, lâmina visceral do pericárdio seroso;

Miocárdio: músculo cardíaco;

Endocárdio: endotélio.

MARGENS DO CORAÇÃO:

Margem Direita: átrio direito, veia cava superior até veia cava inferior;

Margem Esquerda: ventrículo esquerdo e aurícula esquerda;

Margem Superior: átrios direito e esquerdo, aurícula esquerda e aurícula direita;

Margem Inferior (face diafragmática): ventrículo direito e ventrículo esquerdo;

Ápice: ventrículo esquerdo (inferolateral), posterior ao 5º espaço intercostal → batimento apical muito audível;

Base: formada pelos átrios esquerdo e direito, localiza-se na face posterior do coração em oposição ao ápice.

FACES:

Face Esternocostal: é anterior e formada pelo ventrículo direito;

Face Diafragmática: é inferior e formada por ventrículo esquerdo, ventrículo direito, e tem relação com o centro tendíneo diafragmático;

Face Pulmonar Direita: átrio direito;

Face Pulmonar Esquerda: ventrículo esquerdo → impressão cardíaca no pulmão esquerdo.

ÁTRIOS:

	ÁTRIO DIREITO	ÁTRIO ESQUERDO
Localização	Margem direita, margem superior, face pulmonar direita	Base
Valva Atrioventricular	Tricúspide (4º-5º espaços intercostais)	Mitral

Que tipo de sangue recebe	Venoso (não oxigenado), proveniente das trocas gasosas teciduais $O_2 \rightarrow CO_2$	Arterial (oxigenado), proveniente das trocas gasosas pulmonares $CO_2 \rightarrow O_2$
Veias que chegam	VCS, VCI, óstio do seio coronário	2 pares de Veias Pulmonares
Aurículas/Aurículas	Piramidal Maior	Digitiforme Menor Anterior à bifurcação da artéria coronária esquerda
Músculos Pectíneos	Grossos	Finos
Outras características	Interiormente, parte lisa (posterior) separada pela crista terminal da parte rugosa/musculosa (anterior). Externamente separam-se pelo sulco terminal. Fossa Oval no Septo Interatrial.	Possui paredes mais espessas e lisas que o átrio direito. Septo interatrial.

Tabela 5.1: Características dos átrios direito e esquerdo

VENTRÍCULOS:

	VENTRÍCULO DIREITO	VENTRÍCULO ESQUERDO
Localização	Face esternocostal, face diafragmática, margem inferior	Ápice, face pulmonar esquerda, margem esquerda e face diafragmática
Posição	Anterior	Inferior, posterior, lateral
Parede	Fina	Espessa (2-3x mais que o ventrículo direito)
Trabéculas	Grossas	Finas e numerosas
Músculos Papilares (ápices originam cordas tendíneas: evitam prolapso das válvulas na sístole)	3: Músculo Papilar Anterior, Músculo Papilar Posterior, Músculos Papilares Septais	2: Músculo Papilar Anterior e Músculo Papilar Posterior. São maiores que os do VD
Valva Atrioventricular	Tricúspide; óstio atrioventricular composto por anel fibroso resistente que mantém o calibre	Mitral, nível da 4ª cartilagem costal

Via de saída	Infundibular, cone arterial	Vestibular (vestíbulo da aorta)
Vaso que recebe o sangue ejetado pelo ventrículo	Tronco pulmonar (ramifica-se em artérias pulmonares direita e esquerda)	Aorta
Presença de Banda Moderadora/Trabécula Septomarginal	Sim	Não

Tabela 5.2: Características dos ventrículos direito e esquerdo

Os ventrículos separam-se entre si pelo **septo interventricular (SIV)**, o qual compõe-se pela parte muscular (maior) e membranácea (menor).

VALVAS ATRIOVENTRICULARES:

Tricúspide (direita): 3 lâminas membranáceas localizadas no óstio atrioventricular direito, o qual é circundado por anel fibroso. Localiza-se entre o 4º e 5º espaços intercostais, e é posterior ao esterno. Três músculos papilares possuem cordas tendíneas que evitam a eversão do fluxo das cúspides durante a sístole ventricular.

Mitral (esquerda): 2 cúspides que recebem cordas tendíneas de dois músculos papilares esquerdos. Localizada aproximadamente no 4º espaço intercostal, posterior ao esterno.

VALVAS VENTRÍCULO-ARTERIAIS/SEMILUNARES:

Lúnula: margem espessa de contato entre as válvulas. Nódulo: ápice, margem angulada ainda mais espessa que a lúnula.

Pulmonar (direita): 3 valvas semilunares na saída para o tronco pulmonar — anterior, direita e esquerda; sem cordas tendíneas; pressionadas em direção à parede do vaso na sístole ventricular.

Aórtica (esquerda): 3 valvas semilunares na saída para a artéria aorta no lado esquerdo — posterior, direita e esquerda; com paredes dilatadas na parte superior de cada valva (seios da aorta); sem cordas tendíneas.

→ Folheto coronariano direito/valva direita: abertura da artéria coronária direita.

→ Folheto coronariano esquerdo/valva esquerda: abertura da artéria coronária esquerda.

→ Valva posterior: não dá origem a nenhuma coronária.

IRRIGAÇÃO ARTERIAL E VENOSA

A **IRRIGAÇÃO ARTERIAL** é proveniente dos primeiros ramos da artéria aorta.

Do seio direito da aorta origina-se a **Artéria Coronária Direita (ACD)**, a qual passa pelo folheto coronariano direito da valva aórtica. Segue no sulco coronariano. As seguintes

estruturas são irrigadas pela ACD: átrio direito, ventrículo direito, face diafragmática do ventrículo esquerdo, terço posterior do septo interventricular, nó sinoatrial (60% das pessoas) e nó atrioventricular (80% das pessoas).

Ramos da Artéria Coronária Direita (ACD):

- **Ramo do Nó Sinoatrial (60%)**
- **Ramo Marginal Direito**
- **Ramo do Nó Atrioventricular**
- **Ramo Interventricular Posterior (dominante em 67% das pessoas)**
- **Ramos Interventriculares Septais**

Já do seio esquerdo da aorta origina-se a **Artéria Coronária Esquerda (ACE)**, a qual passa pela aurícula esquerda e segue seu trajeto pelo sulco coronariano. Irriga o átrio esquerdo, ventrículo esquerdo, ventrículo direito, dois terços anteriores do septo interventricular e o nó sinoatrial (em 40% das pessoas).

Ramos da Artéria Coronária Esquerda (ACE):

- **Ramo Interventricular Anterior ou Descendente Anterior Esquerda**
- **Ramo Circunflexo**
- **Ramo Marginal Esquerdo (origem no Ramo Circunflexo)**
- **Ramo do Nó Sinoatrial (40%)**

OBS: A artéria que dá origem ao Ramo Interventricular é a que define o domínio do sistema arterial coronário. Em 67% das pessoas, o domínio é da Artéria Coronária Direita. Em 15% das pessoas, o domínio é da Artéria Coronária Esquerda.

A **DRENAGEM VENOSA** é composta por pequenas veias que drenam diretamente ao Átrio Direito, e outras que drenam ao **Seio Coronário**, a principal veia cardíaca. Esse tem seguimento da esquerda para a direita, e recebe respectivamente nessas extremidades a **Veia Cardíaca Magna**, e **Veias Interventricular Posterior** e **Cardíaca Parva**. Além disso existem também a **Veia Obliqua do AE (de Marshall)** e **Veias Anteriores do VD**.

GRANDES VASOS DO CORAÇÃO:

- Artéria Aorta
- Tronco Pulmonar
- Veia Cava Superior

- Veia Cava Inferior

ARTÉRIA AORTA	TRONCO PULMONAR	GRANDES VEIAS
<p>Leva o sangue arterial/oxigenado ao corpo. Possui alta elasticidade que permite expansão ao ser submetida ao débito cardíaco.</p> <p>Divide-se em:</p> <ul style="list-style-type: none"> → Raiz da aorta → Junção Sinotubular → Aorta Ascendente → Arco Aórtico → Aorta Descendente (Torácica) e Istmo 	<p>Continuação arterial do Ventrículo Direito. Quando atinge o ângulo do esterno, divide-se em artérias pulmonares direita e esquerda. Envia sangue venoso ao coração (EXCEÇÃO)</p>	<p>2 pares de Veias Pulmonares conduzem sangue arterial ao Átrio Esquerdo (EXCEÇÃO).</p> <p><u>Veia Cava Superior:</u> Junção dos troncos braquicefálicos direito e esquerdo. Conduz sangue dos MMSS ao diafragma.</p> <p><u>Veia Cava Inferior:</u> Junção das veias ilíacas direita e esquerda. Conduz sangue dos MMII + sangue não portal do abdome e pelve.</p>

Tabela 5.3: Características dos grandes vasos

EXCITABILIDADE E CONTRATILIDADE

O coração apresenta uma contração sequencial e sincrônica: primeiramente contraem-se os átrios, depois os ventrículos. O músculo estriado cardíaco funciona como um sincício –lembrar que possuem discos intercalares-ou seja, quando uma célula é estimulada, automaticamente todas as “vizinhas” receberão o estímulo (exceto entre células atriais com células ventriculares). Para estimular os batimentos cardíacos são necessários tecidos nodais e fibras condutoras.

NÓ SINOATRIAL (SA)	<p>Anterolateral à junção da VCS com o AD. Funciona como marcapasso cardíaco, ou seja, dá início e controla impulsos para que ocorra a contração cardíaca.</p> <p>ESTÍMULO: Simpático (NE)</p> <p>INIBUÇÃO: Parassimpático (ACh)</p>
NÓ ATRIOVENTRICULAR (AV)	<p>Posteroinferior ao septo interatrial. Recebe sinais do nó sinoatrial e propaga-os aos ventrículos pelo fascículo atrioventricular (única ponte entre o miocárdio atrial e ventricular).</p>
FIBRAS DE PURKINJE (Ramos subendocárdicos)	<p>Estimulam as paredes e os músculos papilares dos ventrículos.</p>

Tabela 5.4: Complexo de estímulos cardíacos

INERVAÇÃO

SISTEMA NERVOSO AUTÔNOMO:

Parassimpático: Nervo Vago (X) → Liberação de **Acetilcolina (ACh)** que reduz a frequência cardíaca. Inerva tanto o nó SA quanto o nó AV, porém não tem efeito substancial na contração ventricular. Ação apenas atrial.

Simpático: Liberação de **Norepinefrina (NE)** que estimula o coração, aumentando assim a frequência e a força cardíaca. Ação atrial e ventricular.

Lembrar! → Os nervos não são os responsáveis pelas contrações cardíacas (esse é papel dos nós marca-passos), apenas controlam a força e frequência dos batimentos.

CONCEITOS IMPORTANTES

O coração é dividido em **duas bombas** de pressão e sucção. A direita recebe no Átrio Direito sangue **venoso** -não oxigenado- da **Veia Cava Superior (VCS)** e **Veia Cava Inferior (VCI)**, o qual é bombeado para os pulmões pelas **Artérias Pulmonares**, que saem do **Ventrículo Direito**. Nos pulmões, o sangue capta oxigênio e libera dióxido de carbono. A bomba cardíaca esquerda então recebe no Átrio Esquerdo sangue **arterial** –oxigenado- por meio das **Veias Pulmonares**. Esse será ejetado pela **Artéria Aorta**, que sai do **Ventrículo Esquerdo** ao restante do corpo, onde o sangue disponibilizará oxigênio aos tecidos, e receberá dióxido de carbono.

CICLO CARDÍACO corresponde a um batimento.

- **diástole:** Ventrículo relaxa e enche.
- **sístole:** Ventrículo contrai e esvazia.

BULHAS CARDÍACAS correspondem ao fechamento das valvas.

- **“TUM”:** Fechamento da valva atrioventricular, dando-se início a ejeção sanguínea do átrio ao ventrículo.
- **“TA”:** Fechamento da valva semilunar. Ventrículo ejeta sangue.

Início da diástole: fecham-se as valvas da aorta e do tronco pulmonar → abrem-se as valvas atrioventriculares (tricúspide e mitral): entra o sangue do átrio ao ventrículo (80%) → contração atrial (20%) → início da sístole: fecham-se as valvas atrioventriculares → aberturas das valvas aorta e tronco pulmonar → sangue é ejetado para o corpo.

REFERÊNCIAS

MOORE, Keith L. **Anatomia orientada para a clínica**. 7. ed. Rio de Janeiro: Guanabara Koogan, 2014.

NETTER, Frank Henry. Atlas de anatomia humana. 6. ed. Rio de Janeiro: Elsevier, 2015.

Martina Dominick Rehn

<http://lattes.cnpq.br/8474936569900055>

Guilherme Stradiotto Batistella

<http://lattes.cnpq.br/0166525165071740>

Isabella Decezaro

<http://lattes.cnpq.br/3649910128170117>

Giorgia Limana Guerra

<http://lattes.cnpq.br/5993486197207518>

Alessandro Theisen Fischer

<http://lattes.cnpq.br/5822016580590809>

Tiango Aguiar Ribeiro

<http://lattes.cnpq.br/5738745231283624>

Ângela Quatrin Campagnolo

<http://lattes.cnpq.br/5972952440958751>

O Sistema respiratório é composto por:

- Nariz;
- Laringe;
- Traqueia;
- Brônquios;
- Bronquíolos;
- Pulmões;

Funções: 1) Ventilação pulmonar; 2) difusão de oxigênio e dióxido de carbono entre os alvéolos e o sangue; 3) transporte de oxigênio e dióxido de carbono no sangue e nos líquidos corporais; 4) regulação da ventilação.

NARIZ

As suas principais funções são:

- 1- Aquecimento do ar inspirado
- 2- Umidificação do ar inspirado
- 3- Filtração do ar inspirado

É por meio dele também que temos o sentido olfatório e eliminamos secreções dos seios paranasais e ductos lacrimonasais.

**NARIZ = parte externa do nariz +
cavidade nasal**

Parte externa é composta pelo dorso do nariz que se estende desde a raiz até o ápice (ponta) do nariz. Possui dois orifícios, as narinas que são limitadas pelas asas do nariz. Seu esqueleto é principalmente formado por osso e cartilagem hialina.

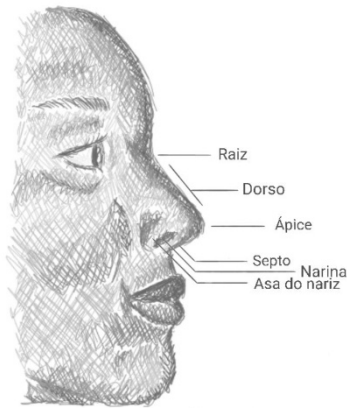

Figura 6.1 Parte externa do nariz

Fonte: Próprio autor

A **cavidade nasal** se estende das narinas até coanas e é revestida por túnica mucosa. Ela é dividida pelo septo nasal em cavidades esquerda e direita. O septo tem uma parte óssea e uma parte cartilaginosa e é composto pela lâmina perpendicular do etmoide, pelo vômer e pela cartilagem do septo. As **vibrissas** são os pelos rígidos que se encontram no vestíbulo do nariz.

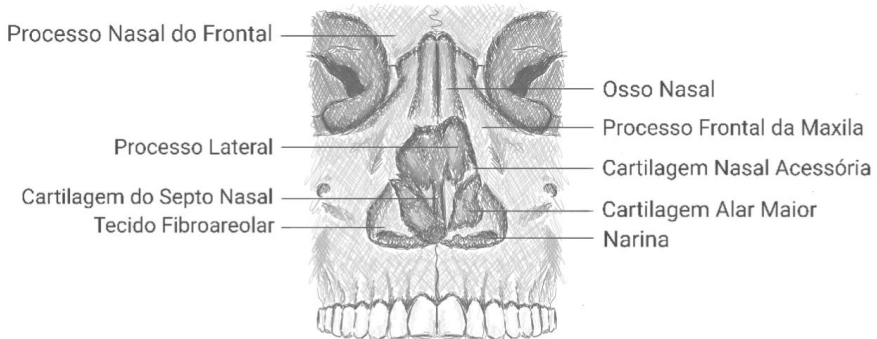


Figura 6.2 Cavidade nasal

Fonte: Próprio autor

Conchas (ou Cornetos) são divididas em inferior, média e superior e servem para ampliar a superfície respiratória.

Os **seios paranasais** são:

- Etmoidal
- Frontal (a partir dos 7 anos)
- Maxilar (o maior)
- Esfenoidal (a partir dos 15 anos)

Já os **meatos** são por onde ocorre a passagem do ar entre as conchas, são divididos em inferior (saída do ducto nasolacrimal), médio (drena o seio frontal, maxilar e etmoidal anterior) e superior (drena o seio esfenoidal e etmoidal posterior).

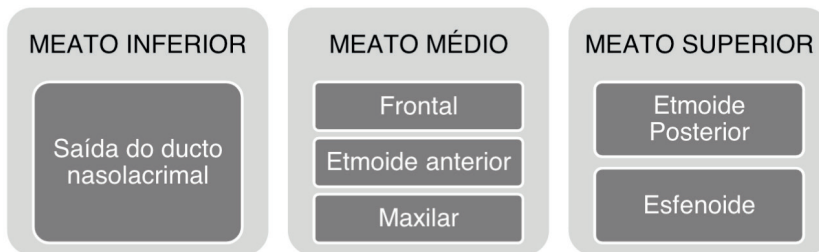


Figura 6.3 Divisão dos meatos

Fonte: Próprio autor

VASCULARIZAÇÃO:

Artérias: esfenopalatina (ramo da artéria carótida externa) e etmoidal (ramo da artéria carótida interna);

Veias: Plexo submucoso, esfenopalatina, etmoidal e facial;

INERVAÇÃO:

Nervo Trigêmeo (V) → sensibilidade da face e cavidades

Nervo Olfatório (I) → sensibilidade olfatória

FARINGE

A faringe estende-se da base do crânio até a margem inferior da cartilagem cricóidea anteriormente e a margem inferior da vértebra C VI posteriormente.

É dividida em três regiões anatômicas: Nasofaringe, Orofaringe e Laringofaringe.

Tonsila faríngea	Tonsila palatina
é formada por tecido linfóide e está presente na região da nasofaringe	(amígdalas) é formada por tecido linfóide e está na orofaringe

LARINGE

Órgão complexo situada na região anterior do pescoço no nível dos corpos das vertebrae C3 e C6.

Funções: produção de voz e proteção das vias respiratórias durante a deglutição.

Formada por 9 cartilagens:

Ímpares:	Pares:
Tireóidea	Aritenóidea
Cricóidea	Corniculada
Epiglótica	Cuneiforme

Tireóidea → Maior e anteriorizada; protege as demais

Cricóidea → única em forma de anel; mais forte

Epiglótica → posteriormente à raiz lingual cartilagem elástica

Aritenóidea → 3 faces piramidais

Corniculada → está no ápice da aritenóidea

Cuneiforme → muito pequenas

Obs: Osso hioide não faz parte da laringe apenas auxilia na sua sustentação.

Vascularização:

Artéria tireóidea superior → artéria laríngea superior

Artéria tireóidea superior → artéria cricotireóidea

Artéria tireóidea inferior → artéria laríngea inferior

Veia laríngea superior → se une a veia tireóidea superior e drena para a veia jugular interna

Veia laríngea inferior → se une a veia tireóidea inferior e drena para a veia braquicefálica esquerda

Inervação:

São ramos do nervo vago (X)

Nervo laríngea superior

Divide-se em 2 ramos terminais

→ N. laríngea interno (sensitivo e autônomo)

→ N. laríngea externo (motor)

Nervo laríngeo inferior (continuação do nervo laríngeo recorrente)

→ Nervo motor primário da laringe; envia fibras sensitivas para a túnica mucosa da cavidade infraglótica.

Epiglote:

- É uma cartilagem elástica em forma de coração revestida de túnica mucosa.

Margem superior é livre e a inferior (chamada de pecíolo epiglótico) é fixada pelo ligamento tireoepiglótico.

- É responsável de bloquear a passagem de alimento na hora da deglutição para a traqueia.

Pregas vocais:

- Controlam a produção do som por meio de vibrações audíveis.

- Cada prega contém um ligamento vocal e um musculo vocal.

Glote:

- Aparelho vocal da laringe.

- Pregas vocais + rima da glote (abertura entre as pregas vocais).

Pregas vestibulares (pregas falsas)

- Produzem pouco ou nenhum som.

- Função de proteção

Vestíbulo	Cavidade infraglótica
Entre o ádito da laringe e as pregas vocais	Entre as pregas vocais e a margem inferior da cartilagem cricóidea (início da traqueia)

TRAQUEIA

- É um tubo semirrígido formado por fibras, músculo e cartilagem.
- Termina na Carina onde então é bifurcado em brônquio principal esquerdo e brônquio principal direito.
- Se encontra no pescoço entre C6 até T5, mede aproximadamente entre 13 a 22 cm.
- A parede posterior da traqueia é plana enquanto no seu restante é composta por anéis – cartilagens traqueais incompletas. Sua parte plana é composta pelo musculo traqueal que é liso logo, involuntário.

Função: transportar o ar que entra e sai dos pulmões; impulsionar o muco que contém resíduos até a laringe para que seja expelido pela boca.

Traqueostomia → corresponde a uma incisão transversal que é feita entre o primeiro e segundo anéis traqueais ou através do segundo, terceiro e do quarto anéis. Ela é feita quando há uma obstrução nas vias respiratórias superiores ou insuficiência respiratória.

BRÔNQUIOS

Os brônquios são a continuidade da traqueia e são divididos inicialmente em principal direito e principal esquerdo.

Possuem cartilagem.

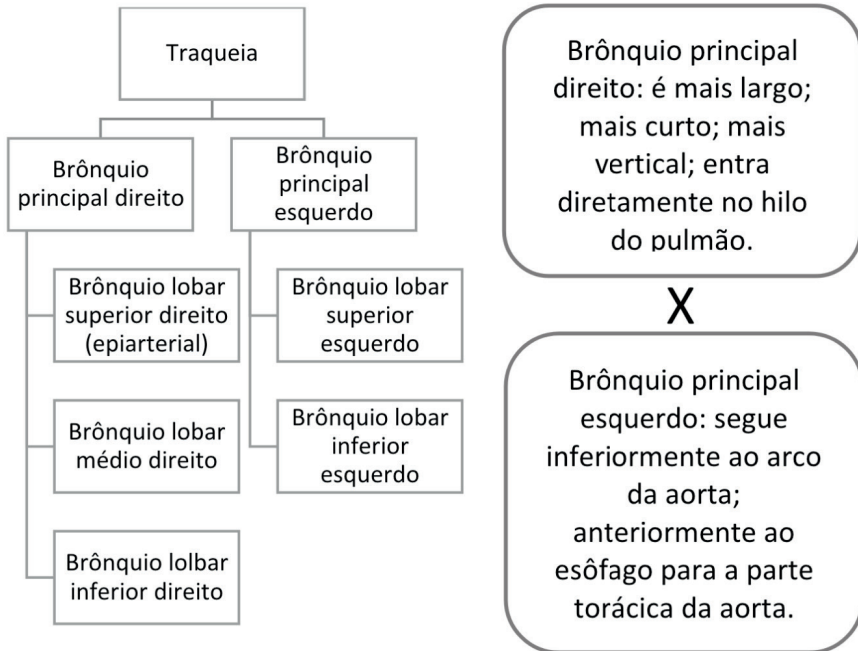


Figura 6.4 Fluxograma anatômico da traqueia e brônquios e diferenciação de brônquios principal direito e esquerdo

Fonte: Próprio autor

PULMÕES

São macios esponjosos e elásticos.

Possuem: um ápice (parte superior) e uma base (parte inferior); três faces (costal, mediastinal e diafragmática); três margens (anterior, inferior e posterior).

Há diferenças entre o pulmão direito e esquerdo que são separados pelo mediastino.

Pulmão direito	Pulmão esquerdo
Fissura oblíqua direita Fissura horizontal	Fissura oblíqua esquerda
Lobo superior Lobo médio Lobo inferior	Lobo superior Lobo inferior
Margem anterior relativamente reta	Margem anterior com uma incisura cardíaca profunda
Língua	

Tabela 6.1: Diferenças anatômicas entre o pulmão direito e esquerdo

Vascularização:

- Artérias pulmonares
- Veias pulmonares

Inervação:

- Nervo vago (X)
- Nervo frênico

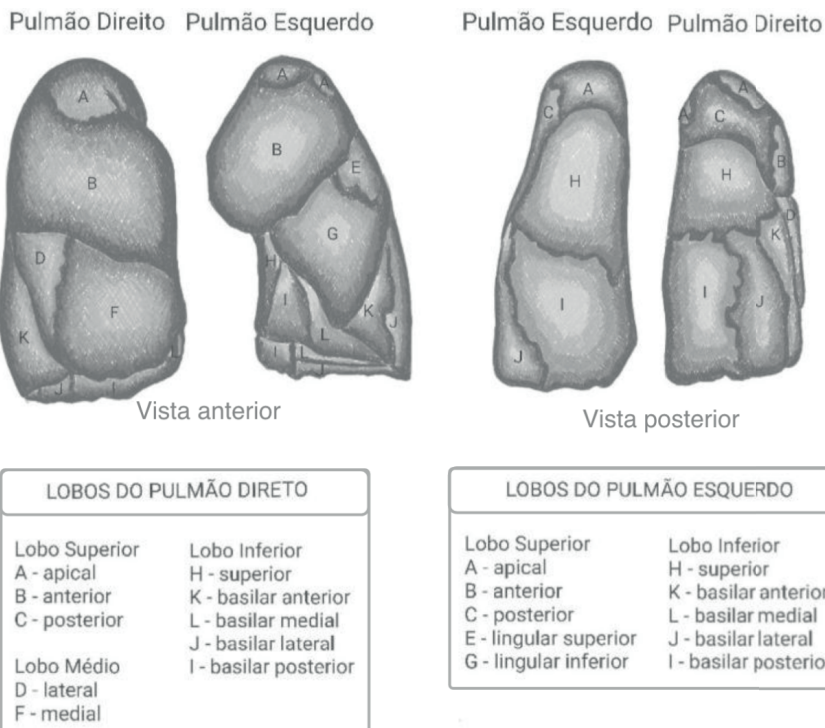


Figura 6.5 Lobos dos pulmões divididos em regiões

Fonte: Próprio autor

BRONQUIÓLOS

São a continuação dos brônquios.

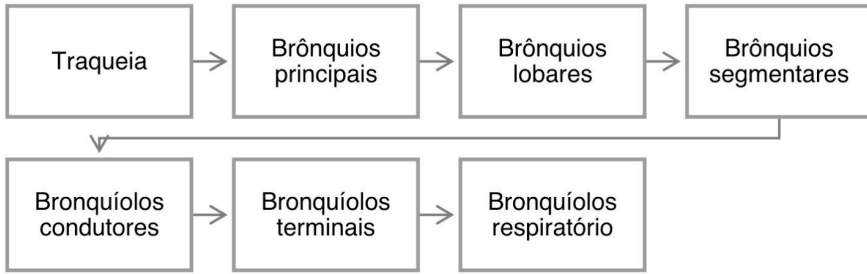


Figura 6.6 Sequência da traqueia até bronquíolos respiratórios

Fonte: Próprio autor

Atenção: Bronquíolos não possuem cartilagem!

Os bronquíolos respiratórios são caracterizados por ter várias bolsas → os alvéolos

ALVÉOLOS

É considerada a unidade estrutural básica de troca gasosa no pulmão.

Cada bronquíolo respiratório da origem a 2 a 11 ductos alveolares e cada um deles da origem a 5 a 6 sacos alveolares.

É revestido por pneumócitos tipo I e tipo II

Função: realizar as trocas gasosas pois é onde o ar está mais próximo da corrente sanguínea pulmonar.

Ar inspirado	Ar inspirado + ar residual	Sangue venoso
<ul style="list-style-type: none"> • PO₂ = 160 mmHg • PCO₂ = 0,23 mmHg 	<ul style="list-style-type: none"> • PO₂ = 104 mmHg • PCO₂ = 40 mmHg 	<ul style="list-style-type: none"> • PO₂ = 40 mmHg • PCO₂ = 45 mmHg

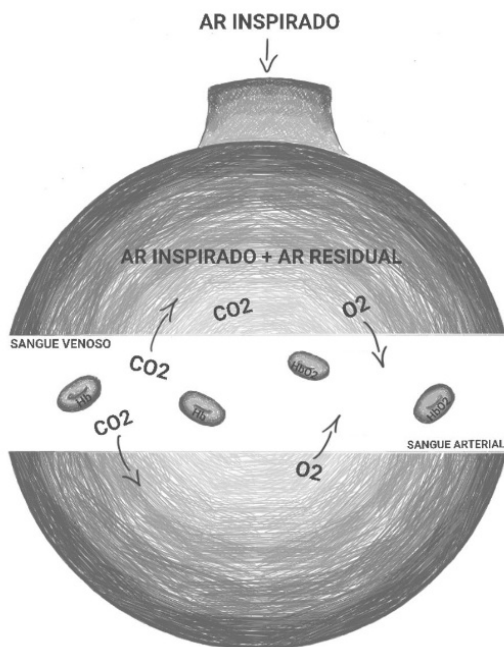


Figura 6.7 Hematose

Fonte: Próprio autor

APLICAÇÕES CLÍNICAS

Diferença entre rinite e sinusite:

Rinite → é uma condição alérgica inflamatória e é causada por exposição ao pólen de plantas, poeira domicílios e pelos de animais.

Sinusite → é uma doença inflamatória que afeta os seios maxilar, etmoide, frontal e esfenóide (em ordem de frequência). É causada por infecção viral, bacteriana ou fungica.

Pneumotórax, hidrotórax e hemotórax:

Pneumotórax → entrada de ar na cavidade pleural. Pode ser causado por ferida penetrante da pleura parietal, ruptura de uma lesão pulmonar para a cavidade pleural ou costelas fraturadas que romperam a pleura visceral e o pulmão. Provoca colapso do pulmão.

Hidrotórax → acúmulo substancial de líquido na cavidade pleural. Pode ser resultado de um derrame pleural.

Hematórax → sangue na cavidade pleural. Pode ser resultado de uma lesão de um grande vaso intercostal ou torácico interno ou ainda laceração pulmonar.

Toracocentese:

Através do espaço intercostal é introduzido uma agulha hipodérmica na cavidade pleural a fim de colher amostra de líquido ou para retirar sangue ou pus. A agulha é inserida

superiormente à costela para evitar os ramos colaterais.

PROVAS DE FUNÇÃO PULMONAR

- Espirometria
- Gasometria Arterial
- Oximetria de Repouso
- Medida de Pico de Fluxo Expiratório
- Volume residual e outros volumes pulmonares
- Capacidade de Difusão (CO, com respiração única)
- Testes de Broncoprovocação (Carbacol, Metacolina, Exercício)
- Teste de Exercício Cardiopulmonar fase I (caminhada de 6 min)
- Pressões Respiratórias Máximas Inspiratórias e Expiratórias (P_Imax e P_Emax)
- Complacência Pulmonar

ESPIROMETRIA

- Mede volumes e fluxos
- Teste com broncodilatador
- Exige compreensão e colaboração do paciente
- Valores obtidos comparados com valores previstos (peso, altura, idade, região)

O gráfico abaixo mostra os volumes e capacidades que podem ser medidos na espirometria.

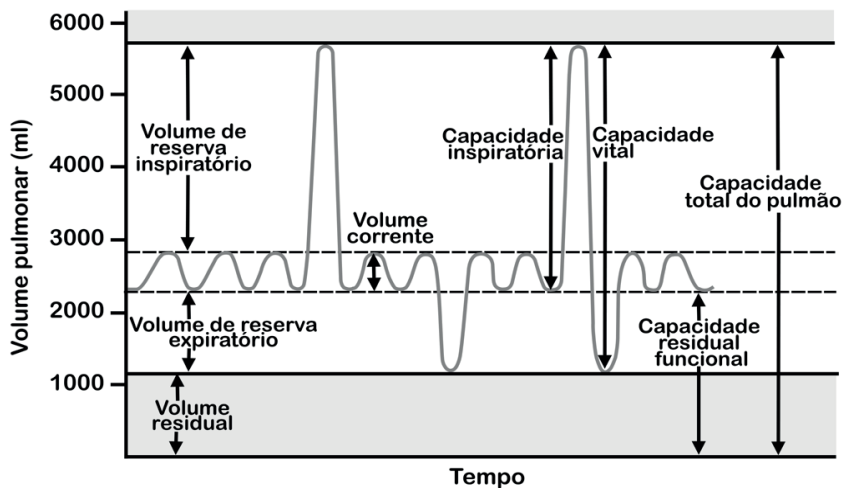


Figura 6.8 Gráfico com volumes e capacidades medidos na espirometria

Fonte: Adaptado de Anatomia Fácil

Distúrbios ventilatórios que podem ser identificados pela espirometria são:

<p>Distúrbio Ventilatório Restritivo</p> <ul style="list-style-type: none"> • Capacidade vital forçada reduzida 	<p>Distúrbio Ventilatório Obstrutivo</p> <ul style="list-style-type: none"> • Volume expiratório forçado reduzido
<p>Distúrbio Ventilatório Inespecífico</p> <ul style="list-style-type: none"> • Capacidade vital forçada e volume expiratório forçado reduzidos e capacidade pulmonar total normal 	<p>Distúrbio Ventilatório Combinado ou misto</p> <ul style="list-style-type: none"> • Distúrbio Ventilatório Obstrutivo com capacidade vital forçada reduzida

GASOMETRIA

- Mede principalmente a concentração de íon hidrogênio (pH), a pressão de oxigênio (PO₂) e a pressão de dióxido de carbono (PCO₂)
- É feita através de uma punção arterial
- Avalia o estado de oxigenação, ventilação e condições ácido-básica do paciente.

Valores de referência	
pH	7,35 a 7,45
PCO ₂	35 a 45 mmHg
PO ₂	80 a 100 mmHg
SaO ₂	95% A 97%
HCO ₃ ⁻	22 a 26 mEq/L

REFERÊNCIAS

GUYTON, A.C.; HALL, J.E. **Tratado de Fisiologia Médica**. 13. ed. Rio de Janeiro: Elsevier, 2017.

MOORE, K. L.; DALEY II, A. F. **Anatomia orientada para a clínica**. 7. ed. Rio de Janeiro: Guanabara Koogan, 2014.

ANATOMIA FÁCIL. **Volumes e Capacidades Pulmonares**. Disponível em: <<https://anatomiafacil.com.br/041-volumes-e-capacidades-pulmonares/>>. Acesso em 15 de abril 2021

CAPÍTULO 7

SISTEMA GASTROINTESTINAL - RESUMO TEXTO

Guilherme Stradiotto Batistella

<http://lattes.cnpq.br/0166525165071740>

Isabella Decezaro

<http://lattes.cnpq.br/3649910128170117>

Martina Dominick Rehn

<http://lattes.cnpq.br/8474936569900055>

Giorgia Limana Guerra

<http://lattes.cnpq.br/5993486197207518>

Tiango Aguiar Ribeiro

<http://lattes.cnpq.br/5738745231283624>

Ângela Quatrin Campagnolo

<http://lattes.cnpq.br/5972952440958751>

Alessandro Theisen Fischer

<http://lattes.cnpq.br/5822016580590809>

ÓRGÃOS ANEXOS

1. Glândulas parótidas: lubrificação da boca.
2. Glândulas submandibulares: lubrificação da boca.
3. Glândulas sublinguais: lubrificação da boca.
4. Fígado: metabolização e armazenamento de nutrientes. Produção da bile.
5. Pâncreas: produção de suco pancreático, insulina e glucagon.
6. Vesícula Biliar: armazenamento da bile.

BOCA

É dividida em **vestíbulo da boca** e **cavidade própria da boca**. O vestíbulo da boca é o espaço semelhante a uma fenda entre os dentes e a gengiva e os lábios e as bochechas. A cavidade própria da boca é o espaço entre os arcos dentais superior e inferior. Apresenta superiormente o **palato duro** e **palato mole** que se estende posteriormente como uma estrutura denominada **úvula**. Apresenta dentes e línguas que auxiliam no processo de deglutição e mastigação empurrando posteriormente o alimento ingerido para a faringe. Enquanto é mastigado, o alimento é banhado pela saliva produzida pelas três principais glândulas cujos seus respectivos canais desembocam na boca:

1. Boca: abertura inicial do tubo digestivo.
2. Faringe: estrutura muscular e membranosa que vai do fundo da boca à laringe e ao esôfago.
3. Esôfago: conduto musculomembranoso que liga a faringe ao estômago.
4. Estômago: digestão de alimento proteicos.
5. Intestino Delgado: duodeno (dividido em quatro porções), jejuno e íleo. Absorção de nutrientes.
6. Intestino grosso: ceco, cólon ascendente, cólon transversal, cólon descendente, cólon sigmoide, reto e ânus. Absorção de água.

parótida, submandibular e sublingual. A saliva contém uma enzima digestiva denominada amilase **salivar ou ptialina** que inicia a digestão do amido.

*** A boca humana possui 32 dentes classificados em: incisivos, caninos, pré-molares e molares.**

INERVAÇÃO DA LÍNGUA

É dividida em:

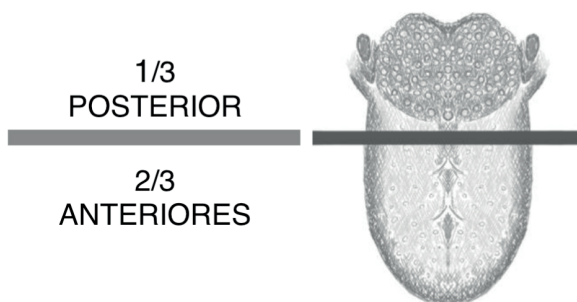


Figura 7.1 Local da divisão da inervação da língua

Fonte: Próprio autor

Único Nervo Motor: Nervo Hipoglosso – 12º par de nervo craniano

INERVAÇÃO 2/3 ANTERIORES

- a) Sensibilidade Geral: Nervo trigêmeo
- b) Sensibilidade Gustativa: Nervo facial

*** Fibras do nervo trigêmeo unidas com fibras do nervo facial formam o nervo lingual.**

INERVAÇÃO 1/3 POSTERIOR

- a) Sensibilidade Geral e Gustativa: Nervo Glossofaríngeo.

Músculos Extrínsecos da língua: Genioglosso, Hioglosso, Condroglosso, Estiloglosso e Palatoglosso.

Músculos Intrínsecos da língua: Longitudinal Superior, Longitudinal Inferior, Transverso e Vertical.

FARINGE

A faringe é um tubo que se estende da boca até o esôfago. Pode ser dividida em três partes: **nasal (Nasofaringe), oral (Orofaringe) e laríngea (Laringofaringe).** Possui

comunicação com a parte respiratória, digestória e via nasal.

Parte Nasal: posterior ao nariz e superior ao palato mole. Comunica-se com a cavidade nasal através das coanas. Em sua parede posterior se encontra a tonsila faríngea também conhecida como **adenoide**.

Parte Oral: estende-se do palato mole até o osso hioide. Em sua parede lateral se encontra a tonsila palatina também conhecida como **amígdalas**.

Parte Laríngea: estende-se do osso hioide a cartilagem cricoide.

Durante a deglutição de líquidos ou sólidos, o alimento não consegue se dirigir até as vias respiratórias e nasais. O palato mole move-se em direção a abertura da parte nasal da faringe; a abertura da laringe é fechada quando a traqueia move-se para cima e permite a uma prega de tecido cartilaginoso, chamada de **epiglote**, cubra a entrada da via respiratória.

ESÔFAGO

Transportando os alimentos da boca até o estômago, apresenta tamanho de 25 a 35 centímetros de comprimento. Possui início próximo a cartilagem cricoide, a nível de C6 e término em T11. Possui posição mediana, porém, apresenta um leve declínio para o lado esquerdo. É dividido em **esôfago cervical**, **esôfago torácico** e **esôfago abdominal**. É composto por dois esfíncteres: **esfíncter esofágico superior** e o **esfíncter esofágico inferior** que se mantêm contraídos e relaxam em respostas a estímulos específicos. A parede esofágica apresenta quatro camadas: **mucosa**, **submucosa**, **muscular** e **adventícia**, não existindo camada serosa.

a) Mucosa: secreções que auxiliam o deslizamento de alimentos. Apresenta um revestimento de epitélio escamoso estratificado não queratinizado, lâmina própria e camada muscular.

b) Submucosa: parede mais resistente da parede esofágica. Apresenta vasos sanguíneos, canais linfáticos, glândulas esofágicas e neurônios do **Plexo de Meissner ou Submucoso**. Esse está envolvido na secreção gastrointestinal.

c) Muscular:

Esôfago cervical: musculatura estriada esquelética.

Esôfago torácico: musculatura lisa e estriada esquelética.

Esôfago abdominal: musculatura lisa.

d) Adventícia: a camada serosa está presente em todo o tubo digestivo, exceto no esôfago.

**** O nervo laríngeo recorrente é um ramo par do nervo vago. É um importante nervo ligado aos músculos da fonação, pois é o nervo motor da laringe. Seu ramo esquerdo está contato direto com o esôfago, sendo o direito afastado por alguns milímetros do órgão. Ambos passam pelo ângulo entre o esôfago e a traqueia. Está localizado na porção esofágica cervical.***

VASCULARIZAÇÃO ARTERIAL DO ESÔFAGO

Esôfago superior: artérias tireóideas superior e inferior.

Esôfago médio: artérias brônquicas, artérias intercostais direitas e aorta descendente.

Esôfago superior: ramos da artéria gástrica esquerda, frênica inferior esquerda e esplênica.

**** Estes vasos se anastomosam criando uma rede densa submucosa, provavelmente responsável pela raridade do infarto esofágico.***

VASCULARIZAÇÃO VENOSA DO ESÔFAGO

Formada por três segmentos, com drenagem paralela à rede arterial.

Terço-superior: drenagem para a cava superior através das veias tireóideas inferiores.

Terço-médio: drenagem para a cava superior através dos sistemas ázigos e hemiázigos.

Terço-inferior: drenam para o sistema porta através da veia gástrica esquerda e veias gástricas curtas.

DRENAGEM LINFÁTICA: apresentação de dois plexos linfáticos, um na camada mucosa e outro na muscular.

INERVAÇÃO: simpática e parassimpática. Os parassimpáticos regulam a peristalse por meio do nervo vago.

RELAÇÕES SISTEMA SIMPÁTICO E PARASSIMPÁTICO NO SISTEMA GASTROENTÉRICO

NERVOS PARASSIMPÁTICOS: aumentam a atividade do sistema nervoso entérico.

a) NERVOS PARASSIMPÁTICOS CRANIANOS: esôfago, estômago e primeira metade do intestino grosso → Nervos Vagos

b) NERVOS PARASSIMPÁTICOS SACRAIS: segunda metade do intestino grosso.
Relacionado com os reflexos de defecção.

NERVOS SIMPÁTICOS: inibem a atividade gastrointestinal.

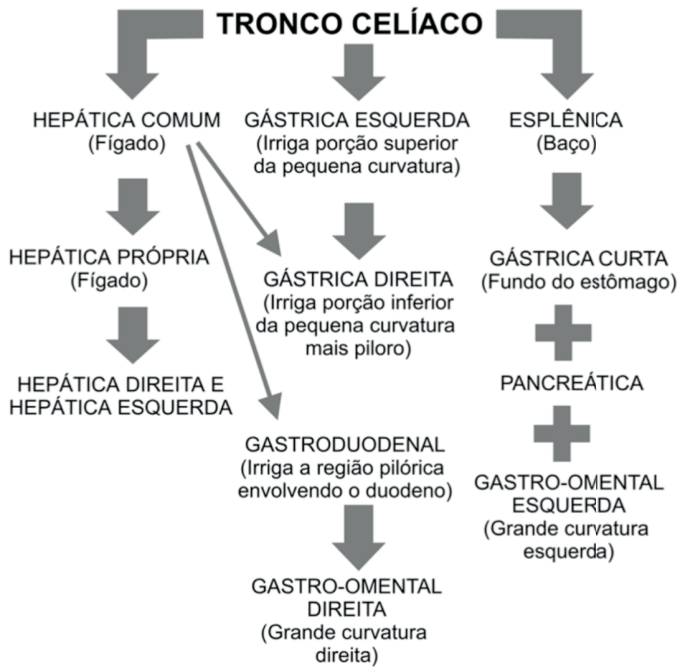


Figura 7.2 Esquema vascularização

Fonte: Próprio autor

MESENTÉRICA SUPERIOR

ARTÉRIA INTESTINAL: irriga a porção do jejuno e íleo.

ARTÉRIA CÓLICA MÉDIA: irriga o cólon transverso.

ARTÉRIA CÓLICA DIREITA: irriga o cólon ascendente.

ARTÉRIA ILEOCÓLICA: irriga o íleo, ceco e cólon ascendente.

** Artérias ramos da mesentérica superior, geralmente irrigam a parte direita do abdômen.*

MESENTÉRICA INFERIOR

ARTÉRIA CÓLICA ESQUERDA: irriga o cólon descendente.

ARTÉRIA SIGMOIDE: irriga o cólon sigmoide.

ARTÉRIA RETAL SUPERIOR: irriga a parte proximal do reto.

** Artérias ramos da mesentérica inferior, geralmente irrigam a parte esquerda do abdômen.*

DIVISÃO ABDOMINAL EM NOVE QUADRANTES

Hipocôndrio Direito	Epigástrico	Hipocôndrio Esquerdo
Flanco Direito	Mesogástrico	Flanco Esquerdo
Fossa Ilíaca Direita	Hipogástrico	Fossa Ilíaca Esquerda

ESTÔMAGO

Possui como função primária o reservatório de alimentos. Seu volume varia de 30 ml no neonato a 1,5 a 2 litros no adulto. Posteriormente, o estômago é limitado pelo pâncreas, cólon transverso, artéria esplênica, ápice do rim e suprarenal esquerda. Anteriormente se relaciona com o lobo lateral esquerdo do fígado, diafragma, cólon, omento e parede anterior. É totalmente revestido por peritônio. É dividido em quatro partes: **cárdia**, **fundo**, **corpo** e **antro**. O **piloro** é uma estrutura tubular unindo o duodeno ao estômago, que contém uma camada muscular circular, o **esfíncter pilórico**. Apresenta em sua camada muscular o **Plexo Mientérico ou de Auerbach** responsável pela sua motilidade e regulação de seus esfíncteres.

PRINCIPAIS GLÂNDULAS DO ESTÔMAGO	
Tipos	Características/Funções
Oxínticas	Contêm células parietais responsáveis pela produção ácida e células principais responsáveis pela produção de pepsinogênio.
Cardíacas	Contêm principalmente células secretoras de muco e poucas células parietais .
Pilóricas	Contêm células G produtoras de gastrina e células produtoras de muco .

VASCULARIZAÇÃO ARTERIAL DO ESTÔMAGO

Pequena Curvatura: artéria gástrica esquerda e artéria gástrica direita.

Grande Curvatura: artéria gastro-omental direita e artéria gastro-omental esquerda.

Fundo gástrico: artérias curtas.

*** Artéria gastro-omental também pode ser denominada gastroepiploica**

VASCULARIZAÇÃO VENOSA DO ESÔFAGO

As veias seguem a mesma nomenclatura e distribuição das artérias, sendo tributárias do sistema porta-hepático.

DRENAGEM LINFÁTICA: apresentação de diversos linfonodos. Linfonodos Gástricos direitos e esquerdos, linfonodos celíacos, linfonodos do tronco gastrocólico.

INERVAÇÃO: Simpática: deriva das fibras pré-ganglionares se originando dos nervos espinais T6 a T8. Realizam sinapse bilateral com o gânglio celíaco. Parassimpático: formada pelo nervo vago que se dividem em vários ramos ao redor do esôfago e se dividem em nervo vago direito e nervo vago esquerdo.

*** O pepsinogênio só é transformado em pepsina quando em contato com o ácido clorídrico do estômago**

CINCO PRINCIPAIS HORMÔNIOS GASTROENTÉRICOS	
Secretina	Estimula a secreção de pepsina, bicarbonato e secreção biliar. Inibe a secreção de ácido gástrico. Células S.
Gastrina	Estimula a secreção de ácido gástrico. Células G.
Colecistocinina	Estimula a secreção de enzimas pancreáticas, secreção de bicarbonato pelo pâncreas e contração da vesícula biliar. Inibe o esvaziamento gástrico. Células I.
Peptídeo insulínico dependente de glicose	Estimula a liberação de insulina. Células K.
Motilina	Estimula a mobilidade gástrica e intestinal. Células M.

Observação: As células parietais também secretam o fator intrínseco essencial para a absorção da vitamina B12 no íleo. Sua carência resulta na doença conhecida como anemia perniciosa.

CLASSIFICAÇÃO OMENTO, MESENTÉRIO E PERITÔNIO

OMENTO: extensão ou prega do peritônio. Estende-se do estômago até os órgãos da cavidade abdominal. É dividido em omento maior e menor.

OMENTO MAIOR: anterior ao intestino.

OMENTO MENOR: entre o estômago e o fígado formando o ligamento redondo.

MESENTÉRIO: posterior aos intestinos. Fixa os mesmos na parede posterior do corpo. Ramifica-se em mesoapêndice, mesosigmoide, mesoreto. Leva nutrição sanguínea

através das artérias mesentéricas, vasos linfáticos e nervos.

PERITÔNIO: fina camada contínua de tecido, ou membrana, que reveste as cavidades do abdômen e da pelve e cobre as superfícies dos órgãos encontrados no interior. Pode ser classificado como **peritônio parietal** ou **peritônio visceral**. O peritônio parietal, apresenta um rico suprimento nervoso tornando-o sensível à dor. Isso significa que qualquer doença ou lesão que ocorra dentro dela causa dor que é sentida imediatamente no local afetado.

O peritônio visceral não é tão bem suprido com os nervos, e a dor geralmente é sentida apenas como uma resposta a ele ser esticado. Com a dor visceral, é difícil identificar a origem da lesão, ainda mais porque a dor é muitas vezes referida a outra área do corpo.

DOR VISCERAL: difusa e não localizada. Foco da dor é impreciso.

DOR PARIETAL: aguda e localizada. Extremamente precisa.

** A apendicite começa com determinada dor visceral. Após o passar de aproximadamente doze horas se torna mais aguda e localizada na área da fossa ilíaca.*

INTESTINO DELGADO

Inicia-se no piloro e estende-se até o ceco tende em média, de 4 a 6 metros de comprimento no adulto. O duodeno corresponde a 1ª porção do intestino delgado, formando uma alça em C em torno da cabeça do pâncreas. Inicia-se no piloro gastroduodenal e termina na flexura duodenojejunal, onde está fixado pelo **Ligamento de Treitz**. Mede aproximadamente 30 cm e é subdividido em 4 porções.

PORÇÃO	OBSERVAÇÕES
1ª PORÇÃO OU SUPERIOR	Mais móvel e mede cerca de 5cm.
2ª PORÇÃO OU DESCENDENTE	Retroperitoneal. Ducto colédoco e Ducto Pancreático principal desembocam formando a Ampola de Vater ; a 2cm proximal a esta, pode estar a Papila Duodenal menor, onde desemboca o Ducto Pancreático Acessório . Mede de 7 a 10 cm.
3ª PORÇÃO OU HORIZONTAL	Retroperitoneal, mede em torno de 10cm.
4ª PORÇÃO OU ASCENDENTE	Curta, retroperitoneal e fixada pelo Ligamento de Treitz .

O **jejuno** e o **íleo** compõem, respectivamente, a 2ª e 3ª porção do intestino delgado. Uma de suas diferenças é a espessura da parede. Enquanto o jejuno apresenta estruturas mais espessas o jejuno apresenta estruturas mais finas. Estas duas porções ficam suspensas na cavidade peritoneal através do mesentério. Tal fato, permite a livre comunicação do delgado na cavidade abdominal. O **íleo** se conecta ao ceco através da

válvula ileocecal. Juntos, medem 5 a 6 metros de comprimento. A maior parte do jejuno situa-se no quadrante superior esquerdo, enquanto a maior parte do íleo situa-se no quadrante inferior direito.

VASCULARIZAÇÃO ARTERIAL DO INTESTINO DELGADO

DUODENO: Artéria Gastroduodenal.

JEJUNO E ÍLEO: Artéria Mesentérica

VASCULARIZAÇÃO VENOSA DO INTESTINO DELGADO

A drenagem venosa é paralela a arterial e feita por meio da veia mesentérica superior.

DRENAGEM LINFÁTICA: apresentação de diversos linfonodos juntos com as Placas de Peyer na camada mucosa do intestino.

INERVAÇÃO: Simpática: deriva das fibras pré-ganglionares se originando dos nervos espinais T9 a T10. As fibras sinápticas pós-ganglionares dirigem-se ao intestino juntamente com os ramos da artéria mesentérica superior.

Parassimpático: Nervo Vago.

PONTOS FISIOLÓGICOS BÁSICOS

- * No duodeno ocorre a maior absorção de nutrientes. Ação do pâncreas, fígado e bile em conjunto.
- * Quimo recebe um jato de bicarbonato de sódio produzido no pâncreas a fim de alcalinizar o pH ácido do estômago.
- * Duodeno irá produzir secretina, hormônio que irá estimular a produção de suco pancreático pelo pâncreas.
- * A bile produzida no fígado e armazenada na vesícula biliar possui função de emulsificar as gorduras.
 - * Suco pancreático possui papel completo e fundamental. Degradará carboidratos, lipídios e proteínas. Além disso, possui bicarbonato.
 - * Todos os nutrientes serão enviados para o fígado através da veia porta hepática. Logo após serão transferidos para a corrente sanguínea.
 - * A água é absorvida em todo o intestino delgado, principalmente em sua porção proximal por transporte passivo. Eletrólitos como cálcio, potássio e ferro também são absorvidos.

INTESTINO GROSSO

O intestino grosso apresenta algumas diferenças em relação ao intestino delgado: **o calibre, as tênias, as saculações e os apêndices epiploicos.** Mede cerca de 6,5 centímetros de diâmetro e 1,5 metros de comprimento. Ele se estende do íleo até o ânus e está fixo à parede posterior do abdômen pelo mesocolo.

Ceco: primeira parte do intestino grosso. Localizado na fossa ilíaca direita. Não possui mesentério. Apresenta a **válvula ileocecal** que impede o refluxo de alimentos para o íleo quando houver contrações que propulsionam o alimento para o cólon ascendente e cólon transverso.

Apêndice Vermiforme: divertículo intestinal cego que contém massa de tecido linfóide. Apresenta o óstio **do apêndice vermiforme** que separa a estrutura do ceco.

Cólon Ascendente: segunda parte do intestino grosso. Segue para cima na margem direita da cavidade abdominal onde vira para a esquerda na flexura hepática.

Cólon Transverso: parte mais longa do intestino grosso. É móvel.

Cólon Descendente: a partir da flexura esplênica passa pela fossa ilíaca esquerda e é contínuo com o cólon sigmoide.

Cólon Sigmoide: une o cólon descendente ao reto.

Reto: porção final do intestino grosso. Realiza o armazenamento de fezes para a absorção final de nutrientes, antes de serem eliminadas pelo organismo através do ânus.

Ânus: orifício final do intestino grosso por onde são eliminadas as fezes e gases intestinais. Formado pelo esfíncter interno, esfíncter externo e músculos levantadores do ânus.

Flexura Hepática – entre o cólon ascendente e o cólon transverso.

Flexura Esplênica – entre o cólon transverso e o cólon descendente.

VASCULARIZAÇÃO ARTERIAL DO INTESTINO GROSSO

Ceco: Artéria Mesentérica Superior – Ramos Ileocólicos

Cólon Ascendente: Artéria Mesentérica Superior – Cólica Direita

Cólon Transverso: Artéria Mesentérica Superior – Cólica Média

Cólon Descendente: Artéria Mesentérica Inferior – Cólica Esquerda

Cólon Sigmoide: Artéria Mesentérica Inferior – Ramo sigmoide

Reto: Artéria Mesentérica Inferior – Ramo Retal Superior

VASCULARIZAÇÃO VENOSA DO INTESTINO GROSSO

A drenagem venosa é paralela a arterial. Veia mesentérica inferior drena para a veia esplênica; a veia mesentérica superior forma a porta em conjunto com a esplênica, sendo ambas parte do sistema porta. Já as veias retais médias e inferior drenam para o sistema ilíaco-cava.

DRENAGEM LINFÁTICA: apresentação de diversos linfonodos denominados linfonodos mesentéricos.

INERVAÇÃO: Simpática: Nervos Simpáticos Toracolombares.

Parassimpático: Plexo Pélvico.

Dentre as principais funções do intestino grosso destacam-se a absorção de água

e de certos eletrólitos; síntese de determinadas vitaminas pelas bactérias intestinais; armazenagem temporária dos resíduos (fezes) e a eliminação de resíduos do corpo (defecação).

*** Ondas peristálticas intermitentes e bem espaçadas movem o material fecal do ceco para o interior do colo ascendente, transverso e descendente. À medida que se move através do colo, a água é continuamente reabsorvida das fezes, pelas paredes do intestino, para o interior dos capilares.**

PÂNCREAS

Órgão retroperitoneal localizado atrás do estômago em forma de “C”. Apresenta íntima relação com as quatro porções do **duodeno**. Anatomicamente é dividido em cinco regiões: **cabeça, colo, corpo, cauda e processo uncinado**. Fisiologicamente é dividido em:

- a) **Pâncreas Endócrino**: representado pelas Ilhotas de Langerhans responsáveis pela produção de insulina, glucagon, somatostatinas e polipeptídeo pancreático. Possui objetivo final a digestão de açúcares, lipídios e proteínas.
- b) **Pâncreas Exócrino**: produção de bicarbonato e enzimas digestivas com objetivo final de controle e regulação de glicemia. Porção acinosa.

A irrigação arterial do pâncreas é composta pela artéria mesentérica superior e pelo tronco celíaco. Observe na figura abaixo:

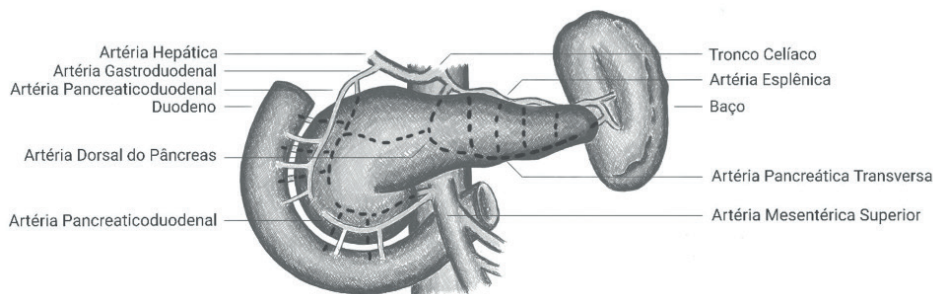


Figura 7.3 Irrigação arterial do pâncreas

Fonte: Próprio autor

A drenagem venosa do pâncreas se faz para a veia porta, veia esplênica e as veias mesentéricas superior e inferior. Observe na imagem abaixo:

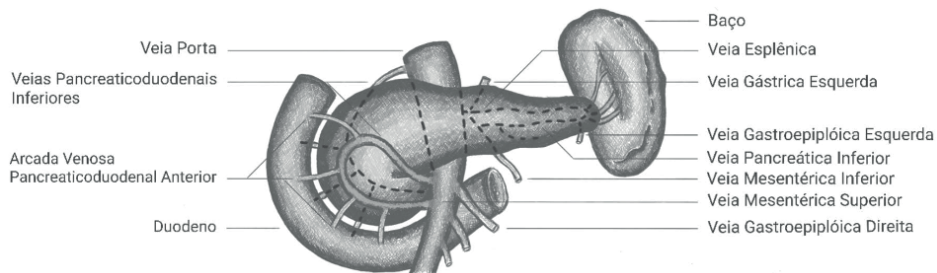


Figura 7.4 Drenagem venosa do pâncreas

Fonte: Próprio autor

DUCTOS PANCREÁTICOS: canais que possuem a função de levar o produto final do pâncreas até o duodeno. São em número de dois:

a) Ducto Pancreático Principal ou de Wirsung: ducto pancreático principal começa na cauda do pâncreas e corre para sua cabeça, onde se curva inferiormente e está intimamente relacionada com o ducto colédoco. O ducto pancreático se une ao ducto colédoco (fígado e vesícula biliar) formando a **Ampola de Vater ou Papila Maior**. Após, entra na segunda porção do duodeno pelo **Esfíncter de Oddi**.

b) Ducto Pancreático Secundário ou de Santorini: possui a função de drenagem da região do processo uncinado enquanto o restante das regiões drena pelo ducto principal. Se esvazia na **Papila Menor**.

** Para uma melhor visualização e compreensão, observe a imagem abaixo:*

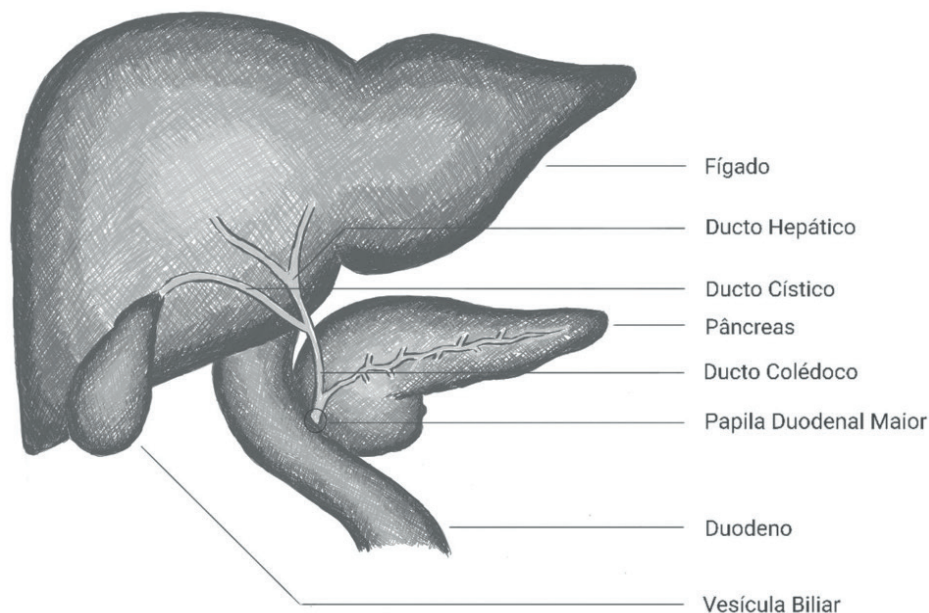


Figura 7.5 Ductos pancreáticos

Fonte: Próprio autor

Inervação Pancreática: Nervos Esplâncnicos e Nervo Vago.

Drenagem Pancreática: Linfonodos Pancreáticos.

VESÍCULA BILIAR

A Vesícula Biliar situa-se na fossa da vesícula biliar na face visceral do fígado. Esta fossa situa-se na junção do lobo direito e do lobo quadrado do fígado. Sua função é o **armazenamento** de bile. O Ducto Cístico liga a vesícula biliar ao Ducto Hepático comum (união do ducto hepático direito e esquerdo) formando o Ducto Colédoco. O ducto colédoco desce posterior a parte superior do duodeno e situa-se na face posterior da cabeça do pâncreas. No lado esquerdo da parte descendente do duodeno, o ducto colédoco entra em contato com o ducto pancreático principal ou de Wirsung através da papila maior. A vesícula biliar tem capacidade para armazenar até 50 ml **de bile produzida pelo fígado**.

A relação da vesícula biliar com o duodeno é tão íntima que a parte superior do duodeno normalmente é manchada com bile no cadáver.

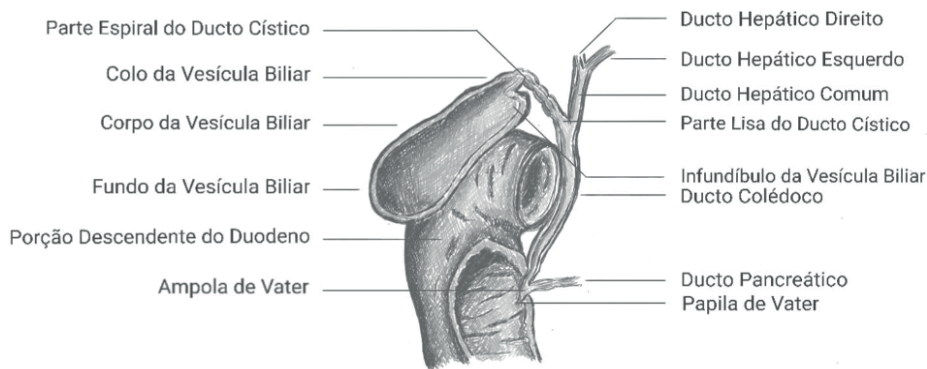


Figura 7.6 Anatomia da vesícula biliar

Fonte: Próprio autor

REUMINDO: Ducto Hepático Esquerdo e Direito originam Ducto Hepático Comum. Ducto Cístico saí da vesícula e se encontra com Ducto Colédoco. Ducto Pancreático Principal ou de Wirsung se liga ao Ducto Colédoco e origina a Ampola de Vater ou Papila Maior que se esvazia na segunda porção duodenal.

FÍGADO

Composto pela união de milhões de hepatócitos, o maior órgão interno do organismo possui **função metabólica**. É irrigado pela artéria hepática proveniente da artéria aorta abdominal. No entanto, apenas 20% de sua circulação é composta por sangue arterial. Sua inervação é realizada pelo gânglio celíaco e nervo vago. Apresenta duas faces:

A) DIAFRAGMÁTICA: apresentação de um lobo direito e um lobo esquerdo separados pelo **Ligamento Falciforme**. Na extremidade desse ligamento encontramos um cordão fibroso resultante da obliteração da veia umbilical, conhecido como **Ligamento Redondo** do Fígado. Os ligamentos que fixam o órgão ao diafragma são chamados de **Ligamentos Coronários Direito e Esquerdo**. Esse ligamento se encontram em sua parte superior.

B) VISCERAL: apresentação de quatro lobos; **direito, esquerdo, quadrado e caudado**. Entre o lobo direito e o quadrado encontramos a vesícula biliar e entre o lobo direito e o caudado, há um sulco que aloja a veia cava inferior. Entre os lobos caudado e quadrado, há uma fenda transversal: a porta do fígado por onde passam a artéria hepática, a veia porta, o ducto hepático comum, os nervos e os vasos linfáticos.

Quase todos os nutrientes do sistema gastrointestinal serão transferidos para a veia porta que se dirige até o fígado e depois de filtrados se dispersam na circulação sanguínea. Ácidos graxos de cadeia longa são absorvidos na cisterna do quilo através do Sistema Linfático e após irão ao fígado. Logo, nem todos os nutrientes passam pelo Sistema Porta, porém, todos os nutrientes passam pelo fígado!

Veia Porta: artéria mesentérica superior + artéria esplênica.

Tríade Hepática: artéria hepática + veia porta + vesícula biliar.

Hilo Hepático: região da tríade hepática

A junção dos hepatócitos possui formato hexagonal o qual se organiza em lóbulos. Em cada ângulo do hexágono ocorre a entrada de uma ramificação da veia porta, artéria hepática e ducto biliar formando o **ESPAÇO PORTA**. Fluxo sanguíneo ocorre do espaço porta para a veia central. Todas as veias centrais que sairão do fígado irão se encontrar e formam a **VEIA HEPÁTICA**.

** Lembre-se que a veia porta e artéria hepática entraram pela região basal do fígado.*

CÉLULAS DE KUPFFER: macrófagos do fígado. Maior concentração de células brancas ocorre nesse órgão.

CÉLULAS DE ITO: armazenamento de substâncias.

É considerado um órgão subdiafragmático fazendo com que o pulmão direito seja mais alto em relação ao esquerdo em razão de seu tamanho.

FUNÇÕES FISIOLÓGICAS IMPORTANTES

- * Armazenamento de glicogênio e manutenção da glicemia. Quando sua formação chegar ao máximo formará gordura a qual será armazenada em adipócitos.
 - * Oxidação de Ácidos Graxos – obtenção de energia na falta de glicogênio.
 - * Produção de colesterol, fosfolípidios e lipoproteínas.
 - * Conversão de amônia em ureia.
- Produção de proteínas plasmáticas como por exemplo a albumina.
- * Armazenamento de ferro.
 - * Coagulação: Vitamina K.

- * Excreção de fármacos, hormônios e outras substâncias



DESINTOXICAÇÃO.

- * Responsável pelo início da fragmentação de células vermelhas: primeiro processo para a formação da bilirrubina. Após é enviada para a excreção na vesícula biliar dando cor as fezes.
- * Excreção de cálcio na bile.
- * Filtragem de microrganismos presentes na circulação e armazenamento sanguíneo.
- * Conversão de Vitamina D.
- * Secreção da bile.
- * Síntese de Angiotensinogênio.

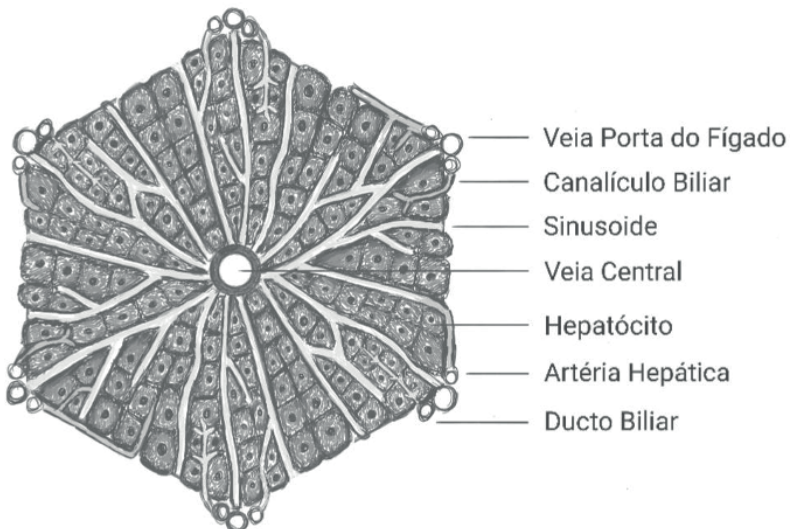


Figura 7.7 Corte histológico do fígado

Fonte: Próprio autor

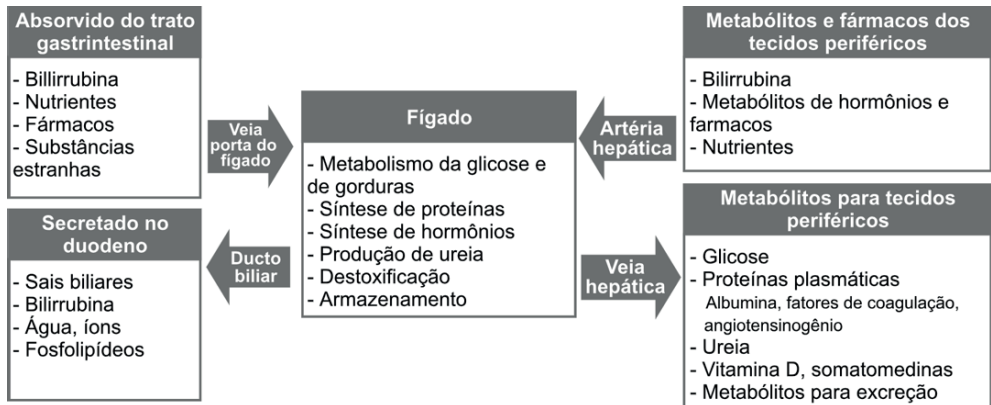


Figura 7.8 Fígado e anexos: controle de substâncias

Fonte: Próprio autor

IMPRESSÕES HEPÁTICAS

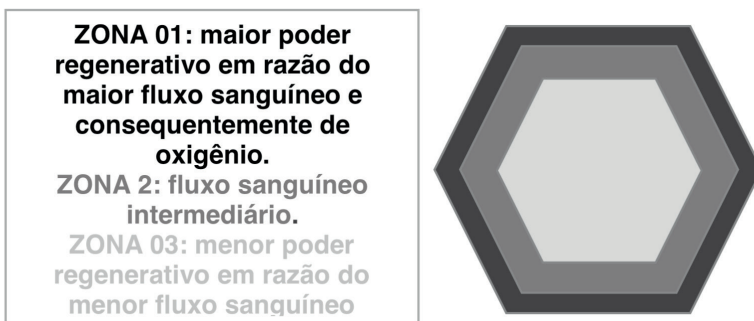
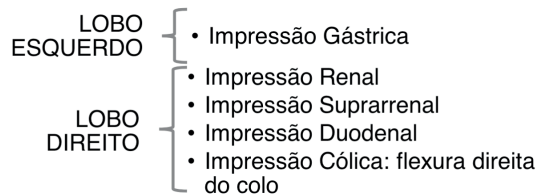


Figura 7.9 Zonas hepáticas

Fonte: Próprio autor

REFERÊNCIAS

GUYTON, A.C.; HALL, J.E. **Tratado de Fisiologia Médica**. 13. ed. Rio de Janeiro: Elsevier, 2017.

SILVERTHORN, DeeUnglaub. **Fisiologia humana: uma abordagem integrada**. 5. ed. Porto Alegre: Artmed, 2010.

MOORE, K. L.; DALEY II, A. F. **Anatomia orientada para a clínica**. 7. ed. Rio de Janeiro: Guanabara Koogan, 2014.

AULA DE ANATOMIA. Sistema digestório. Disponível em: <<https://www.auladeanatomia.com/novosite/sistemas/sistema-digestorio/>>. Acesso em: 16 de janeiro de 2021.

Apostilas Gastroenterologia 1 e 2 MEDCEL – Curso Preparatório para Residência Médica.

CAPÍTULO 8

SISTEMA GENITURINÁRIO - RESUMO TEXTO

Martina Dominick Rehn

<http://lattes.cnpq.br/8474936569900055>

Giorgia Limana Guerra

<http://lattes.cnpq.br/5993486197207518>

Guilherme Stradiotto Batistella

<http://lattes.cnpq.br/0166525165071740>

Isabella Decezaro

<http://lattes.cnpq.br/3649910128170117>

Tiango Aguiar Ribeiro

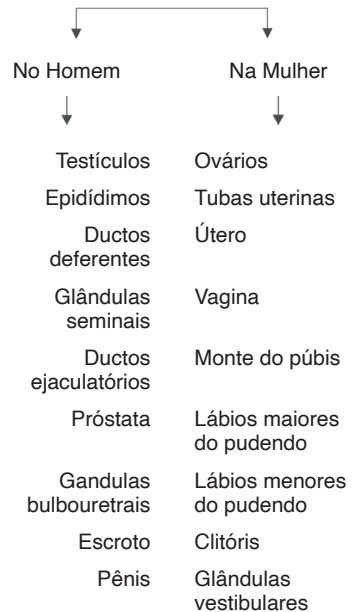
<http://lattes.cnpq.br/5738745231283624>

Ângela Quatrin Campagnolo

<http://lattes.cnpq.br/5972952440958751>

Alessandro Theisen Fischer

<http://lattes.cnpq.br/5822016580590809>



O Sistema geniturinário é composto por:

- Ureteres;
- Bexiga;
- Uretra;

URETERES

Função: Responsáveis por transportar a urina dos rins até a bexiga.

Eles penetram a parede visceral obliquamente criando uma válvula unidirecional, não permitindo que a urina volte depois que já está na bexiga.

Vascularização:

- Artéria vesical inferior (homem) artéria vesical vaginal (mulher)
- Plexo venoso vesical
- Veias ilíacas internas

BEXIGA

Função: Armazenar a urina produzida nos rins.

A bexiga anatomicamente é dividida em regiões. O ápice, o fundo, o corpo e o colo.

Ápice	Aponta para a margem superior da sínfise púbica quando a bexiga se encontra vazia
Fundo	É o oposto do ápice; parede posterior; um pouco convexa
Corpo	Entre o ápice e o fundo; bem distensível
Colo	Parte inferior da bexiga; é mantido no lugar por ligamentos pélvicos; local do trigono da bexiga

Tabela 8.1 Regiões da bexiga

Vascularização:

- Artérias vesicais superiores
- Artérias vesicais inferiores
- Veias vesicais superiores
- Plexo venoso vesical

Inervação:

- Fibras parassimpáticas – contrai o musculo detrusor e inibe o músculo esfíncter interno da uretra masculina.
- Fibras simpáticas – estimula a ejaculação; contrai o musculo esfíncter interno da uretra masculina (para evitar um refluxo do sêmen para a bexiga).
- Fibras sensitivas – sensações de dor (hiperdistensão)

URETRA

Função: Conduzir a urina da bexiga para o exterior; conduzir o sêmen nos homens.

É um tubo muscular que é diferente nos homens e nas mulheres.

Nos homens

→ mede aproximadamente entre 18 a 22 cm e é dividida em 4 partes:

Intramural – parte do colo da bexiga; circundada pelo musculo esfíncter interno

Prostática – desce pela parte anterior da próstata; parte mais larga e dilatável; é onde os ductos ejaculatórios e prostáticos desembocam; (trato urinário e reprodutivo se fundem)

Membranácea – circundada pelo musculo esfíncter externo; penetra a membrana do períneo;

Esponjosa – atravessa o corpo esponjoso; parte mais longa e mais móvel; glândulas bulbouretrais e glândulas uretrais.

Nas mulheres

→ mede aproximadamente 4 cm de comprimento.

Segue do óstio interno da uretra na bexiga até o óstio externo da uretra que está no vestíbulo da vagina (fenda entre os lábios menores). Segue paralela e anteriormente à vagina. Não possui um esfíncter interno pois a uretra feminina não é compartilhada com o sistema genital como é no homem.

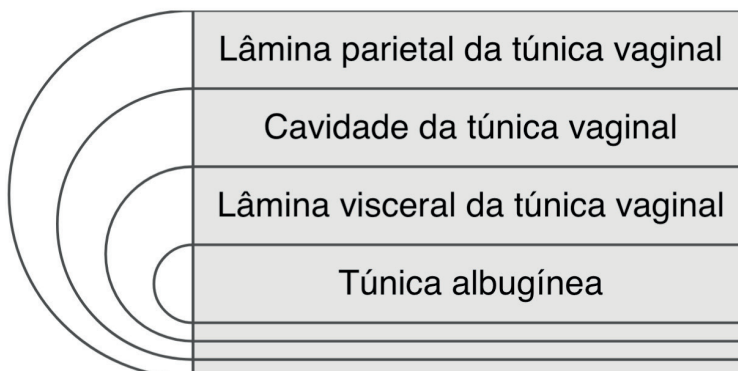
SISTEMA GENITAL MASCULINO

Testículos

Função: Produção de espermatozoides e hormônios masculinos (testosterona).

São as gônadas masculinas e são suspensos no escroto (saco cutâneo) pelos funículos espermáticos. O escroto ou saco escrotal ajuda a manter os testículos a uma temperatura abaixo da temperatura abdominal.

As camadas até chegar no testículo da mais externa para mais interna são:



Cada **testículo** é envolto pela **túnica albugínea** que forma o mediastino. O **mediastino** se divide em **lóbulos testiculares** que são ocupados por **túbulos seminíferos**.

Os túbulos seminíferos contorcidos são os responsáveis pela produção dos espermatozoides. Já os túbulos seminíferos retos levam os espermatozoides dos túbulos seminíferos contorcidos até o ducto eferente o qual leva-os até o epidídimo.

O FSH que é liberado pela hipófise atua nas células de Sertoli que ativam a espermatogênese	O LH que é liberado pela hipófise atua nas células de Leydig que produzem e liberam testosterona
---------------------------------------------------------------------------------------------	--------------------------------------------------------------------------------------------------

Ao lado, uma figura representando as células de Sertoli e as células de Leydig que há nos testículos.

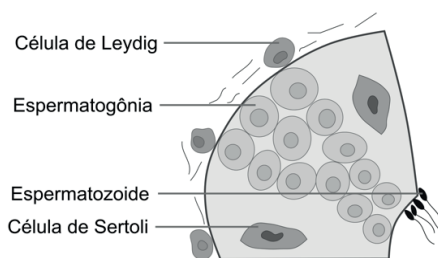
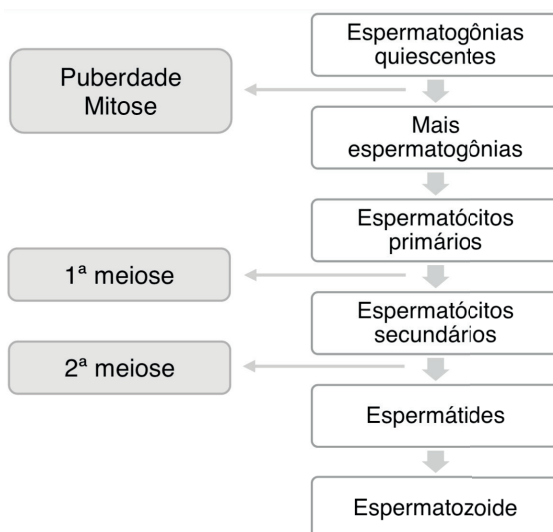


Figura 8.1 Desenho de parte de um testículo

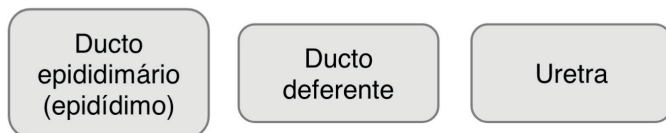Fonte: Próprio autor

A seguir um esquema da espermatogênese:



Ductos Genitais Extratesticulares

Função: responsáveis por conduzir os espermatozoides até o final do pênis.



Ducto epididimário forma o epidídimo que é dividido em cabeça do epidídimo, corpo do epidídimo e cauda do epidídimo. É nele que o espermatozoide é maturado.

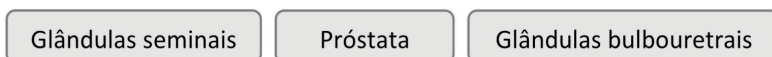Da cauda do epidídimo é que inicia o ducto deferente que leva os espermatozoides maturados para o ducto ejaculatório.

Obs: é no ducto deferente que acontece a deferentectomia ou vasectomia.

Do ducto ejaculatório os espermatozoides, durante a ejaculação, vão para a uretra.

Glândulas Acessórias

Função: produzir secreções essenciais para a função reprodutiva do homem.



As glândulas seminais são encontradas superiormente à próstata e não armazenam espermatozoide. Secretam um líquido alcalino com frutose que serve de fonte de energia para os espermatozoides e um agente coagulante que acompanha os até a uretra.

A próstata é a maior glândula acessória no sistema genital masculino, assemelhando-se a uma noz. Tem como função de produzir um líquido fino e leitoso que representa 20% do sêmen e participa da ativação dos espermatozoides. É extraperitoneal e se encontra inferiormente a bexiga, glândulas seminais e ampola do ducto deferente. É atravessado pela uretra prostática. O câncer de próstata é hoje o 2º câncer que mais leva ao óbito.

As glândulas bulbouretrais também conhecidas como glândulas de Cowper, são comparadas a ervilhas e são encontradas na parte membranácea da uretra – no músculo esfíncter externo da uretra. Possuem ductos que vão até o bulbo do pênis que conduzem sua secreção mucosa durante a excitação sexual.

Pênis

Função: fazer a excreção de urina e sêmen.

Pode ser dividido em 3 partes:

Raiz	Corpo	Glande
<ul style="list-style-type: none"> - Parte fixa - Formado pelos ramos, bulbo e músculos isquiocavernoso (ereção) e bulboesponjoso (ejaculação) 	<ul style="list-style-type: none"> - Parte pendular - Suspensa da sínfise púbica - Corpos cavernosos e corpo esponjoso - Não tem músculos 	<ul style="list-style-type: none"> - Parte distal - Formado pela coroa e colo da glândula, frênulo do prepúcio e meato uretral - Corpo esponjoso

Tabela 8.2 Divisão partes do pênis

É formado por três corpos cilíndricos de tecido cavernoso erétil que são revestidos e unidos pela fáscia do pênis (fáscia de Buck):

- Dois corpos cavernosos dorsalmente (revestidos por túnica albugínea)
- Um corpo esponjoso ventralmente (contém a parte esponjosa da uretra)

Vascularização:

- Artéria profundas:
 - Artérias dorsais
 - Artérias profundas
 - Artéria bulbar (ramo da artéria pudenda interna)
- Artérias superficiais (ramos da artéria pudenda externa)
 - Veia dorsal profunda do pênis (tributária do plexo venoso)
 - Veia dorsal superficial (tributária da veia pudenda externa)

Inervação:

- Nervos cavernosos (ramos parassimpáticos) -> ereção
- Nervo dorsal do pênis (ramo nervo pudendo) -> sensitivo e simpático
- Ramos do nervo ilioinguinal

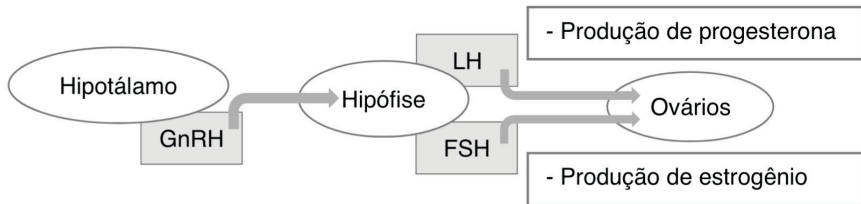
SISTEMA GENITAL FEMININO

Ovários

Função: desenvolver as células germinativas femininas (oócitos) e produzir hormônios sexuais.

- São as gônadas femininas e possuem um formato semelhante ao de uma amêndoa.
- São responsáveis pela produção de progesterona e estrogênio (estradiol) e pelo armazenamento dos óvulos que, um a cada 28 dias em média, é liberado para que possa ser fecundado por um espermatozoide.

O FSH e o LH produzidos na hipófise vão atuar nos ovários para estimular o crescimento e a liberação de um ovócito do ovário.



Ciclo ovariano -> desenvolvimento dos folículos, ovulação e formação do corpo lúteo.

O FSH durante cada ciclo, promove o crescimento de vários folículos primordiais entre 5 a 12 folículos primários. Um folículo só se torna maduro e se rompe na superfície do ovário liberando o ovócito.

Desenvolvimento do folículo ovariano:

- Crescimento e diferenciação do ovócito primário;
- Proliferação das células foliculares;
- Formação da zona pelúcida;
- Desenvolvimento das tecas foliculares;

Células da teca sintetizam progesterona e testosterona, enquanto as células da granulosa transformam testosterona em estradiol através da enzima aromatase.

Ciclo menstrual: duas fases

- fase folicular -> estrogênio
- fase lútea -> progesterona

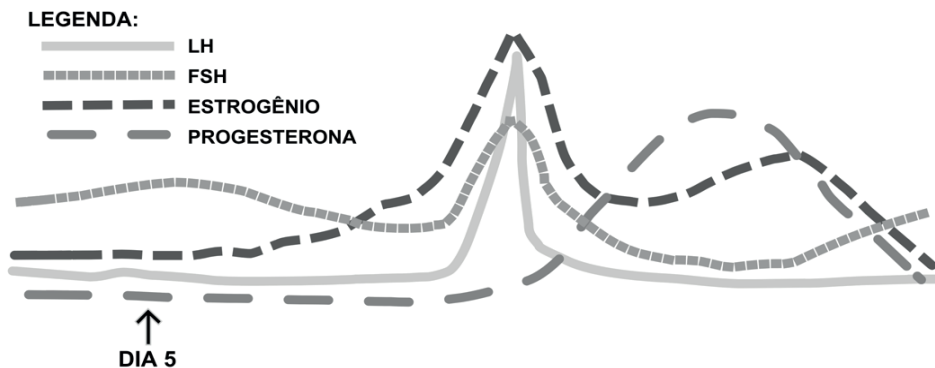


Figura 8.2 Gráfico de hormônios durante o ciclo menstrual

Fonte: Próprio autor

Tubas Uterinas

Função: transporte do oócito durante a vida fértil para a cavidade uterina.

É considerado o local habitual de fertilização.

Podem ser divididas em 4 partes:

Infundíbulo	Ampola	Istmo	Parte uterina
<ul style="list-style-type: none">• Extremidade distal• Apresenta fimbrias que se abrem sobre a face medial do ovário	<ul style="list-style-type: none">• Parte mais larga e longa da tuba• Local onde geralmente ocorre a fertilização	<ul style="list-style-type: none">• Parede espessa• Entra no corno uterino	<ul style="list-style-type: none">• Segmento intramural curto da tuba• Através do óstio uterino atravessa a parede do útero

Tabela 8.3 Divisão das partes da tuba uterina

Útero

Função: manter e desenvolver o embrião e o feto no seu interior.

- É um órgão muscular oco com paredes espessas e formato piriforme.

- Durante o crescimento do feto, as paredes musculares vão se adaptando e auxiliam na expulsão do mesmo durante o parto.

- É dividido em 3 partes:

→ Corpo (2/3 superiores do útero; inclui o fundo)

→ Istmo (separa o corpo do colo do útero)

→ Colo (parte inferior do útero, cilíndrico e relativamente estreito, próximo à vagina)

- Os cornos do útero são regiões onde as tubas uterinas penetram no corpo do útero.

- É constituído de endométrio (parte interna, responsável pela implantação do embrião, e na ausência deste, é eliminado no fluxo menstrual), miométrio (músculo liso) e perimétrio (reveste externamente o útero).

- Os ligamentos do útero são:

- Ligamento útero-ovárico

- Ligamento redondo do útero

- Ligamento largo do útero

- Ligamentos transversos do colo

- Ligamentos retouterinos

- A irrigação do útero provém das artérias uterinas e veias uterinas que penetram nos ligamentos largos que junto com as artérias formam um plexo venoso uterino que drenam para as veias ilíacas internas.

- O ciclo menstrual observado no endométrio é dividido em 3 fases:
 - (1) Fase Proliferativa (Fase Estrogênica) - proliferação do endométrio uterino
 - (2) Fase Secretora (Fase Progesteronal) - desenvolvimento de mudanças secretórias no endométrio
 - (3) Fase Menstrual - descamação do endométrio

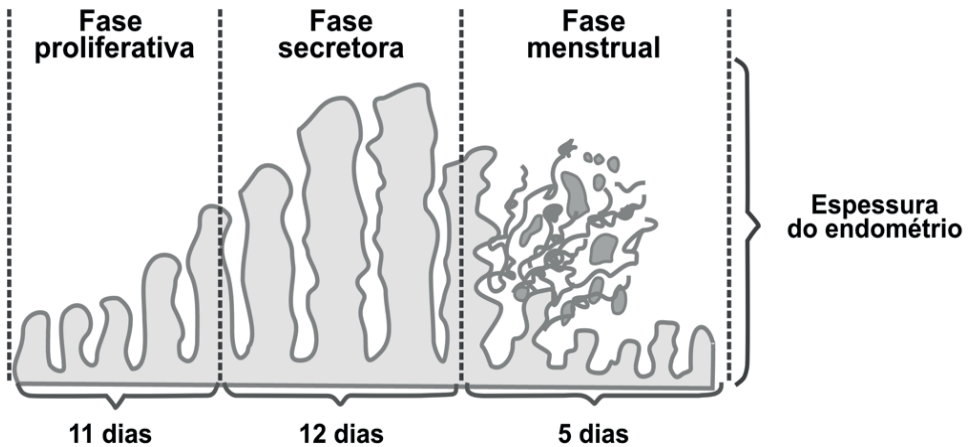


Figura 8.3 Fases do ciclo menstrual no endométrio

Fonte: Próprio autor

Vagina

Função: serve como canal para o fluxo menstrual; canal de parto; recebe o pênis durante a relação sexual;

- É responsável pela comunicação do colo do útero e o exterior (vestíbulo da vagina)
- É musculomembranácea e estendível
- Está relacionada anteriormente com o fundo da bexiga e uretra, lateralmente como o músculo levantador do ânus, a fáscia visceral da pelve e os ureteres, e posteriormente com o canal anal, o reto e a escavação retouterina.
 - O fórnice da vagina é o recesso ao redor do colo do útero.
 - Os músculos que comprimem a vagina e atuam como esfíncteres são:
 - Pubovaginal
 - Esfíncter externo da uretra
 - Esfíncter uretrovaginal
 - Bulboesponjoso

REFERÊNCIAS

GUYTON, A.C.; HALL, J.E. **Tratado de Fisiologia Médica**. 13. ed. Rio de Janeiro: Elsevier, 2017.

MOORE, K. L.; DALEY II, A. F. **Anatomia orientada para a clínica**. 7. ed. Rio de Janeiro: Guanabara Koogan, 2014.

MOORE, K. L.; PERSAUD, T.V.N. **Embriologia Clínica**. 8. ed. Rio de Janeiro: Guanabara Koogan, 2008.

CAPÍTULO 9

SISTEMA RENAL - RESUMO TEXTO

Martina Dominick Rehn

<http://lattes.cnpq.br/8474936569900055>

Giorgia Limana Guerra

<http://lattes.cnpq.br/5993486197207518>

Guilherme Stradiotto Batistella

<http://lattes.cnpq.br/0166525165071740>

Isabella Decezaro

<http://lattes.cnpq.br/3649910128170117>

Tiango Aguiar Ribeiro

<http://lattes.cnpq.br/5738745231283624>

Ângela Quatrin Campagnolo

<http://lattes.cnpq.br/5972952440958751>

Alessandro Theisen Fischer

<http://lattes.cnpq.br/5822016580590809>

Função: retirar do sangue o excesso de água, sais e resíduos do metabolismo; devolver nutrientes e substâncias químicas ao sangue; produzir a urina.

- Os rins estão localizados no retroperitônio
- Medem aproximadamente 10cm e são posicionados obliquamente
- O polo superior do rim direito está aproximadamente 2,5cm mais baixo do que o esquerdo (possivelmente por causa do fígado)

Rim esquerdo	Rim direito
Faz contato com a suprarrenal esquerda, o diafragma, a 12 ^a costela, o músculo psoas maior, o músculo quadrado lombar, o músculo transverso do abdome, porção do jejuno, a flexura esplênica do cólon, o pâncreas, o estômago, e com o baço.	Faz contato com a suprarrenal direita, o diafragma, a 12 ^a costela, o músculo psoas maior, o músculo quadrado lombar, o músculo transverso do abdome, porção do jejuno, a flexura hepática do cólon, o fígado e com o duodeno.

Tabela 9.1 Estruturas adjacentes aos rins

Faces: anterior e posterior

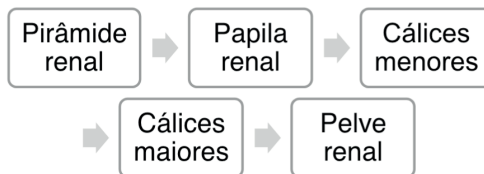
Margens: medial (côncava) e lateral (convexa)

Polos: superior e inferior

Margem medial -> seio renal e pelve renal

Pelve renal: é a expansão do ureter que irá coletar a urina produzida pelo rim;

CONDUÇÃO DA URINA



Seio renal: integra a pelve renal, os cálices maiores e menores, os vasos sanguíneos, nervos e um pouco de gordura.

Hilo renal: é por onde passam a veia renal a artéria renal e a pelve renal.

A **veia renal** é anteriormente à **artéria renal** que é anterior à **pelve renal**.

Colunas de Bertin: são as colunas da parte cortical entre as pirâmides.

O rim possui uma parte chamada de **córtex renal** (mais externo) e outra de **medula renal** (mais interno).

NÉFRON

→ O Néfron é a unidade funcional do rim.

Néfron cortical = néfrons que têm os glomérulos localizados na zona cortical; possuem alças de Henle curtas;

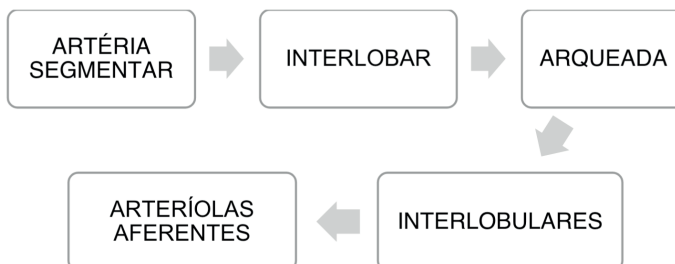
Néfron justaglomerular = glomérulos mais profundos no córtex;

Glomérulo	No córtex; composto de capilares enovelados; presente dentro da cápsula de Bowman; local onde parte de líquido é filtrado do sangue
Túbulo contorcido proximal	No córtex; faz a conexão entre o glomérulo e a alça de Henle
Alça de Henle	Na Medula; ramo descendente e ascendente;
Túbulo contorcido distal	No córtex; faz a conexão entre a alça de Henle e o túbulo coletor
Túbulo coletor	No córtex; faz a conexão entre o Túbulo contorcido distal e o ducto coletor
Ducto coletor	Parte do córtex em direção a medula; os ductos se unem para então se esvaziar na pelve renal

Tabela 9.2 Descrição dos elementos que compõem o néfron

VASCULARIZAÇÃO:

A ordem pelo qual o sangue percorre:



Obs: Artéria arqueada = Separa a região cortical da região medular

Macula densa = importante no controle da função do néfron; avalia o conteúdo iônico e o volume de água e produz sinalizadores que irão liberar **renina** na circulação.

FORMAÇÃO DA URINA

1º -> filtração glomerular;

2º -> reabsorção de substâncias dos túbulos renais para o sangue;

3º -> secreção de substâncias do sangue para os túbulos renais.



O filtrado glomerular apresenta:

- concentrações de cloreto, glicose, ureia e fosfato
- porém quase não contém proteínas e hemácias pois suas moléculas não passam por serem maiores.

POUCO
REABSORVIDO

- A maioria das substâncias que devem ser retiradas do sangue, principalmente os produtos finais do metabolismo, como ureia, creatinina, ácido úrico e uratos
- assim, excretada em grande quantidade na urina.

MAIS
REABSORVIDO

- eletrólitos como os íons sódio, cloreto e bicarbonato
- assim, aparecem em pequena quantidade na urina.

- A diminuição da concentração de NaCl na mácula densa causa dilatação das arteríolas aferentes e assim aumentando a liberação de renina.
- Com o aumento da renina ocorre um aumento de angiotensina II

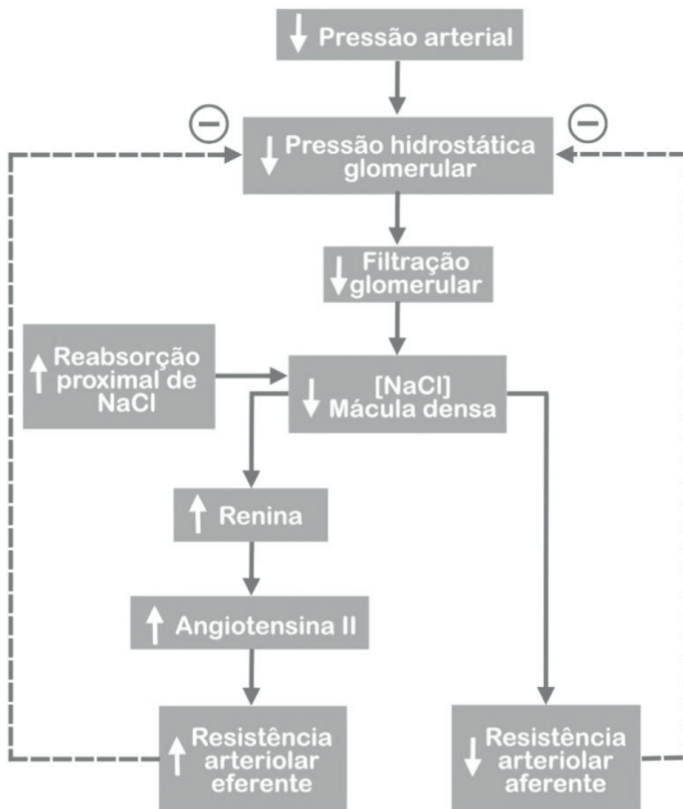


Figura 9.1 Fluxograma Sistema Renina-Angiotensina-Aldosterona

Fonte: Próprio autor

REFERÊNCIAS

GUYTON, A.C.; HALL, J.E. **Tratado de Fisiologia Médica**. 13. ed. Rio de Janeiro: Elsevier, 2017.

MOORE, K. L.; DALEY II, A. F. **Anatomia orientada para a clínica**. 7. ed. Rio de Janeiro: Guanabara Koogan, 2014.

MOORE, K. L.; PERSAUD, T.V.N. **Embriologia Clínica**. 8. ed. Rio de Janeiro: Guanabara Koogan, 2008.

CAPÍTULO 10

SISTEMA ENDÓCRINO - RESUMO TEXTO

Giorgia Limana Guerra

<http://lattes.cnpq.br/5993486197207518>

Martina Dominick Rehn

<http://lattes.cnpq.br/8474936569900055>

Guilherme Stradiotto Batistella

<http://lattes.cnpq.br/0166525165071740>

Isabella Decezaro

<http://lattes.cnpq.br/3649910128170117>

Alessandro Theisen Fischer

<http://lattes.cnpq.br/5822016580590809>

Tiango Aguiar Ribeiro

<http://lattes.cnpq.br/5738745231283624>

Ângela Quatrin Campagnolo

<http://lattes.cnpq.br/5972952440958751>

Hormônios são **mensageiros químicos** liberados por glândulas ou neurônios (sendo então classificados como endócrinos ou neuroendócrinos, respectivamente), que atingem a corrente sanguínea e são transportados até as células alvo. Atuantes em funções como o **desenvolvimento, crescimento, comportamento e metabolismo** do corpo humano, o Sistema Endócrino e seus hormônios são responsáveis por manter a **homeostasia corporal**.

CATEGORIAS

Hormônios podem ser:

- **Proteínas ou Polipeptídeos** → Provenientes da Hipófise, Pâncreas e Paratireoide.
- **Esteroides** → Provenientes do Córtex Adrenal, Ovários/Testículos e Placenta;
- **Derivados do aminoácido tirosina** → Provenientes da Tireoide e da Medula Adrenal.

CONTROLE

O controle hormonal pode ser realizado por meio de respostas sistêmicas à ação de certo hormônio, os **feedbacks (retroalimentação)**.

Exemplo: Interrompe-se a liberação insulínica quando a concentração de glicose no sangue diminui.

TRANSPORTE

Em sua jornada através do sangue, os hormônios podem ser transportados livremente no plasma ou ligados a proteínas plasmáticas, o que lhes confere maior tempo de adesão no sangue (levam mais tempo para ser liberados nos tecidos-alvo).

RESPOSTAS HORMONAIS

- Resposta a hormônios proteicos e catecolaminas: os hormônios interagem com receptores na membrana celular. Agem por meio de segundos mensageiros;
- Resposta a hormônios esteroides e tireoidianos: hormônios interagem com

receptores no interior da célula, estimulando a síntese proteica para gerar uma resposta.

HIPOTÁLAMO

Monitora a secreção da Hipófise. Juntos, controlam crescimento, metabolismo, lactação e equilíbrio hídrico. O hipotálamo envia sinais neurais para a **neurohipófise** (posterior) e hormônios liberadores ou inibidores para a **adenohipófise** (anterior). Esses últimos chegam à hipófise anterior através da circulação porta hipofisária, sendo secretados a partir da eminência mediana.

HORMÔNIO	AÇÃO (ADENOHIPÓFISE)
Liberador da Tireotropina (TRH)	Estimula secreção do Hormônio Tireoestimulante (TSH)
Liberador do Hormônio do Crescimento (GHRH)	Estimula secreção do Hormônio do Crescimento (GH)
Inibidor do Hormônio do Crescimento (Somatostatina)	Inibe liberação do Hormônio do Crescimento (GH)
Liberador de Corticotropina (CRH)	Estimula liberação do Hormônio Adrenocorticotropico (ACTH)
Liberador de Gonadotropina (GnRH)	Estimula liberação dos Hormônios Luteinizante (LH) e Foliculoestimulante (FSH)
Dopamina ou Inibidor da Prolactina (PIH)	Inibe a liberação da Prolactina

Tabela 10.1: Hormônios hipotalâmicos

ATENÇÃO! → Note que a maior parte dos hormônios hipotalâmicos têm efeito excitatório sobre a glândula hipofisária, com importante EXCEÇÃO da Prolactina, que está em constante produção e deve ser INIBIDA pelo hipotálamo para que não produza sempre os efeitos hormonais.

HIPÓFISE OU PITUITÁRIA

Características Anatômicas: Diretamente relacionada com o hipotálamo por meio do pedúnculo hipofisário, a glândula hipófise/pituitária é localizada na sela túrcica, que por sua vez faz parte do osso esfenoide. A glândula é revestida por cápsula de tecido conjuntivo, e divide-se em duas partes:

1. HIPÓFISE ANTERIOR/ADENO-HIPÓFISE:

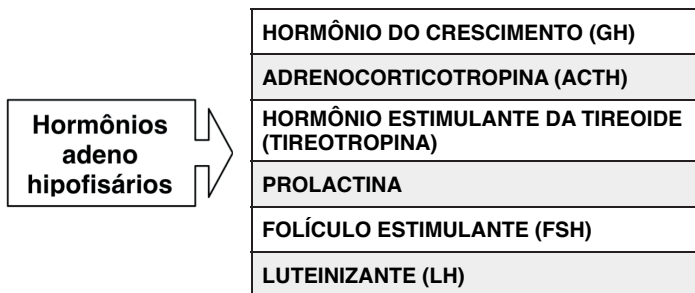
Origem: Bolsa de Rathke (epitélio faríngeo)

Células: Existem as cromóforas (não coradas, mantêm a estrutura) e as cromófilas (coradas). As últimas podem ser diferenciadas em:

TIPO CELULAR	AFINIDADE	HORMÔNIO
Somatotróficas	Acidófilas (eosina)	GH
Mamotróficas	Acidófilas (eosina)	Prolactina
Tireotróficas	Basófilas (azul de metileno)	TSH
Corticotróficas	Basófilas (azul de metileno)	ACTH
Gonadotróficas	Basófilas (azul de metileno)	LH/FSH

Tabela 10.2: Células hipofisárias

Composição: *pars distalis, pars tubulares, pars intermedia*



Hormônio do Crescimento ou Somatotrópico ou Somatotropina

Estimulado por: GHRH (também pode sofrer efeitos de Catecolaminas, Dopaminas e Serotoninas)

Inibido por: Somatostatina

Secreção pulsátil, excitada em períodos de jejum, exercício, eventos hiperglicêmicos, traumas e nas duas primeiras horas de sono profundo.

Ação: Atua em todos os tecidos corporais, realizando a maturação e crescimento do organismo humano. Entre seus efeitos estão:

- Síntese de proteínas
- Utilização de gordura como fonte de energia

- Propicia menor necessidade de utilização de carboidratos (efeito diabetogênico)
- Crescimento ósseo e cartilaginoso

Lembrar! → Para aumentar o efeito do hormônio do crescimento são necessárias SOMATOMEDINAS, cuja produção hepática é induzida pelo próprio GH. Essas pequenas proteínas potencializam o efeito de crescimento e permanecem no organismo por mais tempo que o próprio GH, o que prolonga o efeito. Mais importante: **SOMATOMEDINA C (Fator de Crescimento Semelhante à Insulina-1 → IGF-1)**

2. HIPÓFISE POSTERIOR/NEUROHIPÓFISE

Origem: Tecido neural hipotalâmico

Células: gliais → pituícitos; as responsáveis pela secreção hormonal na neurohipófise chamam-se neurônios magnocelulares, os quais são encontrados nos núcleos supraópticos e paraventriculares do HIPOTÁLAMO. **OBS:** Os pituícitos não secretam hormônios, servindo como apenas como suporte. O hipotálamo sintetiza os hormônios e a neuro-hipófise os secreta.

	HORMÔNIO	LOCAL DE PRODUÇÃO NO HIPOTÁLAMO
<div style="border: 1px solid black; padding: 5px; display: inline-block;"> Hormônios neuro hipofisários </div>	Antidiurético (ADH)	Núcleo Supraóptico
	Ocitocina	Núcleo Paraventricular

Hormônio Antidiurético (ADH)/Vasopressina

Ação: Reduz eliminação renal de água → antidiurese.

Com o ADH, as aquaporinas dos túbulos renais são estimuladas e permitem maior passagem de água (maior permeabilidade). Com a falta de ADH, o mecanismo é o contrário.

EXEMPLO: Quando as artérias que passam pela hipófise e hipotálamo recebem solução muito concentrada de eletrólitos, significa que há pouca água para diluição. Portanto, as glândulas entendem o “sinal” e **LIBERAM ADH**, fazendo com que as aquaporinas se abram e a água –que antes estava sendo eliminada-, seja reabsorvida. Pelo contrário, quando o sangue que passa pelas artérias é muito dissolvido (resultado de muita água na solução), a liberação de ADH é **INIBIDA**, as aquaporinas voltam a fechar-se e a água que antes estava sendo reabsorvida em excesso é excretada pelos rins.

Solução muito concentrada = LIBERA ADH

Solução muito diluída = INIBE ADH

- Efeitos vasoconstritores (vasopressina): Receptores encontrados nos **átrios** e **barorreceptores** também são responsáveis pela regulação de ADH. Quando esses reportam baixa volemia e baixa pressão sanguínea, o ADH é ESTIMULADO.

Hormônio Ocitocina

Ações: Contração do útero grávido e lactação.

TIREOIDE

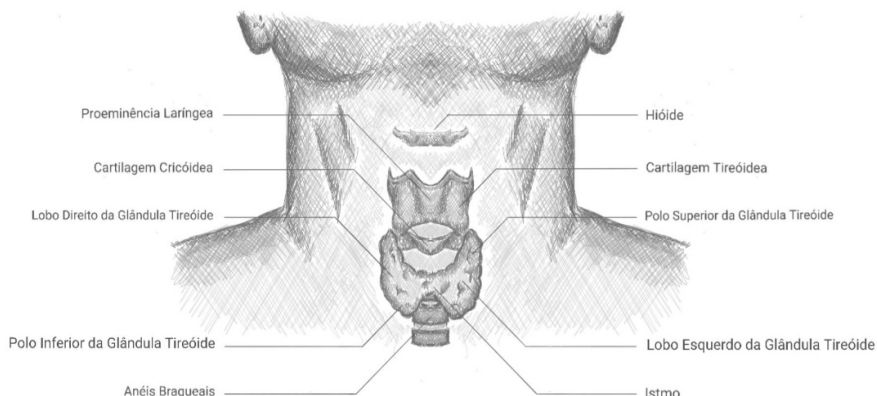


Figura 10.1 Anatomia Tireoide

Fonte: Próprio autor

3 hormônios secretados: → **Tiroxina (T4)**

→ **Tri-iodotironina (T3)**

→ **Calcitonina**

TRH (hipotálamo) → TSH (hipófise) → T3 (7%) e T4 (93%)

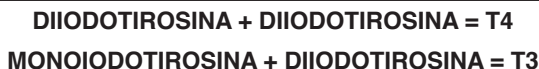T3 vs. T4:

Tiroxina (T4) → É secretada em maior quantidade, persiste por mais tempo porém é menos intenso. É transformada em T3.

Tri-iodotironina (T3) → Persiste por menos tempo no organismo, contudo possui maior intensidade.

Composição tireoidiana: células epiteliais cuboides envolvem os folículos tireoidianos, os quais contêm os coloides responsáveis por armazenar a tireoglobulina.

Essa última é uma glicoproteína que possui aminoácidos **TIROSINA**, os quais se juntam com a forma **oxidada do iodo –iodização da tirosina–**, formando os compostos: monoiodotirosina e diiodotirosina.



OBS 1: Para ser convertida em Tri-iodotironina, a Tiroxina sofre uma **DESIODIZAÇÃO** (-1 iodo).

OBS 2: Para que esse mecanismo ocorra, faz-se necessária a ingestão de **1mg por semana de IODO**.

FUNÇÕES GERAIS DOS HORMÔNIOS TIREOIDIANOS:

- Aumento do metabolismo basal;
- Gera mais ATP por meio do aumento das atividades mitocondriais, resultando em maior quantidade de ENERGIA;
- Estimula metabolismo dos carboidratos e dos lipídios;
- Age no crescimento; hipotireoidismo = baixo crescimento; hipertireoidismo = alto crescimento;
- Aumenta frequência cardíaca e excitabilidade do coração;
- Aumenta frequência respiratória;

PATOLOGIAS:

Hipertireoidismo: Doença de Graves → Formam-se anticorpos (imunoglobulinas) que agirão contra o receptor de TSH da tireoide. Quando os anticorpos se ligam aos receptores, mimetizam as funções do TSH, o que resulta na grande secreção de hormônios tireoidianos e bócio. Conseqüentemente, o elevado nível plasmático de hormônios realiza feedback negativo no TSH, que entende que há muito hormônio sendo produzido, então interrompe sua secreção.

Características específicas do hipertireoidismo:

- Aumento da taxa metabólica;
- Intolerância ao calor e sudorese;
- Aumento do apetite e perda de peso;
- Taquicardia;
- Instabilidade emocional (nervosismo);

- Fraqueza muscular;
- Cansaço;
- Exoftalmia;
- TSH plasmático praticamente nulo.

Hipotireoidismo: Doença de Hashimoto → Estimulado por autoimunidade contra a tireoide, que a destrói ao invés de estimular. Pode estar associado ao bócio coloide endêmico ou bócio coloide atóxico idiopático.

Características específicas do hipotireoidismo:

- Diminuição da taxa metabólica;
- Maior tolerância ao frio e sudorese;
- Ganho de peso (sem aumento de ingestão calórica);
- Bradicardia;
- Lentidão;
- Letargia e sonolência;
- Elevação do colesterol sanguíneo → aterosclerose;
- Mixedema.

ADRENOCORTICAIS

Glândula adrenal é composta por duas partes:

1. **MEDULA ADRENAL:** 20% centrais da glândula, relaciona-se com o SNS e secreta os hormônios **Epinefrina e Norepinefrina**, os quais causam efeitos iguais à estimulação direta dos nervos simpáticos.
2. **CORTEX ADRENAL:** localiza-se na periferia da glândula e secreta os hormônios corticosteroides. Há três tipos de corticosteroides:
 - **Mineralocorticoides** → efeitos sobre o equilíbrio de Sódio (Na) e Potássio (K). A deficiência desses causa hipovolemia, perda excessiva de sódio, hipotensão, aumento de renina, hipercalemia e acidose leve;
 - **Glicocorticoides** → metabolismo do carboidrato, gordura e proteína. Aumentam a concentração de glicose no sangue. A deficiência desses causa perda de apetite e de peso, metabolismo anormal dos carboidratos, gorduras e proteínas, fraqueza muscular, hipoglicemia de jejum, baixa tolerância ao estresse;
 - **Hormônios sexuais** → androgênios fracos, contribuem para características

sexuais secundárias e possuem pouco efeito na função reprodutiva.

2.1. O córtex adrenal também pode ser subdividido em três zonas:

- **Zona Glomerulosa (externa)** → responsável por secretar o hormônio **Aldosterona** pois possui a enzima *aldosterona sintase*. Estimulada por angiotensina II e potássio;
- **Zona Fasciculada (média)** → é a mais larga entre as zonas. Secreta os glicocorticoides **Cortisol** (controlado por ACTH) e **Corticosterona**, e pequenas quantidades dos hormônios sexuais androgênicos –**DHEA** e **Androstenediona**– e estrogênios adrenais;
- **Zona Reticular (interna)** → estimulada por ACTH, secreta hormônios sexuais e glicocorticoides.

OBS: O excesso de ACTH pode causar hipertrofia ou hiperplasia das zonas fasciculada e reticular.

Aldosterona

- Principal mineralocorticoide;
- Aumenta a reabsorção de Sódio (Na) e secreção de Potássio (K) no ducto coletor do néfron, ou seja, o sódio é conservado em meio extracelular enquanto o potássio é eliminado na urina;
- Secreção de íons H⁺ em troca do sódio nas células dos túbulos coletores;
- Reabsorção do sódio resulta em concomitante reabsorção de H₂O por osmose, o que aumenta o volume de líquido extracelular. A concentração extracelular de sódio também estimula à sede, resultando em pouca alteração na concentração desse íon pois estará diluído em água;
- Aumento da pressão arterial: aumenta natriurese/diurese de pressão;
- Estimulada pela angiotensina II, que age diretamente sobre as células da zona glomerulosa para que elas secretem a aldosterona;
- Secreção de aldosterona também mediada por potássio.

Cortisol

- Principal glicocorticoide;
- Liga-se a receptores intracelulares dos tecidos-alvo e induz ou reprime a transcrição de genes, resultando em alterações na síntese de enzimas que alteram a função celular;
- Diminui os estoques de proteínas em tecidos extra-hepáticos;

- Aumenta a glicemia por gliconeogênese hepática e dificultando a utilização de glicose em tecidos periféricos;
- Mobiliza os ácidos graxos do tecido adiposo;
- Estimulado pelo ACTH;
- Ritmo diurno/circadiano: concentrações de ACTH mais elevadas no início da manhã;
- Estresse físico e mental estimulam o ACTH a secretar cortisol;

Androgênios adrenais

- DHEA e Androstenediona;
- Nas mulheres são responsáveis pelo crescimento de pelos púbicos e axilares;
- Nos homens, há conversão dos hormônios para testosterona nos tecidos periféricos;
- Síndrome de Cushing: androgênios sexuais são secretados excessivamente, e a consequência é uma masculinização tanto em homens quanto em mulheres;
- Estimulado por ACTH.

PÂNCREAS

O pâncreas é formado por Ácinos e Ilhotas de Langerhans. Esses são responsáveis pela secreção dos hormônios Insulina e Glucagon (função endócrina), e aqueles por secretar suco digestivo no duodeno (função exócrina). Nas Ilhotas de Langerhans podemos encontrar 4 tipos de células:

CÉLULA	REALIZA A SECREÇÃO DE
Beta (β)	Insulina
Alfa (α)	Glucagon
Delta (δ)	Somatostatina
PP	Polipeptídeo Pancreático

Tabela 10.3: Células do pâncreas

ATENÇÃO! → A veia pancreática secreta hormônios na Veia Porta, portanto, o fígado possui maior concentração de hormônios pancreáticos do que os tecidos periféricos.

Insulina

- Síntese: surge como pré-pró-hormônio. No retículo endoplasmático é formado o pró-hormônio insulina, o qual é constituído por 3 cadeias: A, B e C. A pró-insulina é então quebrada no complexo de Golgi, e a insulina será formada pelas cadeias A e B, conectadas pelo remanescente da cadeia C: o peptídeo C;
- Formada por duas cadeias de aminoácidos, ligadas por dissulfeto;
- Meia vida de 6 minutos, sendo eliminada da circulação dentro de 10 a 15 minutos.
- Algumas moléculas de insulina irão se ligar a receptores em células-alvo, e o restante que estará livre será degradado pela enzima *insulinase*.
- A mediação dos efeitos fisiológicos é realizada por meio da autofosforilação dos domínios intracelulares de seus receptores, os quais contêm duas subunidades alfa e duas subunidades beta;
- A insulina é secretada quando ocorre influxo de nutrientes no sangue, a fim de permitir que tecidos (especialmente músculos, tecido adiposo e fígado) utilizem esses nutrientes como fontes de energia e processos anabólicos. Além disso, proporciona o armazenamento de parte dos nutrientes para que sejam utilizados quando o corpo carecer de energia;
- **Metabolismo dos carboidratos:** Nos **músculos**, a captação e metabolismo da glicose são promovidos pela insulina especialmente no período pós-prandial, pois o hormônio facilita a difusão da glicose do sangue para a célula, aumentando os transportadores de glicose. Em exercício, a captação de glicose pelos músculos para gerar de energia é independente da insulina. Já no **tecido adiposo**, a insulina também aumenta os transportadores de glicose na membrana celular, facilitando a entrada de glicose nas células. A partir daí, a glicose é metabolizada em alfa-glicerol fosfato, que fornece o glicerol necessário para esterificar ácidos graxos e armazená-los como triglicerídeos. No **cérebro**, a insulina não possui muito efeito sobre o transporte de glicose para as células. Por fim, no **fígado**, a insulina possui diversos efeitos, tais como: aumento do fluxo de glicose para as células, aumento da síntese de glicogênio, aumento das ações das principais enzimas glicolíticas, diminui a saída de glicose do fígado, dificulta a glicogenólise, inibe a gliconeogênese e aumenta a síntese de ácidos graxos.
- **Metabolismo das gorduras:** No **tecido adiposo**, aumenta a armazenagem e inibe mobilização de ácidos graxos pelas seguintes ações: inibe a lipase sensível ao hormônio, aumenta o transporte de glicose e induz a lipase lipoproteica. No **fígado**, a insulina promove a produção de ácidos graxos e impede a oxidação deles.
- **Metabolismo das proteínas:** Aumenta a captação de aminoácidos do sangue para as células, limitando a elevação de níveis plasmáticos de certos aa após

uma refeição rica em proteínas. No músculo, a insulina inibe o catabolismo de proteínas, diminuindo assim a liberação de aminoácidos. A insulina também mostra-se responsável por aumentar a síntese proteica por meio da estimulação de transcrição genética e tradução do RNA. Consequentemente, quando há deficiência de insulina, o catabolismo proteico sofrerá aumento, a produção de proteínas cessará e muitos aminoácidos serão lançados ao plasma.

- A insulina atua de modo sinérgico com o hormônio do crescimento;
- Controle de secreção de insulina: realizado pelo feedback da glicose sanguínea sobre as células beta do pâncreas. Pode também ser realizado por aminoácidos, hormônios gastrintestinais, cortisol, GH, sistema nervoso autônomo.

Glucagon

- Formado por uma única cadeia de aminoácidos;
- Forma de agir: ao ligar-se a receptores hepáticos, o glucagon ativará a Adenil ciclase e irá gerar um segundo mensageiro, o monofosfato de adenosina cíclico. Esse último ativará a proteína cinase A, a qual leva à fosforilação que resulta em ativação ou desativação de certas enzimas.
- Quando ocorre diminuição na concentração sanguínea, o glucagon age de forma oposta à insulina, a fim de aumentar tal concentração.
- Efeito hiperglicêmico: ocorre através do estímulo à glicogenólise (quebra do glicogênio armazenado no fígado), inibição da glicólise (provoca aumento da liberação de glicose pelo fígado) e estímulo à gliconeogênese (aumenta a captação de aa pelas células hepáticas e converte em glicose).
- Possui efeito cetogênico;
- Em concentrações elevadas aumenta o fluxo sanguíneo, a força cardíaca e a secreção de bile, e inibe a liberação de ácido gástrico;
- A glicose é o componente mais importante para a regulação da secreção do glucagon. **Hipoglicemia** → **glucagon** → **hiperglicemia**. O estímulo à secreção também é realizado por aminoácidos (arginina e alanina), exercícios e jejum.

Somatostatina

- Sua liberação é determinada por níveis sanguíneos de aminoácidos, glicose, ácidos graxos e hormônios gastrintestinais, resultados da ingestão alimentar;
- Responsável por inibir a motilidade, secreção e absorção gastrointestinal. Por conseguinte, é um importante inibidor da secreção de insulina e glucagon.

DIABETES MELLITUS

Tipo 1: Causada pela secreção deficiente de insulina, que ocorre pela destruição autoimune das células pancreáticas Beta ou pela destruição dessas por infecção viral. Ocorre especialmente durante a infância. As características são: hiperglicemia, depleção de proteínas e do estoque de gorduras, glicosúria, hipovolemia, hiperosmolaridade sanguínea, acidose, hipercolesterolemia, hiperfagia, entre outros.

Tipo 2: Causada pela resistência dos tecidos-alvo ao efeito da insulina. Normalmente relaciona-se à obesidade e ocorre mais em indivíduos adultos. Nesse tipo de diabetes, a anatomia das células beta pancreáticas está preservada, e há uma taxa elevada de secreção de insulina pois não há feedback negativo. Ocorre hiperglicemia.

METABOLISMO DO CÁLCIO

Ingestão: Dieta;

Absorção: Intestino delgado. Apenas um terço do cálcio ingerido será absorvido;

Excreção: Rins (livre filtração glomerular e reabsorção no túbulo distal) e fezes;

Quantidades de Cálcio no corpo humano e algumas funções:

99%: Ossos. Essa quantidade é relativamente estável;

Osteoblastos: controlam a deposição de Cálcio nos ossos;

Osteoclastos: ligam-se à periferia dos ossos e liberam ácidos e enzimas que, juntos, realizam a dissolução da matriz calcificada e do colágeno, o que acaba liberando Cálcio do osso.

0,9%: Intracelular → Pode estar livre no citosol ou dentro de mitocôndrias e retículos sarcoplasmáticos. Tem funções relacionadas à contração muscular e como sinal nas vias de segundo mensageiro;

0,1%: Líquido extracelular (LEC) → Relaciona-se à forma ionizada de Cálcio presente no plasma, que pode estar associado a proteínas plasmáticas ou livre. Entre suas funções estão os papéis nas contrações da musculatura cardíaca e lisa, nas liberações de neurotransmissores em sinapses e como cofator da cascata de coagulação.

Relação com o Fosfato: Assim como o Cálcio, o Fosfato também está presente em grande quantidade nos ossos. As homeostases de ambos esses componentes são intimamente relacionadas, visto que o fosfato, assim como o Cálcio, também é absorvido no intestino, filtrado nos rins, e encontra-se nos mesmos compartimentos (ossos, LEC, intracelular).

- Vitamina D: aumenta absorção intestinal e a reabsorção renal do Fosfato;
- PTH: promove excreção do fosfato para que o cálcio seja reabsorvido;

Paratormônio (PTH)

- Produzido continuamente nas glândulas Paratireóides quando os níveis plasmáticos de Cálcio declinam;
- Principal efeito: aumenta a concentração plasmática de Cálcio;
- Mediado por osteoprotegerina (OPG) e RANKL;
- Meia-vida: 20 minutos;
- Aumenta a síntese de Vitamina D, e as reabsorções renais e ósseas do Cálcio;
- Tecidos-alvo: ossos, rins, intestino;
- Controle: feedback negativo ao PTH quando os níveis plasmáticos de Cálcio aumentam;
- Ausência de PTH resulta em tetania hipocalcêmica.

Calcitriol ou 1,25-di-hidroxicolecalciferol ou Vitamina D3

- Produzido a partir da Vitamina D ingerida na dieta ou adquirida pela luz solar, a qual sofre modificações no fígado e nos rins para produzir o calcitriol;
- Principal efeito: aumenta a reabsorção intestinal de Cálcio, conseqüentemente aumentando a concentração plasmática desse (portanto, reforça o efeito do PTH);
- Facilita a reabsorção renal de Cálcio;
- Estimula a produção de calbindina, proteína ligante de Cálcio;
- Síntese é mediada pelos rins;
- Redução da concentração plasmática de Ca → glândulas paratireóides secretam PTH;
- Presença de PTH estimula a síntese de calcitriol → indução à absorção intestinal e reabsorção renal de Cálcio → aumento da concentração plasmática de Cálcio → inibição do PTH → diminuição da síntese de calcitriol.

Calcitonina

- Produzido pelas células C (parafoliculares) da glândula tireóide quando os níveis de Cálcio plasmático estão muito elevados;
- Principal efeito: diminuição da reabsorção óssea e aumento da excreção renal de Cálcio. Possui ações opostas às do paratormônio;
- Tecidos-alvo: ossos e rins;
- Meia-vida: <10 minutos.

REFERÊNCIAS

GUYTON, A.C.; HALL, J.E. Tratado de Fisiologia Médica. 11ª ed. Rio de Janeiro, Elsevier Ed., 2006.

SILVERTHORN, Dee Unglaub. Fisiologia humana: uma abordagem integrada. 7. ed. Porto Alegre: Artmed, 2017.

HALL, John Edward. Guyton e Hall fundamentos de fisiologia. 13. ed. Rio de Janeiro: Elsevier, 2017.



ATLAS ANATÔMICO

CAPÍTULO 11

SISTEMA ESQUELÉTICO - ATLAS ANATÔMICO

Isabella Decezaró

<http://lattes.cnpq.br/3649910128170117>

Martina Dominick Rehn

<http://lattes.cnpq.br/8474936569900055>

Giorgia Limana Guerra

<http://lattes.cnpq.br/5993486197207518>

Guilherme Stradiotto Batistella

<http://lattes.cnpq.br/0166525165071740>

Ângela Quatrin Campagnolo

<http://lattes.cnpq.br/5972952440958751>

Alessandro Theisen Fischer

<http://lattes.cnpq.br/5822016580590809>

Tiango Aguiar Ribeiro

<http://lattes.cnpq.br/5738745231283624>

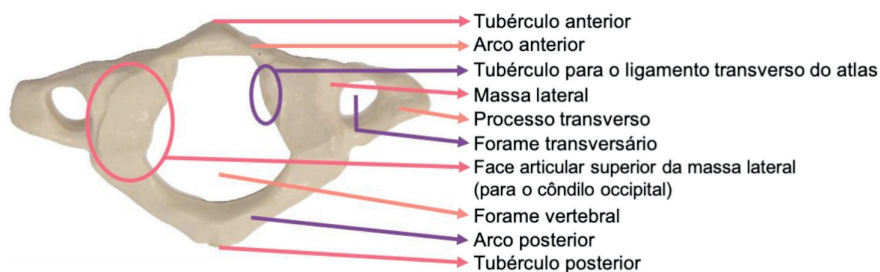


Figura 11.1 Atlas (C1) Vista superior

Fonte: Acervo Pessoal

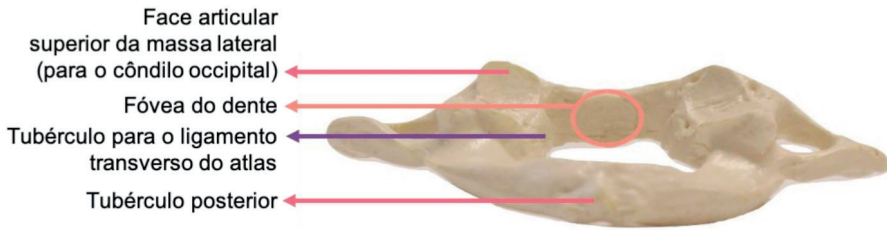


Figura 11.2 Atlas (C1) Vista posterior

Fonte: Acervo Pessoal

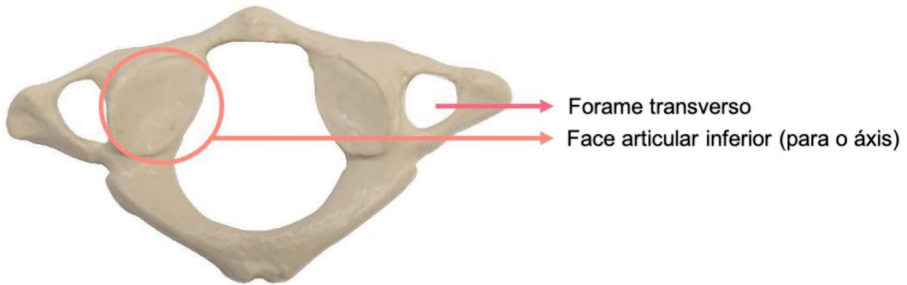


Figura 11.3 Atlas (C1) Vista inferior

Fonte: Acervo Pessoal

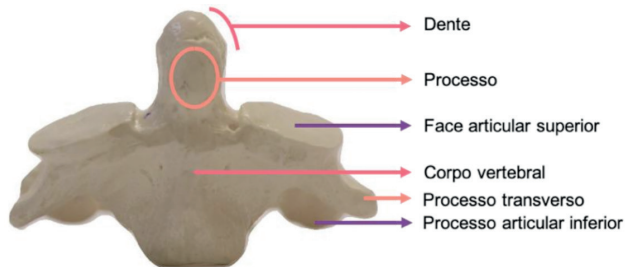


Figura 11.4 Áxis (C2) Vista anterior

Fonte: Acervo Pessoal

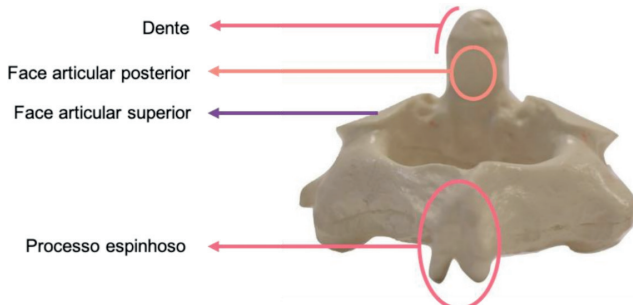


Figura 11.5 Áxis (C2) Vista posterior

Fonte: Acervo Pessoal

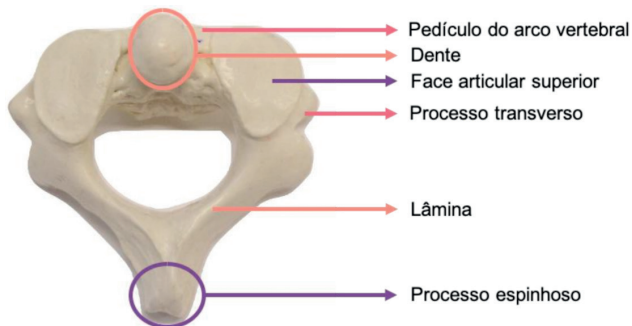


Figura 11.6 Áxis (CII) Vista superior

Fonte: Acervo Pessoal

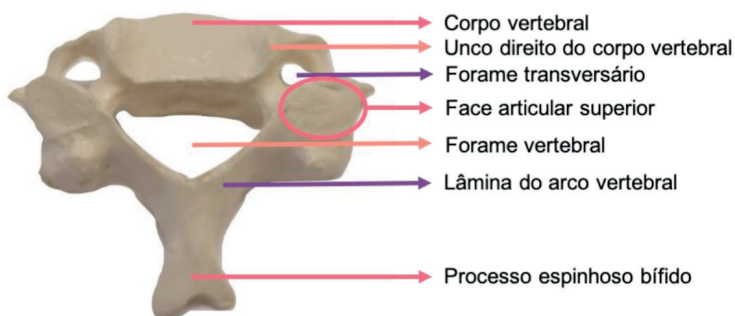


Figura 11.7 Vértebra Cervical. Vista superior

Fonte: Acervo Pessoal

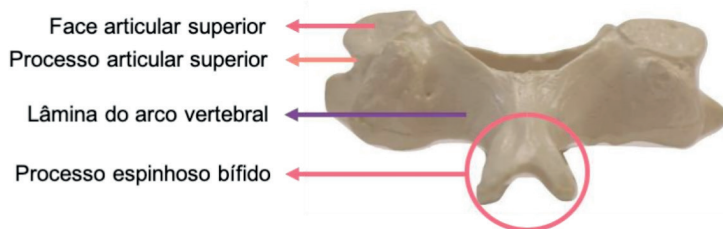


Figura 11.8 Vértebra Cervical. Vista posterior

Fonte: Acervo Pessoal

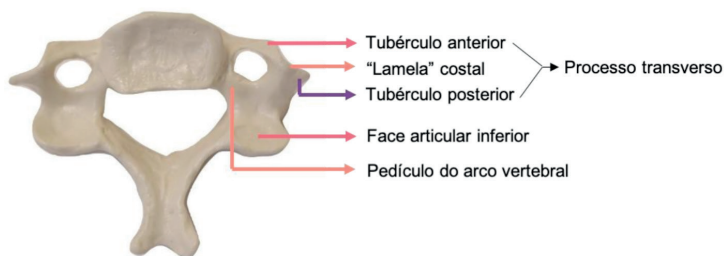


Figura 11.9 Vértebra Cervical. Vista inferior

Fonte: Acervo Pessoal

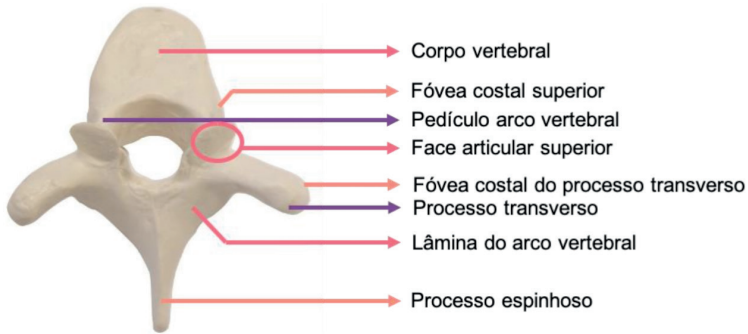


Figura 11.10 Vértebra Torácica. Vista superior

Fonte: Acervo Pessoal

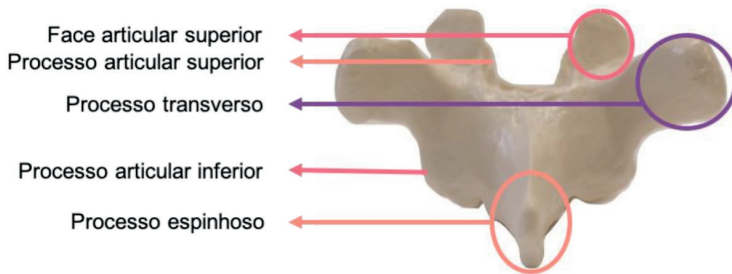


Figura 11.11 Vértebra Torácica. Vista posterior

Fonte: Acervo Pessoal

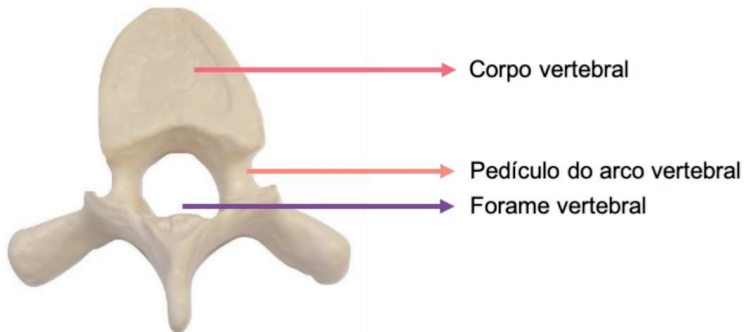


Figura 11.12 Vértebra Torácica. Vista inferior

Fonte: Acervo Pessoal

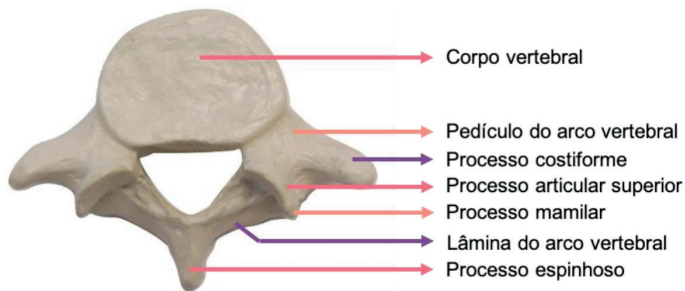


Figura 11.13 Vértebra Lombar. Vista superior

Fonte: Acervo Pessoal

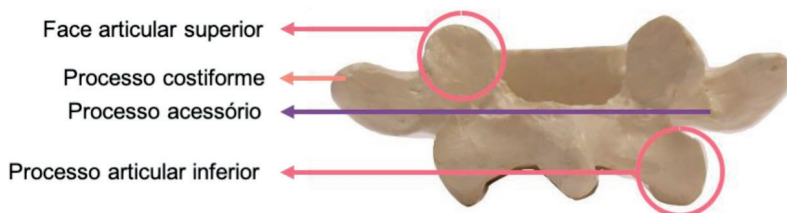


Figura 11.14 Vértebra Lombar. Vista posterior

Fonte: Acervo Pessoal

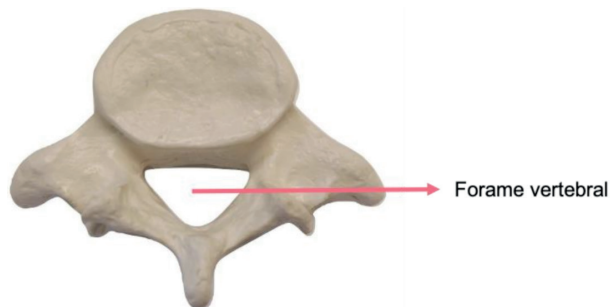


Figura 11.15 Vértebra Lombar. Vista inferior

Fonte: Acervo Pessoal

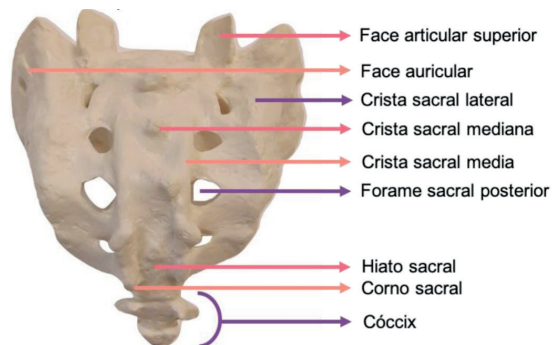


Figura 11.16 Sacro. Vista posterior

Fonte: Acervo Pessoal

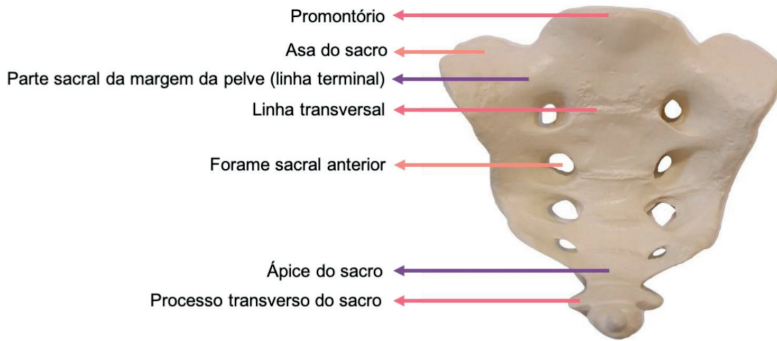


Figura 11.17 Sacro. Vista anterior

Fonte: Acervo Pessoal

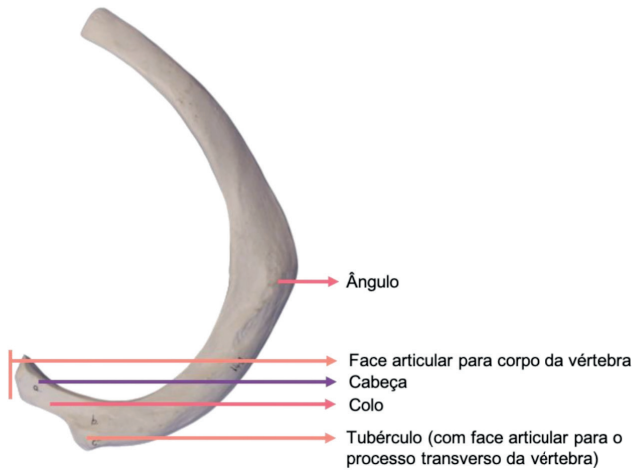


Figura 11.18 Costela. Vista superior

Fonte: Acervo Pessoal



Figura 11.19 Patela. Vista anterior

Fonte: Acervo Pessoal

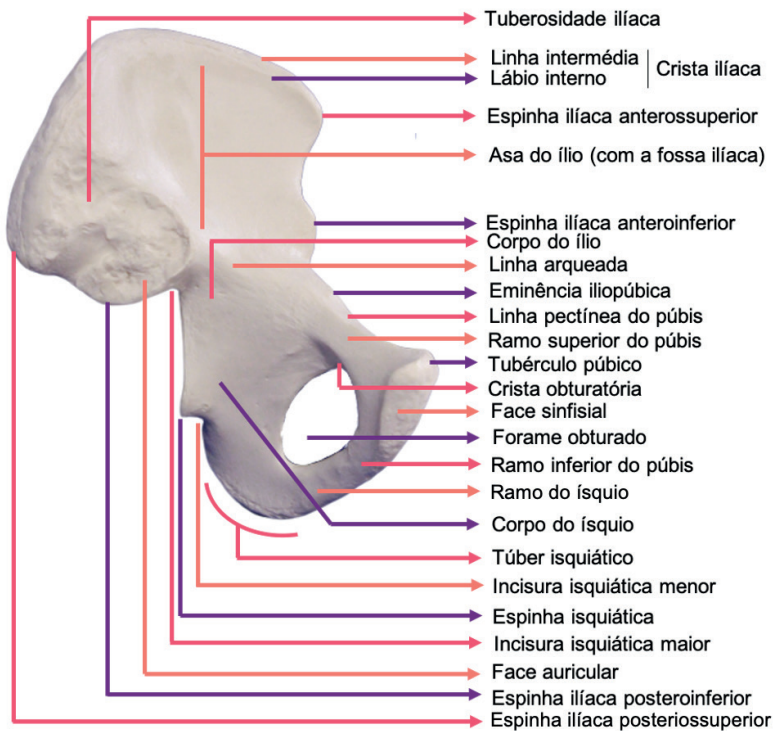


Figura 11.20 Quadril. Vista medial

Fonte: Acervo Pessoal

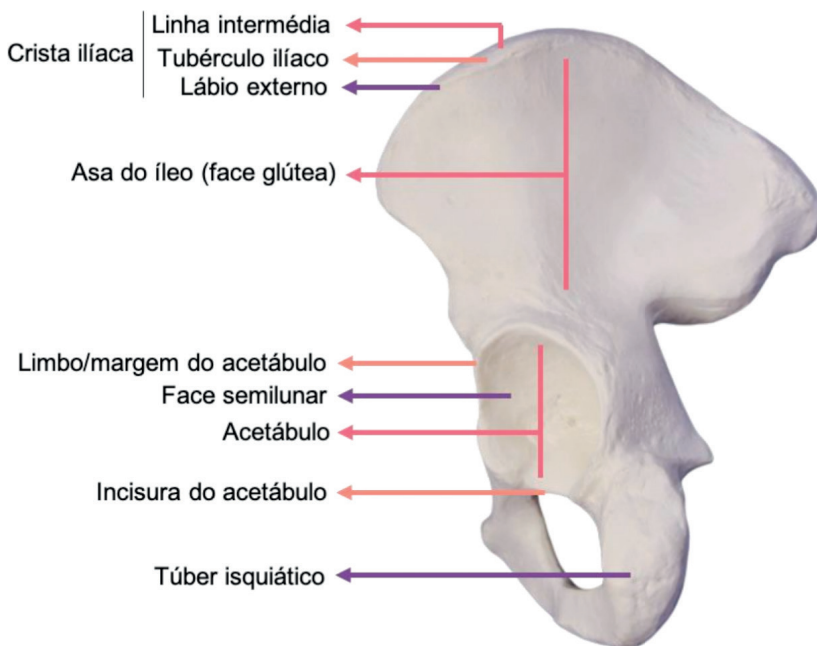


Figura 11.21 Quadril. Vista lateral

Fonte: Acervo Pessoal

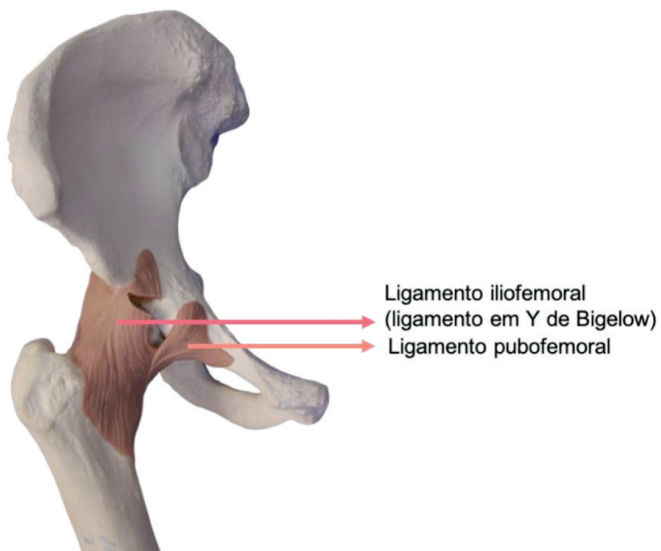


Figura 11.22 Quadril. Vista anterior

Fonte: Acervo Pessoal

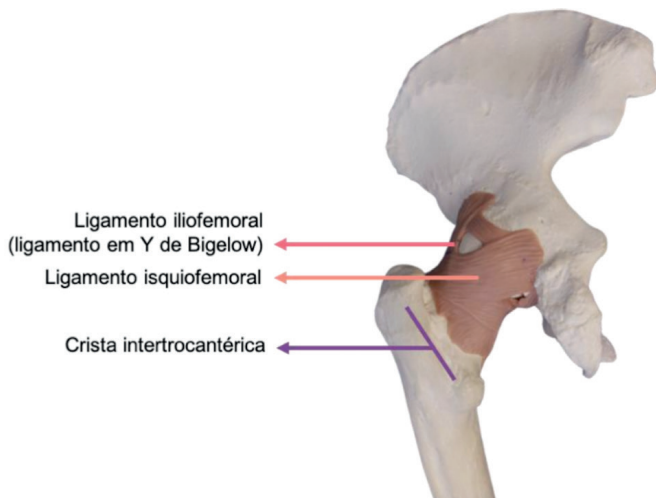


Figura 11.23 Quadril. Vista posterior

Fonte: Acervo Pessoal

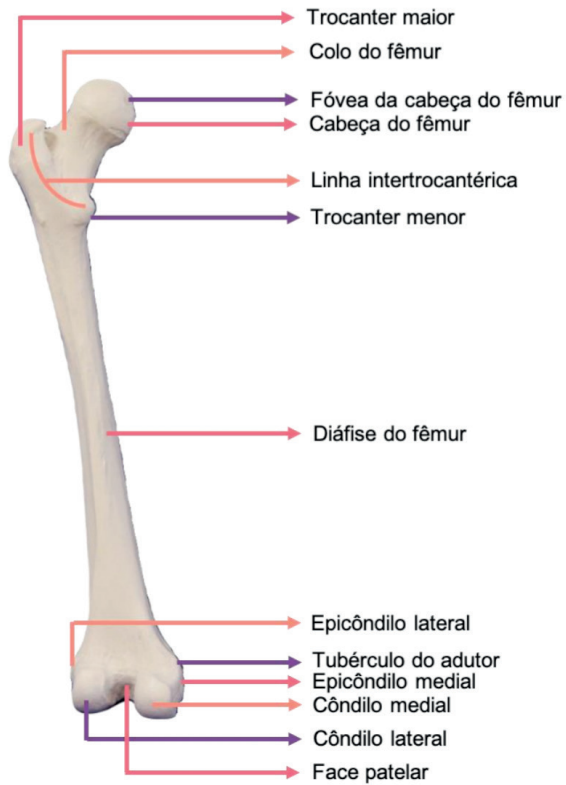


Figura 11.24 Fêmur. Vista anterior

Fonte: Acervo Pessoal

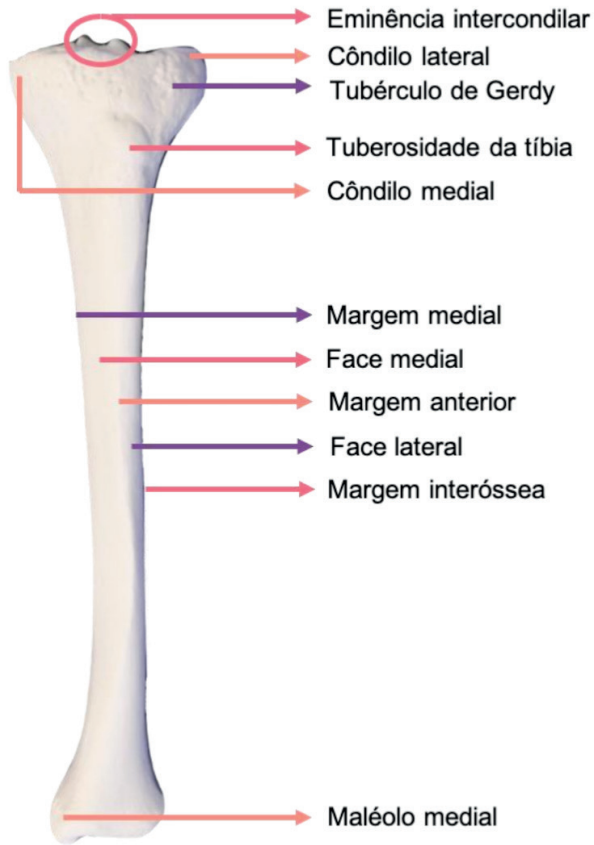


Figura 11.25 Tíbia. Vista anterior

Fonte: Acervo Pessoal

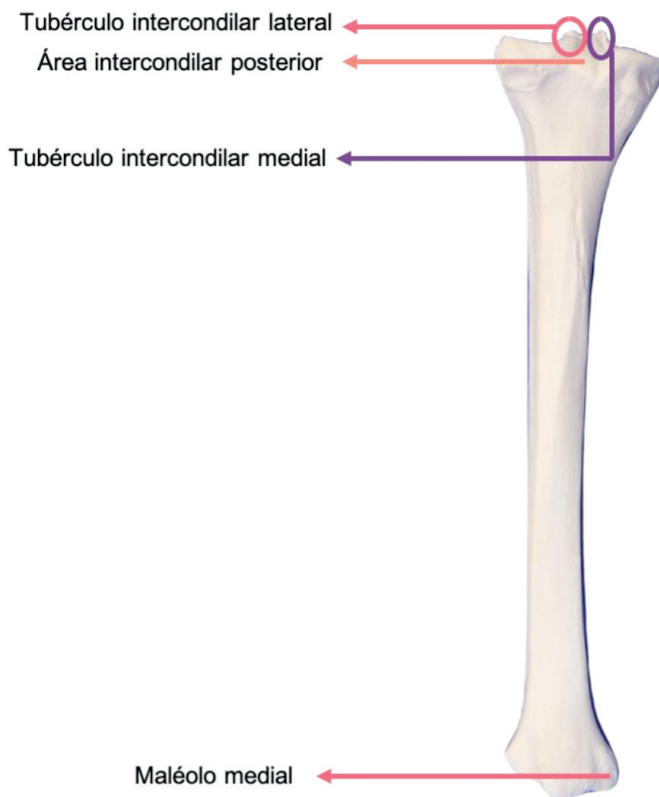


Figura 11.26 Tíbia. Vista posterior

Fonte: Acervo Pessoal



Figura 11.27 Fíbula. Vista anterior

Fonte: Acervo Pessoal

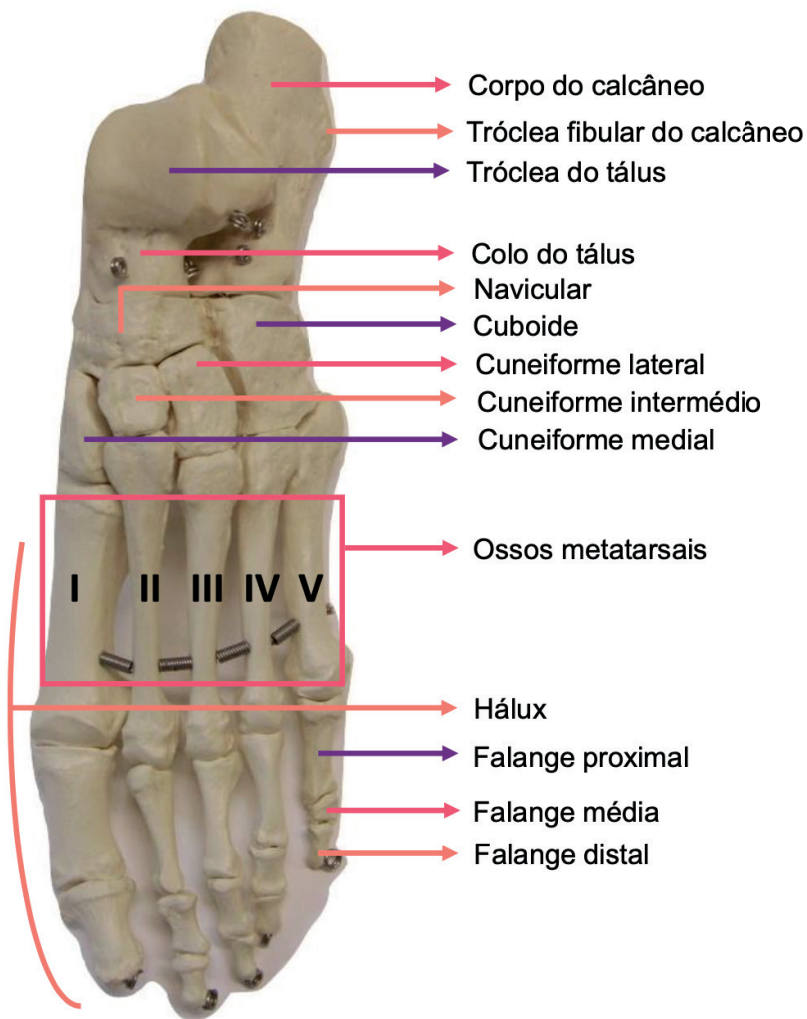


Figura 11.28 Ossos do pé. Vista superior

Fonte: Acervo Pessoal

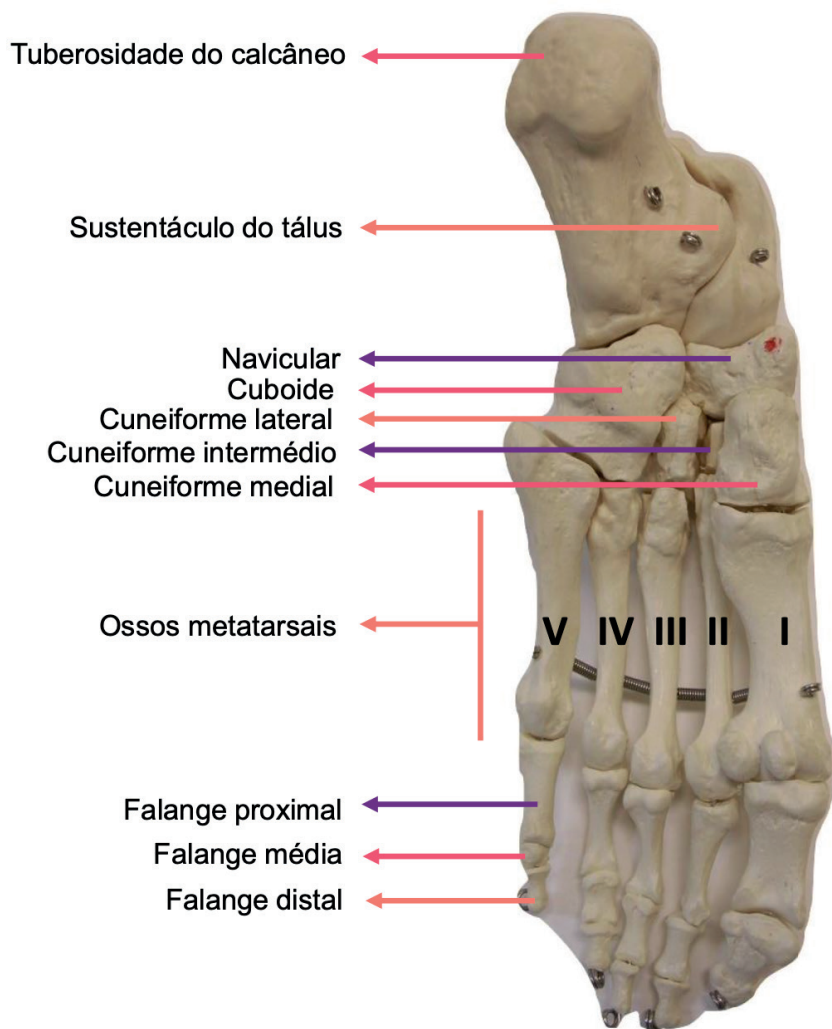


Figura 11.29 Ossos do pé. Vista interior

Fonte: Acervo Pessoal

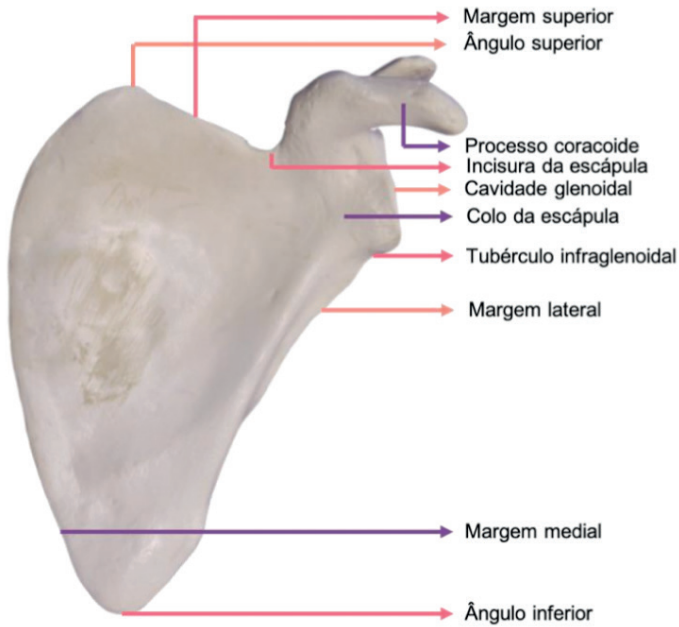


Figura 11.30 Escápula. Vista anterior

Fonte: Acervo Pessoal

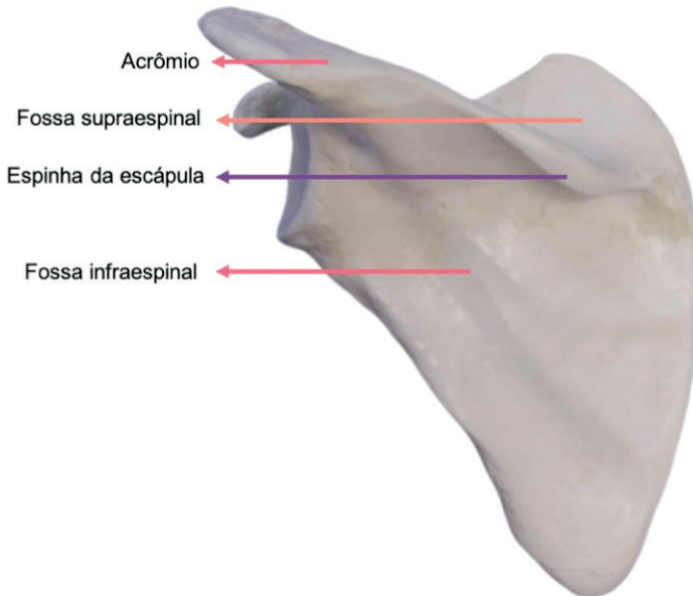

Figura 11.31 Escápula. Vista posterior

Fonte: Acervo Pessoal

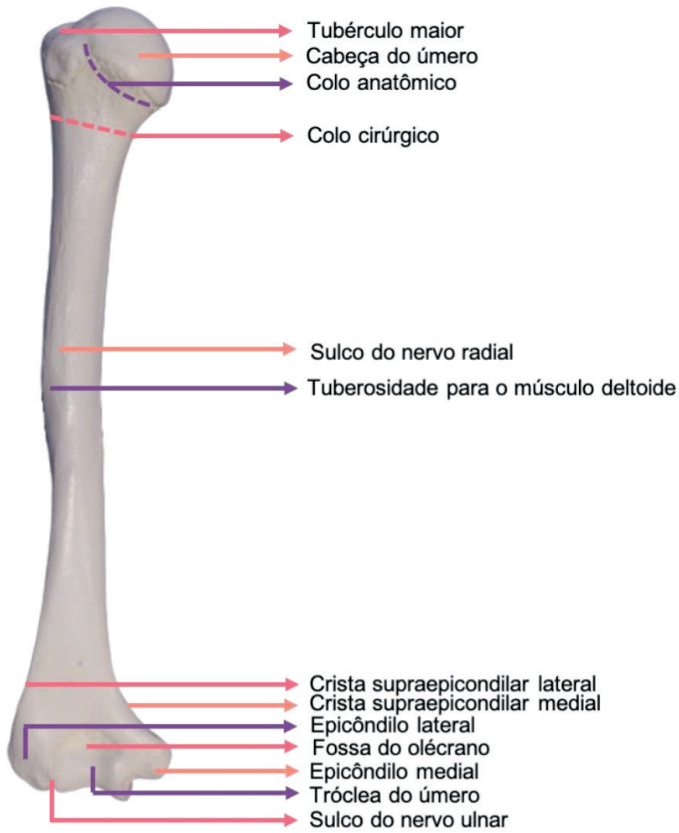


Figura 11.32 Úmero. Vista posterior

Fonte: Acervo Pessoal

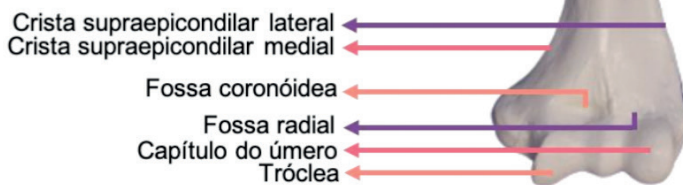
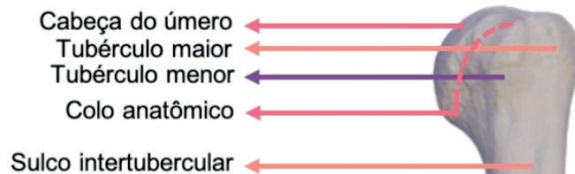


Figura 11.33 Úmero. Vista anterior

Fonte: Acervo Pessoal

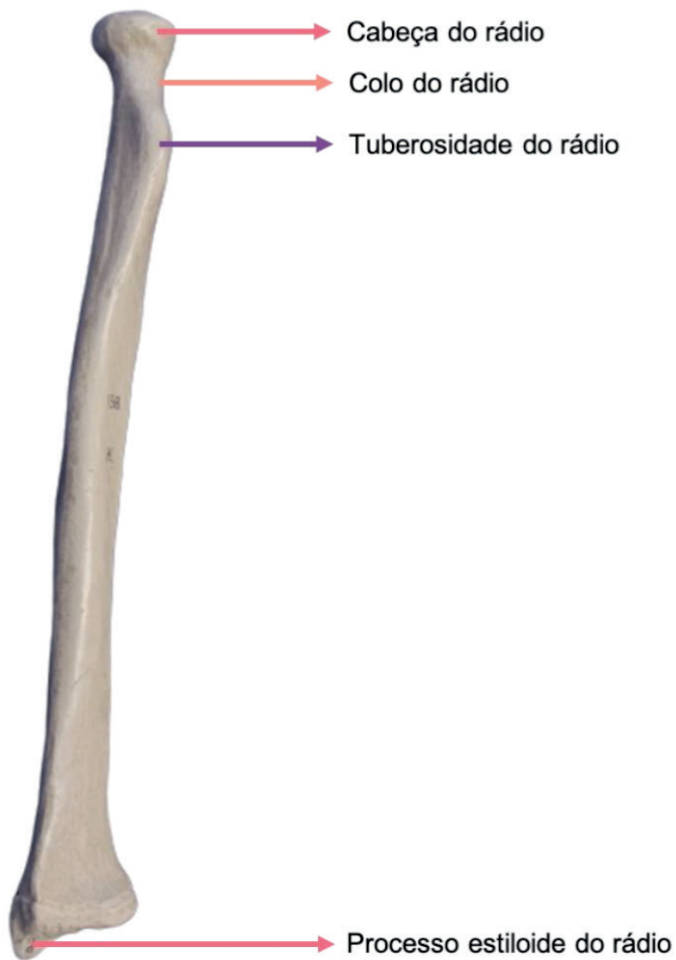

Figura 11.34 Rádio. Vista anterior

Fonte: Acervo Pessoal

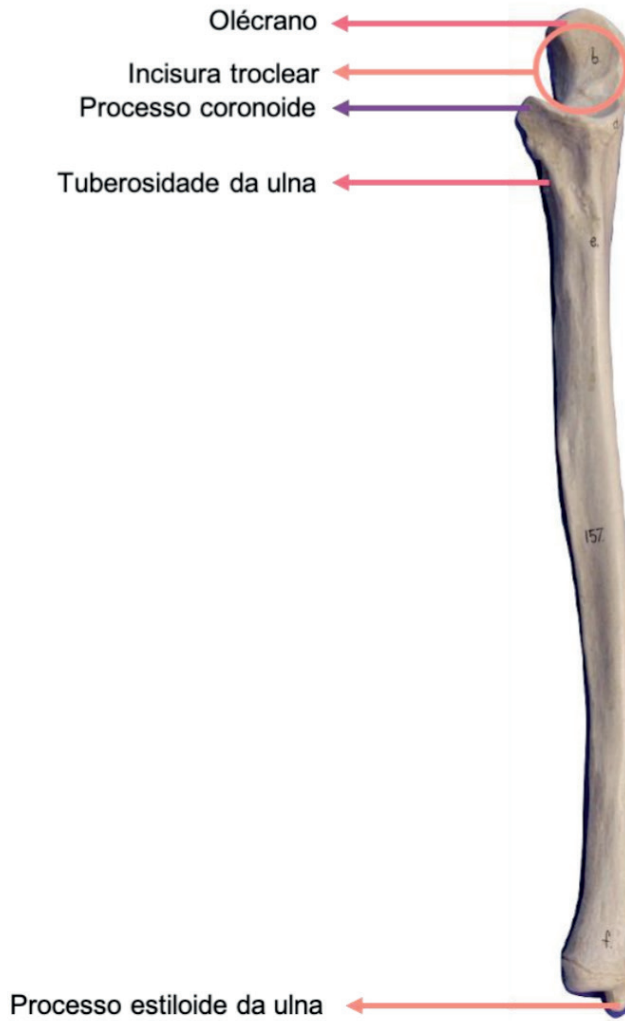

Figura 11.35 Ulna. Vista anterior

Fonte: Acervo Pessoal

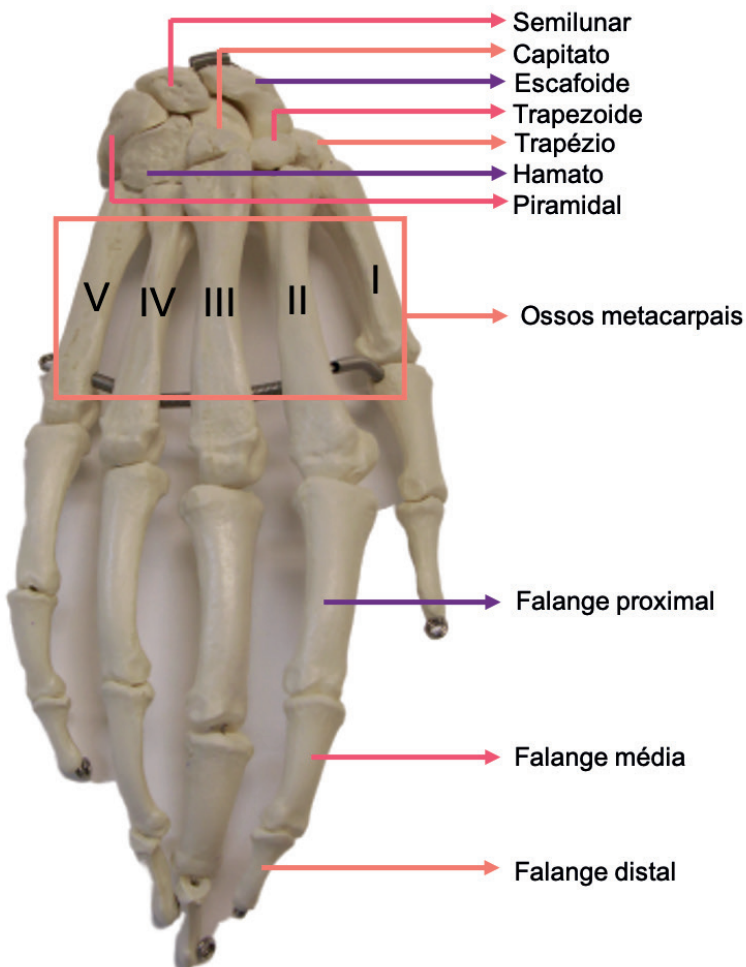


Figura 11.36 Ossos da mão. Vista anterior

Fonte: Acervo Pessoal

CAPÍTULO 12

SISTEMA MUSCULAR - ATLAS ANATÔMICO

Isabella Decezaró

<http://lattes.cnpq.br/3649910128170117>

Guilherme Stradiotto Batistella

<http://lattes.cnpq.br/0166525165071740>

Giorgia Limana Guerra

<http://lattes.cnpq.br/5993486197207518>

Martina Dominick Rehn

<http://lattes.cnpq.br/8474936569900055>

Ângela Quatrin Campagnolo

<http://lattes.cnpq.br/5972952440958751>

Alessandro Theisen Fischer

<http://lattes.cnpq.br/5822016580590809>

Tiango Aguiar Ribeiro

<http://lattes.cnpq.br/5738745231283624>

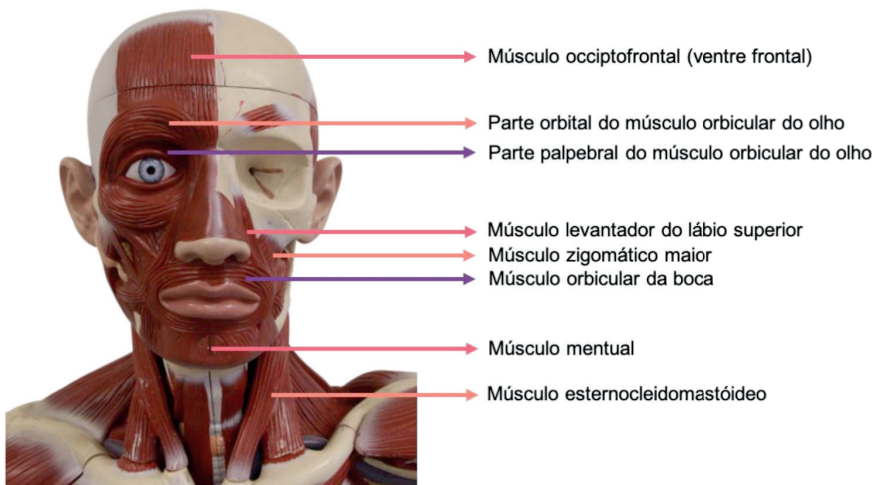


Figura 12.1 Cabeça e pescoço. Vista anterior

Fonte: Acervo Pessoal

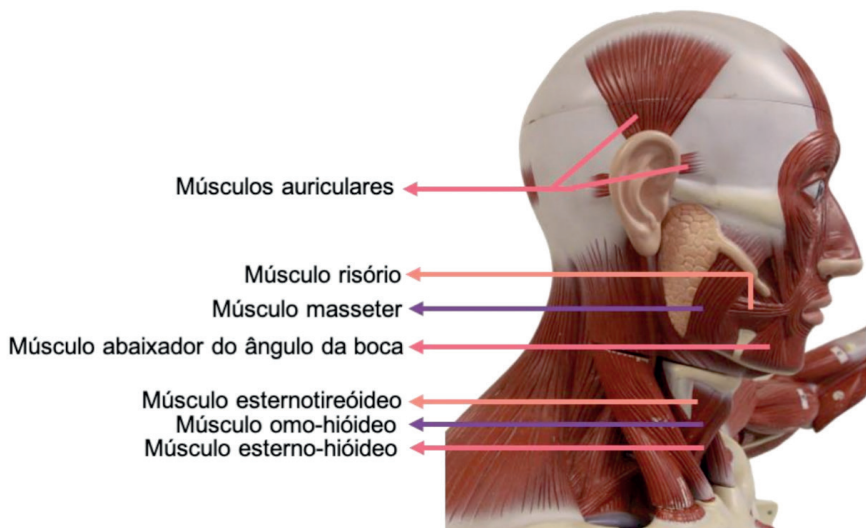


Figura 12.2 Cabeça e pescoço. Vista lateral

Fonte: Acervo Pessoal

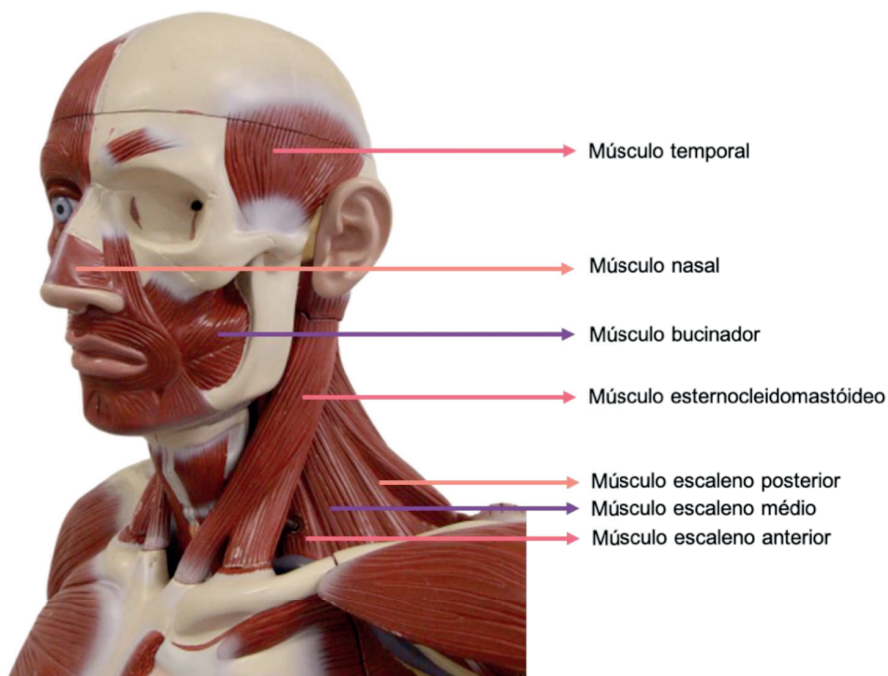


Figura 12.3 Cabeça e pescoço. Vista lateral

Fonte: Acervo Pessoal

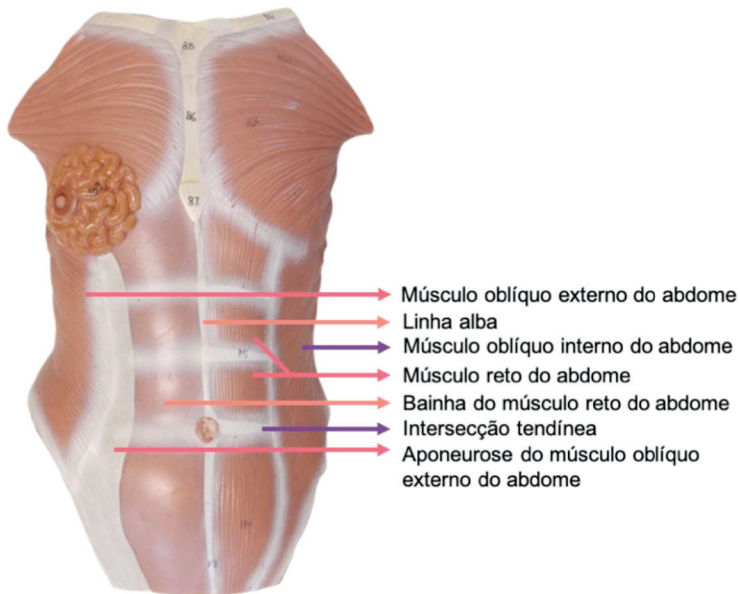


Figura 12.4 Abdome. Vista anterior

Fonte: Acervo Pessoal

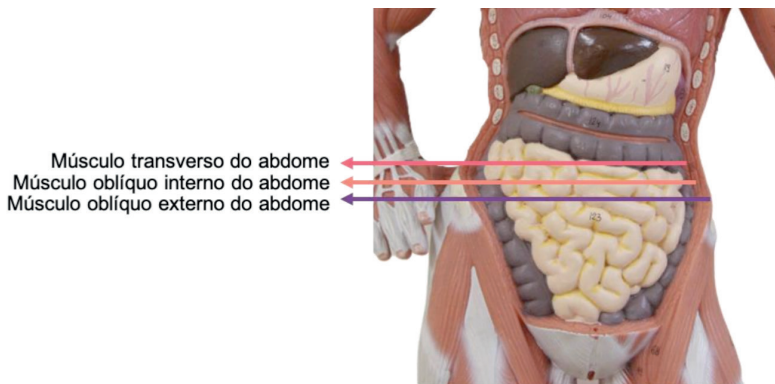


Figura 12.5 Abdome. Vista anterior

Fonte: Acervo Pessoal

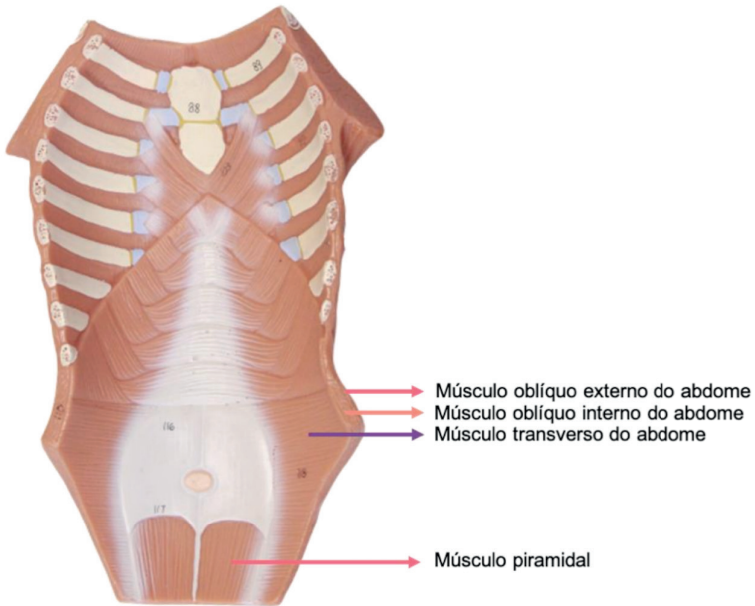


Figura 12.6 Abdome. Vista posterior

Fonte: Acervo Pessoal

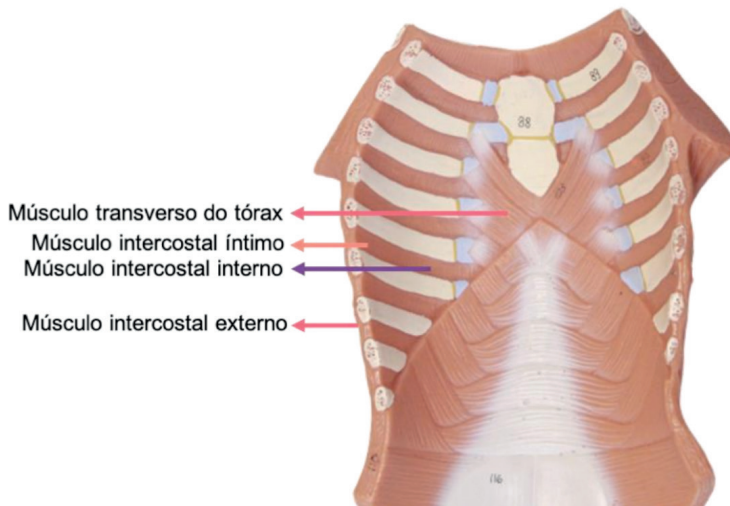


Figura 12.7 Abdome. Vista posterior

Fonte: Acervo Pessoal

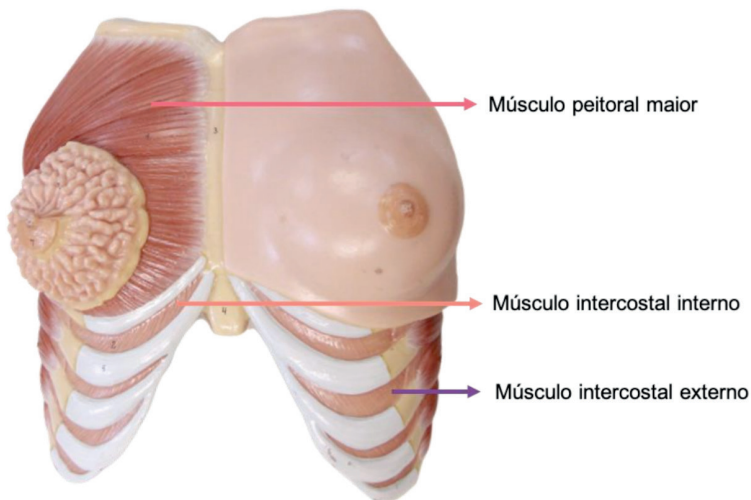


Figura 12.8 Tórax. Vista anterior

Fonte: Acervo Pessoal

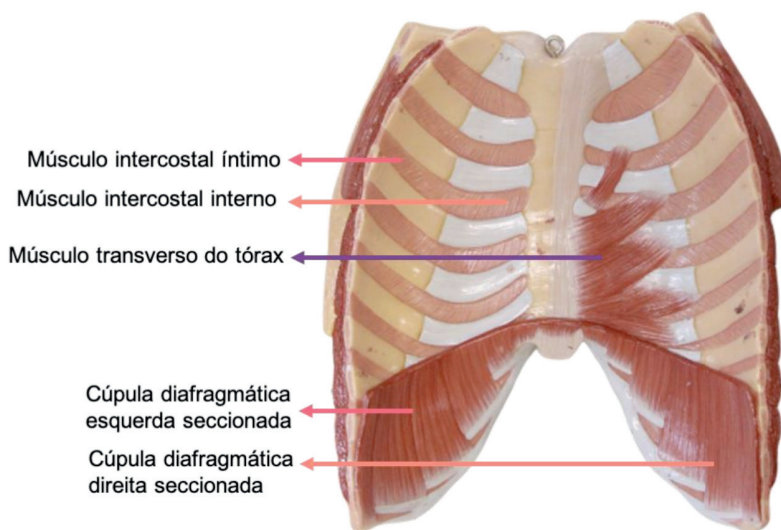


Figura 12.9 Tórax. Vista posterior

Fonte: Acervo Pessoal

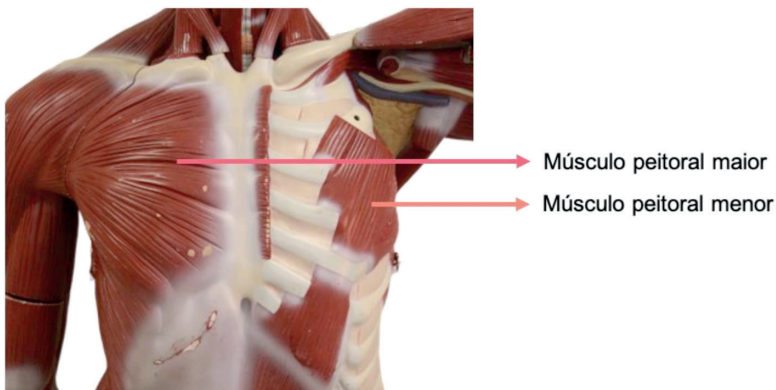


Figura 12.10 Tórax. Vista anterior

Fonte: Acervo Pessoal

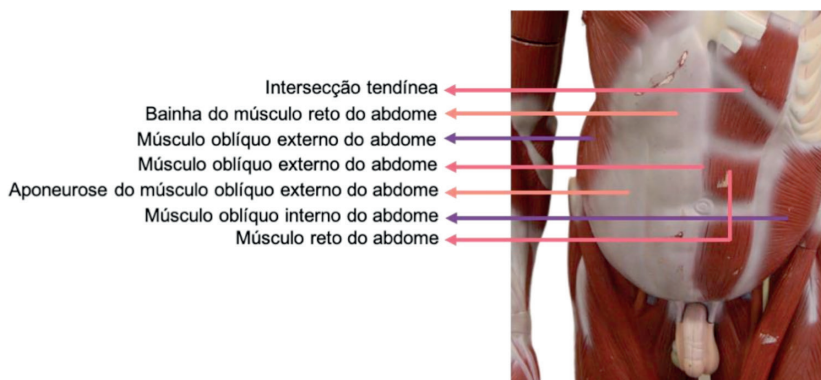


Figura 12.11 Abdome. Vista anterior

Fonte: Acervo Pessoal

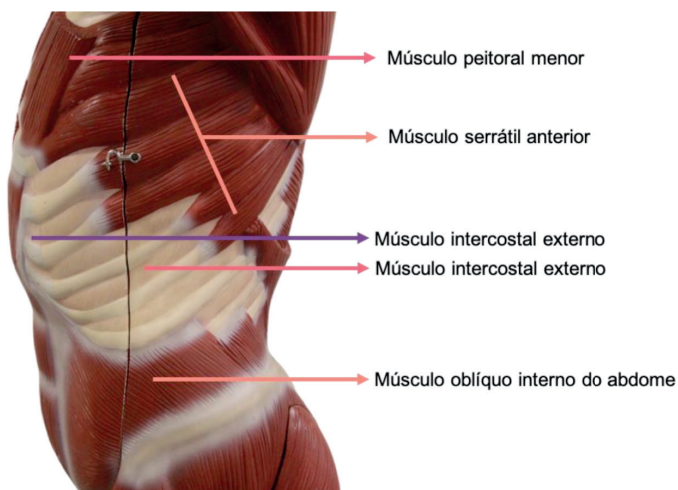


Figura 12.12 Tórax e abdome. Vista lateral

Fonte: Acervo Pessoal

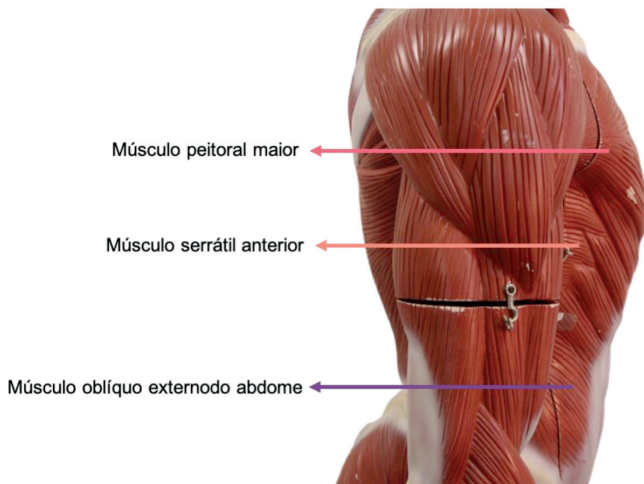


Figura 12.13 Tórax e abdome. Vista lateral

Fonte: Acervo Pessoal

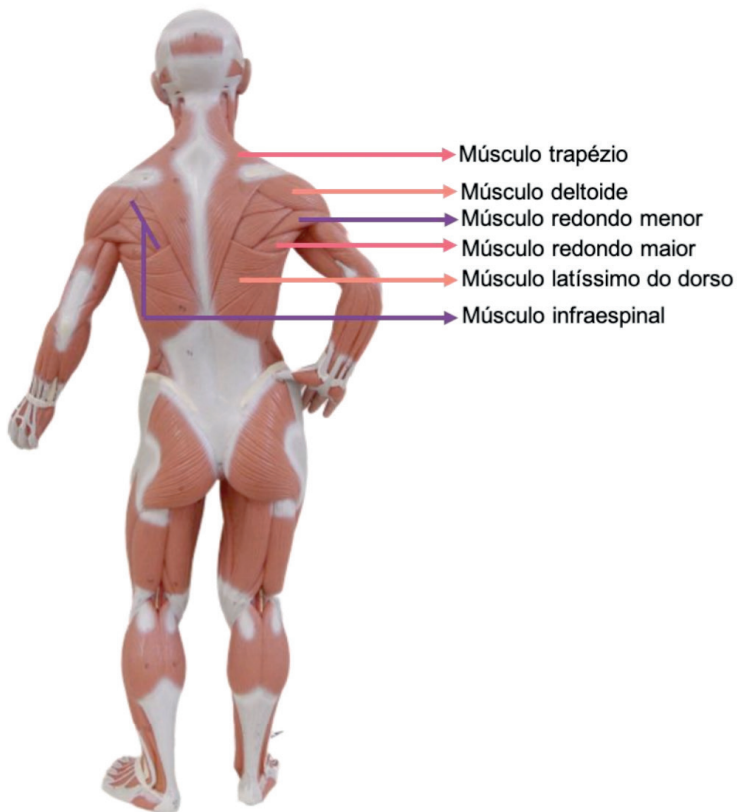


Figura 12.14 Dorso. Vista posterior

Fonte: Acervo Pessoal

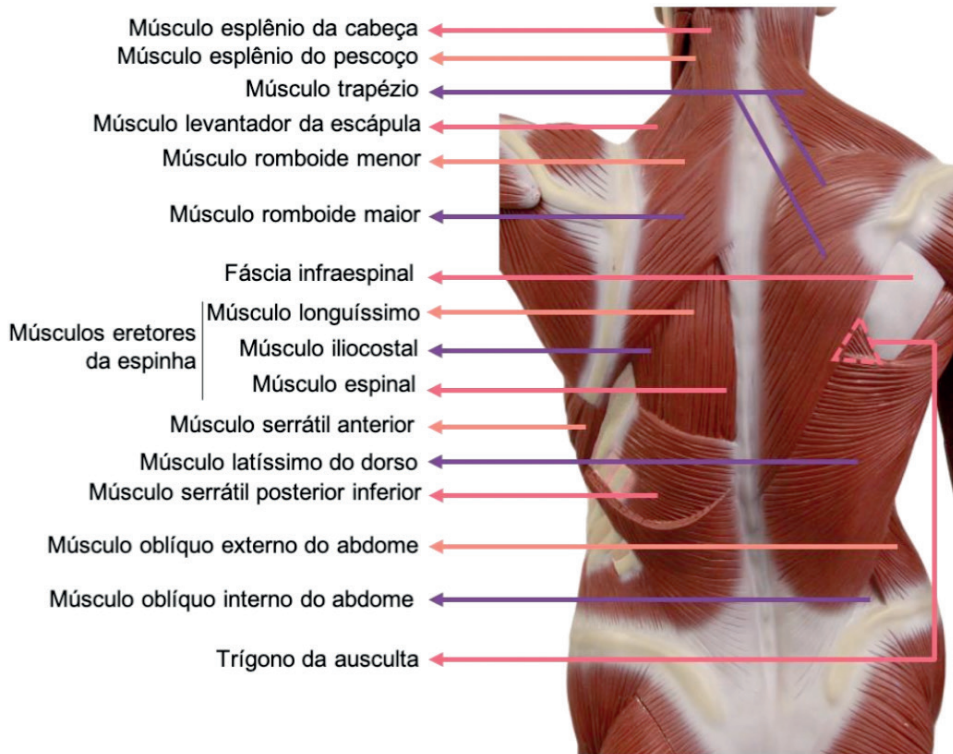


Figura 12.15 Dorso. Vista posterior

Fonte: Acervo Pessoal

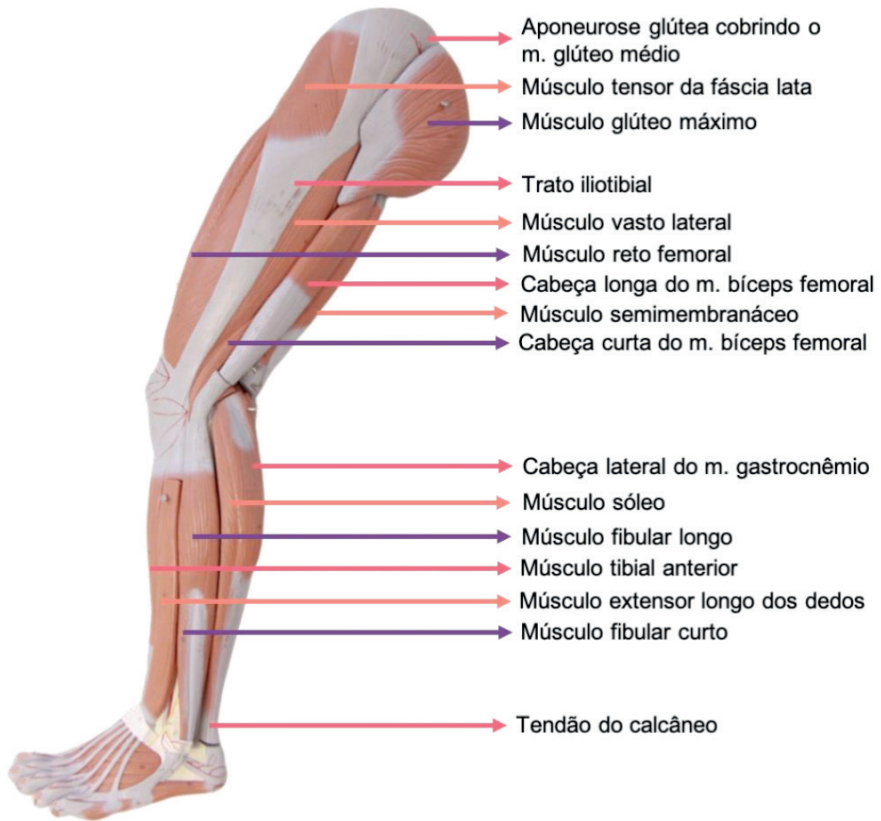

Figura 12.16 Membro inferior. Vista lateral

Fonte: Acervo Pessoal

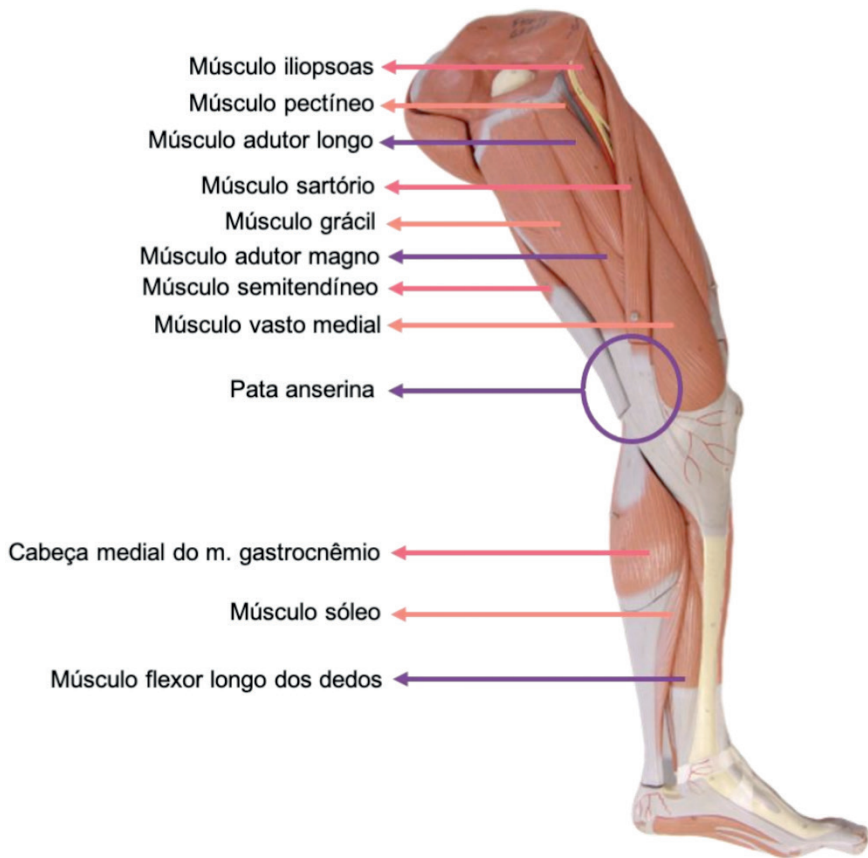

Figura 12.17 Membro inferior. Vista medial

Fonte: Acervo Pessoal

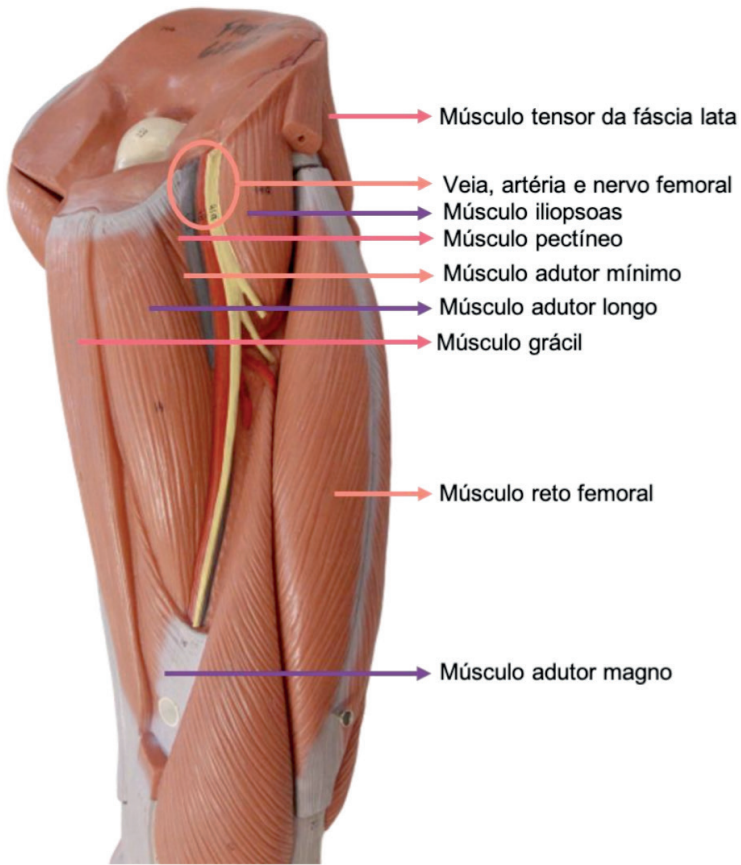


Figura 12.18 Coxa. Vista anteromedial

Fonte: Acervo Pessoal

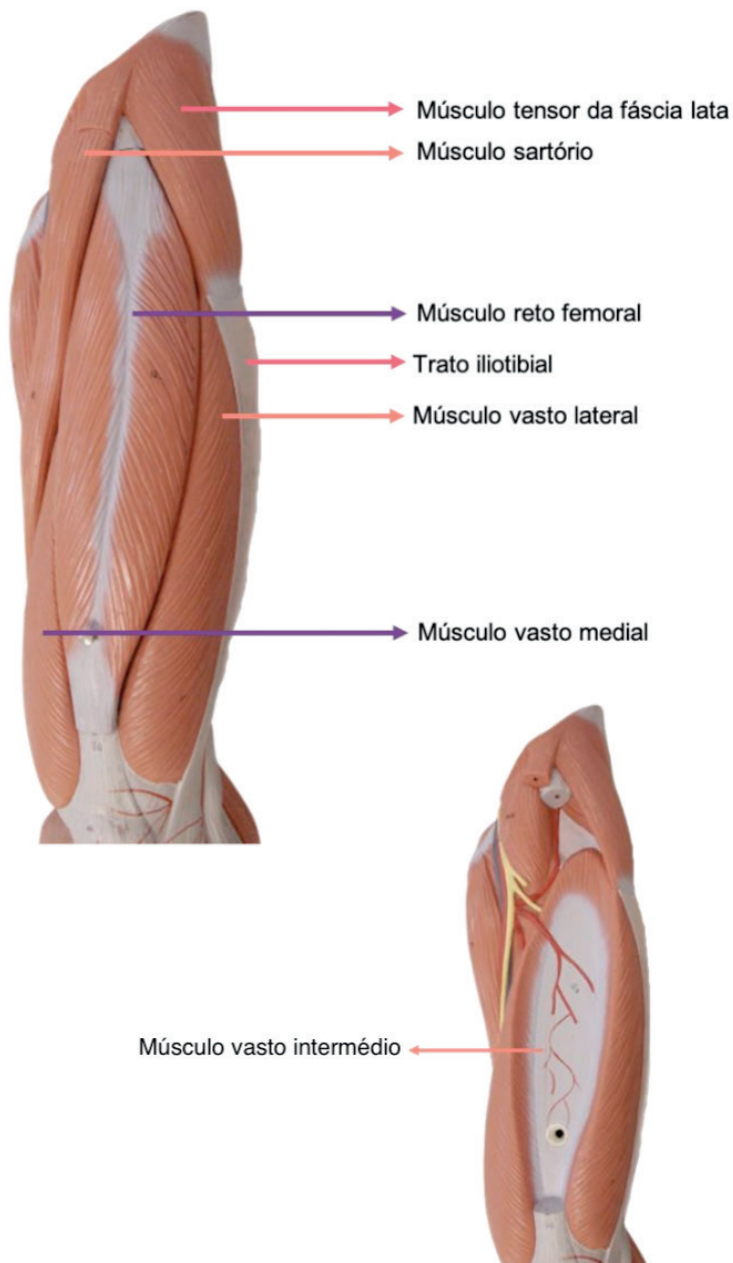


Figura 12.19 Coxa. Vista anterior

Fonte: Acervo Pessoal

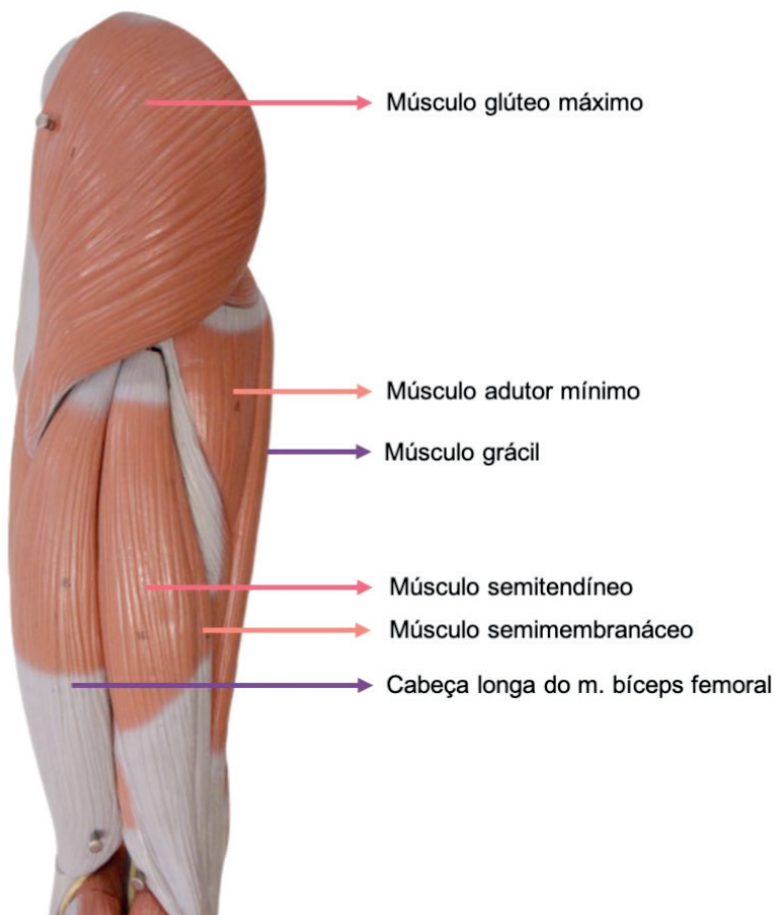


Figura 12.20 Coxa. Vista posterior

Fonte: Acervo Pessoal

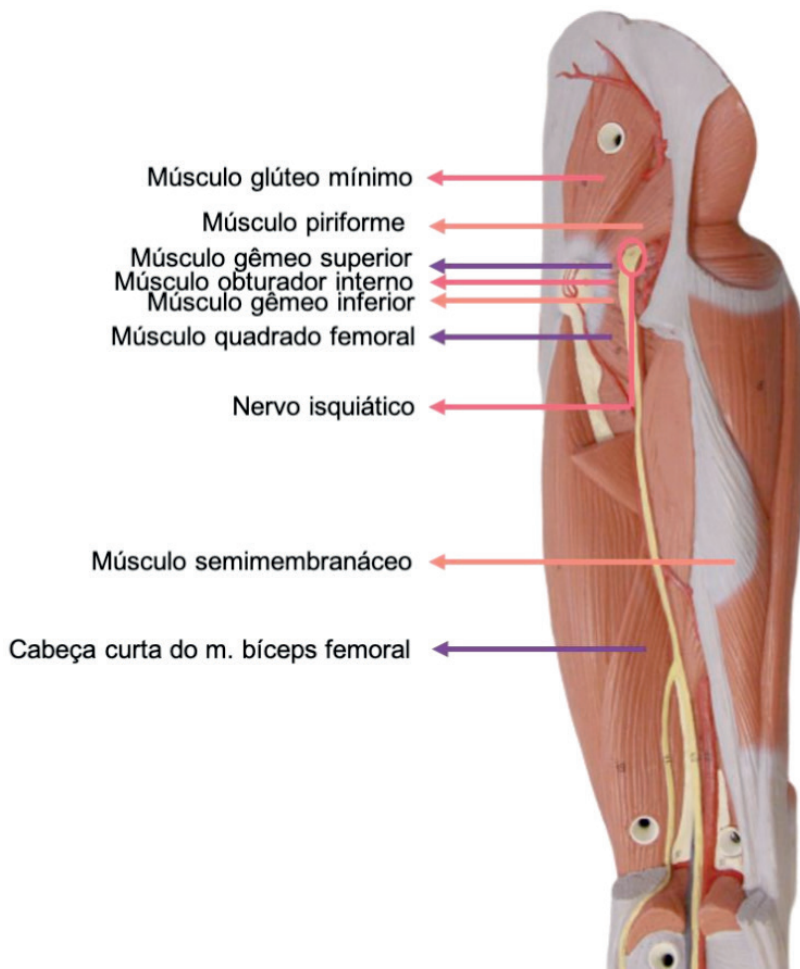


Figura 12.21 Coxa. Vista posterior

Fonte: Acervo Pessoal

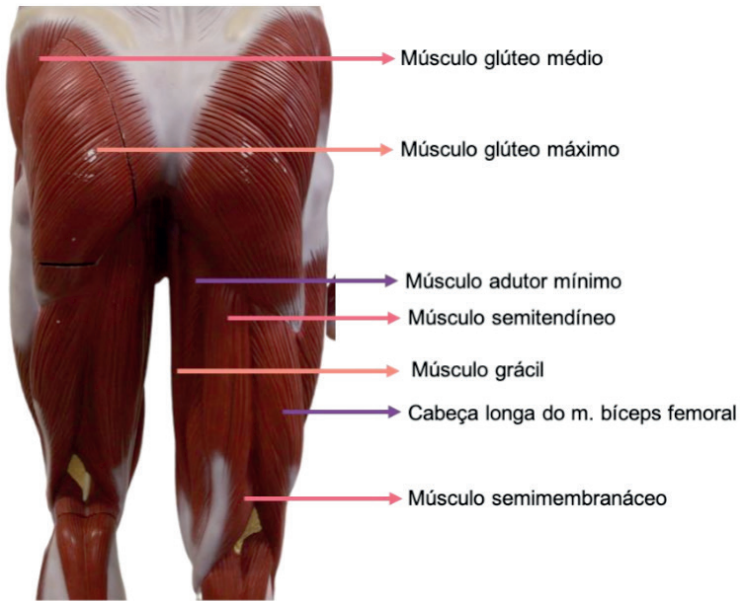


Figura 12.22 Quadril e coxa. Vista posterior

Fonte: Acervo Pessoal

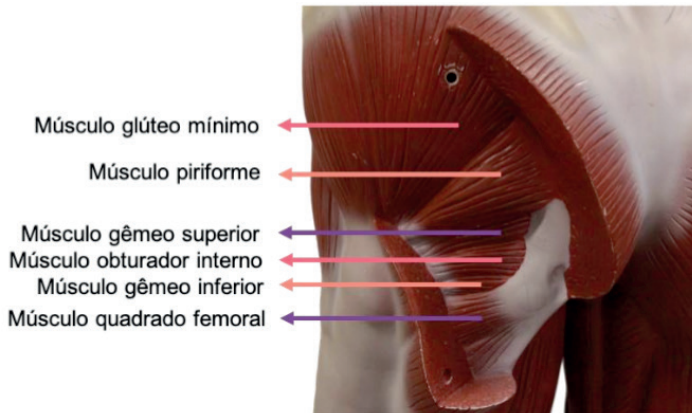


Figura 12.23 Quadril. Vista posterior

Fonte: Acervo Pessoal

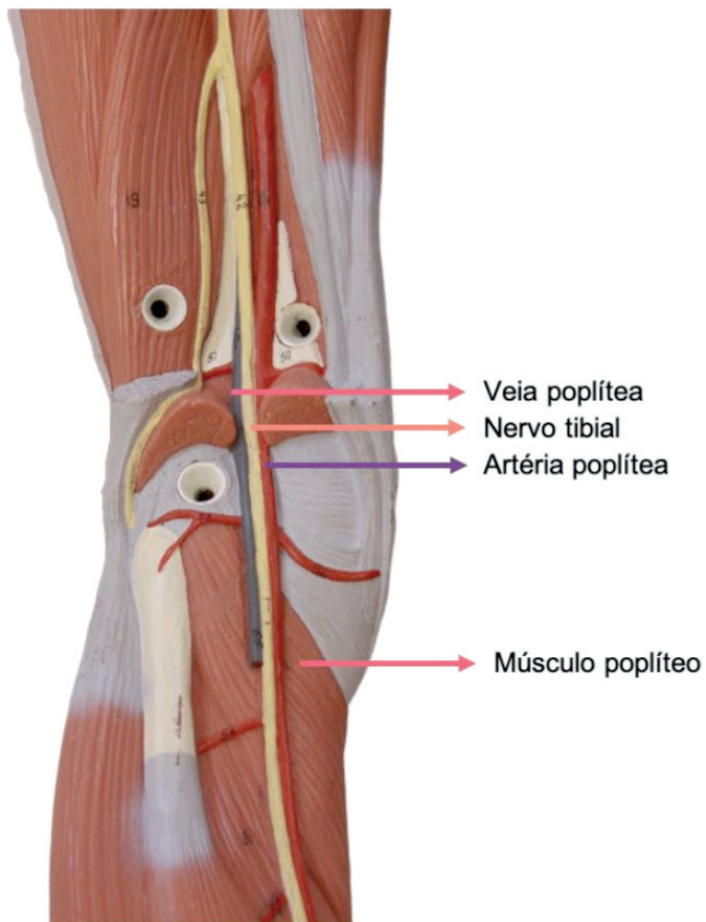


Figura 12.24 Fossa poplítea. Vista posterior

Fonte: Acervo Pessoal

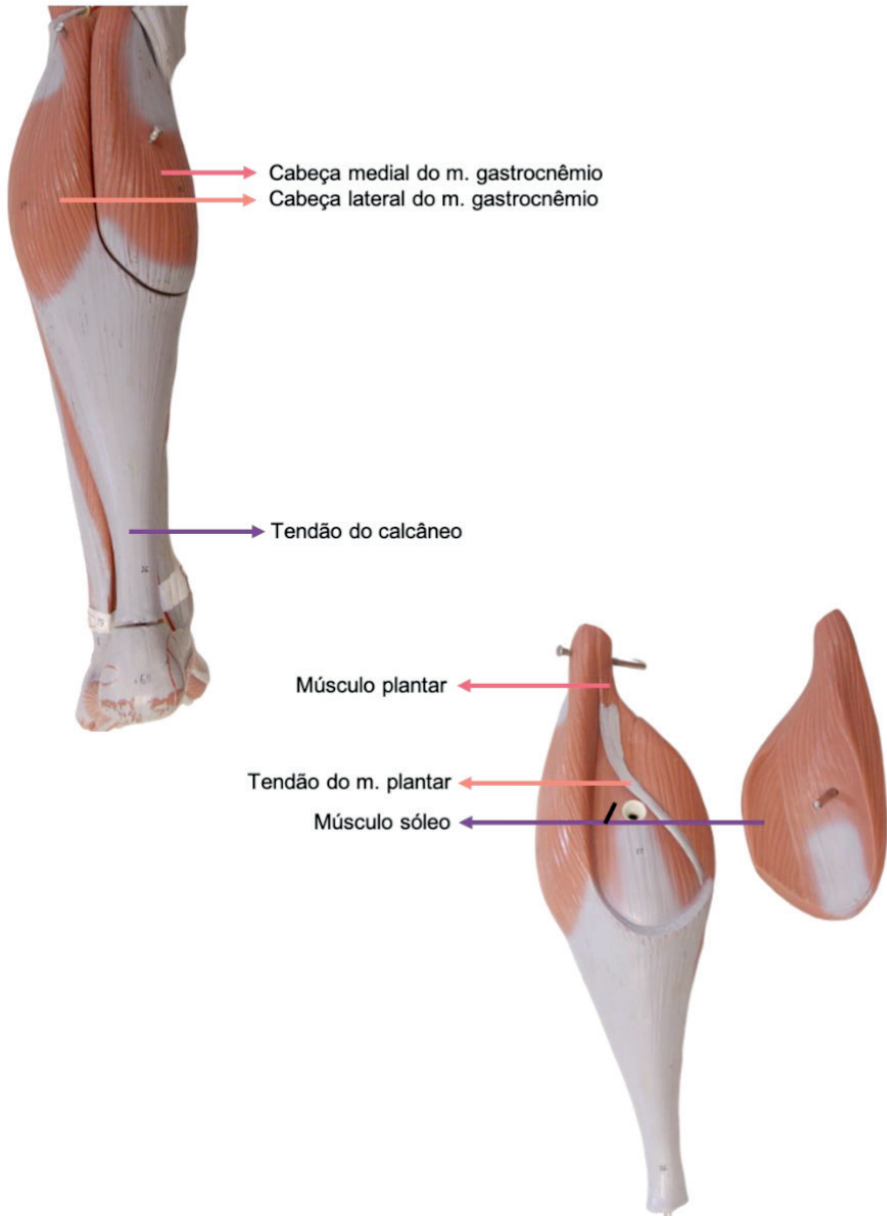


Figura 12.25 Perna. Vista posterior

Fonte: Acervo Pessoal

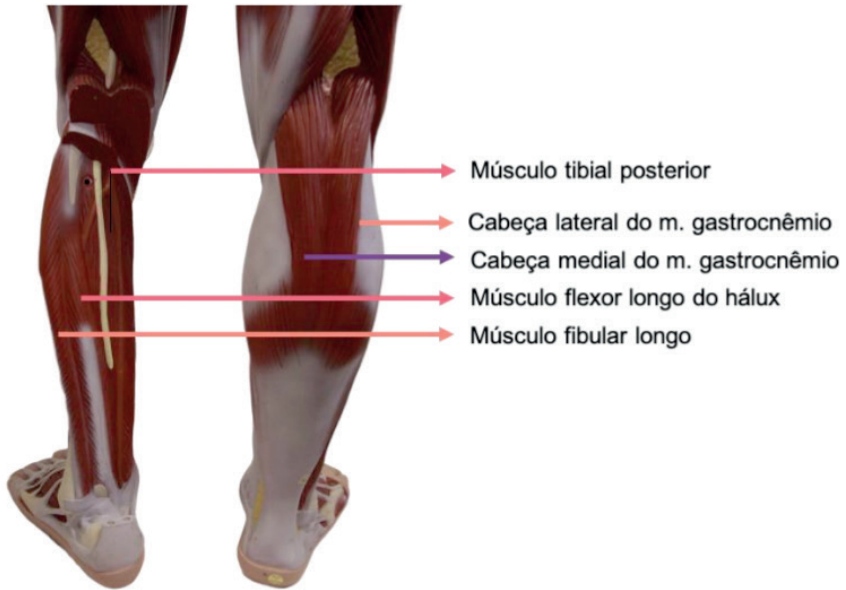


Figura 12.26 Perna. Vista posterior

Fonte: Acervo Pessoal

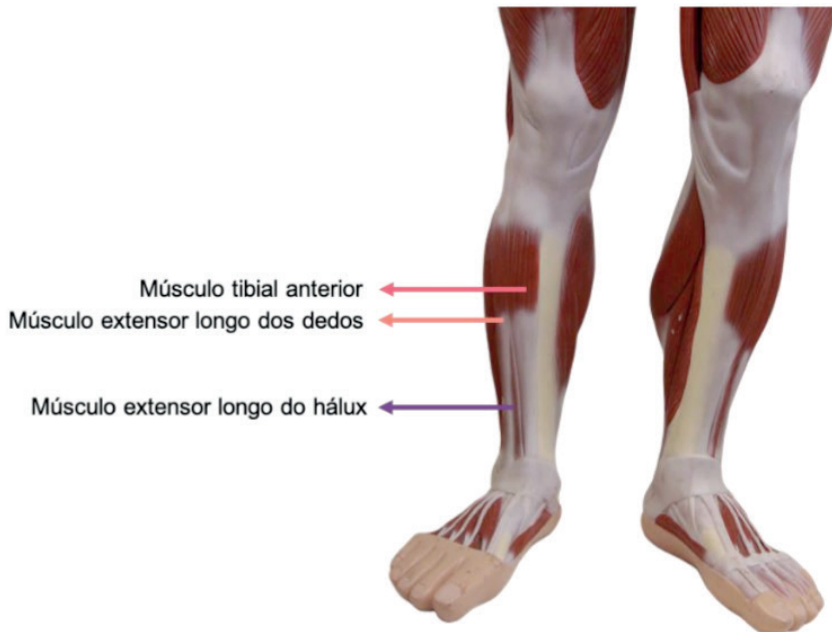

Figura 12.27 Perna. Vista anterior

Fonte: Acervo Pessoal

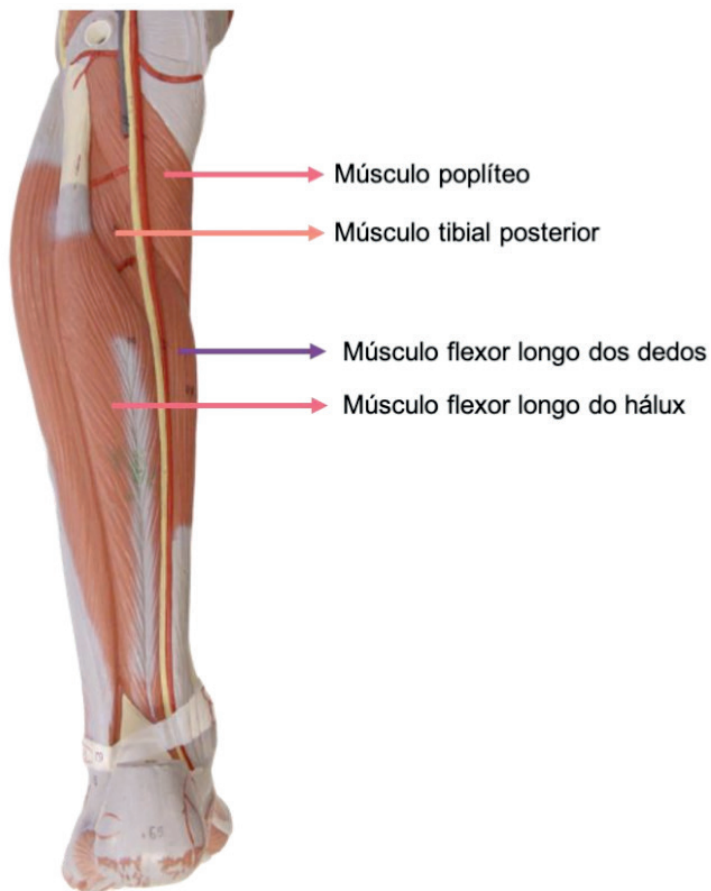


Figura 12.28 Perna. Vista posterior

Fonte: Acervo Pessoal

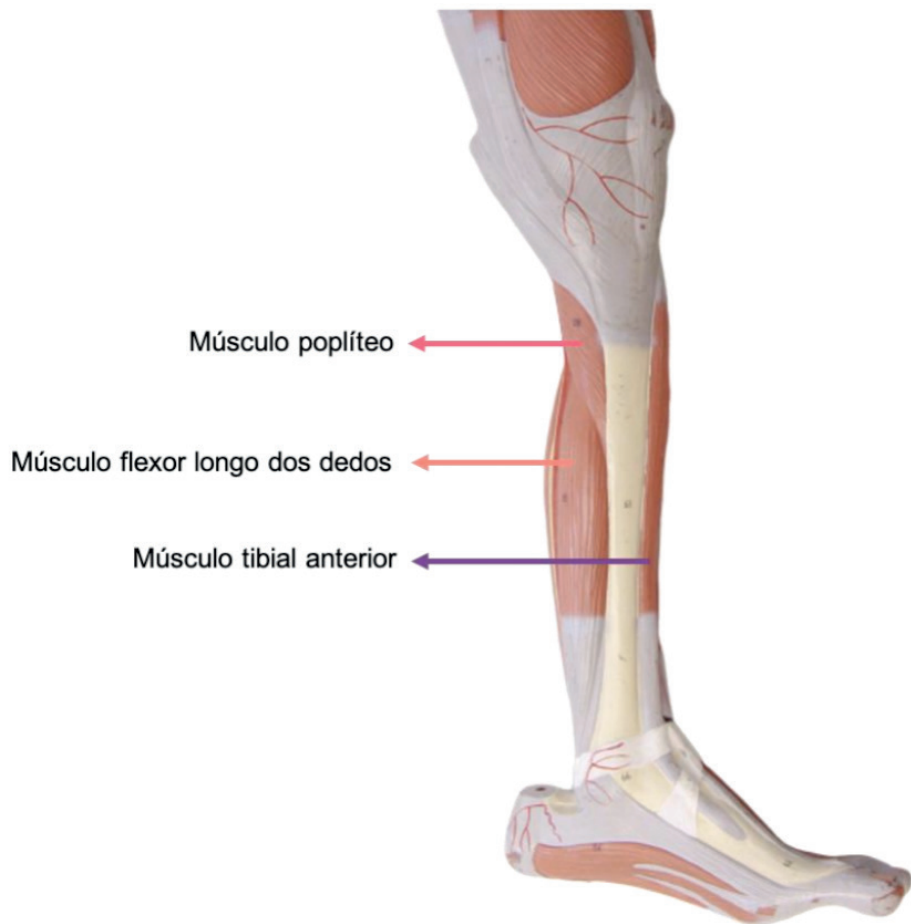

Figura 12.29 Perna. Vista medial

Fonte: Acervo Pessoal

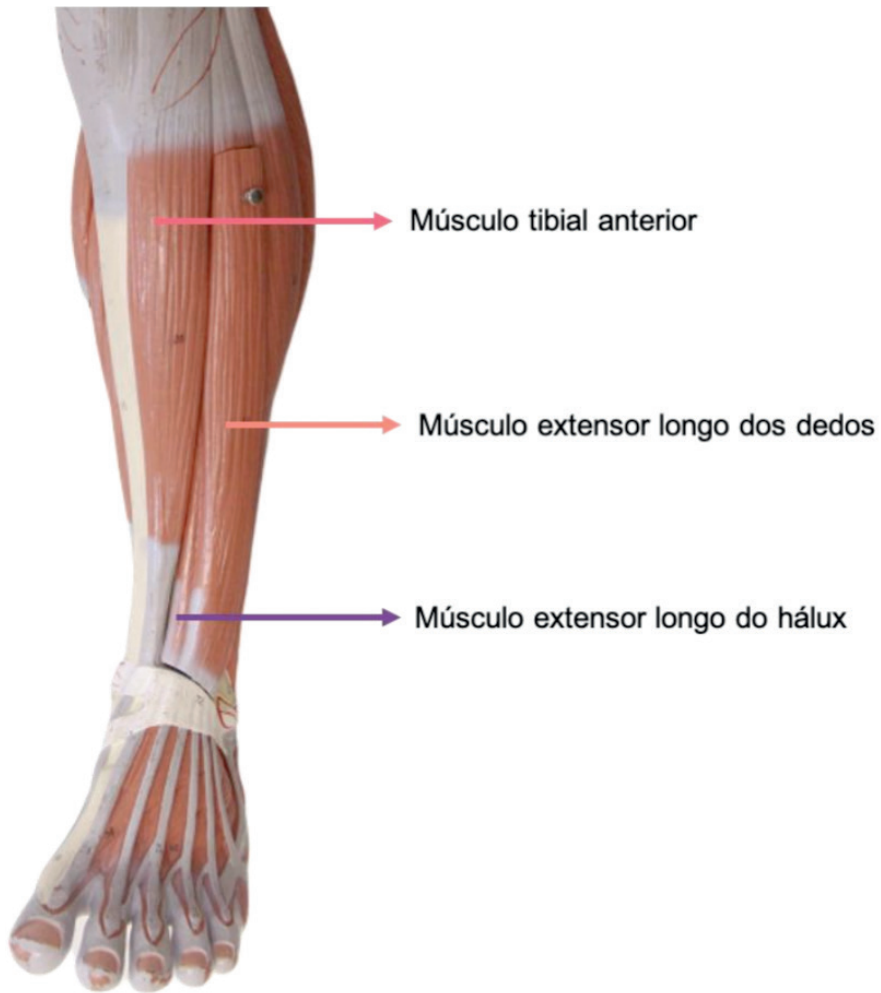


Figura 12.30 Perna. Vista anterior

Fonte: Acervo Pessoal

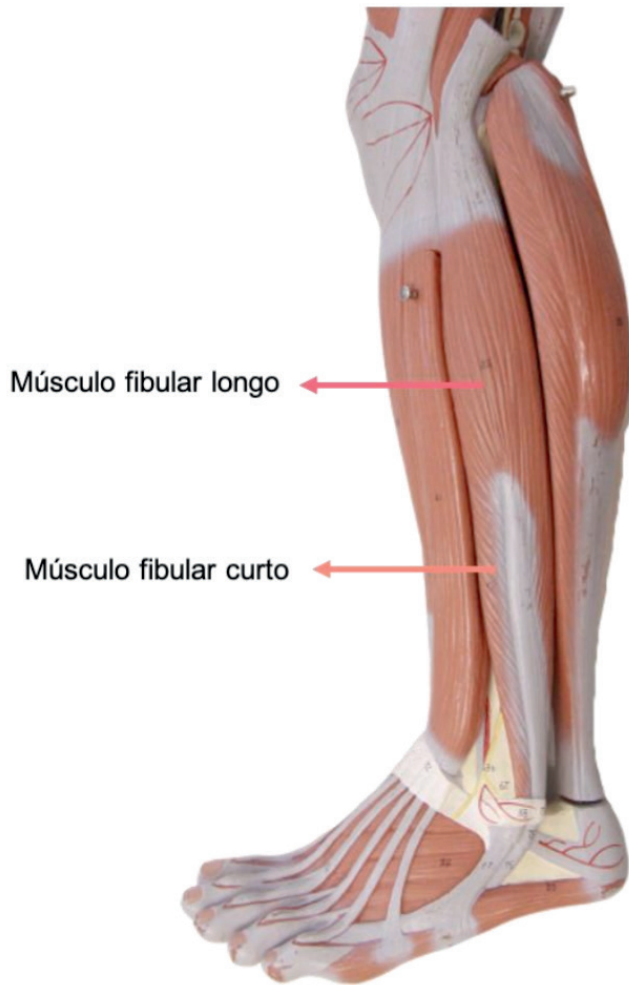


Figura 12.31 Perna. Vista lateral

Fonte: Acervo Pessoal

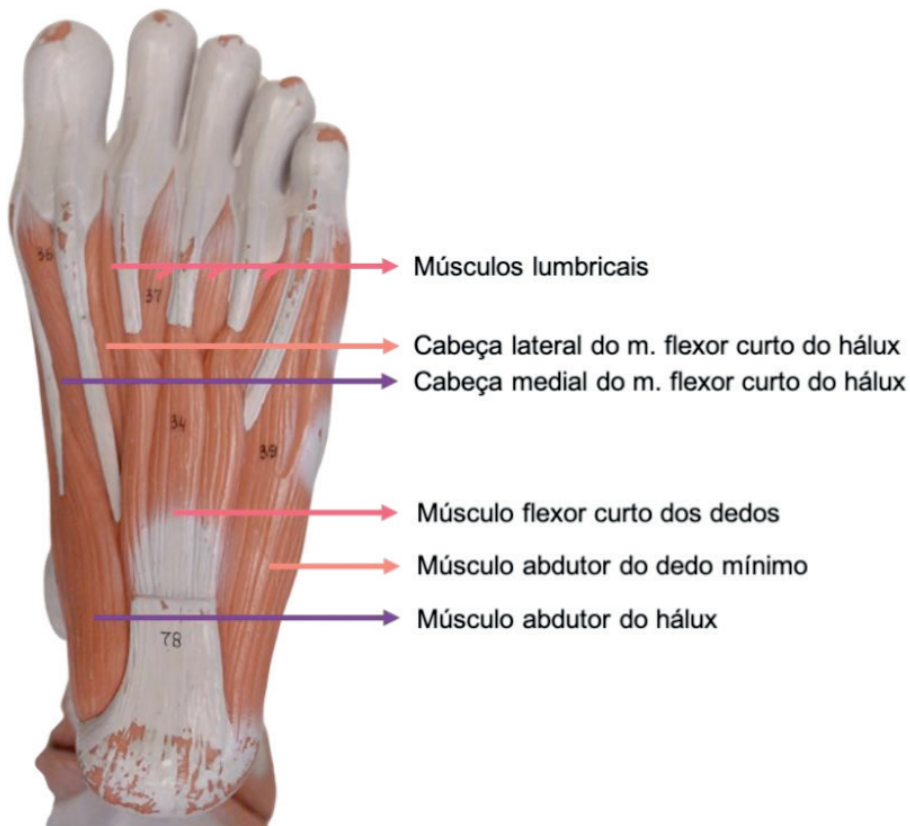

Figura 12.32 Pé. Vista inferior

Fonte: Acervo Pessoal

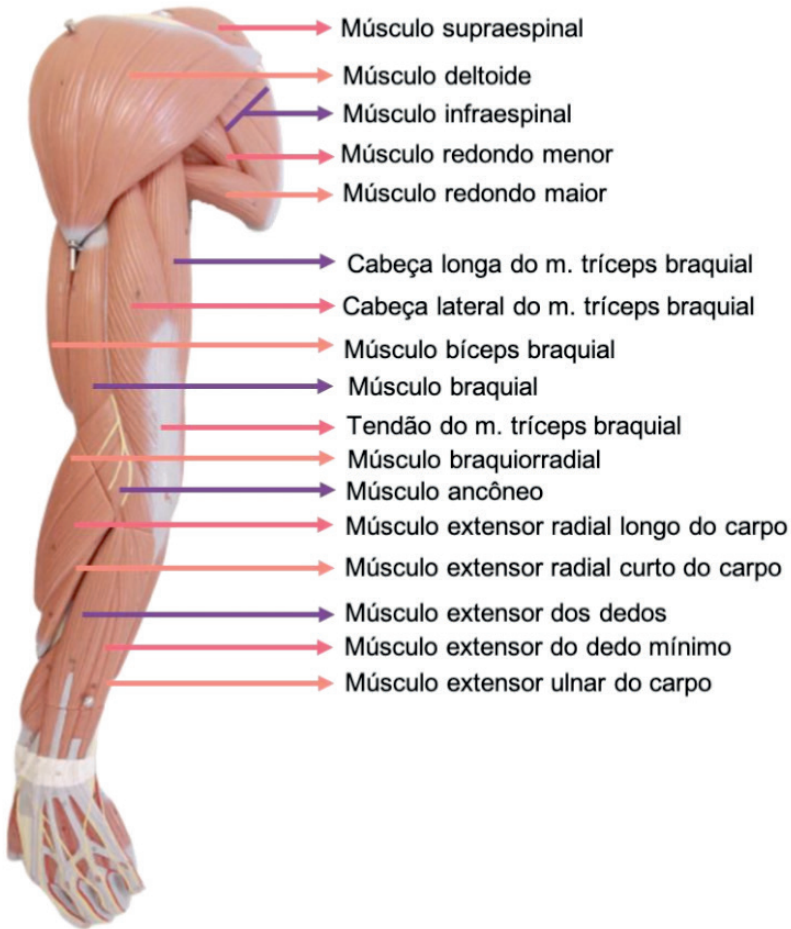


Figura 12.33 Membro superior. Vista posterior

Fonte: Acervo Pessoal

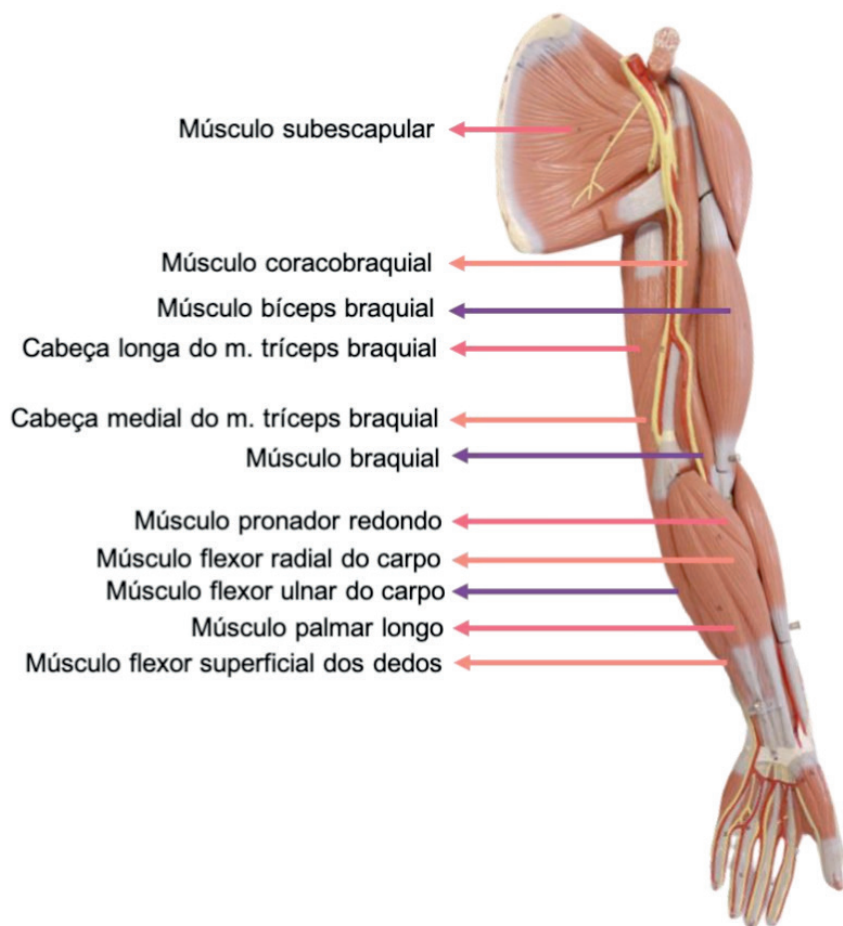
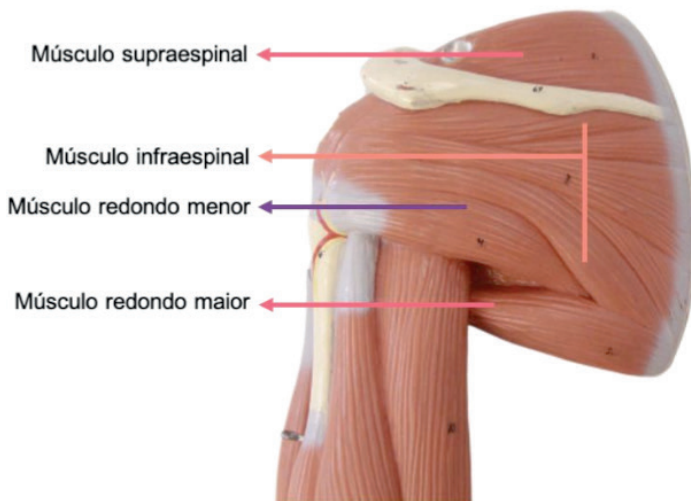
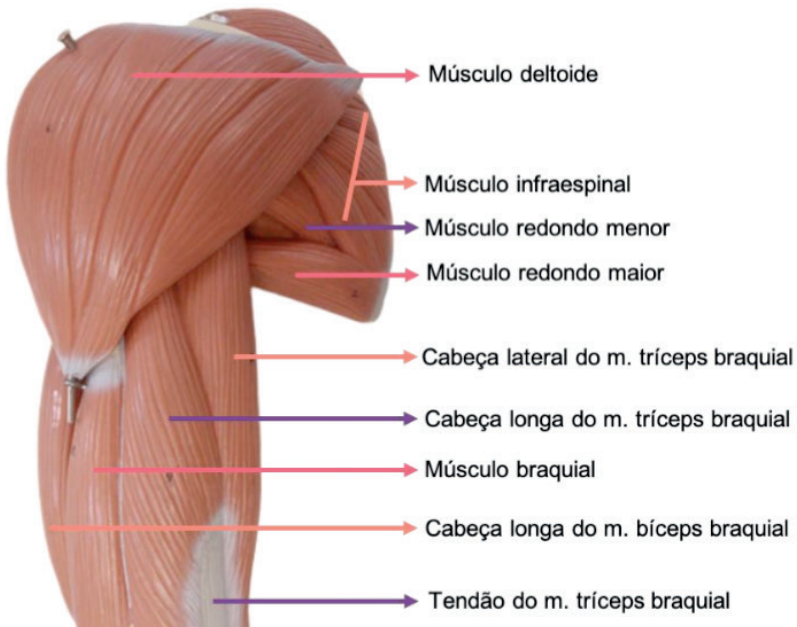


Figura 12.34 Membro superior. Vista anterior

Fonte: Acervo Pessoal



OBS.: O manguito rotador é composto pelos músculos: m. subescapular; m. supraespinal; m. infraespinal; m. redondo menor

Figura 12.35 Ombro e braço. Vista posterior

Fonte: Acervo Pessoal

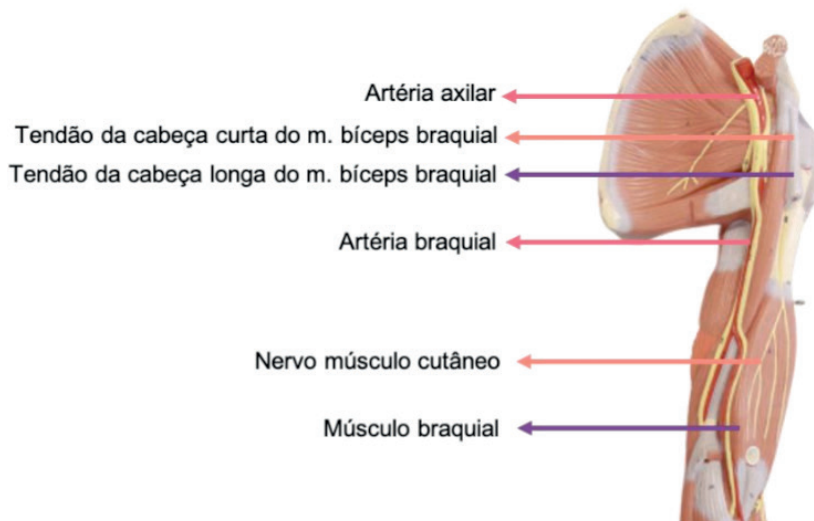
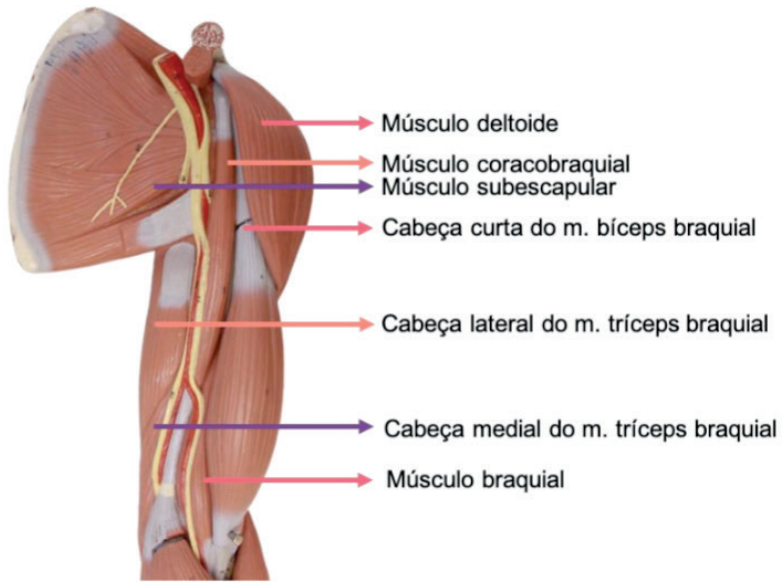


Figura 12.36 Ombro e braço. Vista anterior

Fonte: Acervo Pessoal

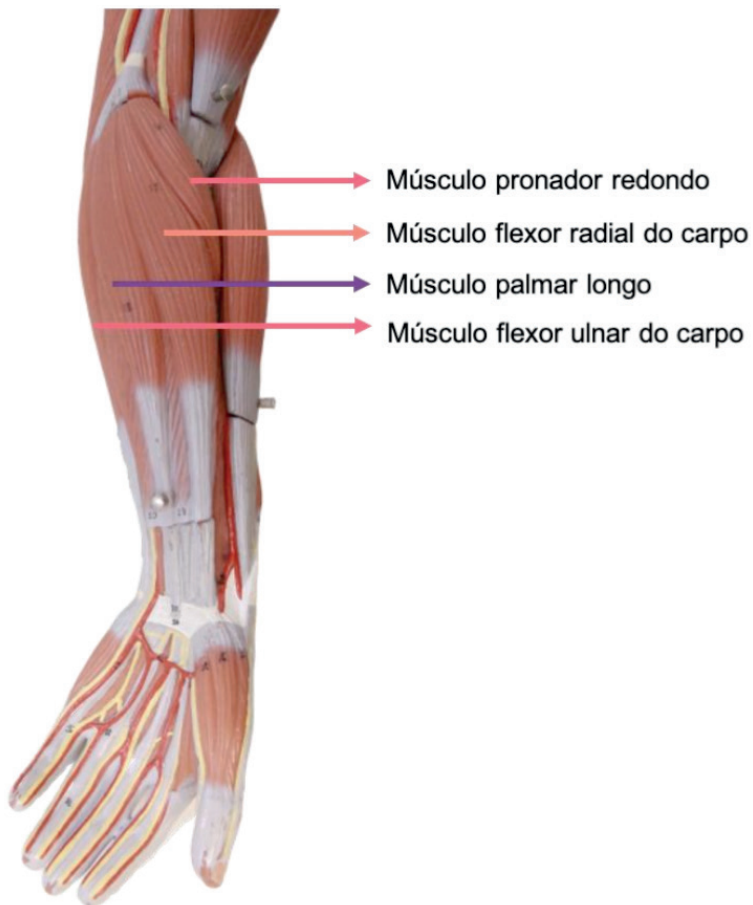


Figura 12.37 Antebraço. Vista anterior.

Camada superficial / 1ª camada

Fonte: Acervo Pessoal

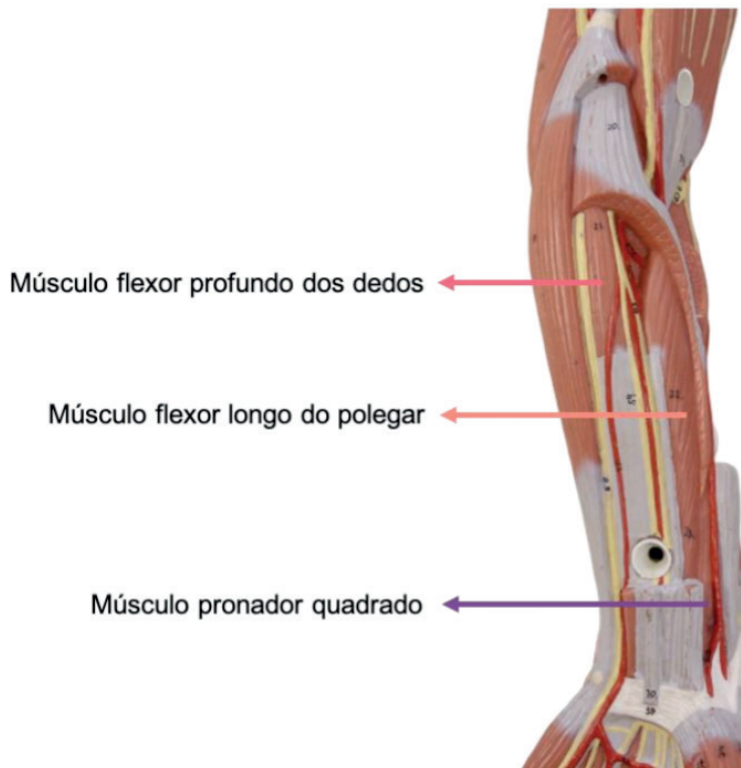


Figura 12.38 Antebraço. Vista anterior.

Camada profunda / 3ª camada

Fonte: Acervo Pessoal

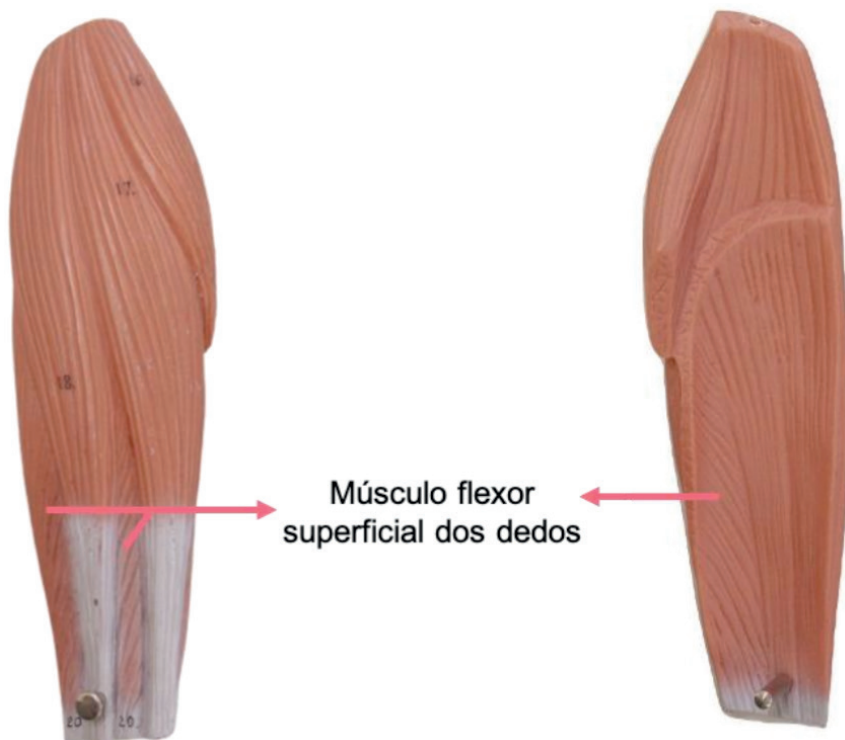


Figura 12.39 Antebraço. Vista anterior.

Camada intermediária / 2ª camada

Fonte: Acervo Pessoal

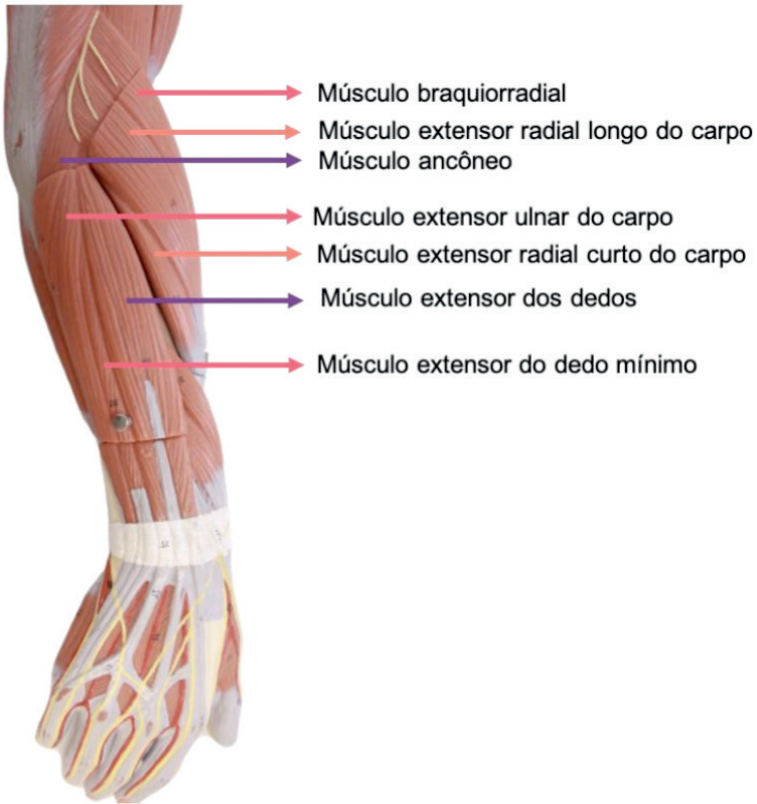


Figura 12.40 Antebraço. Vista posterior.

Camada superficial

Fonte: Acervo Pessoal

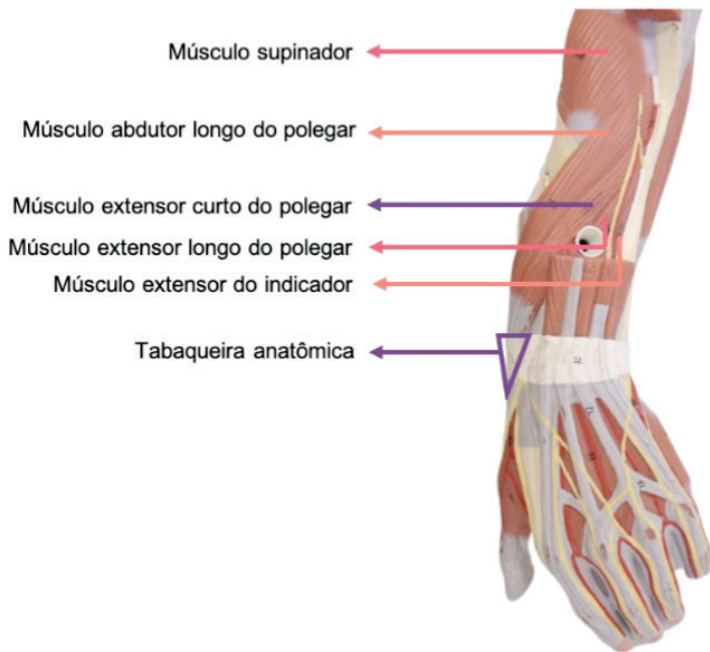

Figura 12.41 Antebraço. Vista posterior.

Camada profunda

Fonte: Acervo Pessoal

Vista posterior (esquerda). Vista anterior (direita).

Camada superficial

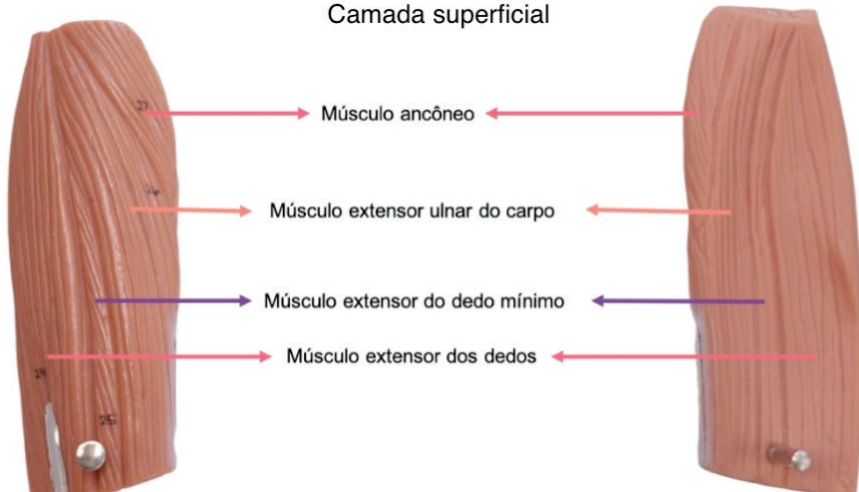


Figura 12.42 Antebraço.

Vista posterior (esquerda). Vista anterior (direita).

Camada superficial

Fonte: Acervo Pessoal

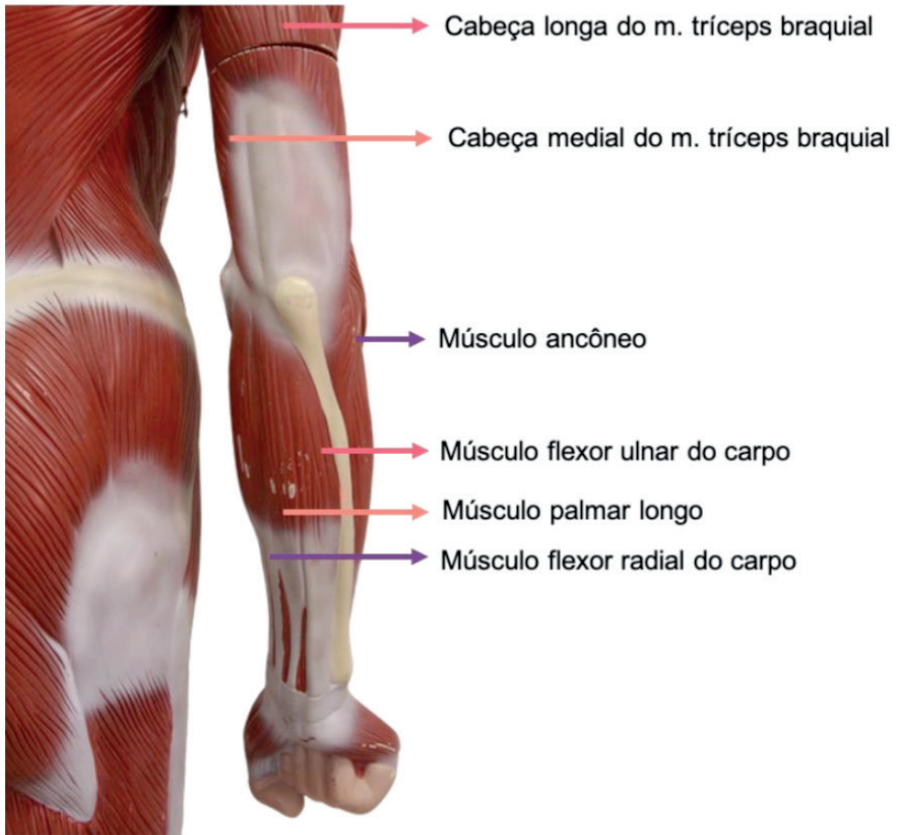


Figura 12.43 Braço e antebraço. Vista posterior.

Antebraço em pronação

Fonte: Acervo Pessoal

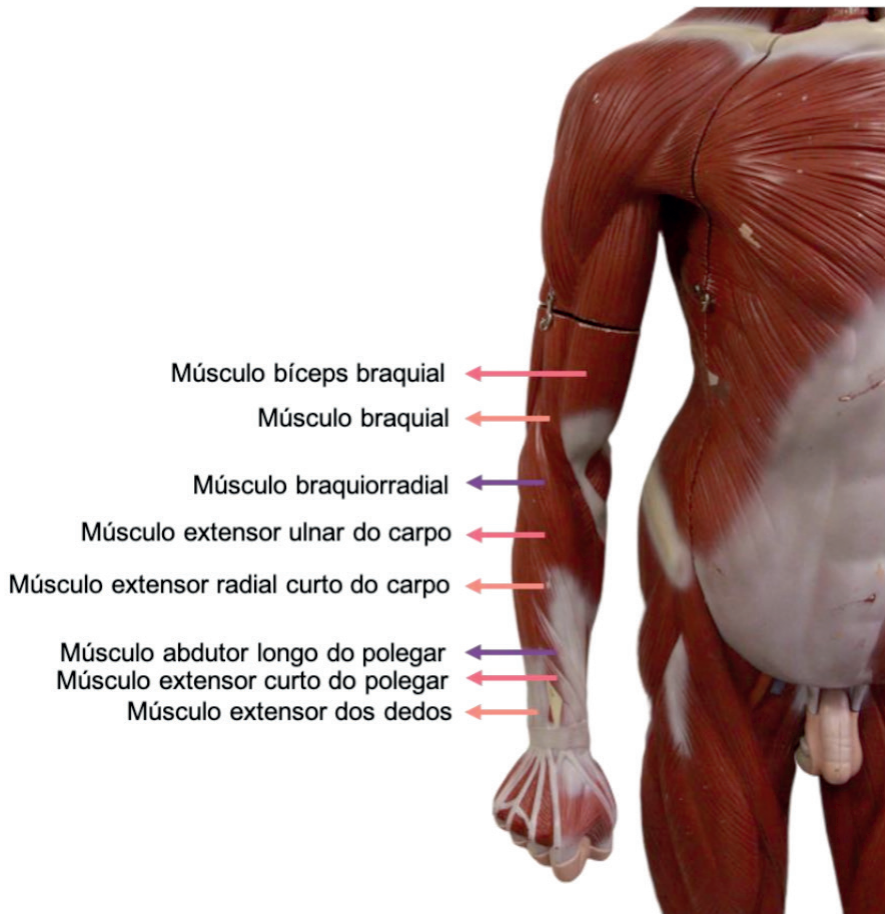


Figura 12.44 Braço e antebraço. Vista anterior.

Antebraço em pronação

Fonte: Acervo Pessoal

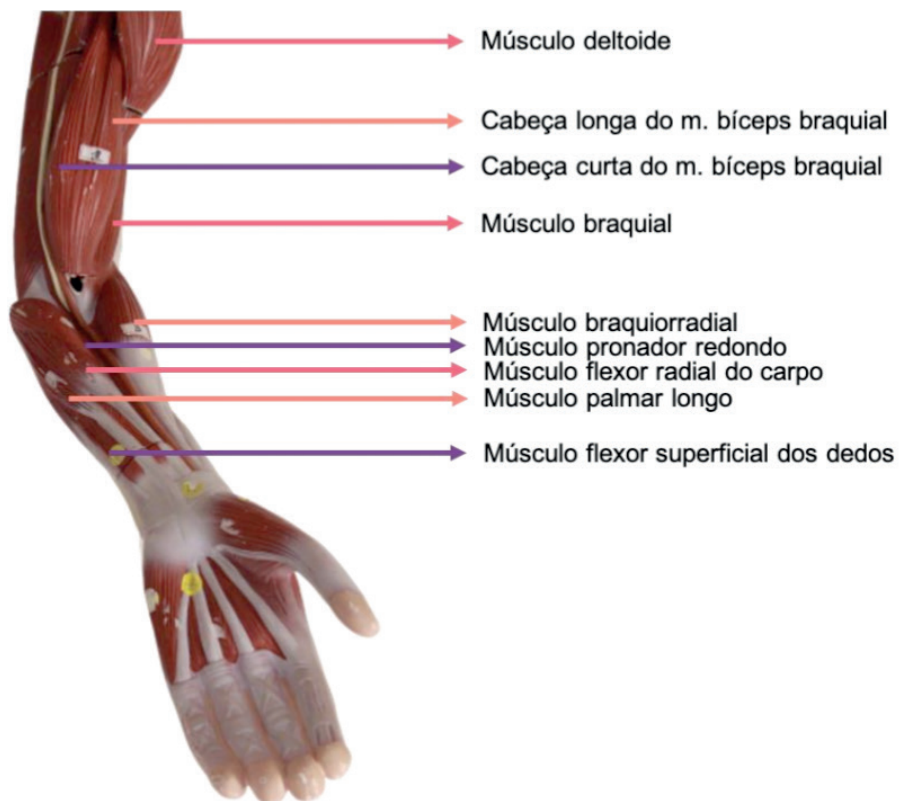


Figura 12.45 Braço e antebraço. Vista anterior.

Fonte: Acervo Pessoal

CAPÍTULO 13

SISTEMA NERVOSO - ATLAS ANATÔMICO

Guilherme Stradiotto Batistella

<http://lattes.cnpq.br/0166525165071740>

Giorgia Limana Guerra

<http://lattes.cnpq.br/5993486197207518>

Isabella Decezaró

<http://lattes.cnpq.br/3649910128170117>

Martina Dominick Rehn

<http://lattes.cnpq.br/8474936569900055>

Ângela Quatrin Campagnolo

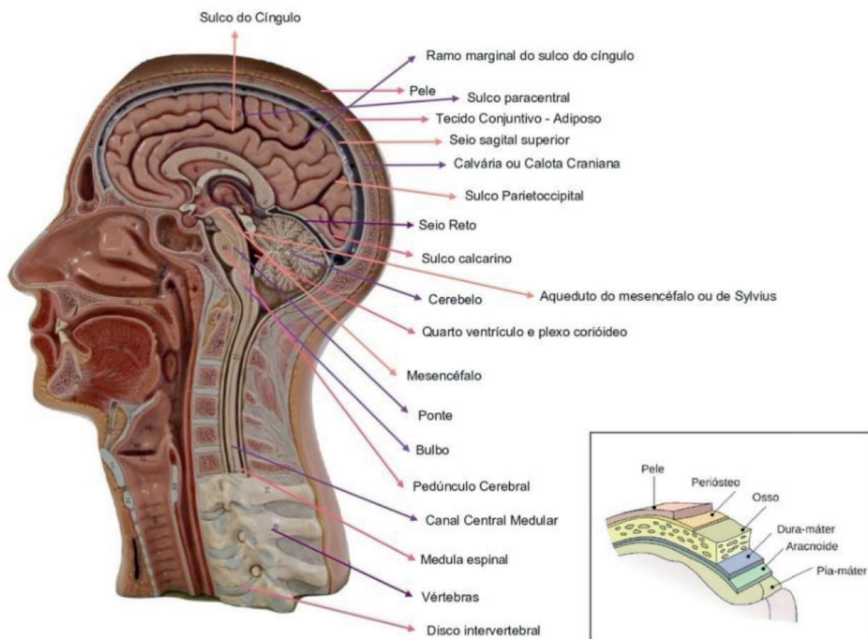
<http://lattes.cnpq.br/5972952440958751>

Alessandro Theisen Fischer

<http://lattes.cnpq.br/5822016580590809>

Tiango Aguiar Ribeiro

<http://lattes.cnpq.br/5738745231283624>



BARREIRAS ANATÔMICAS

1. **Pele:** formada por três camadas: epiderme, derme e hipoderme ou camada subcutânea.

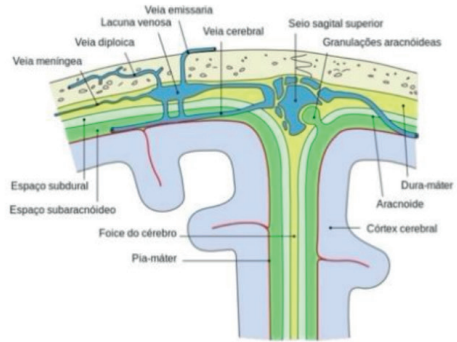
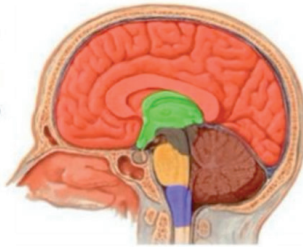
2. **Aponeurose**

3. **Periósteo**

4. **Calota Craniana**

5. **Meninges:** dura-máter, aracnoide, pia-máter.

Cérebro {
Telencéfalo
Diencefalo
Mesencéfalo
Tronco Encefálico {
Ponte
Bulbo
Cerebelo {
Cerebelo



Em virtude da aderência da dura-máter aos ossos do crânio, não existe, no crânio, um espaço epidural como na medula. No encéfalo, a principal artéria que irriga a dura-máter é a artéria meningea média, ramo da artéria maxilar. A dura-máter, ao contrário das outras meninges, é ricamente inervada. Como o encéfalo não possui terminações nervosas sensitivas, toda ou qualquer sensibilidade intracraniana se localiza na dura-máter, que é responsável pela maioria das dores de cabeça.

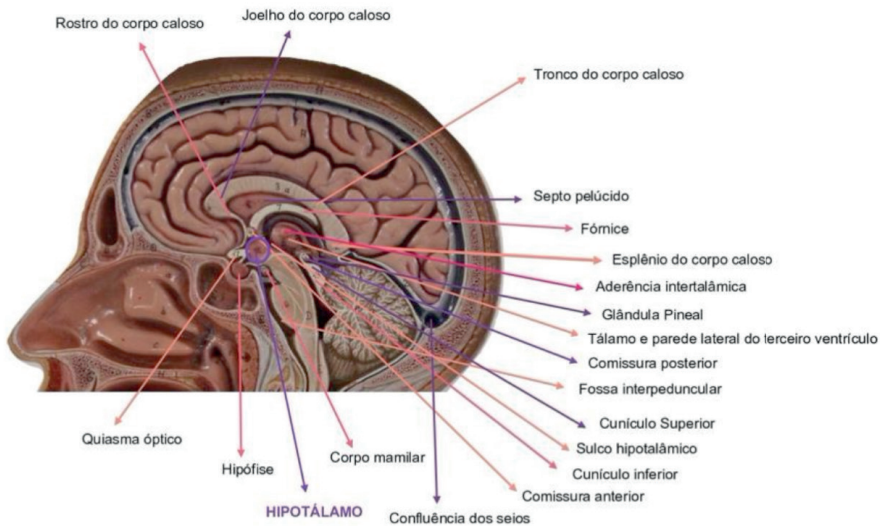


Figura 13.1 Cabeça e Pescoço. Visão medial

Fonte: Acervo Pessoal

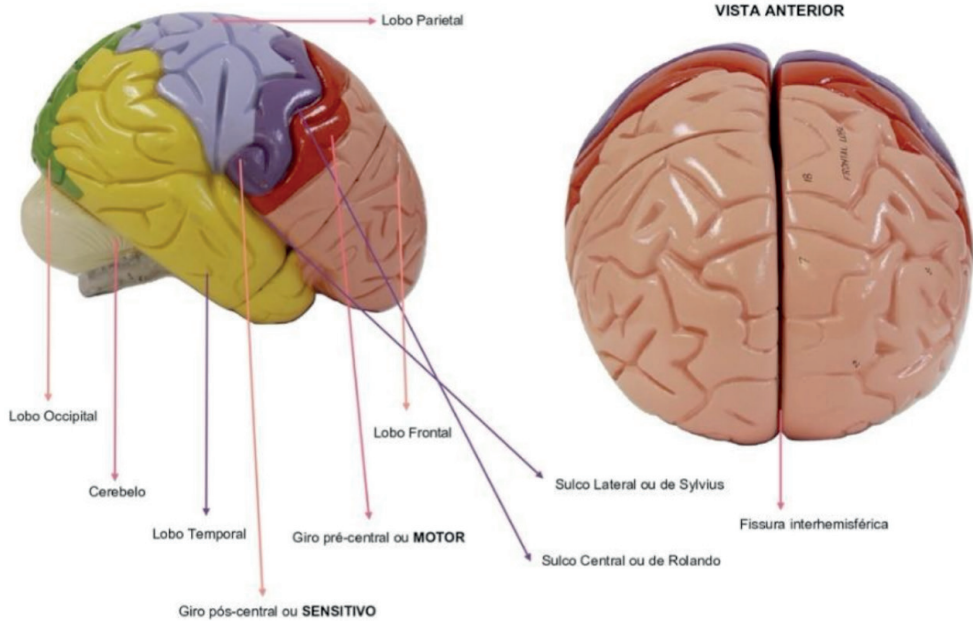


Figura 13.2 Encéfalo. Visão lateral e posterior

Fonte: Acervo Pessoal

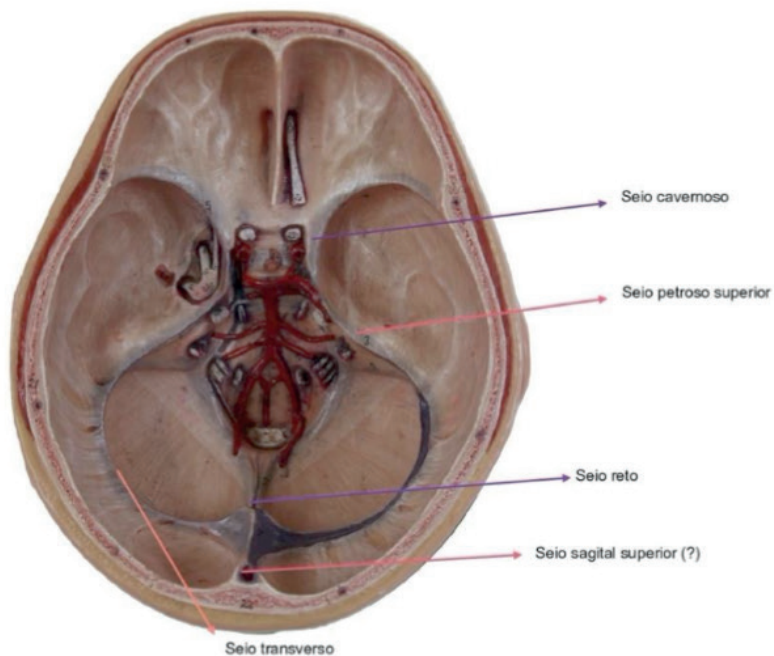
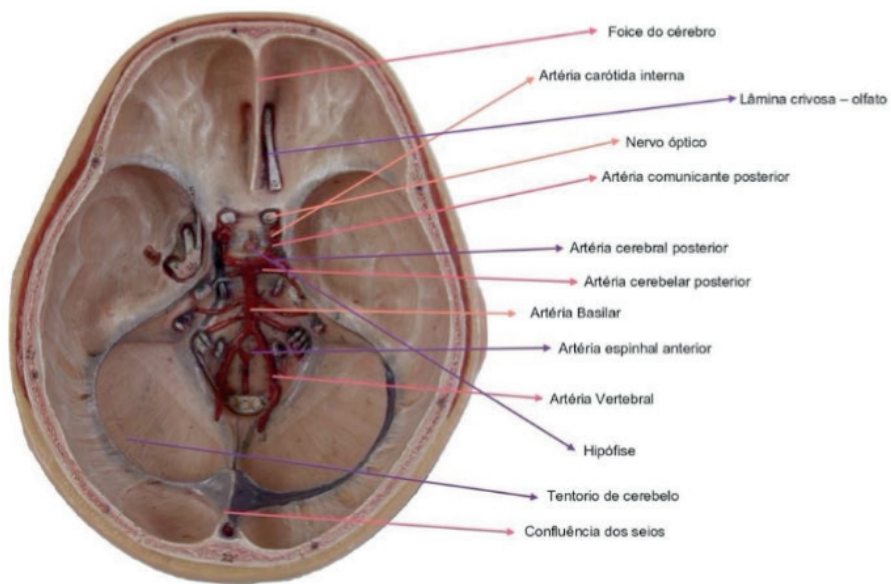


Figura 13.3 Caixa Craniana. Visão superior

Fonte: Acervo Pessoal

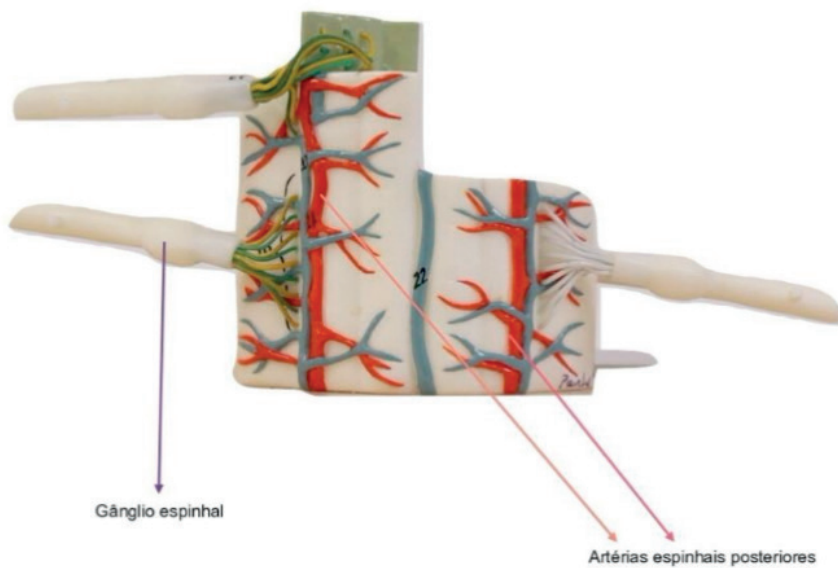
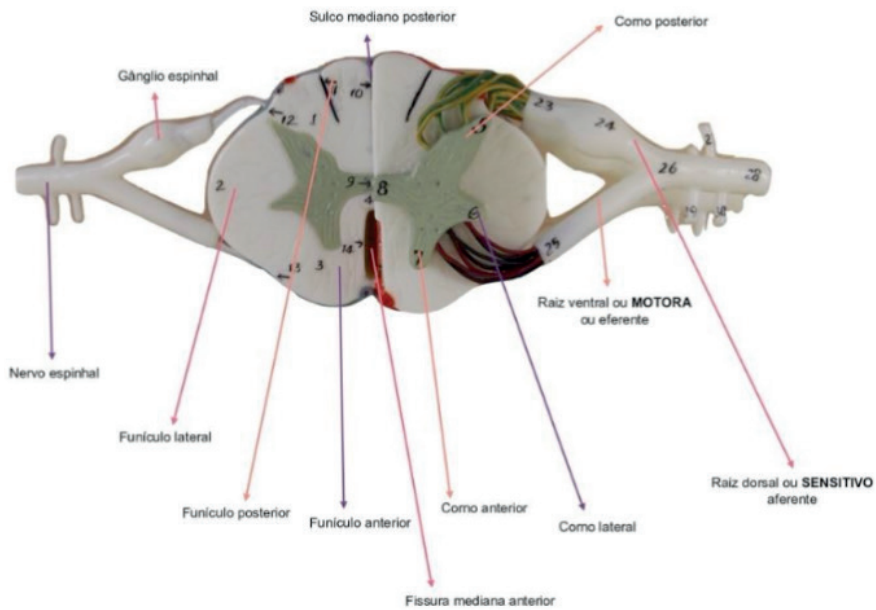


Figura 13.4 Medula Espinhal. Visão transversal e posterior

Fonte: Acervo Pessoal

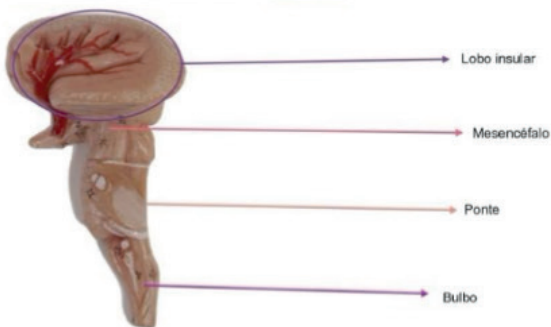
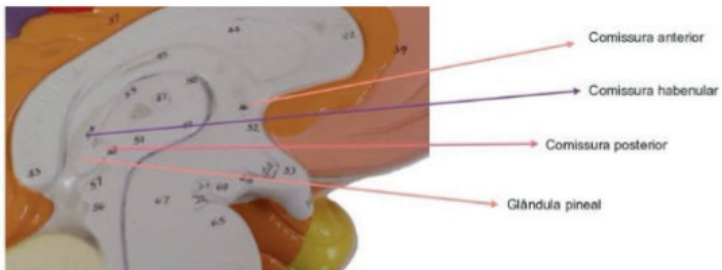
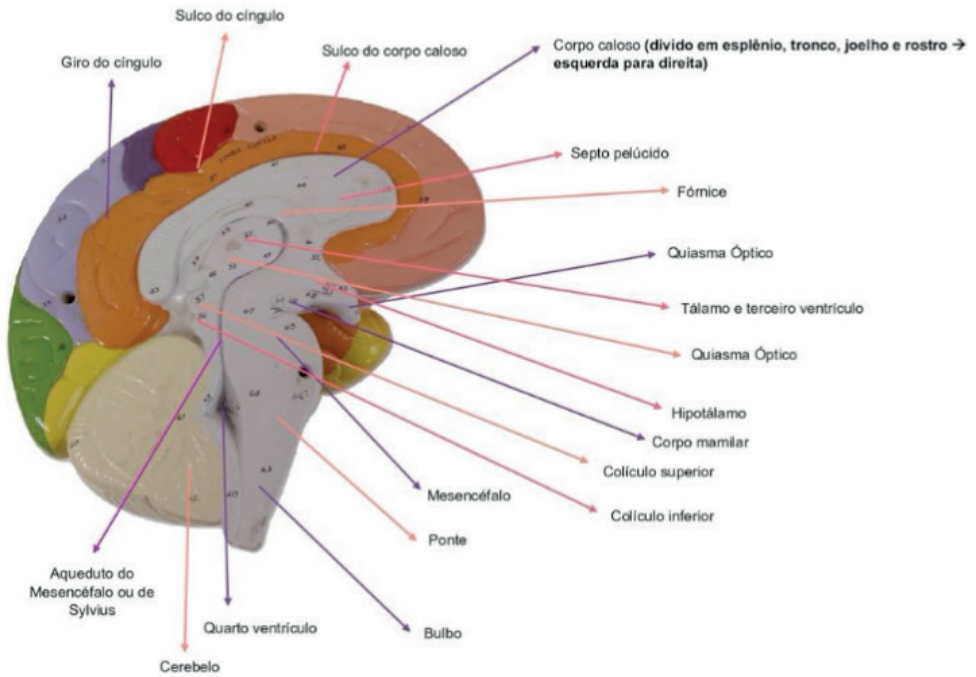


Figura 13.5 Encéfalo e tronco. Visão medial

Fonte: Acervo Pessoal

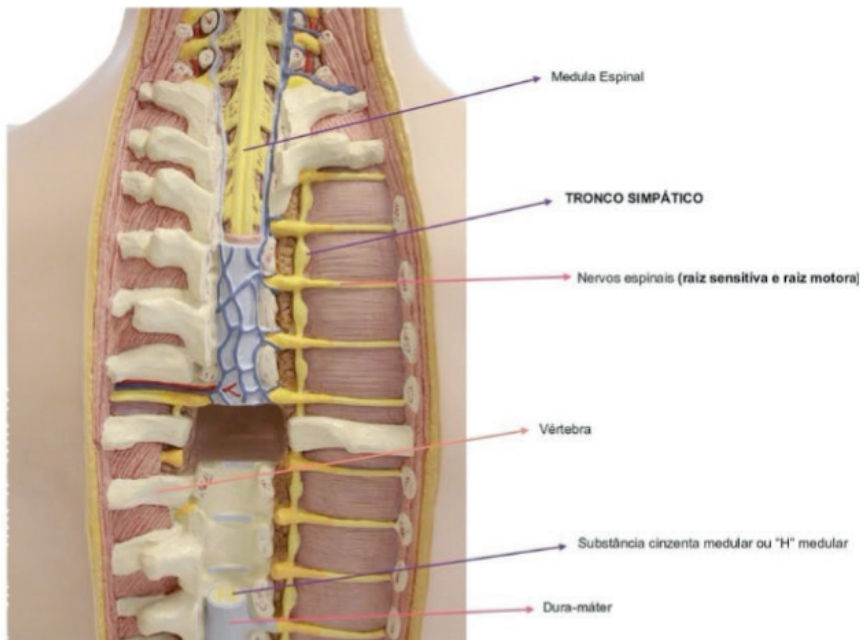
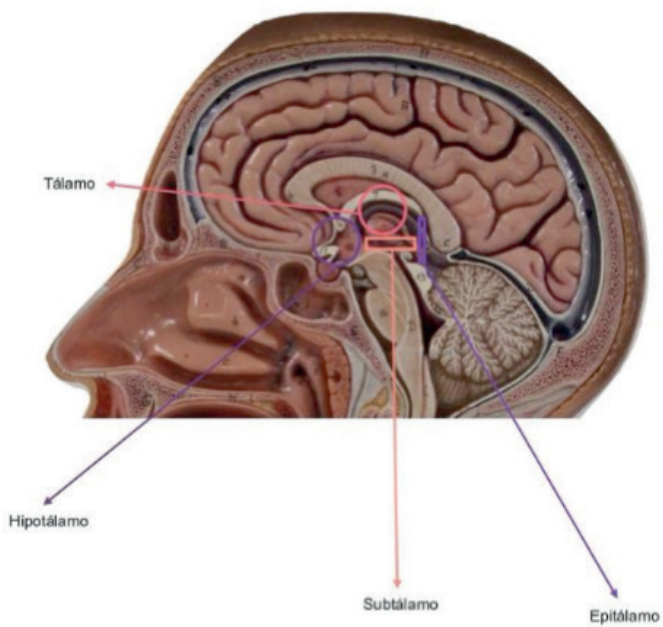


Figura 13.6 Medula Espinhal. Visão posterior

Fonte: Acervo Pessoal



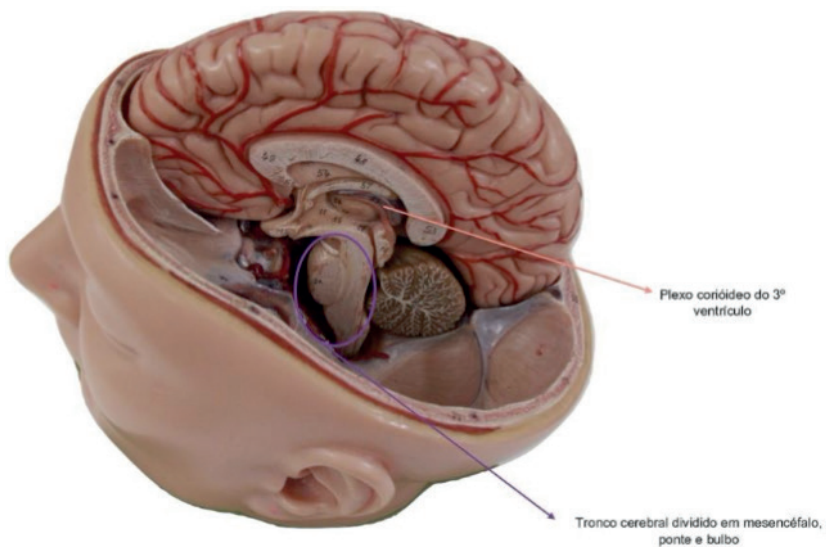


Figura 13.7 Encéfalo. Visão medial

Fonte: Acervo Pessoal

ORGÃOS RELACIONADOS AOS NERVOS CRANIANOS

Orelha interna com a presença da cóclea e canais semicirculares relacionados ao nervo vestibulococlear

Orelha média com a presença de três principais ossos: estribo, bigorna e martelo

Orelha externa delimitada pela membrana timpânica

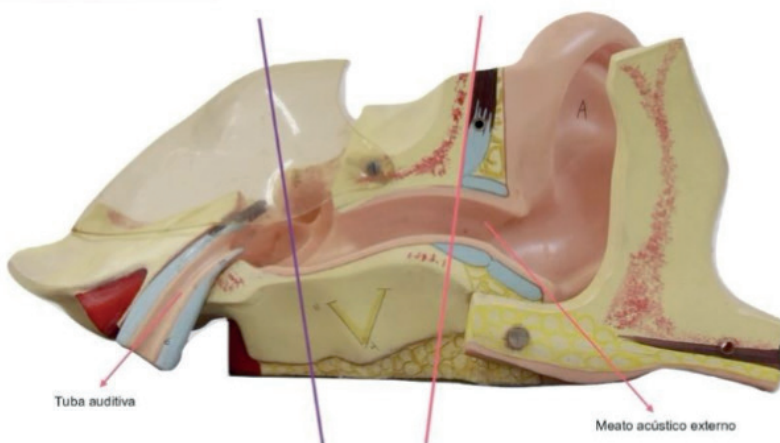


Figura 13.8 Canal Auditivo

Fonte: Acervo Pessoal

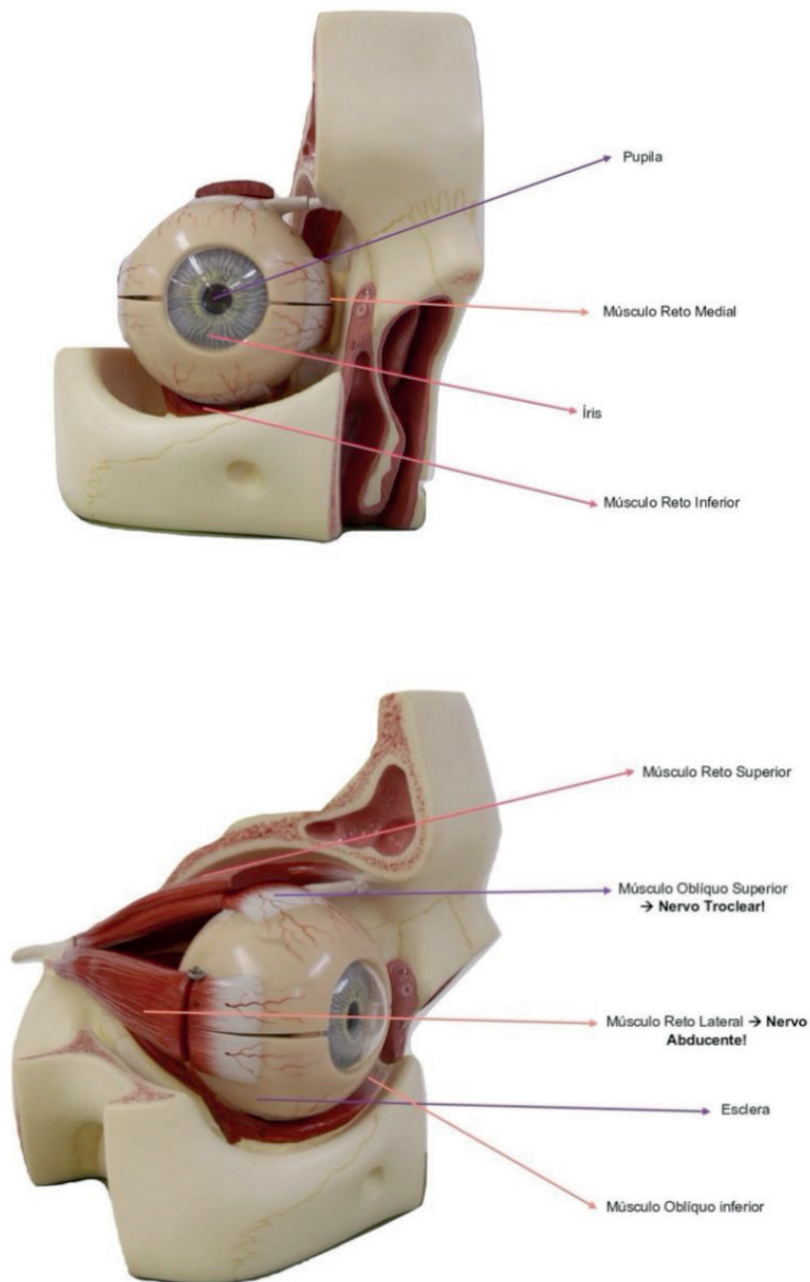


Figura 13.9 Órbita e globo ocular. Visão anterior e lateral

Fonte: Acervo Pessoal

CAPÍTULO 14

SISTEMA CARDIOVASCULAR - ATLAS ANATÔMICO

Giorgia Limana Guerra

<http://lattes.cnpq.br/5993486197207518>

Isabella Decezaro

<http://lattes.cnpq.br/3649910128170117>

Guilherme Stradiotto Batistella

<http://lattes.cnpq.br/0166525165071740>

Martina Dominick Rehn

<http://lattes.cnpq.br/8474936569900055>

Alessandro Theisen Fischer

<http://lattes.cnpq.br/5822016580590809>

Tiango Aguiar Ribeiro

<http://lattes.cnpq.br/5738745231283624>

Ângela Quatrin Campagnolo

<http://lattes.cnpq.br/5972952440958751>

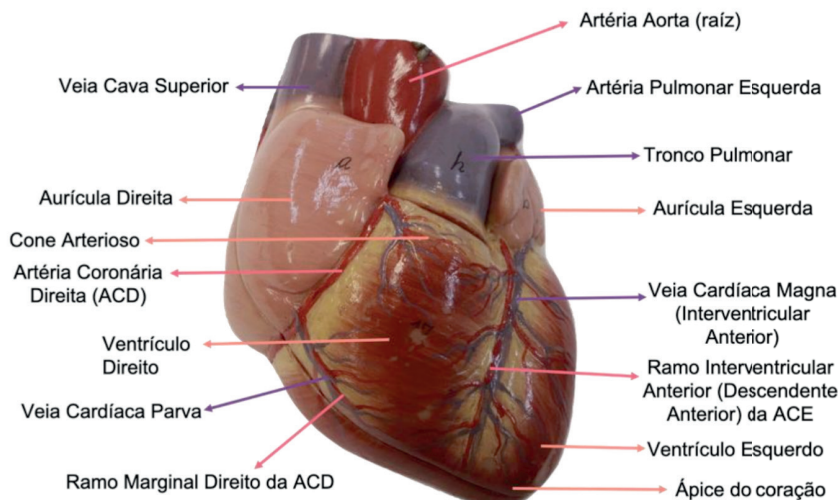


Figura 14.1 Coração. Vista anterior

Fonte: Acervo pessoal

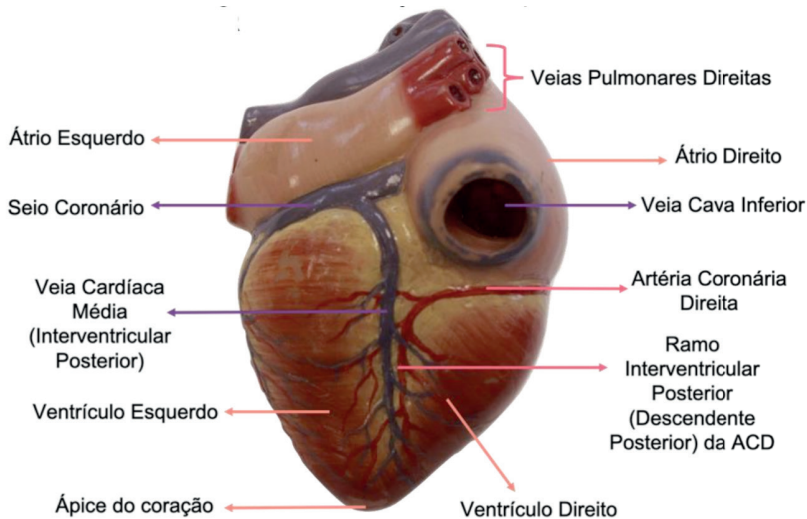


Figura 14.2 Coração. Vista posterior

Fonte: Acervo pessoal

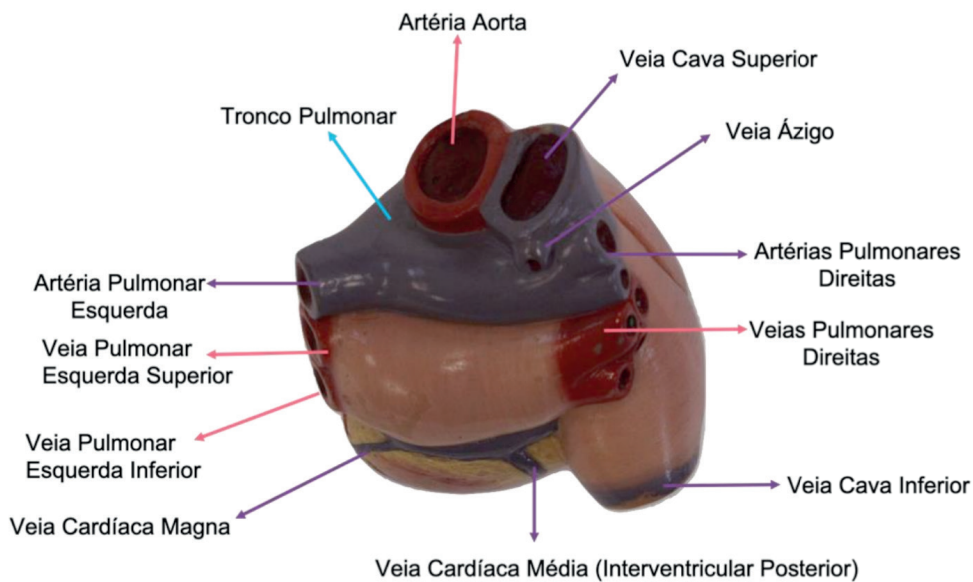


Figura 14.3 Coração. Vista da base

Fonte: Acervo pessoal

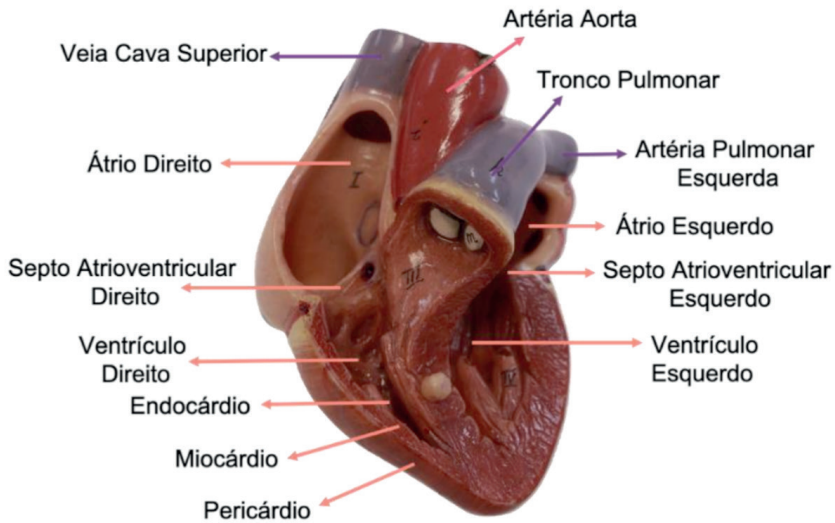


Figura 14.4 Coração. Vista anterior seccionada

Fonte: Acervo pessoal

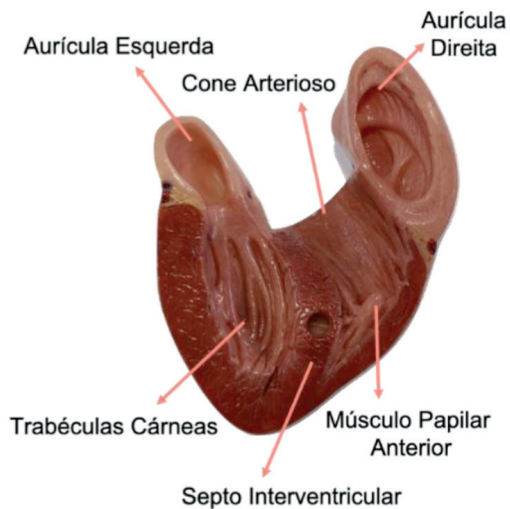


Figura 14.5 Coração. Vista anterior seccionada

Fonte: Acervo pessoal

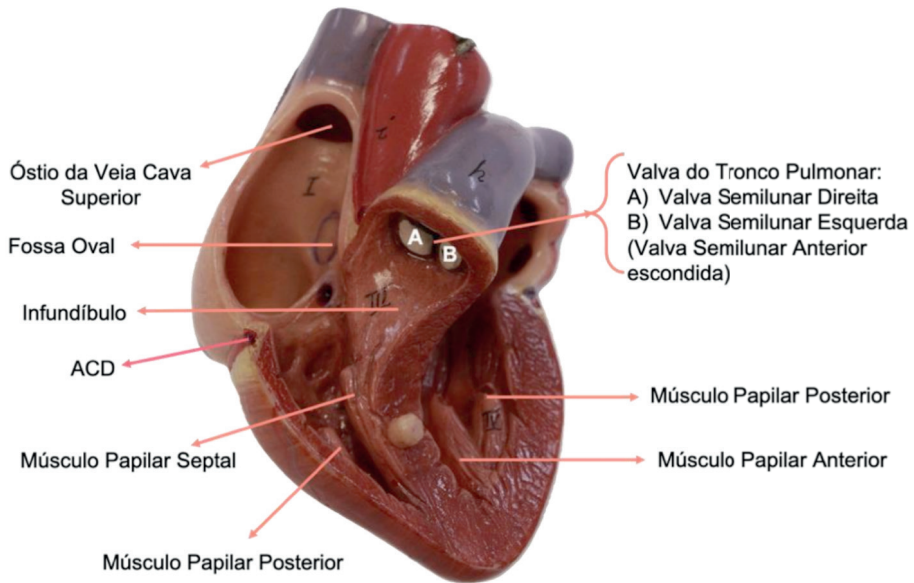


Figura 14.6. Coração. Vista anterior seccionada

Fonte: Acervo pessoal

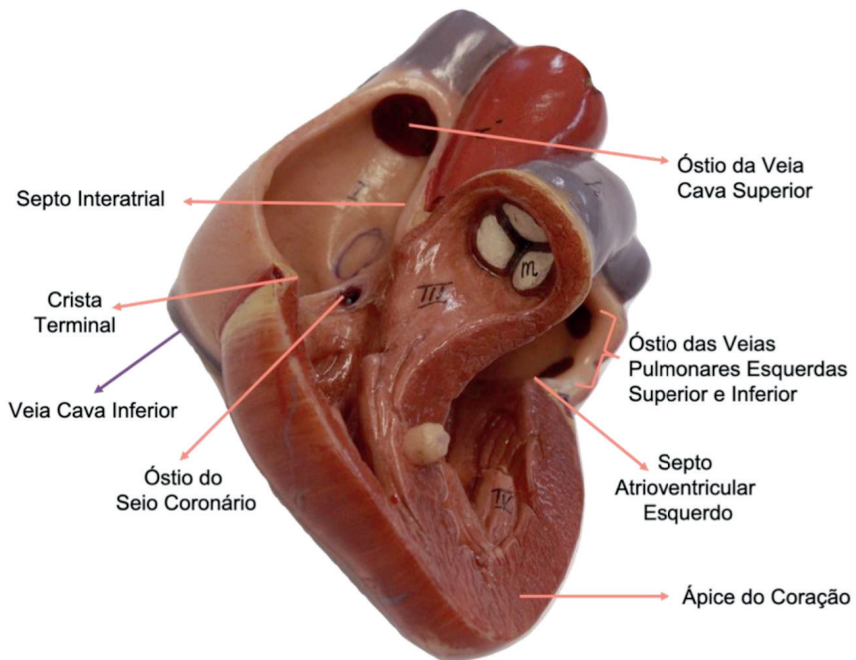


Figura 14.7 Coração. Vista anterior seccionada

Fonte: Acervo pessoal

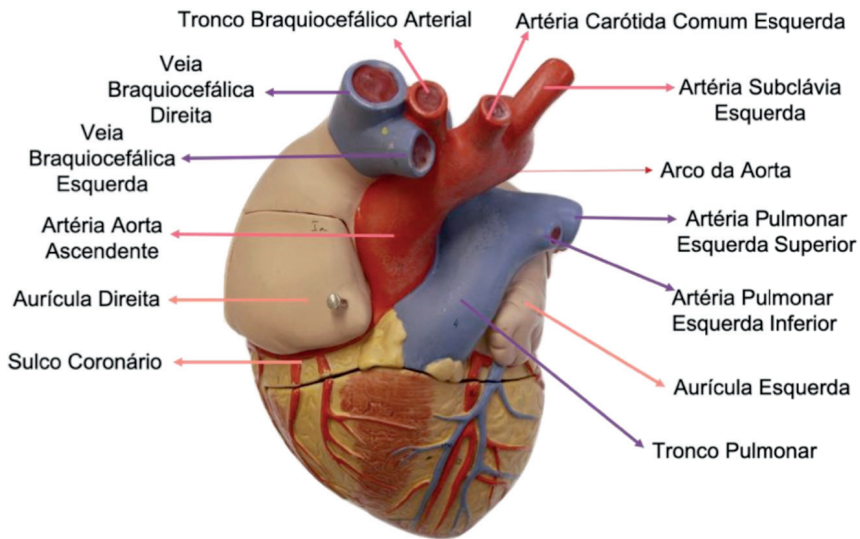


Figura 14.8. Coração. Vista anterossuperior

Fonte: Acervo pessoal

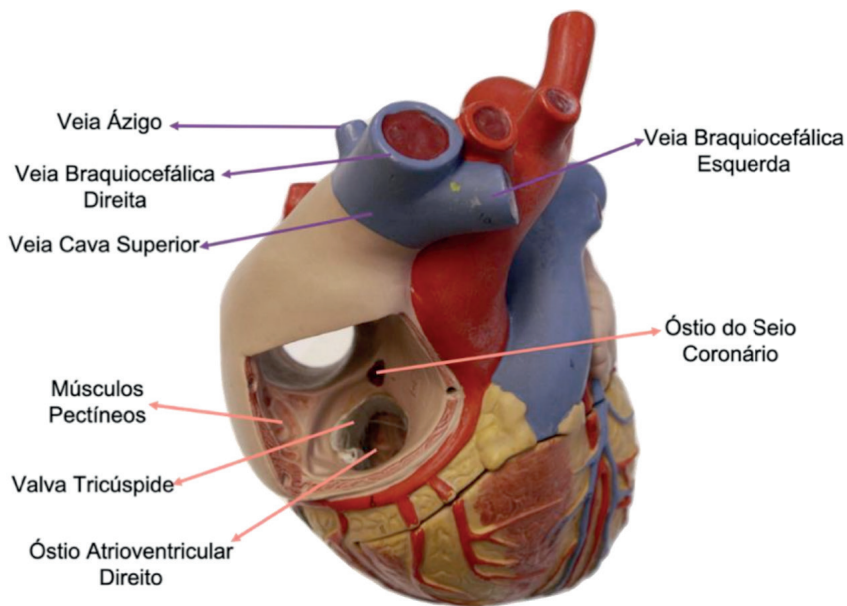


Figura 14.9. Coração. Vista anterossuperior

Fonte: Acervo pessoal

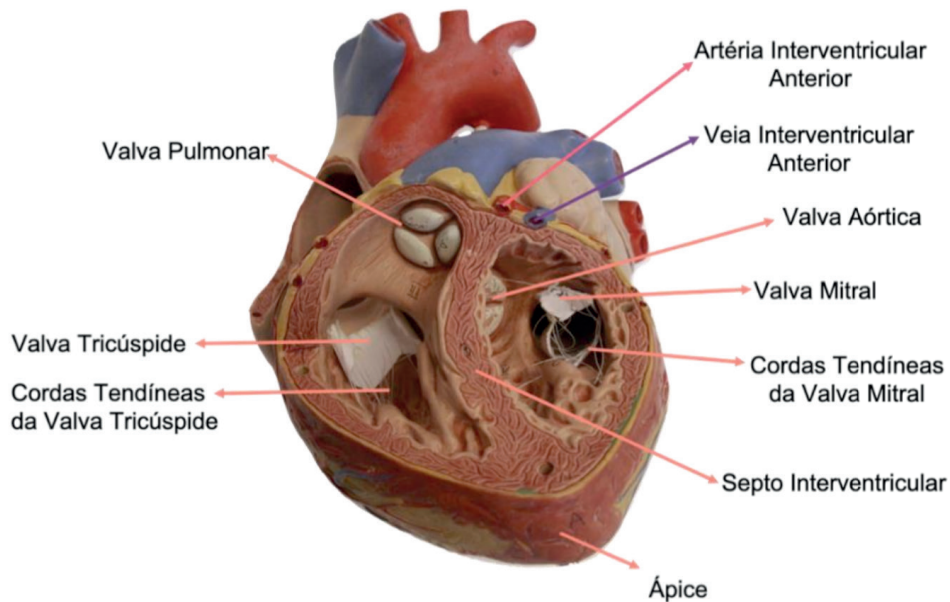


Figura 14.10. Coração. Vista anteroinferior

Fonte: Acervo pessoal

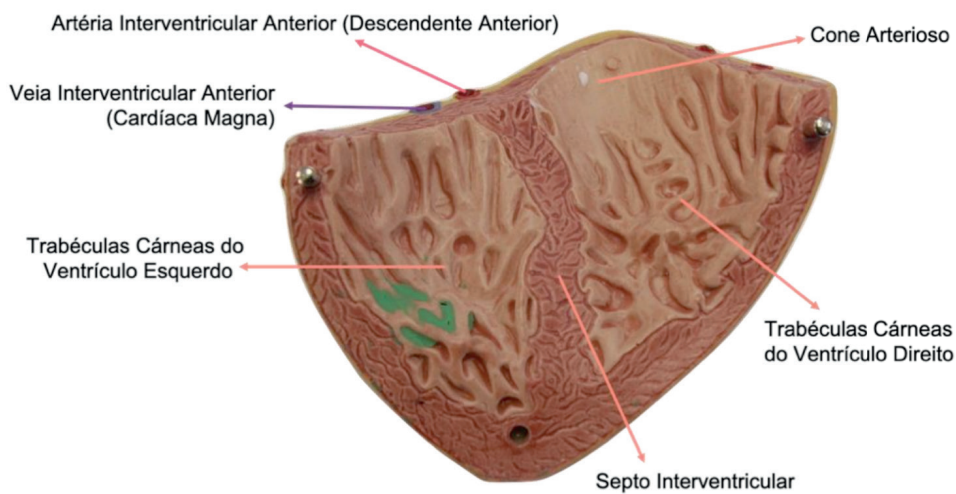


Figura 14.11. Coração. Parede Ventricular Anterior

Fonte: Acervo pessoal

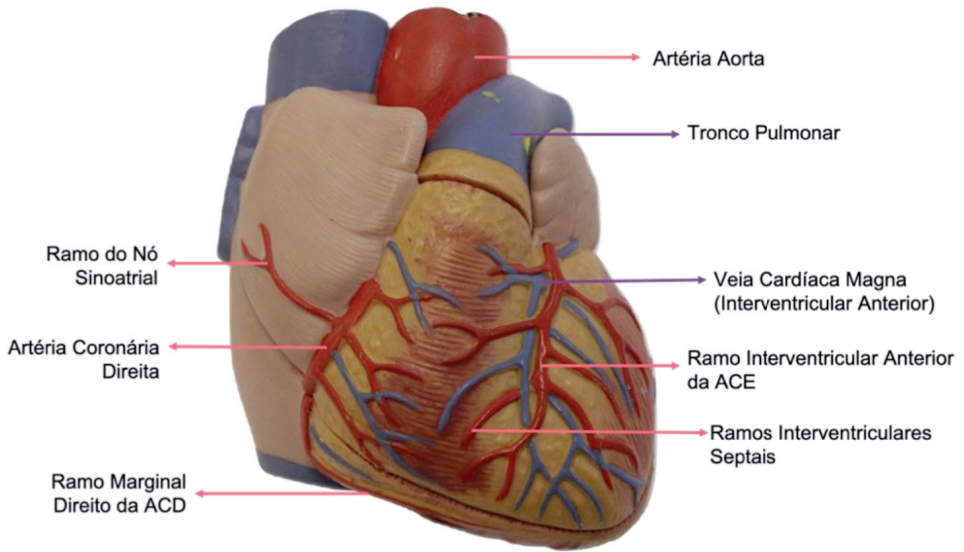


Figura 14.12. Vascularização do Coração. Vista anterior

Fonte: Acervo pessoal

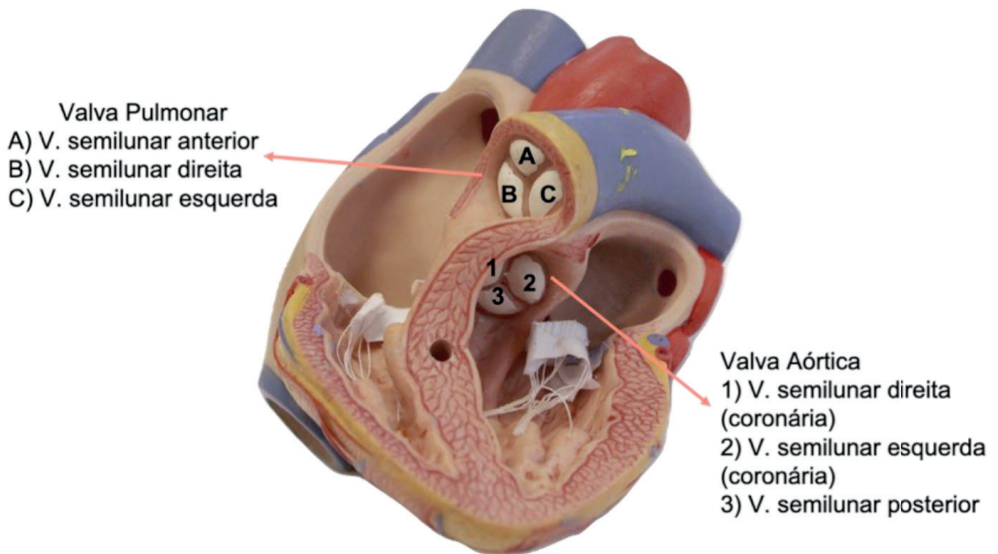


Figura 14.13. Valva Pulmonar e Valva Aórtica

Fonte: Acervo pessoal

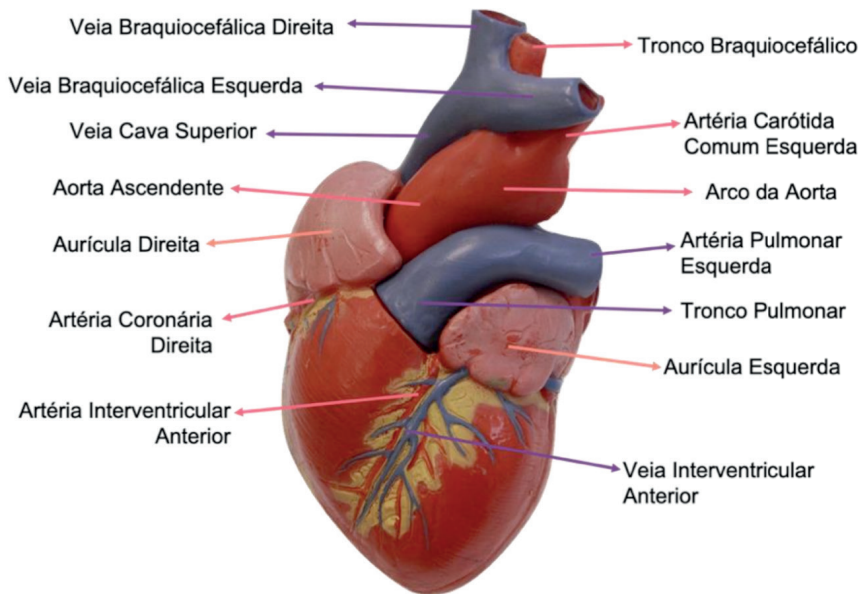


Figura 14.14. Vascularização do Coração. Vista anterior

Fonte: Acervo pessoal

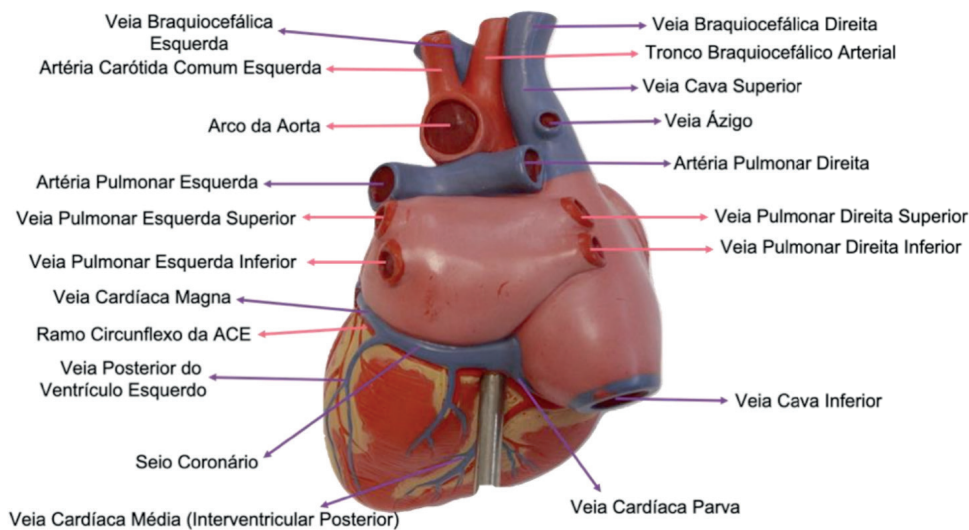


Figura 14.15. Vascularização do Coração. Vista posterior

Fonte: Acervo pessoal

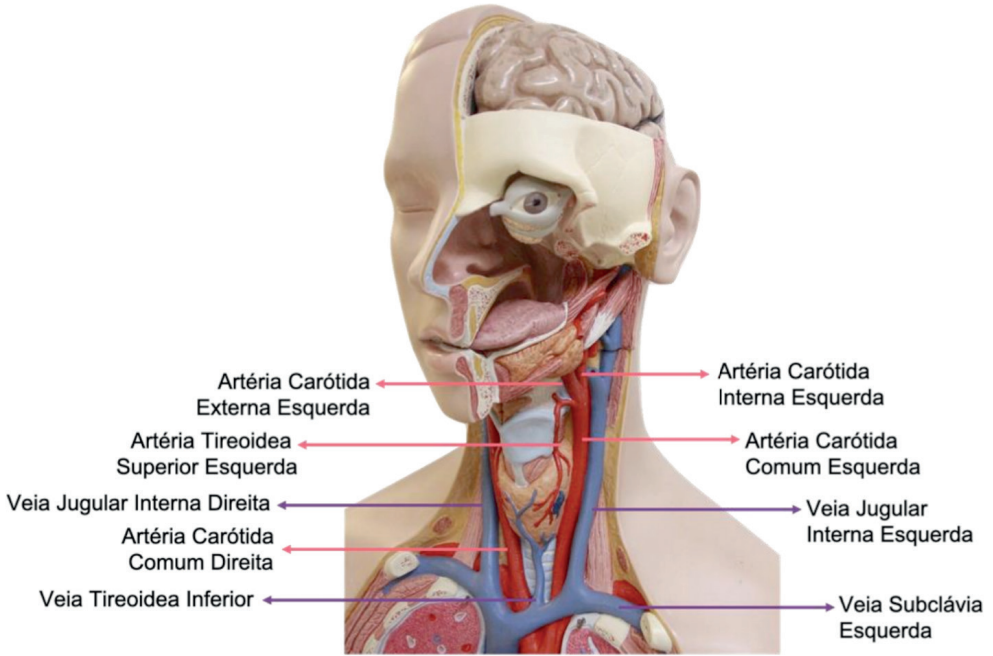


Figura 14.16. Vascularização. Pescoço

Fonte: Acervo pessoal

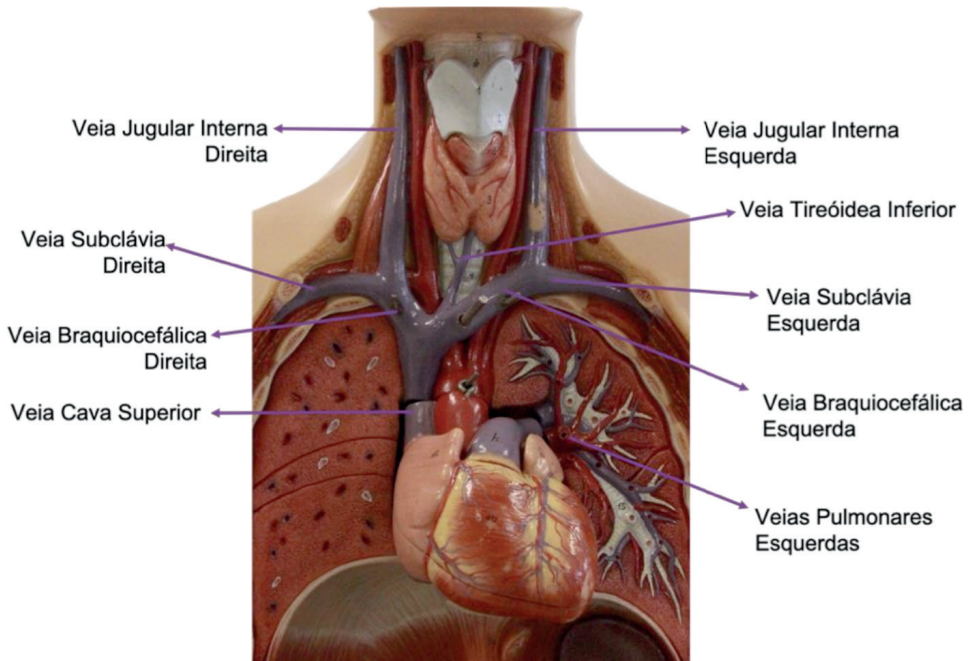


Figura 14.17. Veias do Pescoço. Vista anterior

Fonte: Acervo pessoal

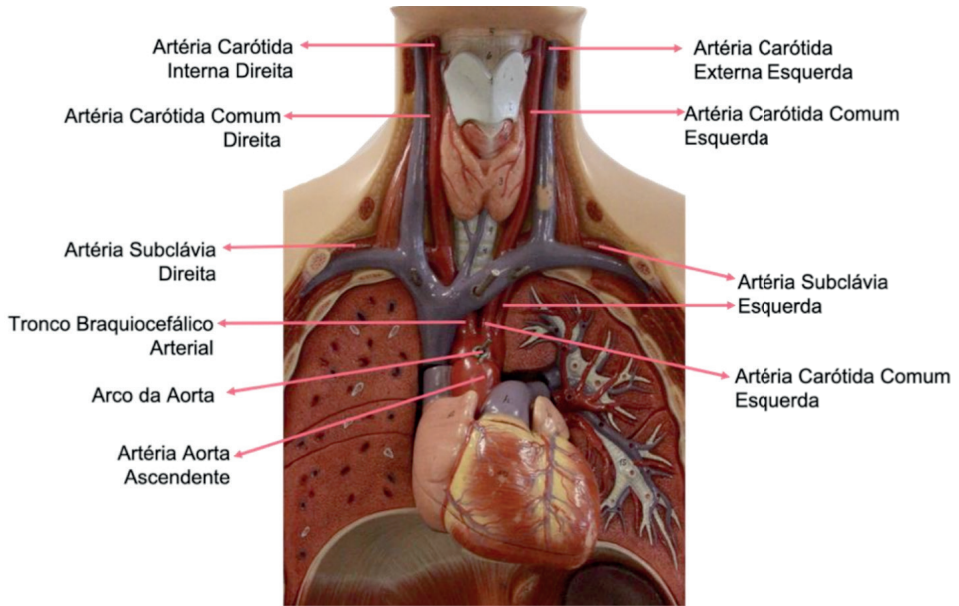


Figura 14.18. Artérias do Pescoço. Vista anterior

Fonte: Acervo pessoal

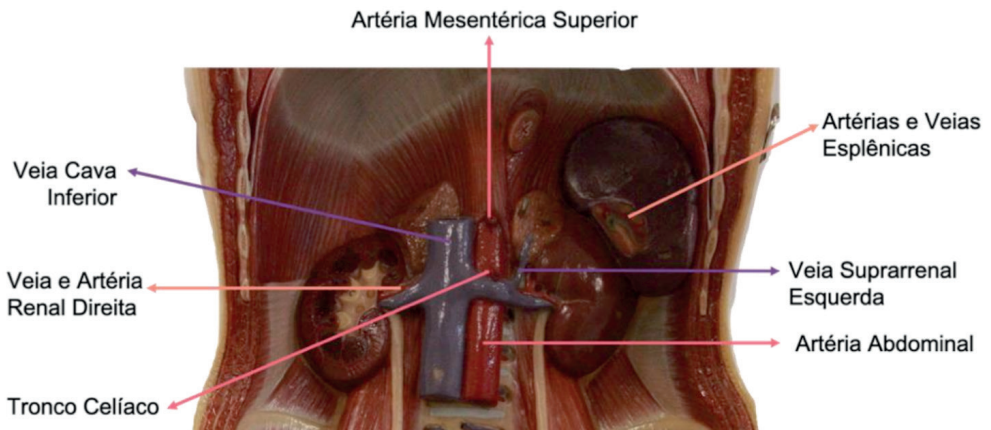


Figura 14.19. Vascularização do Abdome. Vista anterior

Fonte: Acervo pessoal

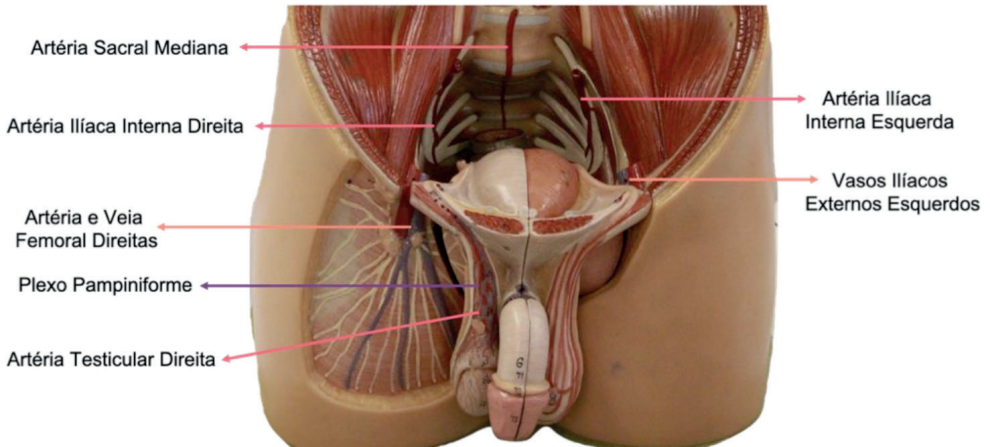


Figura 14.20. Vascularização da Pelve. Vista anterior

Fonte: Acervo pessoal

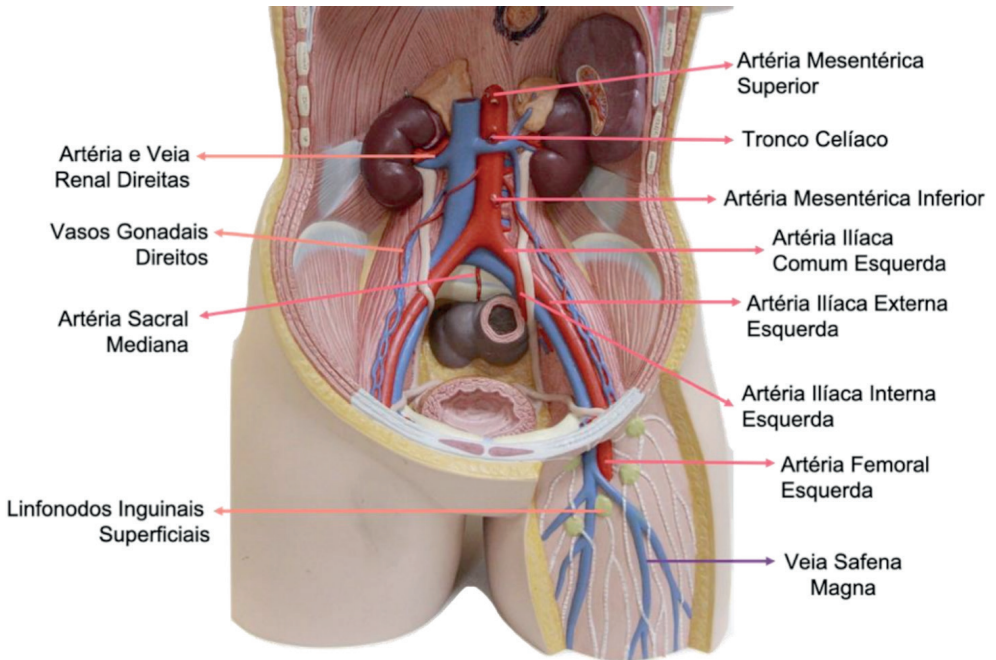


Figura 14.21. Vascularização. Abdome e Membro Inferior Proximal

Fonte: Acervo pessoal

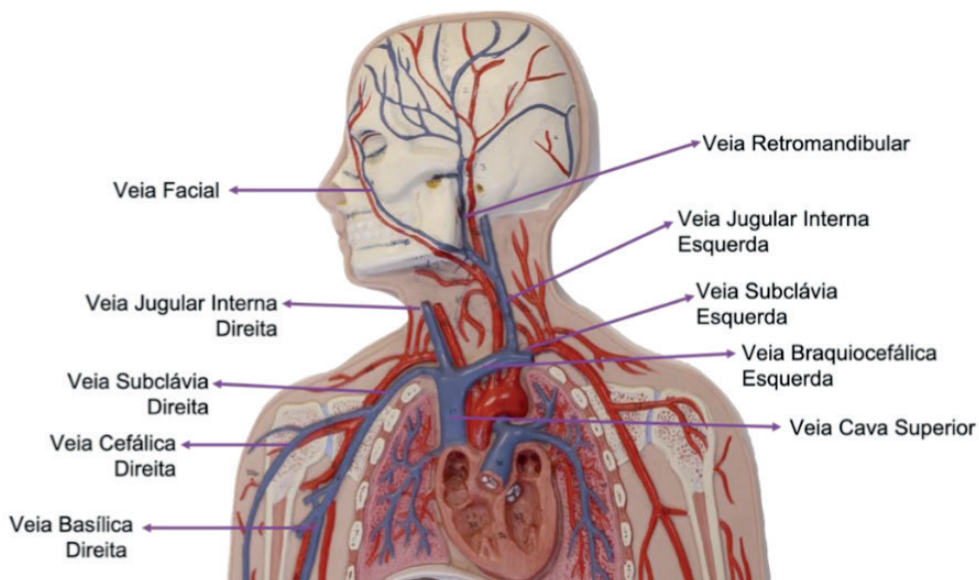
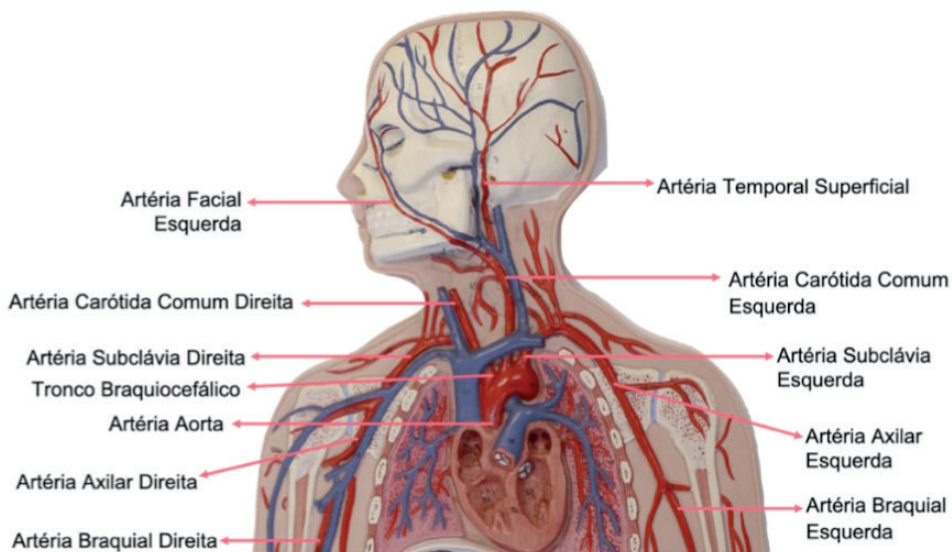


Figura 14.22. Vascularização. Pescoço, Tórax e Membros Superiores Proximais

Fonte: Acervo pessoal

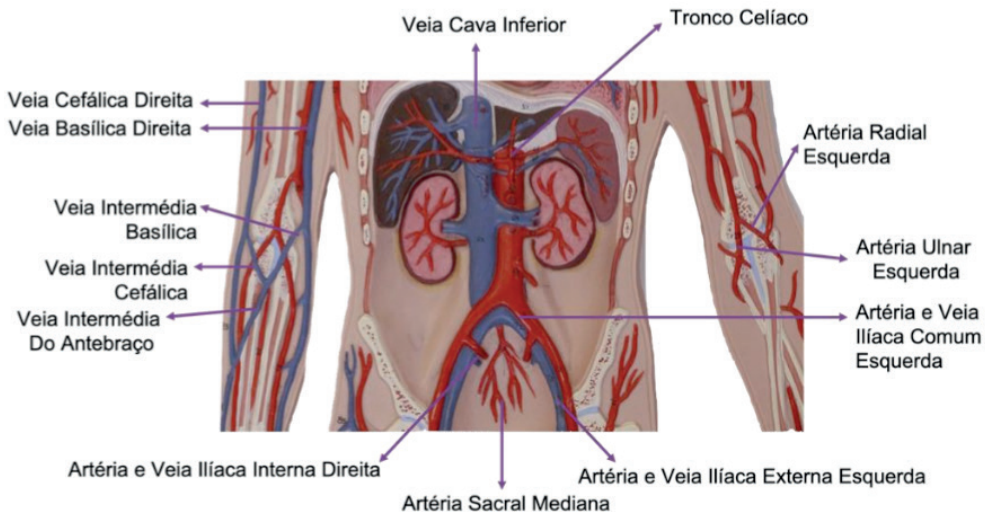


Figura 14.23. Vascularização. Abdome e Membros Superiores

Fonte: Acervo pessoal

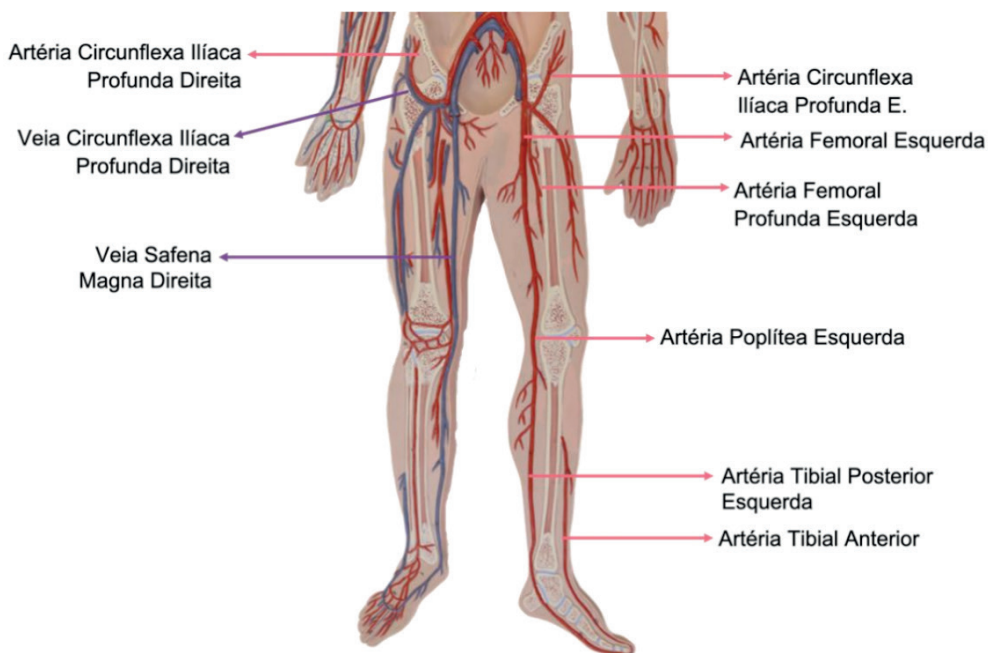


Figura 14.24. Vascularização. Membros Inferiores

Fonte: Acervo pessoal

CAPÍTULO 15

SISTEMA RESPIRATÓRIO - ATLAS ANATÔMICO

Martina Dominick Rehn

<http://lattes.cnpq.br/8474936569900055>

Guilherme Stradiotto Batistella

<http://lattes.cnpq.br/0166525165071740>

Isabella Decezaro

<http://lattes.cnpq.br/3649910128170117>

Giorgia Limana Guerra

<http://lattes.cnpq.br/5993486197207518>

Alessandro Theisen Fischer

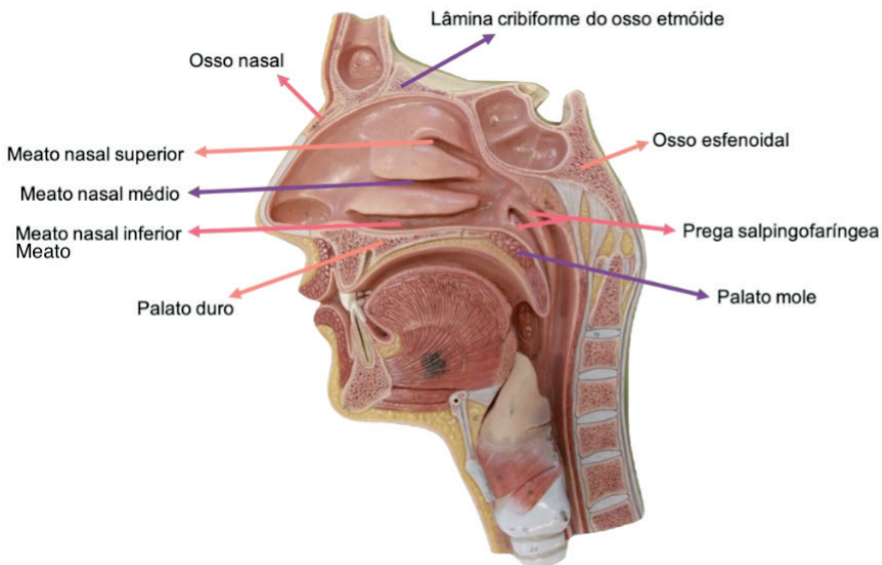
<http://lattes.cnpq.br/5822016580590809>

Tiango Aguiar Ribeiro

<http://lattes.cnpq.br/5738745231283624>

Ângela Quatrin Campagnolo

<http://lattes.cnpq.br/5972952440958751>



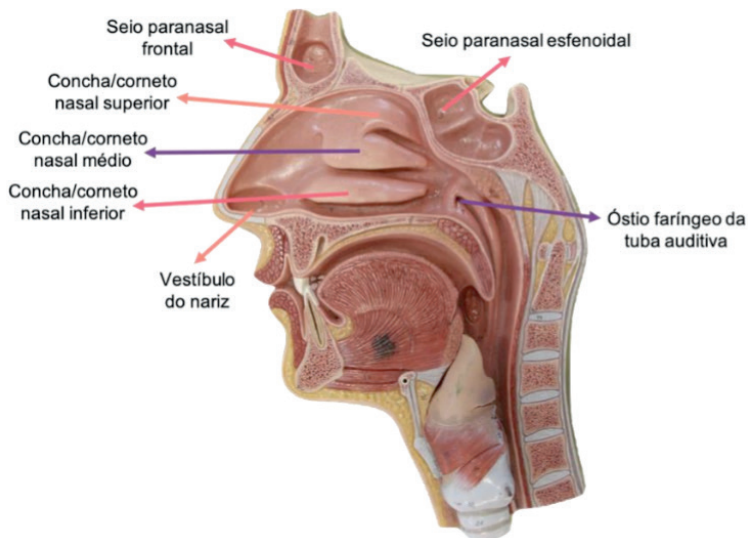


Figura 15.1 Cavidade nasal. Vista lateral

Fonte: Acervo pessoal

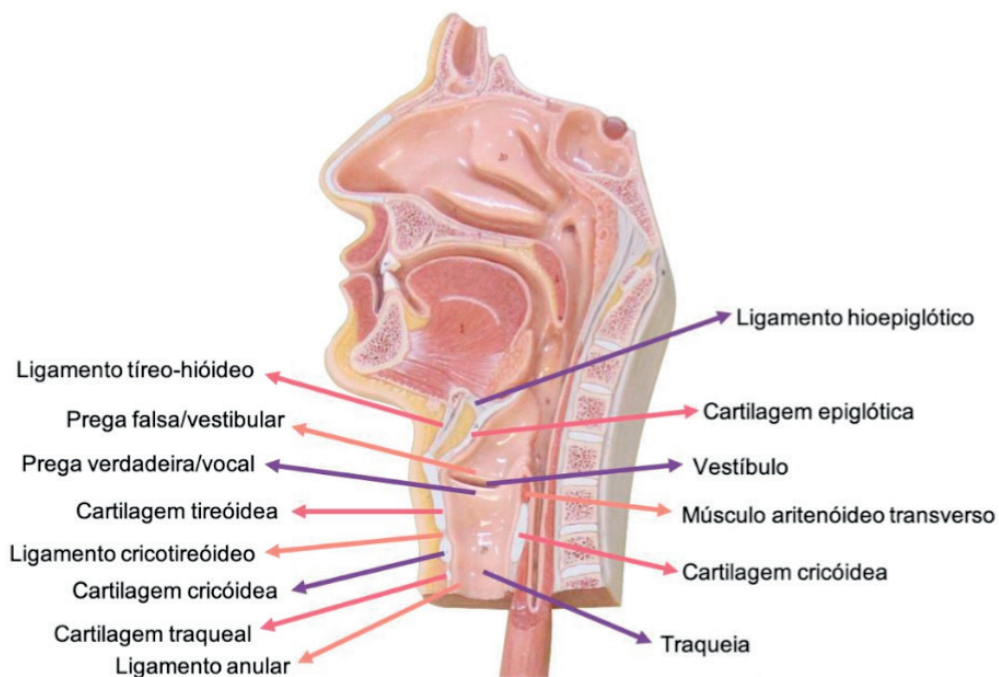


Figura 15.2 Laringe. Vista lateral

Fonte: Acervo pessoal

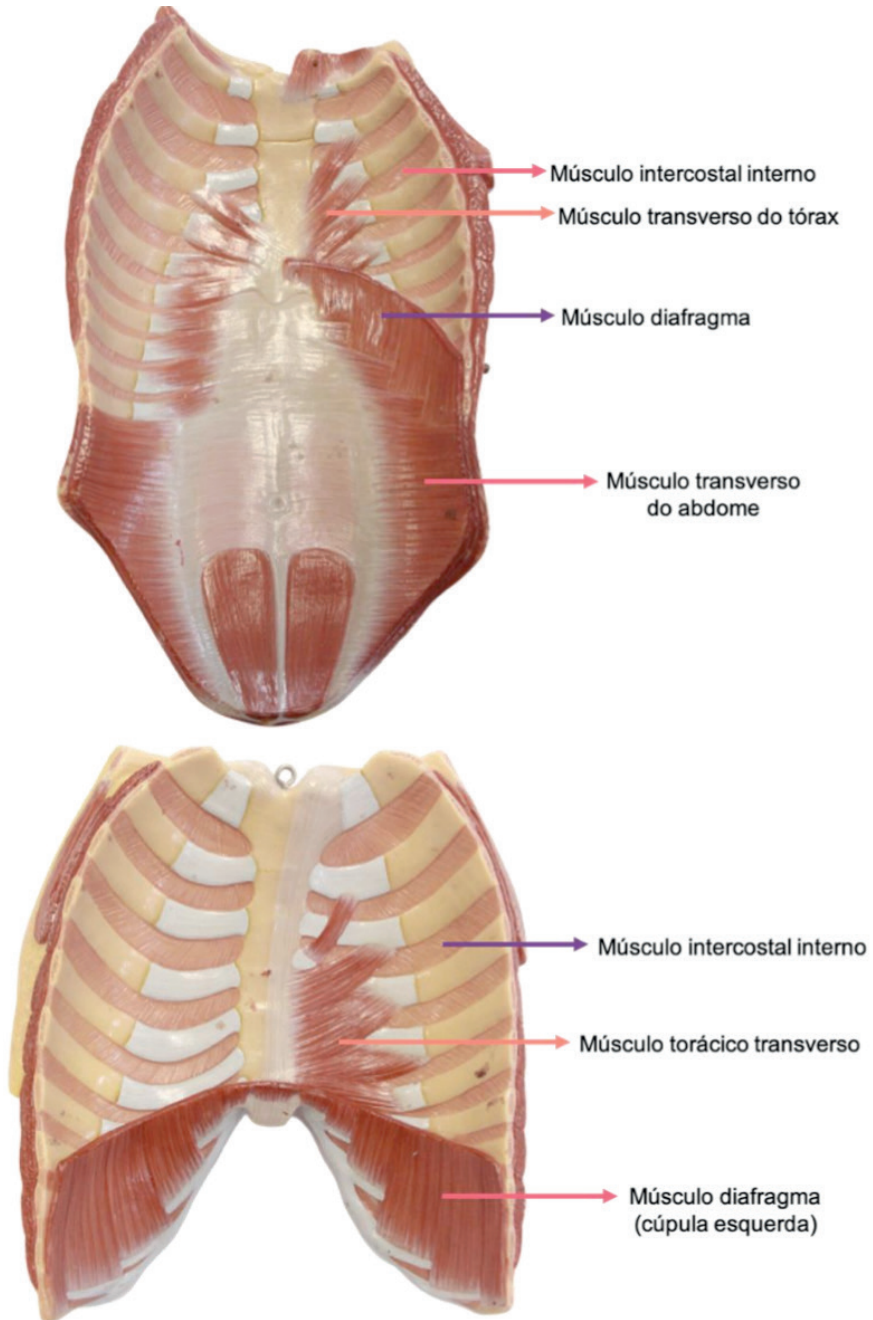


Figura 15.3 Músculos do tórax e abdome. Vista anterior

Fonte: Acervo pessoal

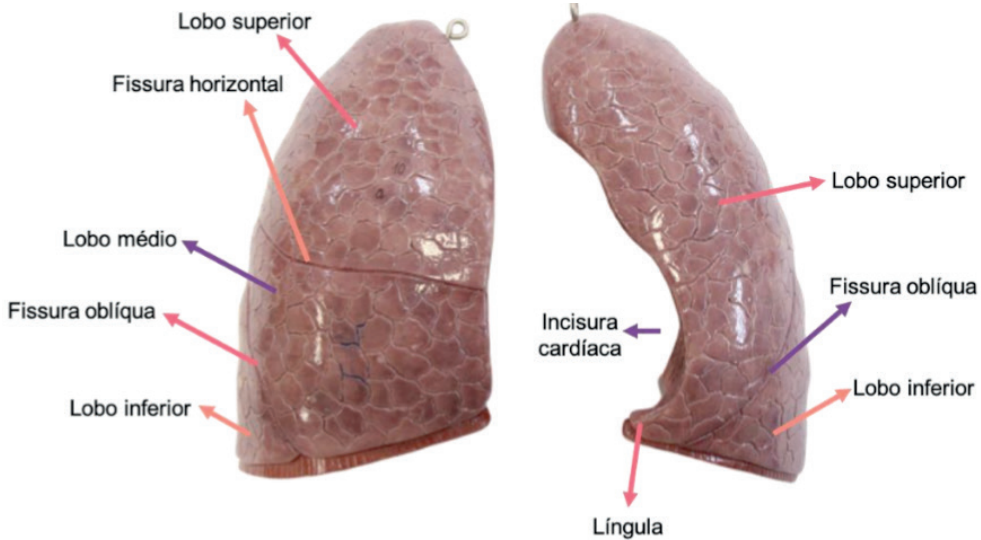


Figura 15.4 Pulmões. Vista anterior

Fonte: Acervo pessoal

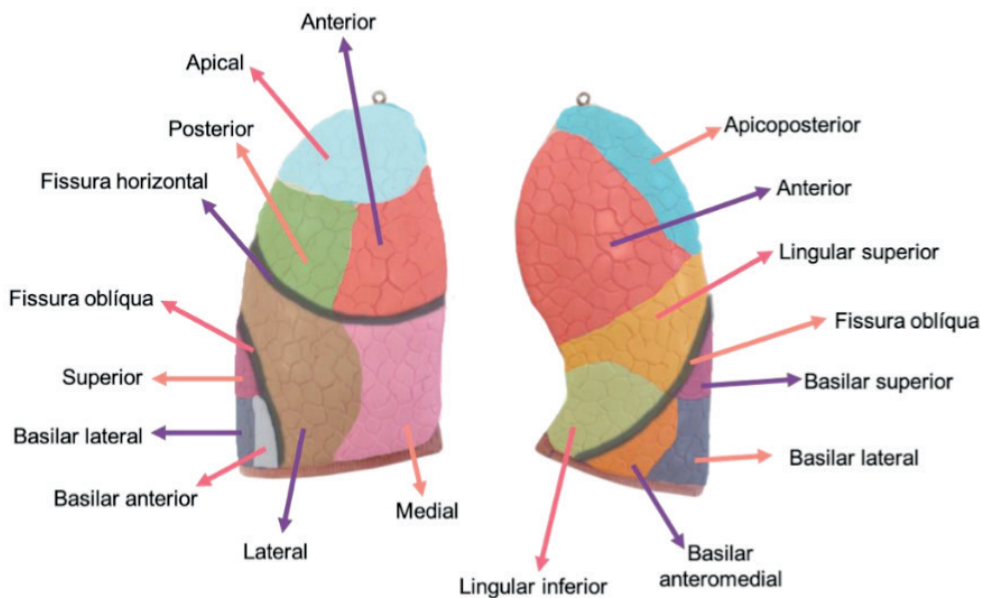


Figura 15.5 Segmentos dos pulmões. Vista anterior

Fonte: Acervo pessoal

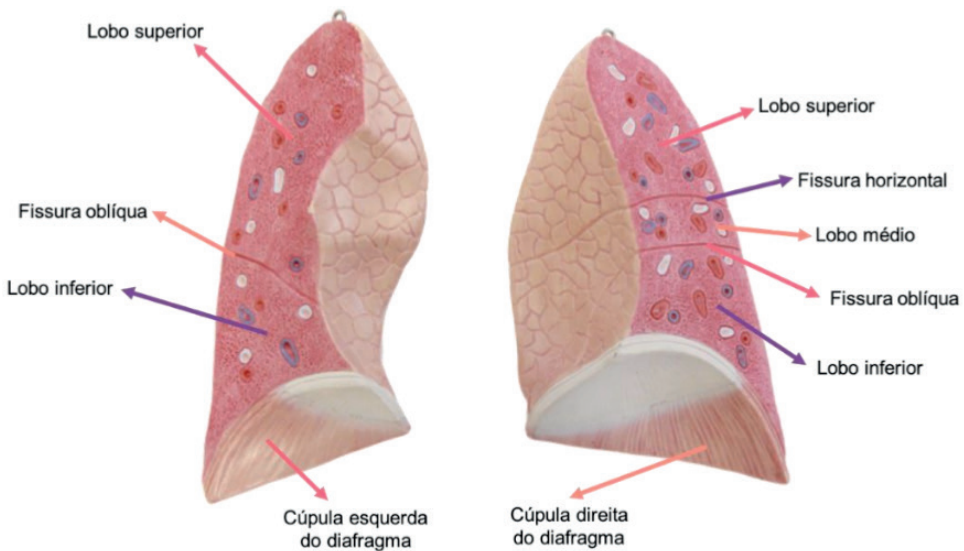
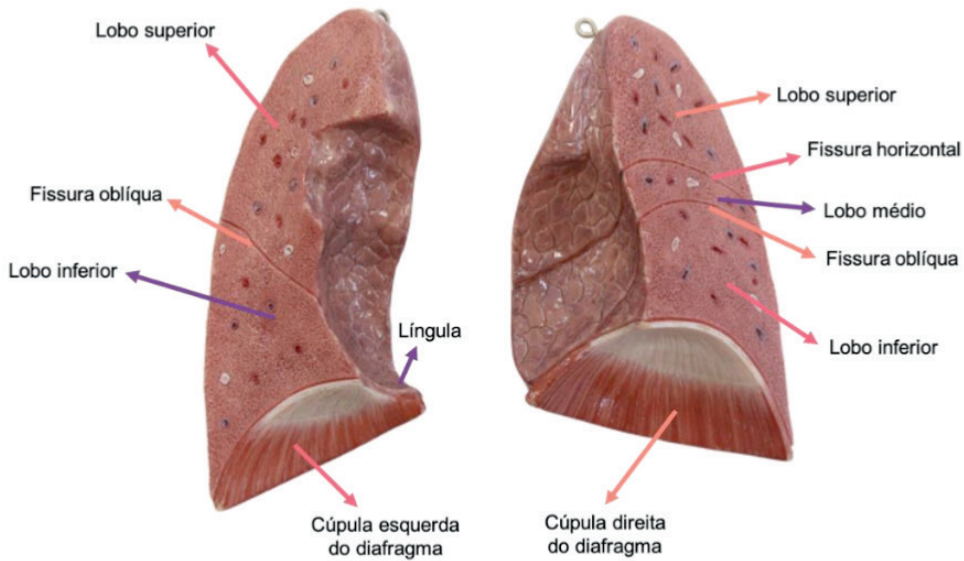


Figura 15.6 Pulmões. Vista posterior

Fonte: Acervo pessoal

CAPÍTULO 16

SISTEMA GASTROINTESTINAL - ATLAS ANATÔMICO

Guilherme Stradiotto Batistella

<http://lattes.cnpq.br/0166525165071740>

Isabella Decezaro

<http://lattes.cnpq.br/3649910128170117>

Martina Dominick Rehn

<http://lattes.cnpq.br/8474936569900055>

Giorgia Limana Guerra

<http://lattes.cnpq.br/5993486197207518>

Tiango Aguiar Ribeiro

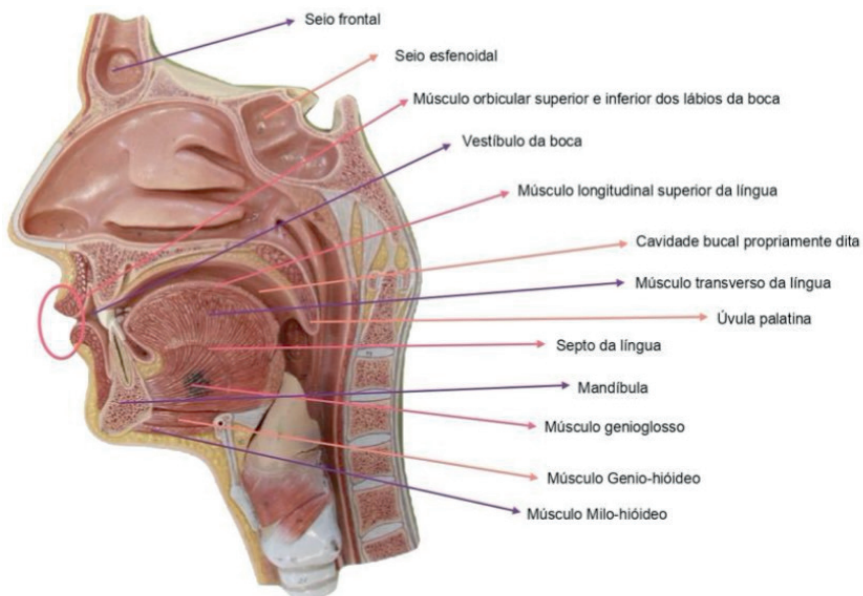
<http://lattes.cnpq.br/5738745231283624>

Ângela Quatrin Campagnolo

<http://lattes.cnpq.br/5972952440958751>

Alessandro Theisen Fischer

<http://lattes.cnpq.br/5822016580590809>



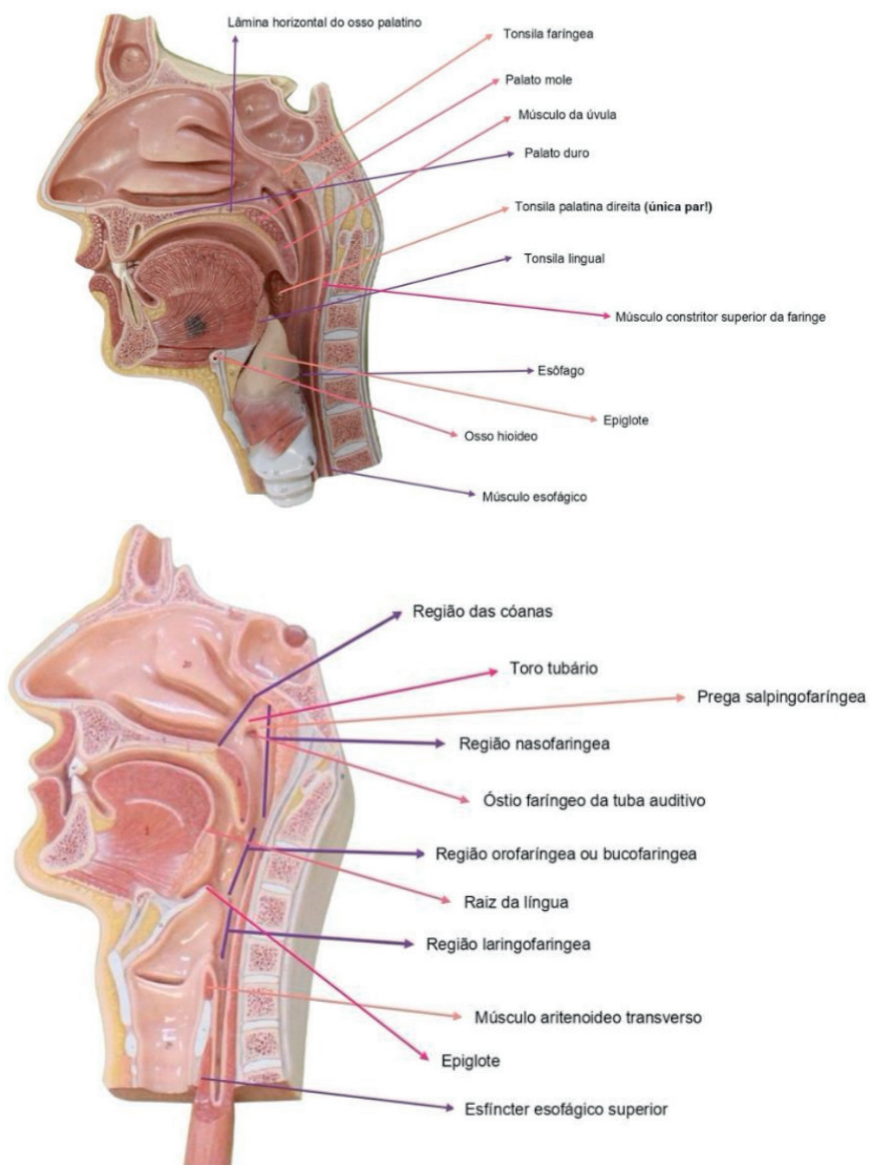


Figura 16.1 Faringe. Vista Lateral

Fonte: Acervo pessoal

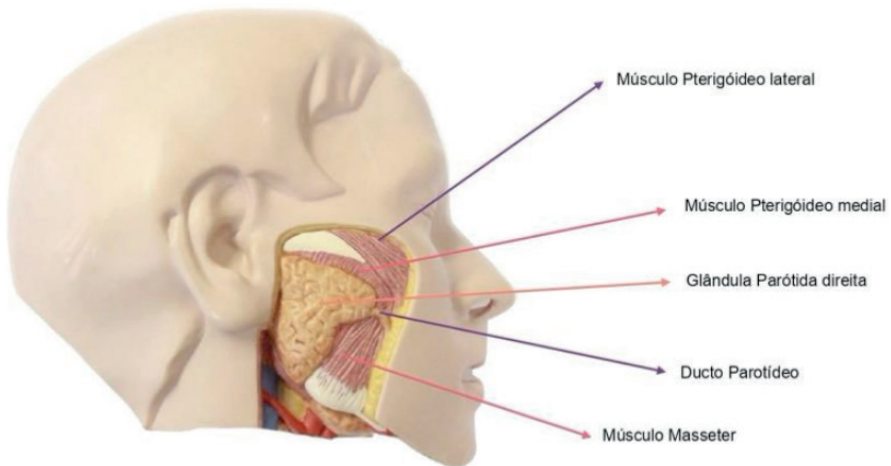


Figura 16.2 Face. Vista Lateral

Fonte: Acervo pessoal

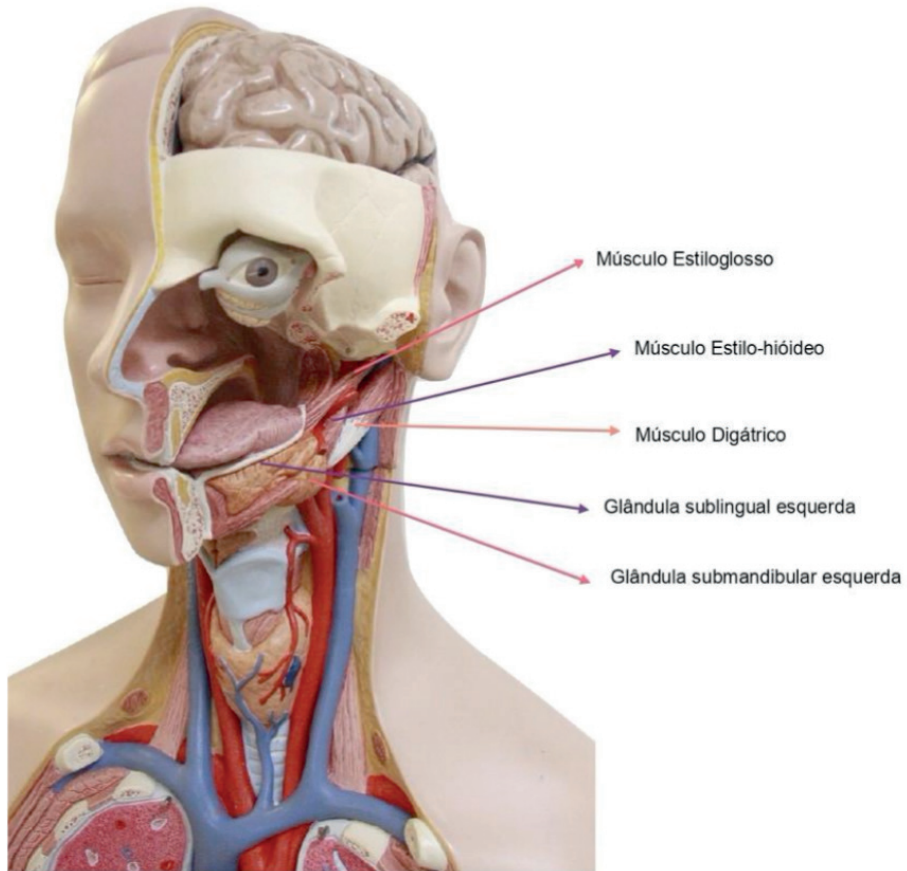


Figura 16.3 Cabeça e pescoço. Vista Lateral

Fonte: Acervo pessoal

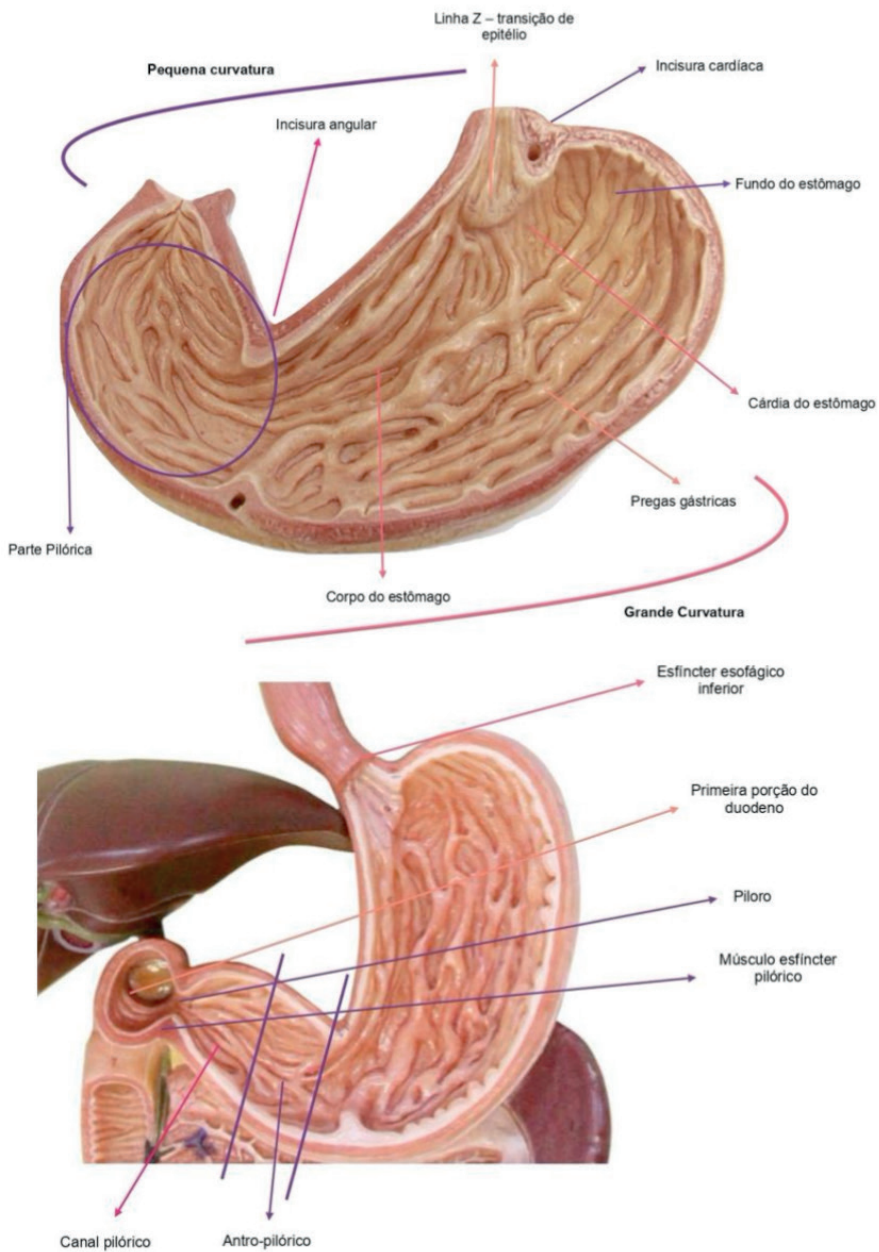


Figura 16.4 Estômago. Vista Anterior

Fonte: Acervo pessoal

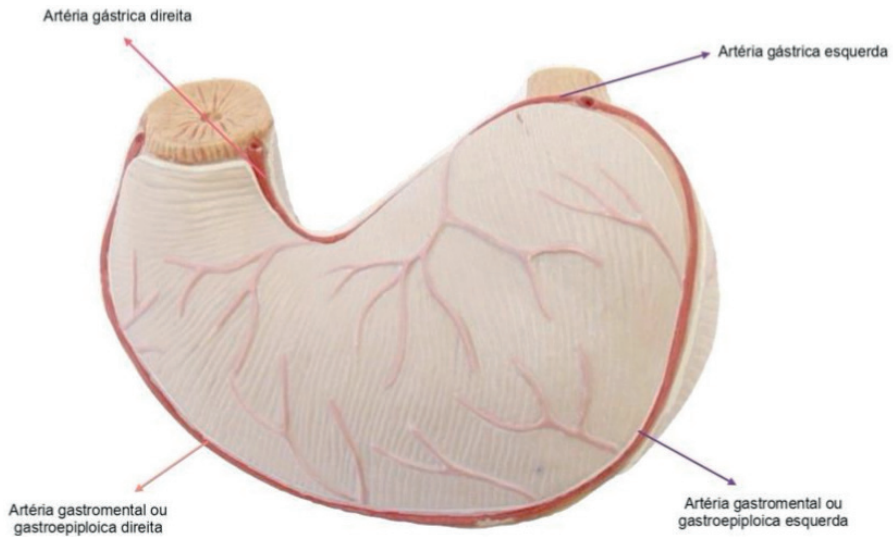


Figura 16.5 Estômago. Vista posterior

Fonte: Acervo pessoal

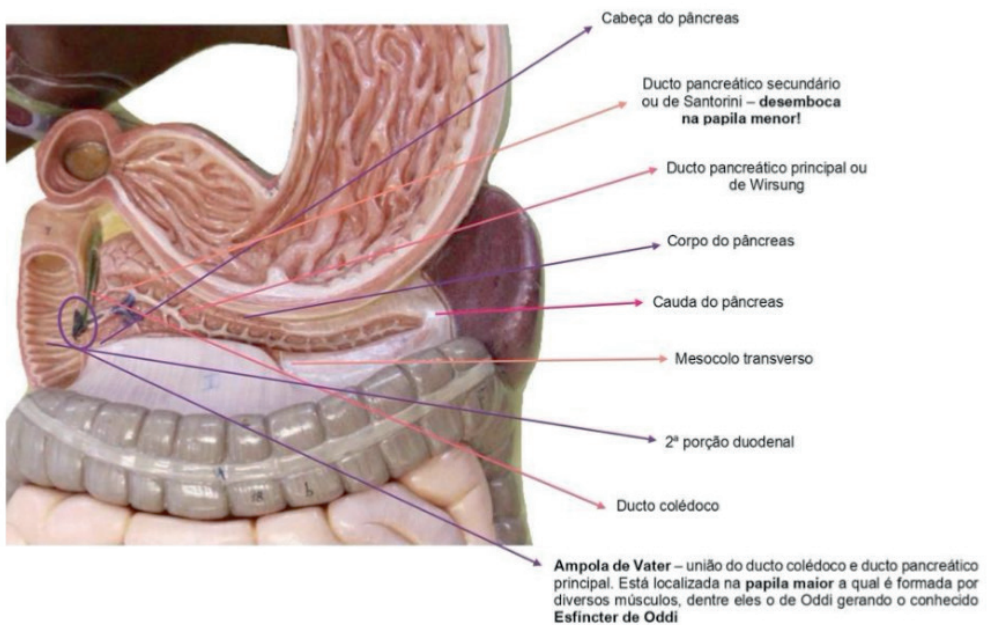


Figura 16.6 Pâncreas e duodeno

Fonte: Acervo pessoal

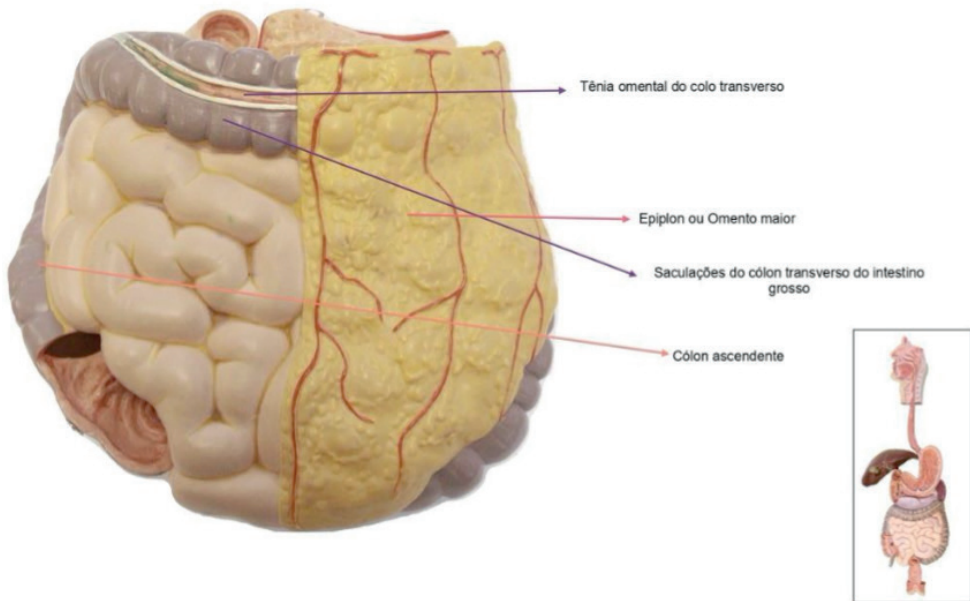


Figura 16.7 Intestino. Visão anterior

Fonte: Acervo pessoal

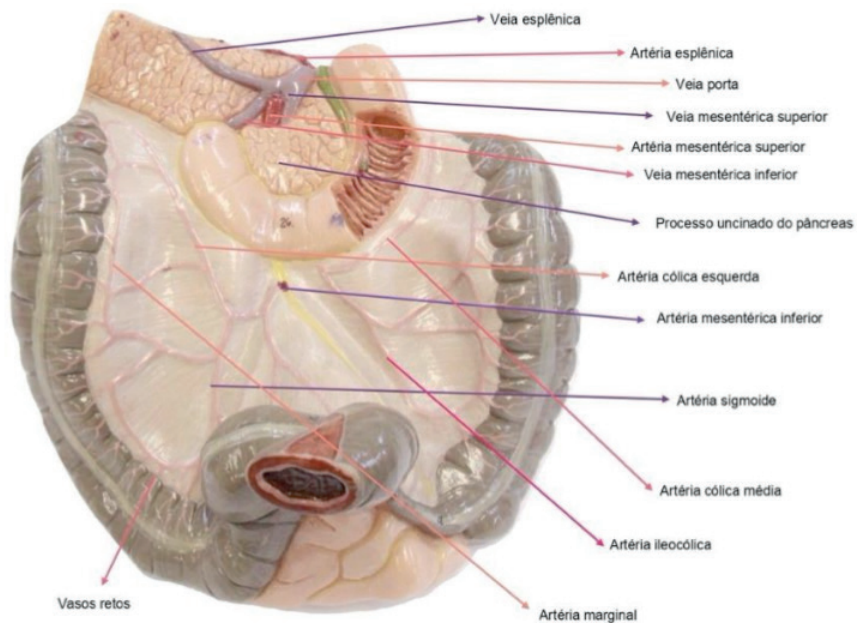


Figura 16.8 Intestino. Vista posterior

Fonte: Acervo pessoal

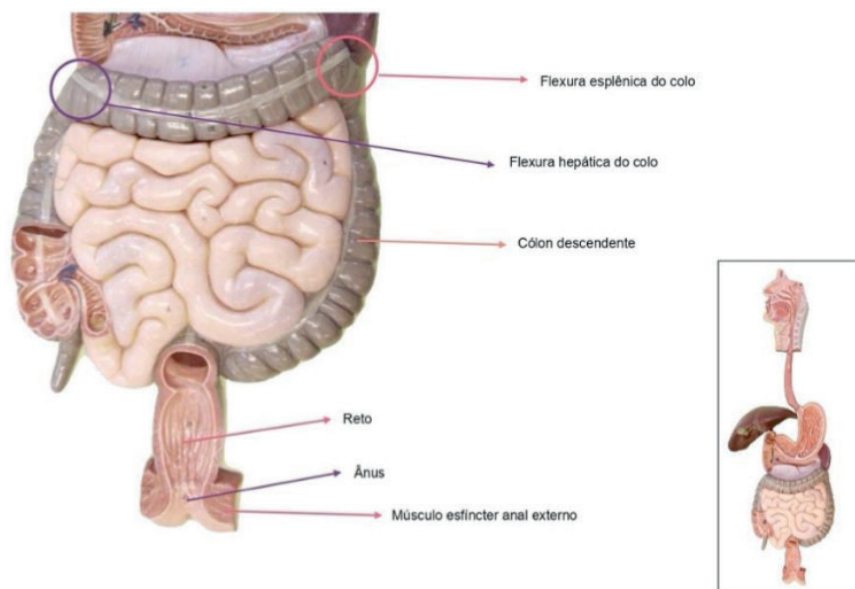
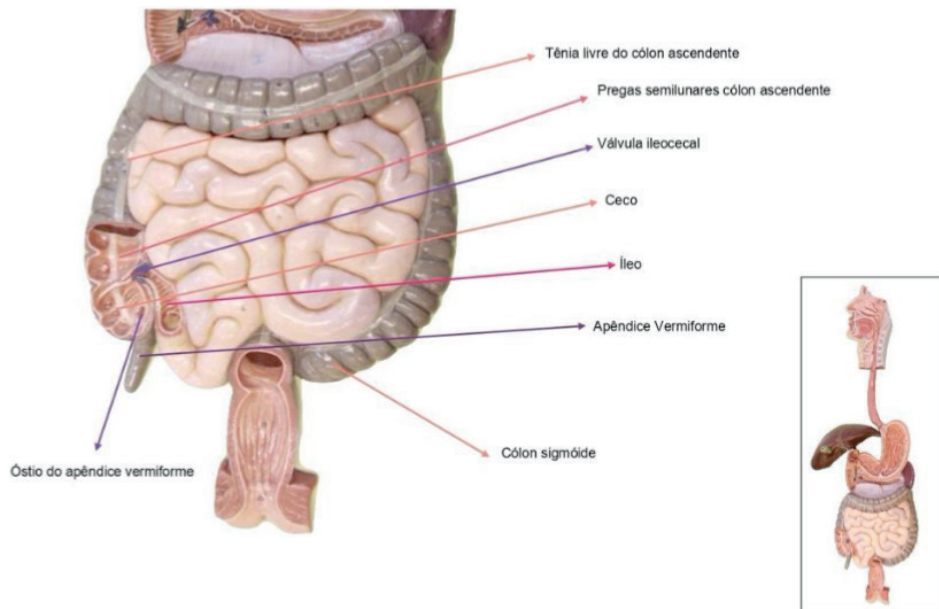


Figura 16.9 Intestino. Vista anterior

Fonte: Acervo pessoal

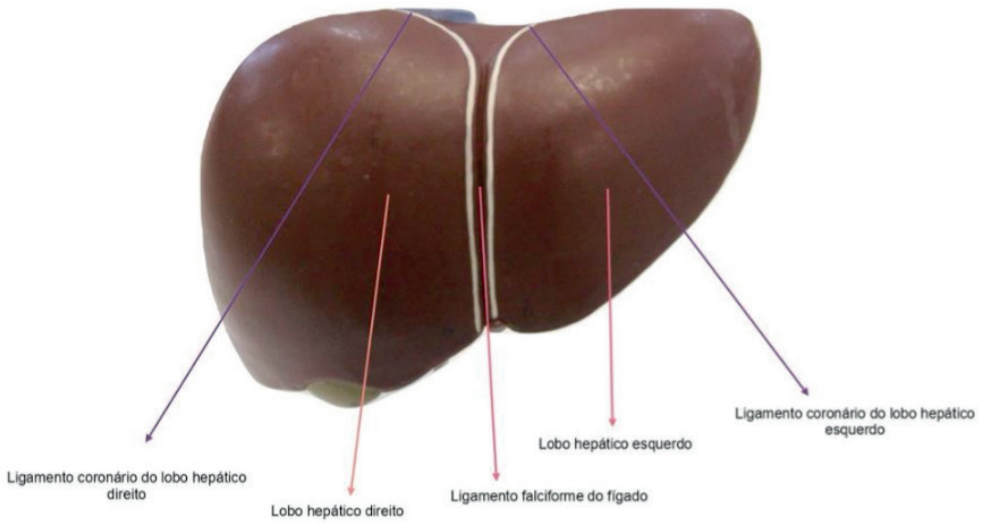


Figura 16.10 Fígado. Vista anterior

Fonte: Acervo pessoal

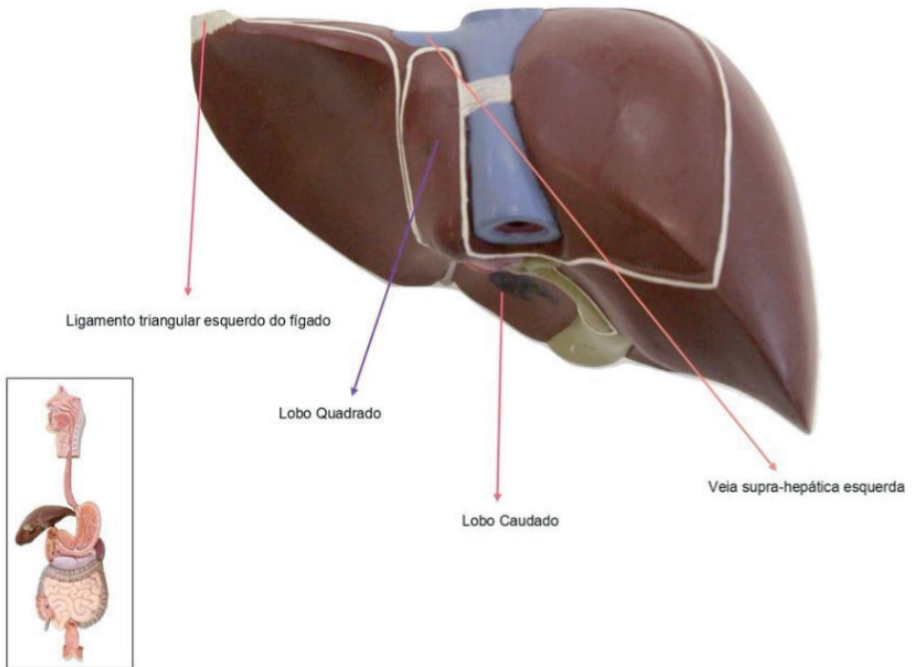


Figura 16.11 Fígado. Vista posterior

Fonte: Acervo pessoal

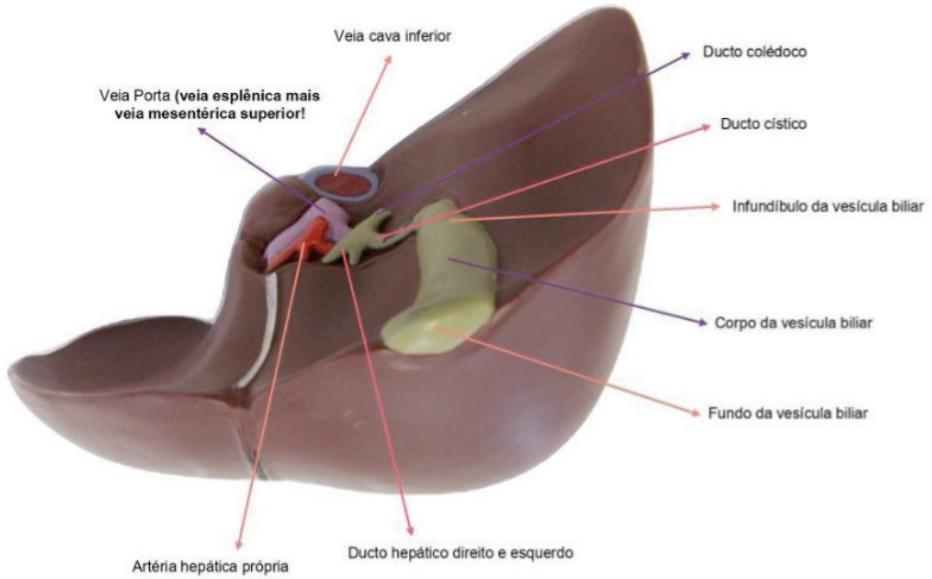


Figura 16.12 Fígado. Vista posteroinferior

Fonte: Acervo pessoal

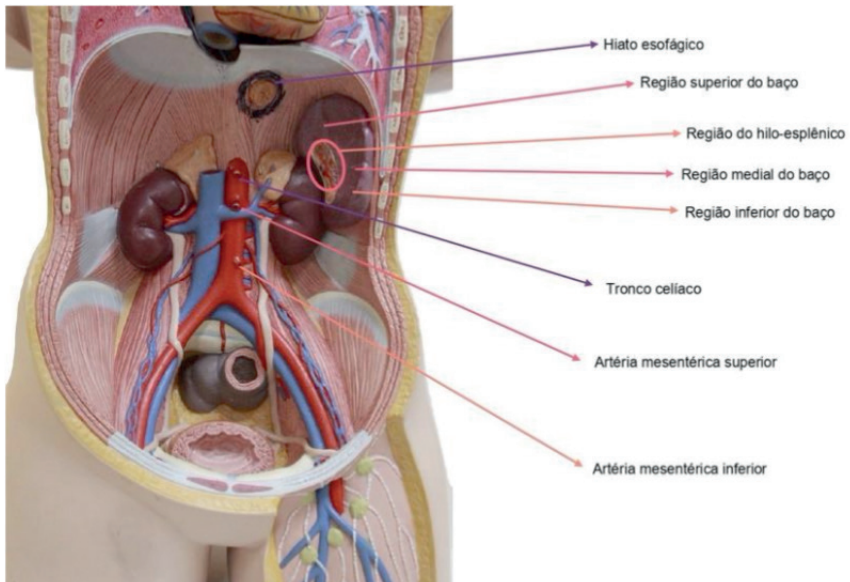


Figura 16.13. Abdome: Baço e Vasos. Vista anterior

Fonte: Acervo pessoal

CAPÍTULO 17

SISTEMA GENITOURINÁRIO - ATLAS ANATÔMICO

Martina Dominick Rehn

<http://lattes.cnpq.br/8474936569900055>

Giorgia Limana Guerra

<http://lattes.cnpq.br/5993486197207518>

Guilherme Stradiotto Batistella

<http://lattes.cnpq.br/0166525165071740>

Isabella Decezaro

<http://lattes.cnpq.br/3649910128170117>

Tiango Aguiar Ribeiro

<http://lattes.cnpq.br/5738745231283624>

Ângela Quatrin Campagnolo

<http://lattes.cnpq.br/5972952440958751>

Alessandro Theisen Fischer

<http://lattes.cnpq.br/5822016580590809>

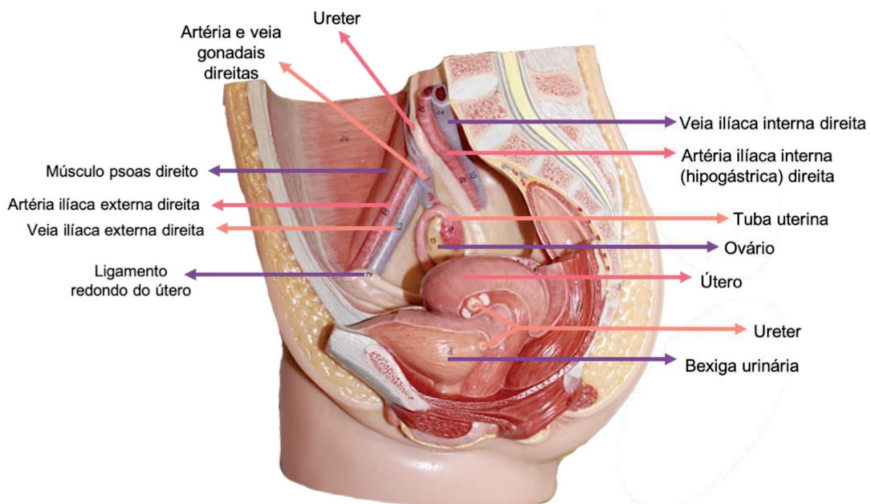


Figura 17.1 Pelve feminina. Vista lateral

Fonte: Acervo pessoal

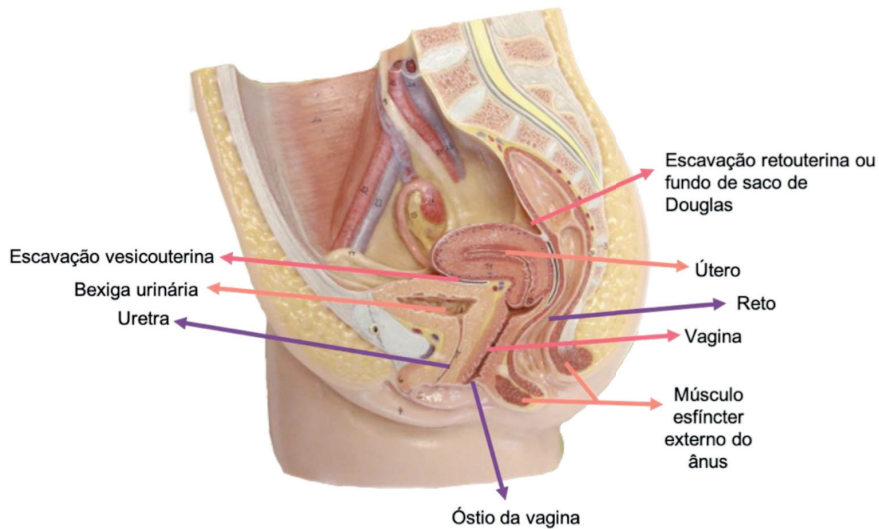


Figura 17.2 Pelve feminina. Vista lateral

Fonte: Acervo pessoal

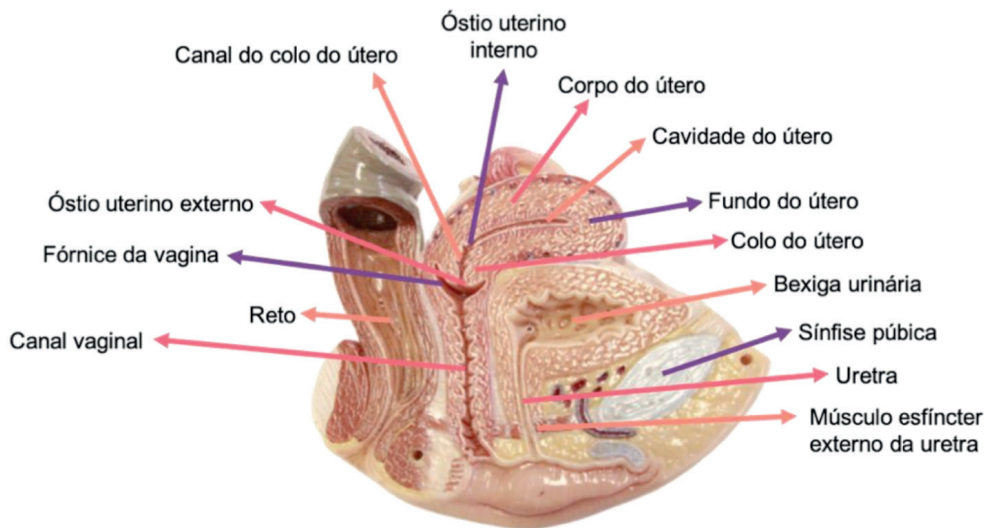


Figura 17.3 Útero e bexiga. Vista lateral

Fonte: Acervo pessoal

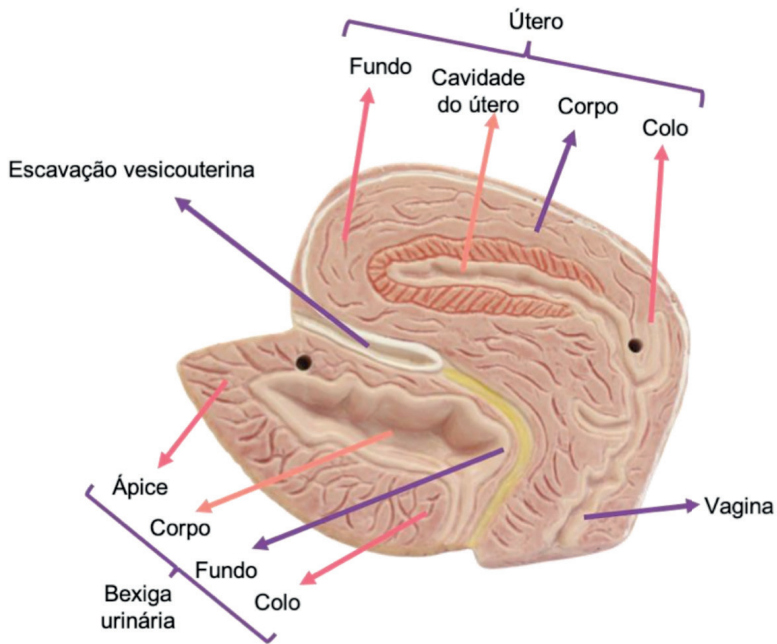


Figura 17.4 Útero e bexiga. Vista lateral

Fonte: Acervo pessoal

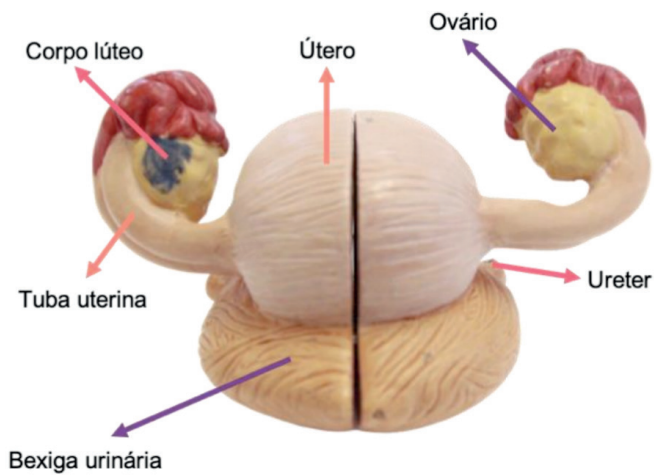


Figura 17.5 Útero e bexiga. Vista inferior

Fonte: Acervo pessoal

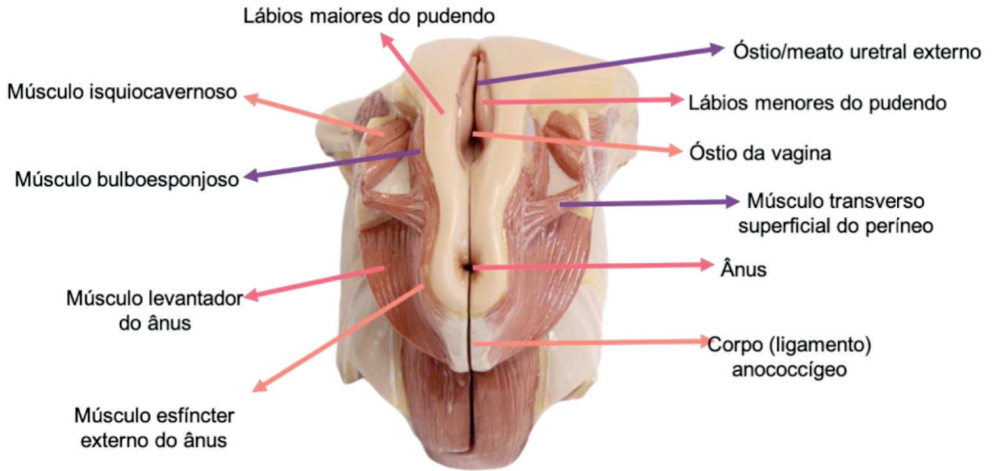


Figura 17.6 Músculos e genitália feminina. Vista inferior

Fonte: Acervo pessoal

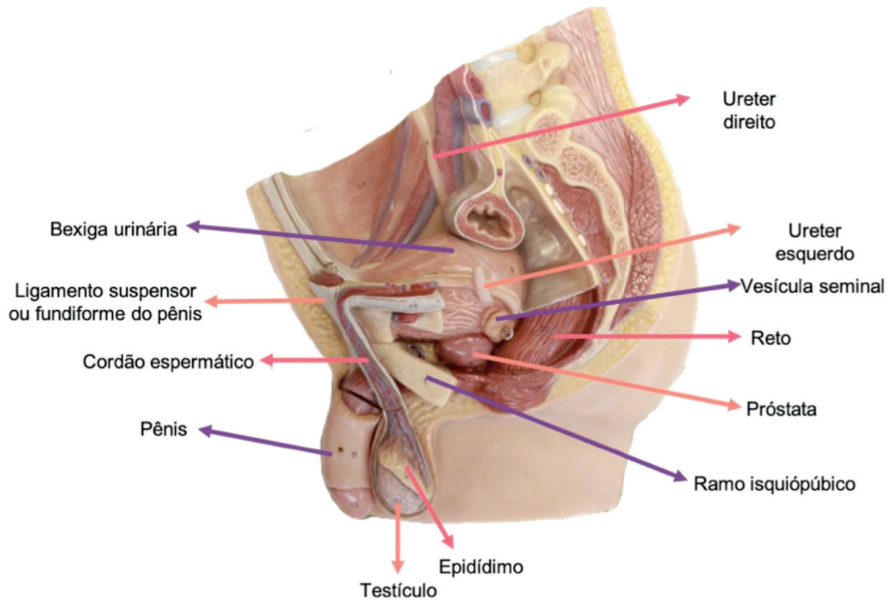


Figura 17.7 Pelve masculina. Vista lateral

Fonte: Acervo pessoal

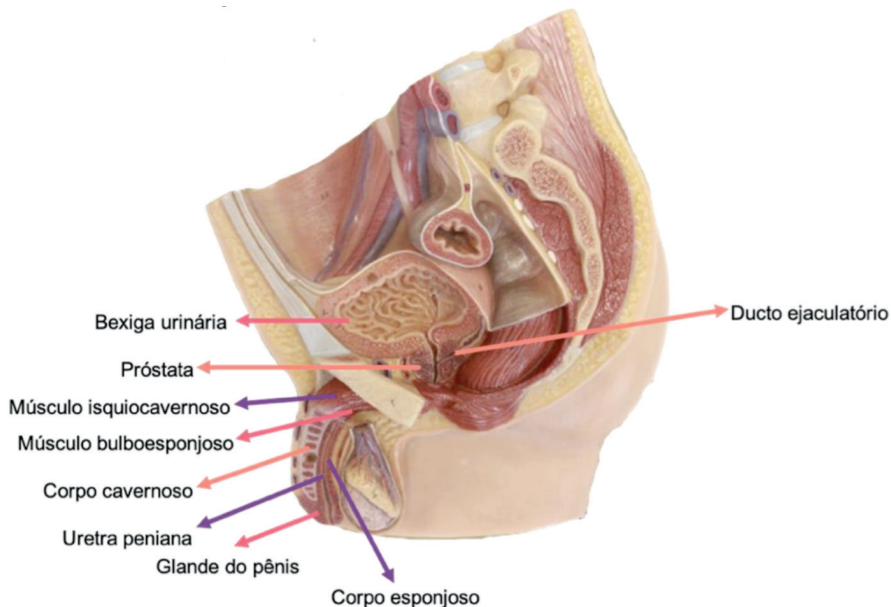


Figura 17.8 Pelve masculina. Vista lateral

Fonte: Acervo pessoal

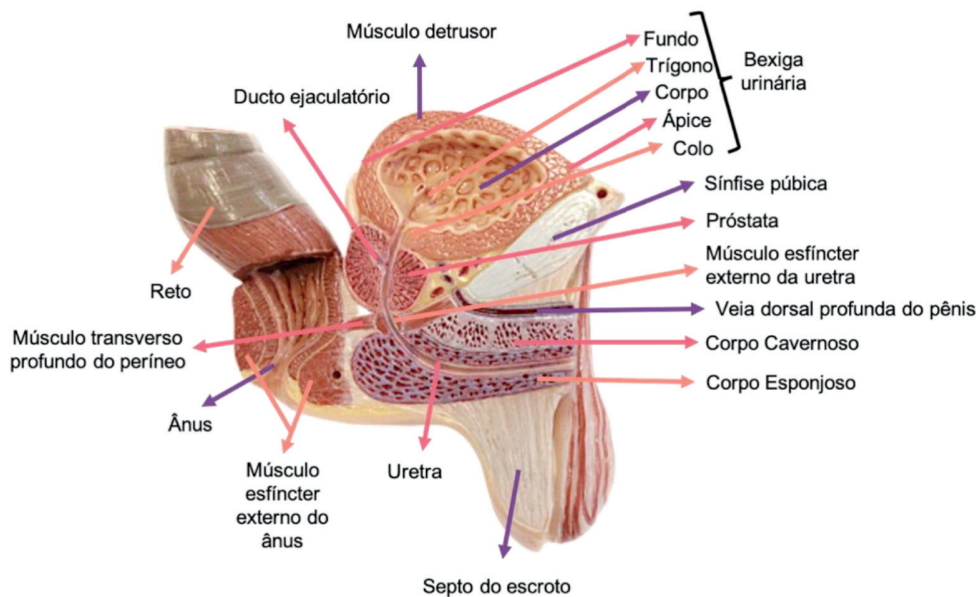


Figura 17.9 Pelve masculina. Vista lateral

Fonte: Acervo pessoal

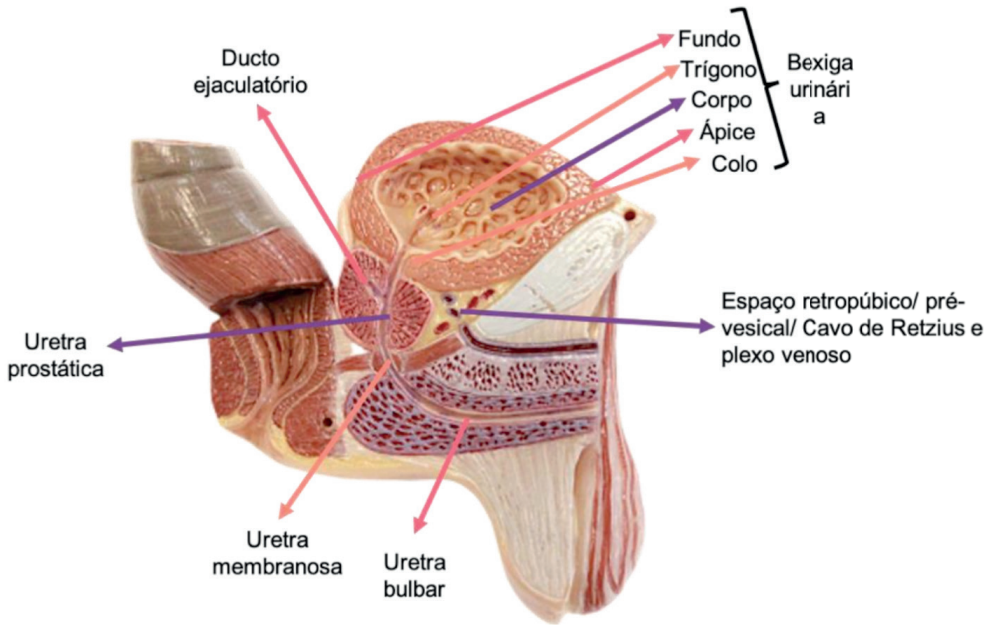


Figura 17.10 Pelve masculina. Vista lateral

Fonte: Acervo pessoal

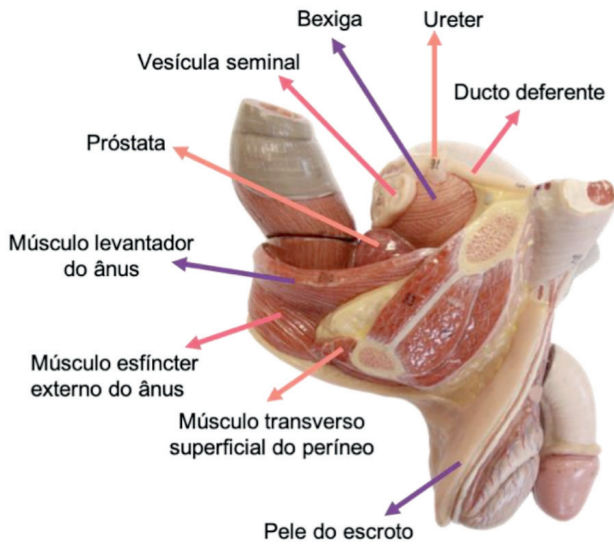


Figura 17.11 Pelve masculina. Vista lateral

Fonte: Acervo pessoal

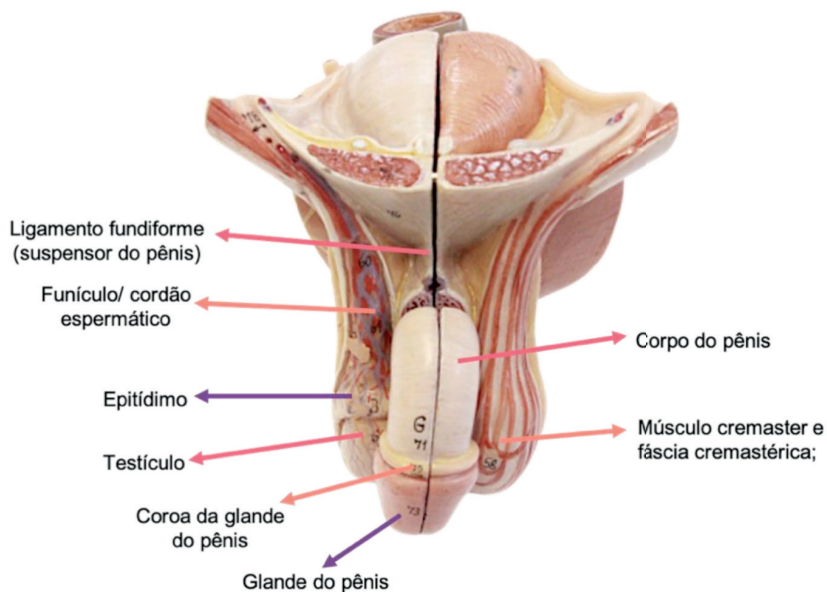


Figura 17.12 Genitália masculina. Vista anterior

Fonte: Acervo pessoal

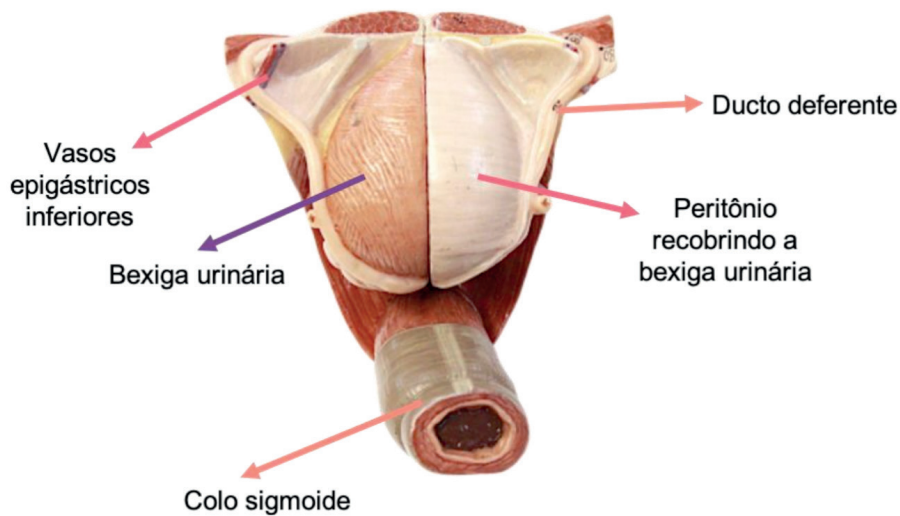


Figura 17.13 Bexiga e anexos masculinos. Vista superior

Fonte: Acervo pessoal

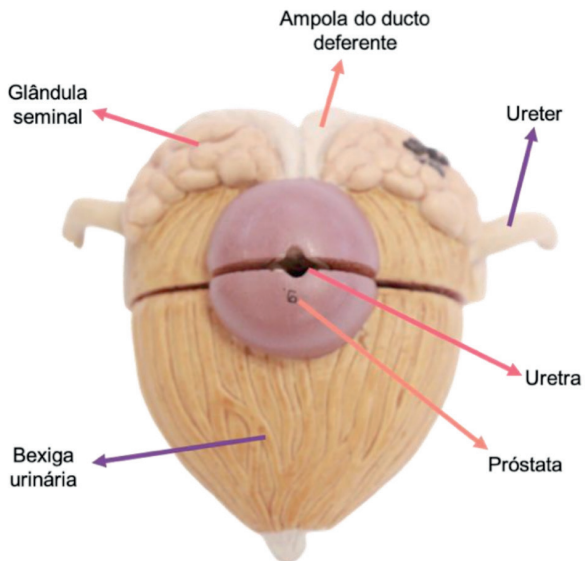


Figura 17.14 Bexiga e anexos masculinos. Vista inferior

Fonte: Acervo pessoal

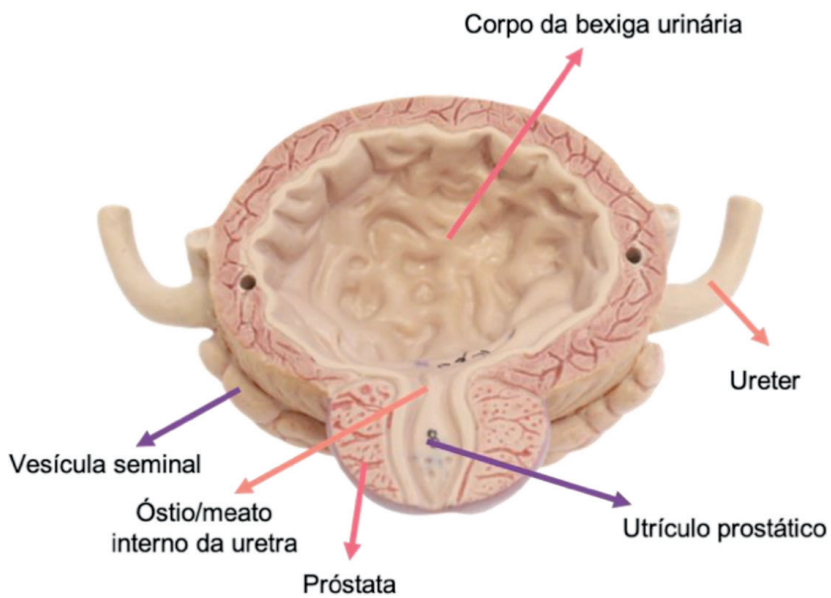


Figura 17.15 Bexiga e anexos masculinos. Vista anterior

Fonte: Acervo pessoal

CAPÍTULO 18

SISTEMA RENAL - ATLAS ANATÔMICO

Martina Dominick Rehn

<http://lattes.cnpq.br/8474936569900055>

Giorgia Limana Guerra

<http://lattes.cnpq.br/5993486197207518>

Guilherme Stradiotto Batistella

<http://lattes.cnpq.br/0166525165071740>

Isabella Decezaro

<http://lattes.cnpq.br/3649910128170117>

Tiango Aguiar Ribeiro

<http://lattes.cnpq.br/5738745231283624>

Ângela Quatrin Campagnolo

<http://lattes.cnpq.br/5972952440958751>

Alessandro Theisen Fischer

<http://lattes.cnpq.br/5822016580590809>

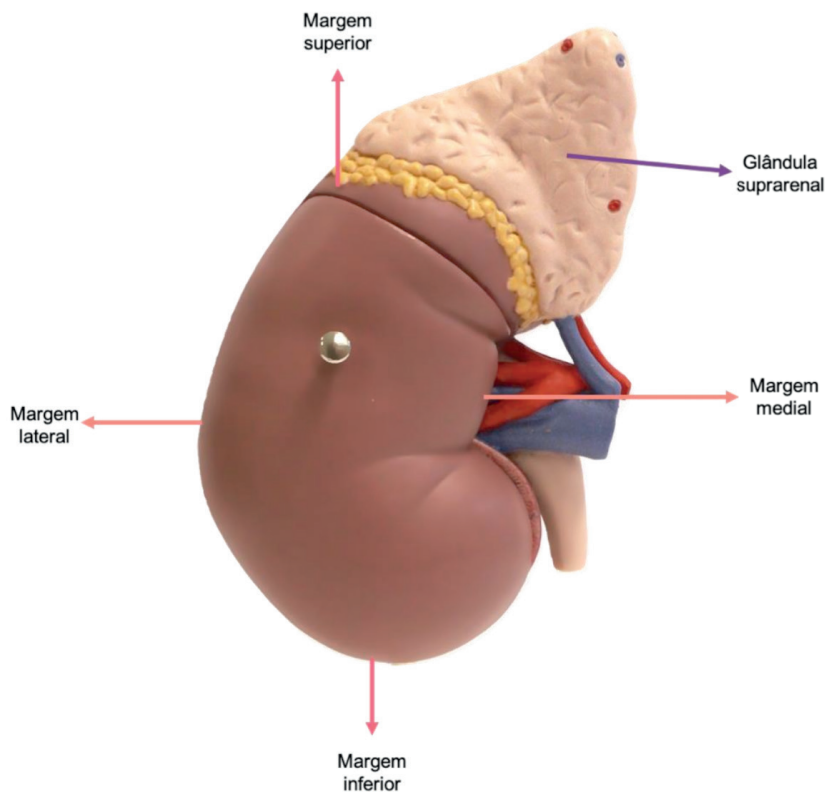


Figura 18.1 Rim direito. Vista anterior

Fonte: Acervo pessoal

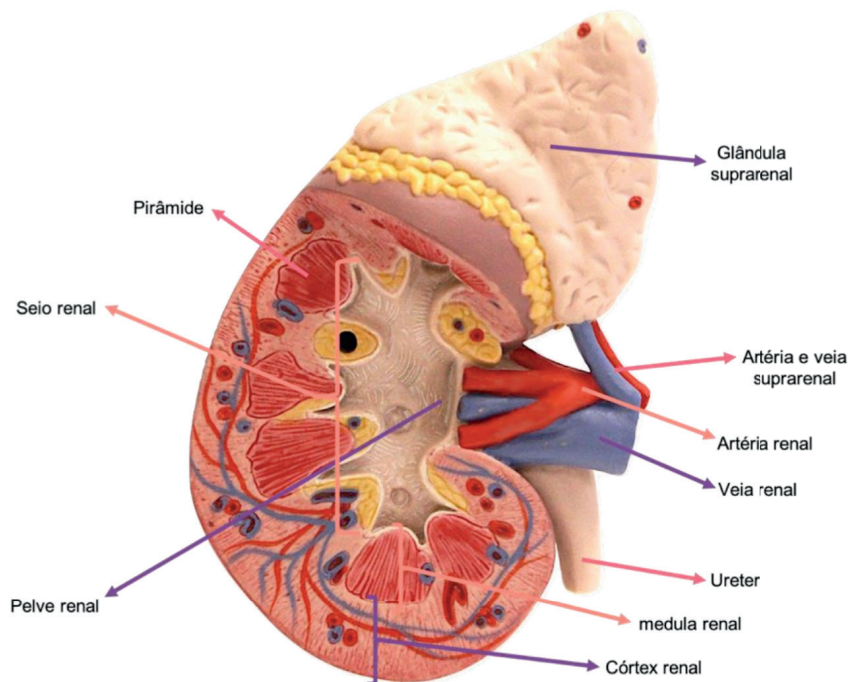


Figura 18.2 Rim direito. Vista anterior

Fonte: Acervo pessoal

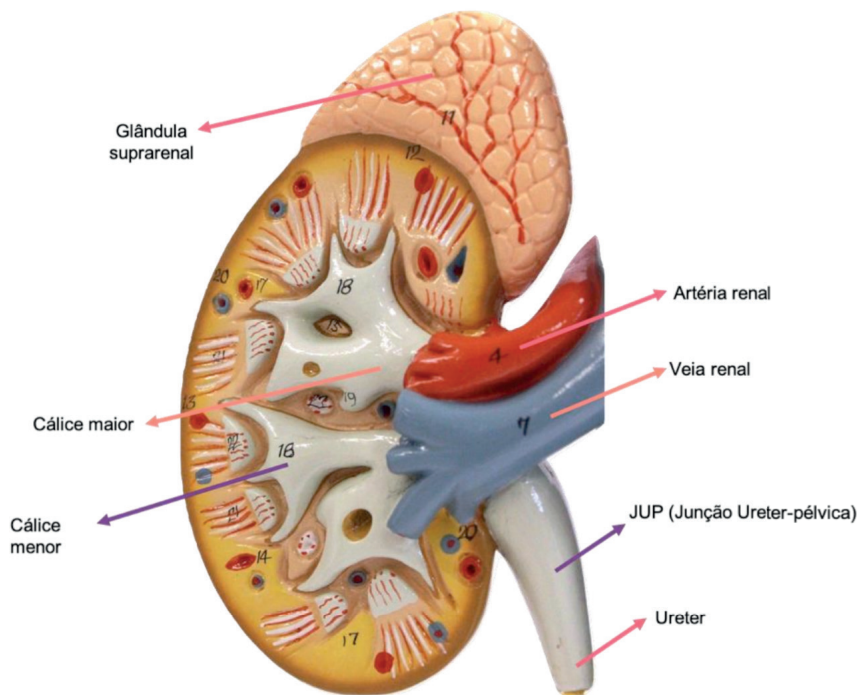


Figura 18.3 Rim direito. Vista anterior

Fonte: Acervo pessoal

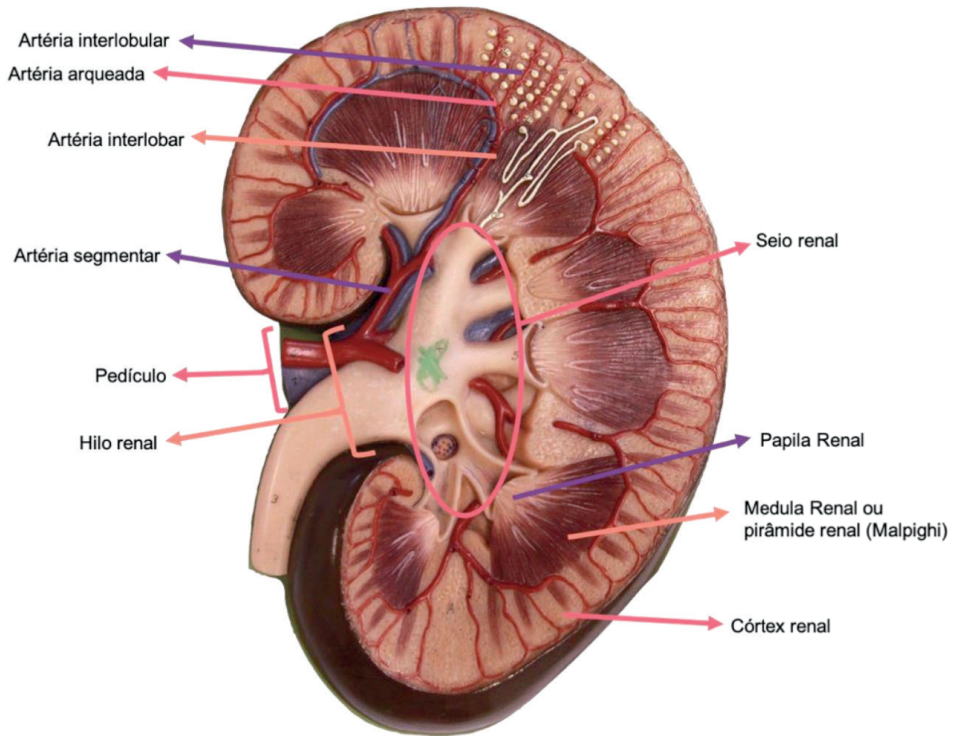


Figura 18.4 Rim esquerdo. Vista anterior

Fonte: Acervo pessoal

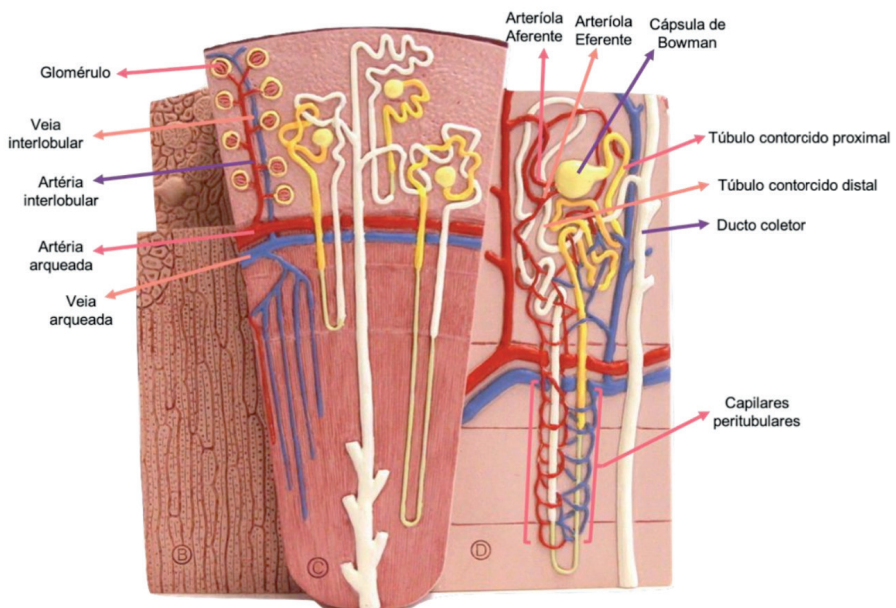


Figura 18.5 Néfron. Vista anterior

Fonte: Acervo pessoal

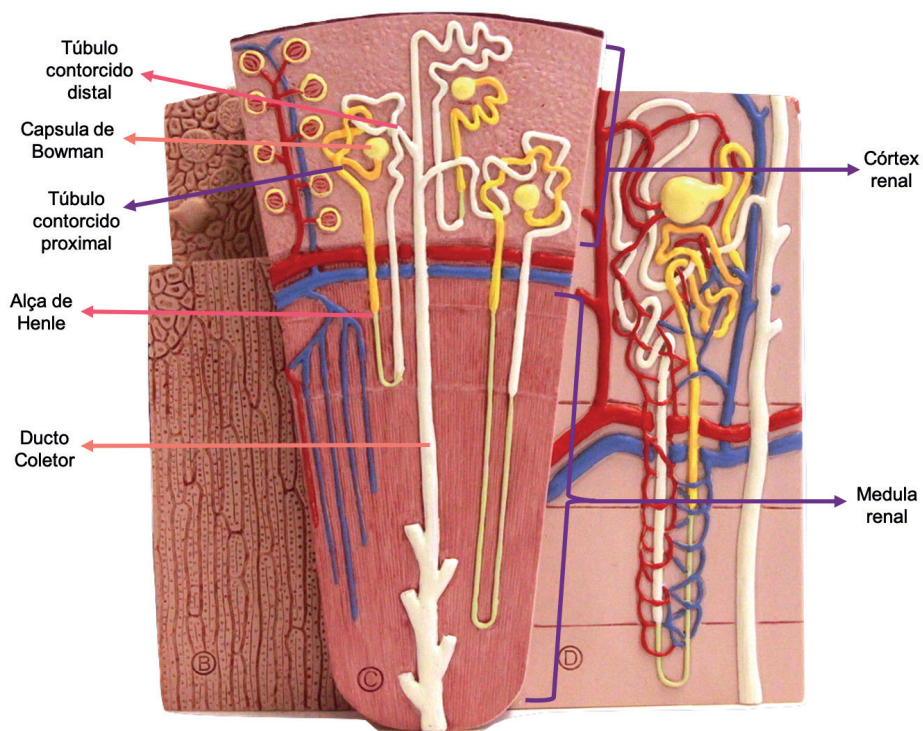


Figura 18.6 Néfron. Vista anterior

Fonte: Acervo pessoal

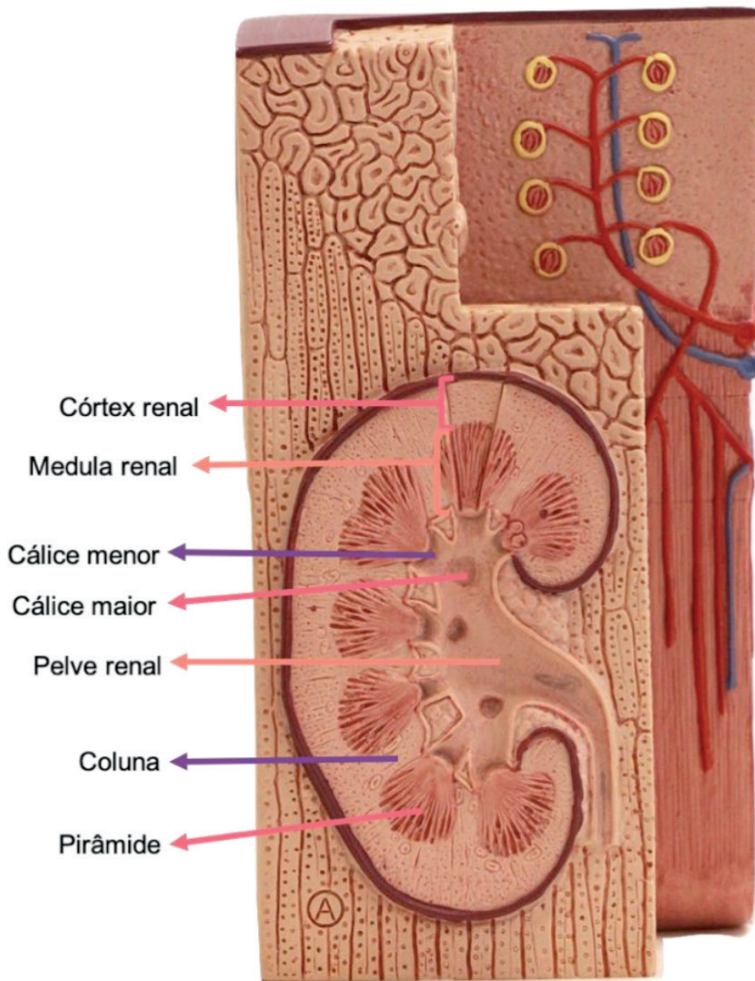


Figura 18.7 Rim direito. Vista anterior

Fonte: Acervo pessoal

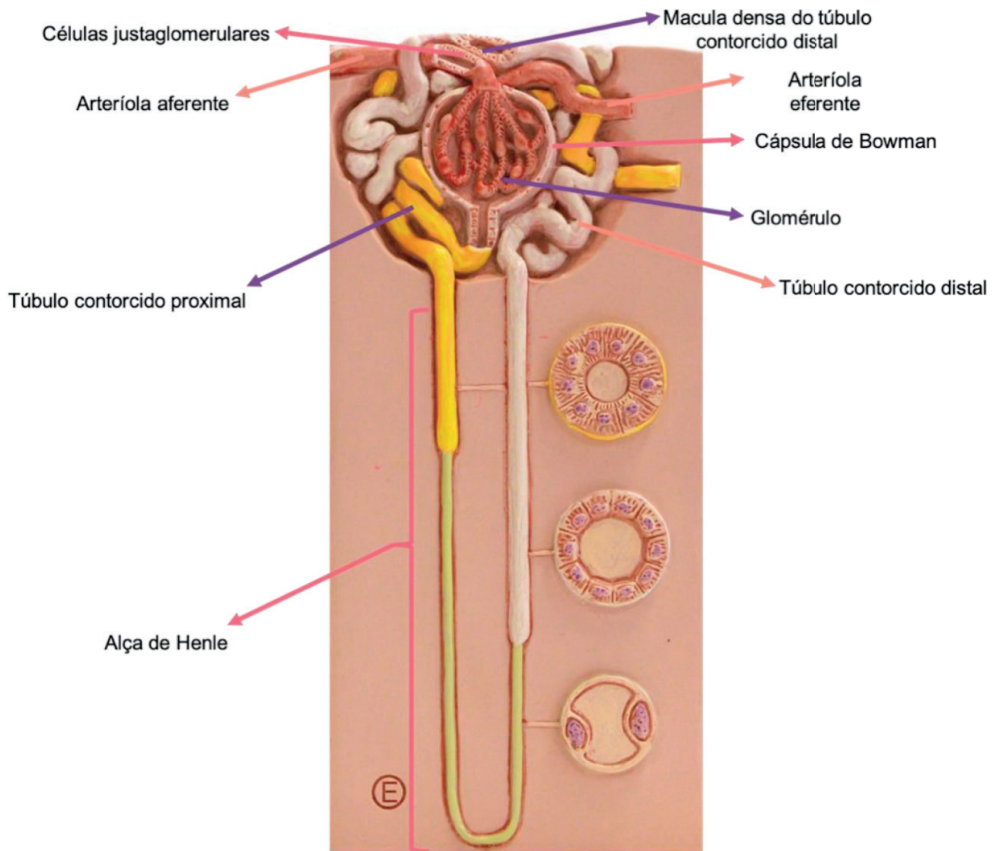


Figura 18.8 Néfron. Vista anterior

Fonte: Acervo pessoal

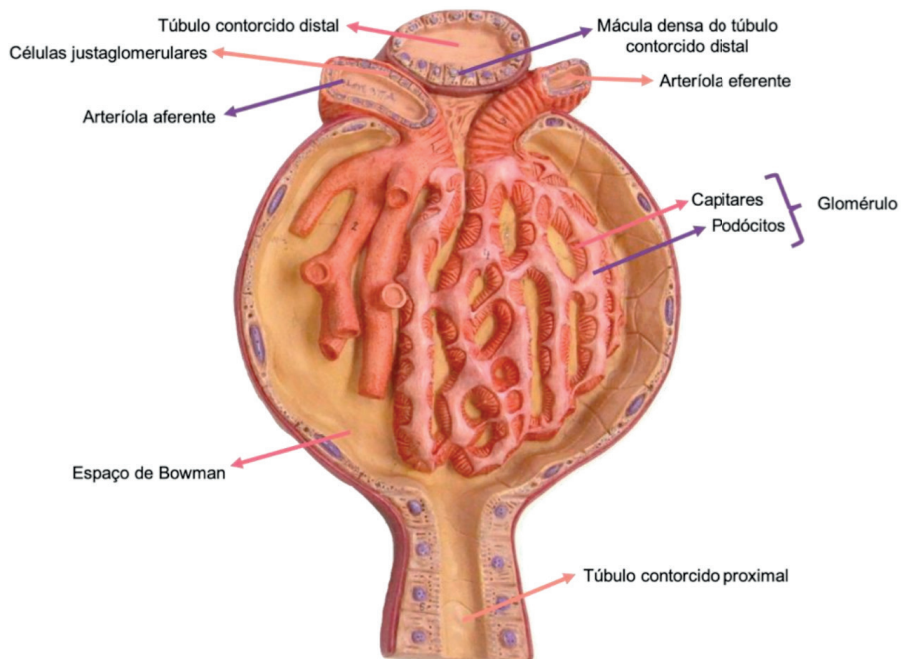


Figura 18.9 Glomérulo. Vista anterior

Fonte: Acervo pessoal

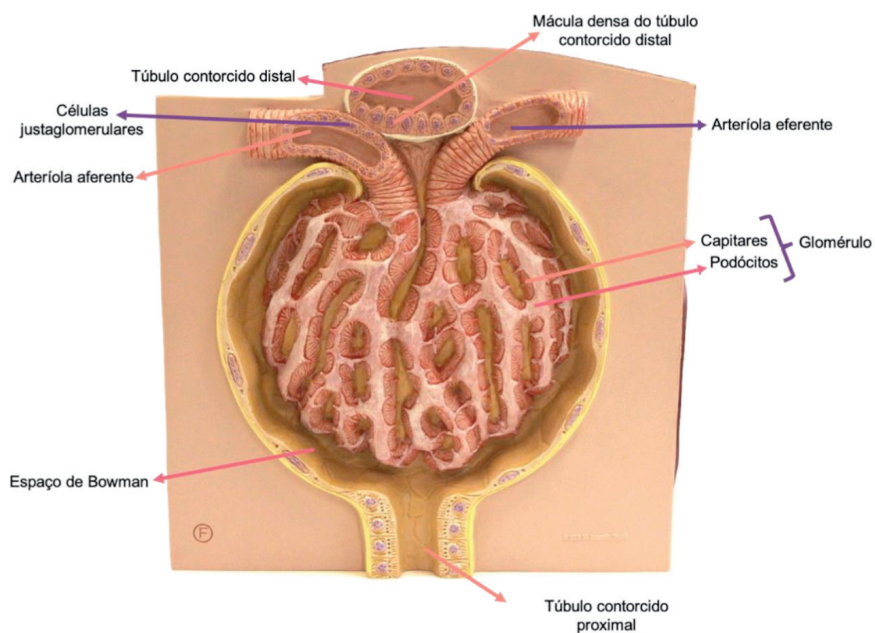


Figura 18.10 Glomérulo. Vista anterior

Fonte: Acervo pessoal

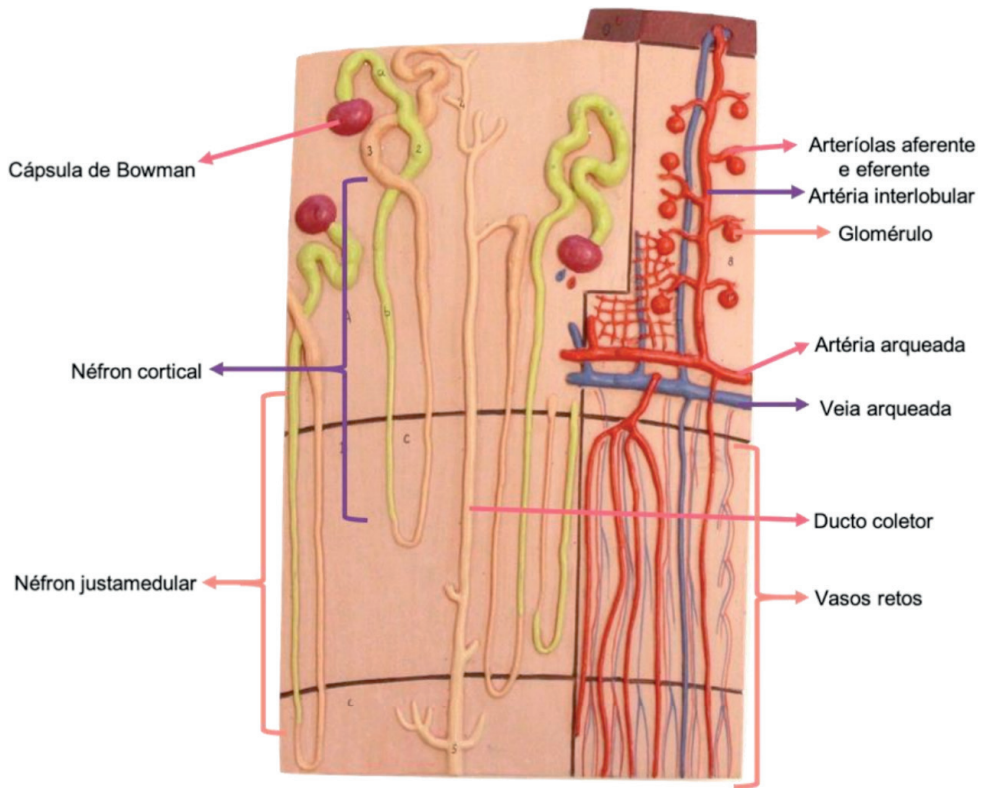


Figura 18.11 Néfron. Vista anterior

Fonte: Acervo pessoal

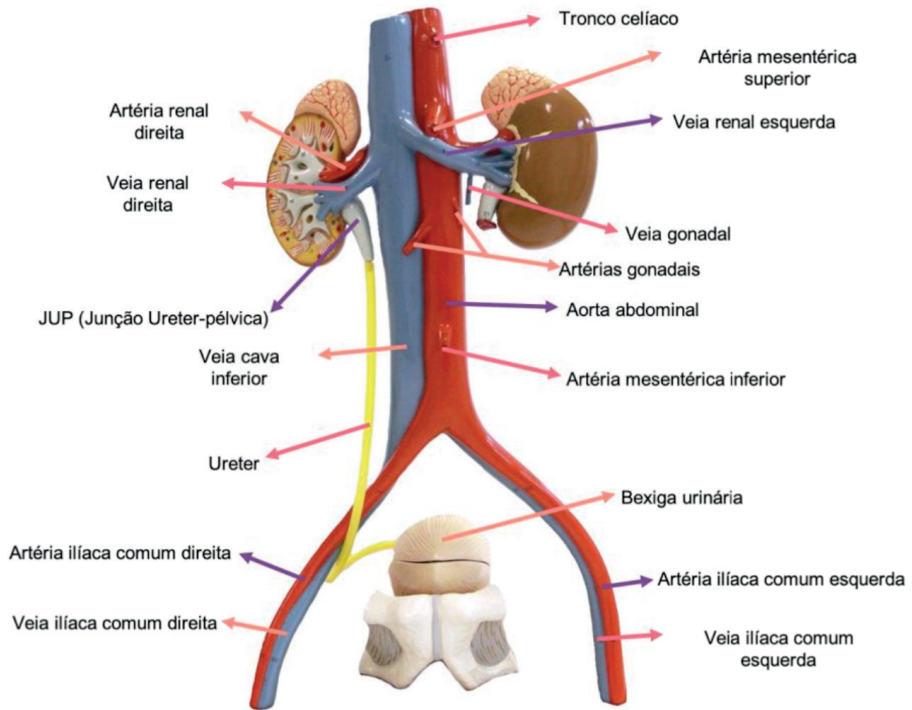


Figura 18.12 Rins e vasos. Vista anterior

Fonte: Acervo pessoal

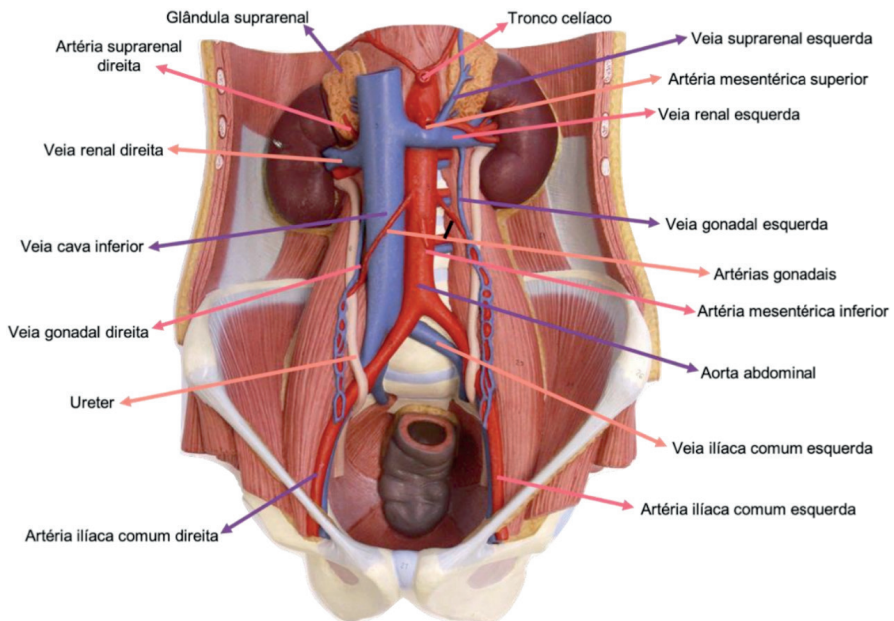


Figura 18.13 Vascularização. Vista anterior

Fonte: Acervo pessoal

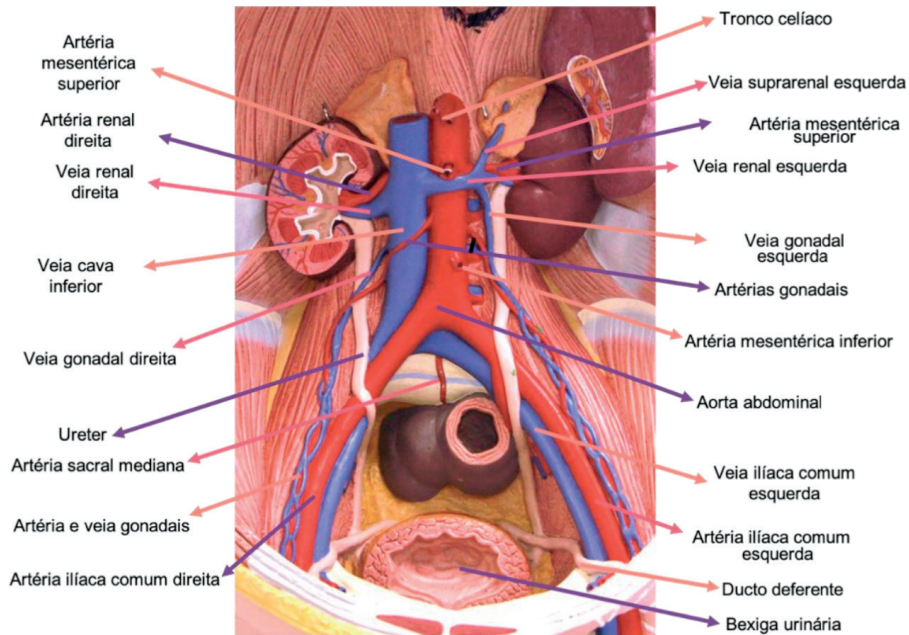


Figura 18.14 Vascularização. Vista anterior

Fonte: Acervo pessoal

CAPÍTULO 19

SISTEMA ENDÓCRINO - ATLAS ANATÔMICO

Giorgia Limana Guerra

<http://lattes.cnpq.br/5993486197207518>

Martina Dominick Rehn

<http://lattes.cnpq.br/8474936569900055>

Guilherme Stradiotto Batistella

<http://lattes.cnpq.br/0166525165071740>

Isabella Decezaro

<http://lattes.cnpq.br/3649910128170117>

Tiango Aguiar Ribeiro

<http://lattes.cnpq.br/5738745231283624>

Ângela Quatrin Campagnolo

<http://lattes.cnpq.br/5972952440958751>

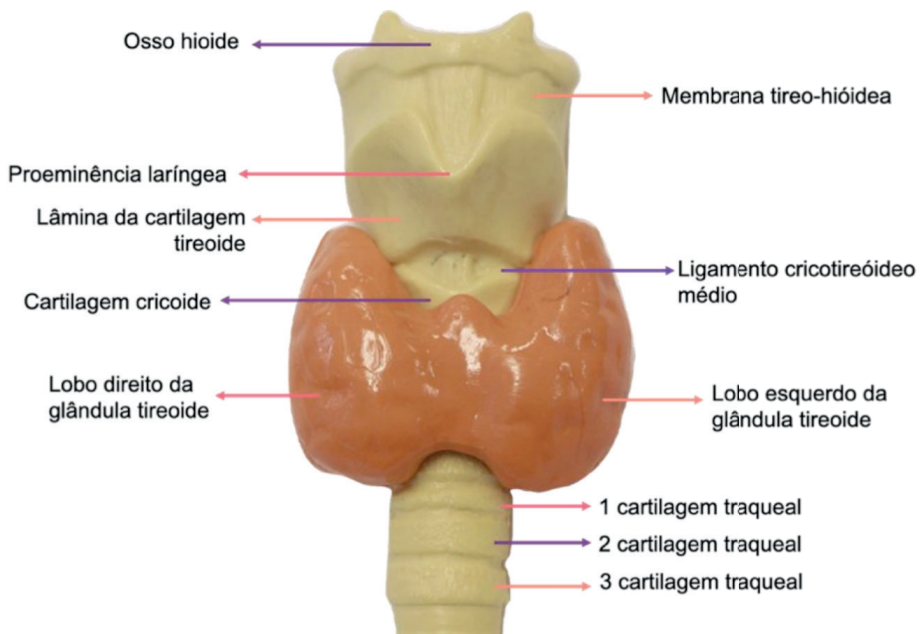


Figura 19.1. Laringe e Tireoide. Vista anterior

Fonte: Acervo pessoal

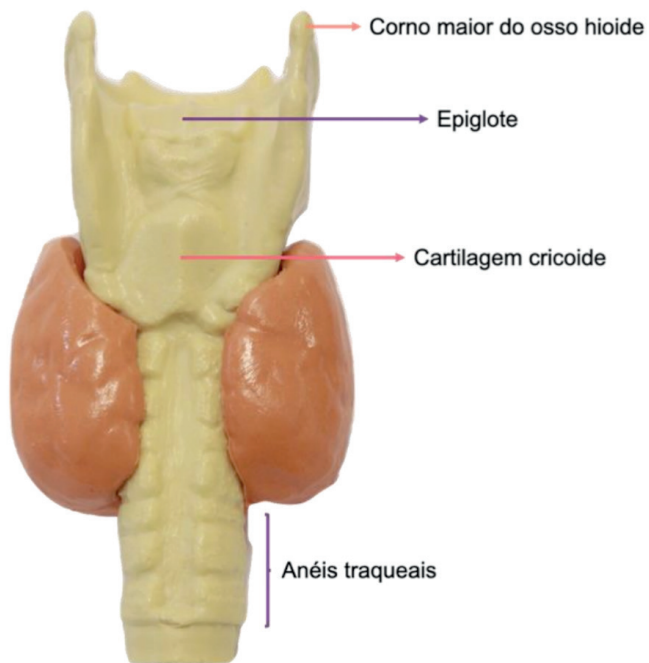


Figura 19.2. Laringe e Tireoide. Vista posterior

Fonte: Acervo pessoal

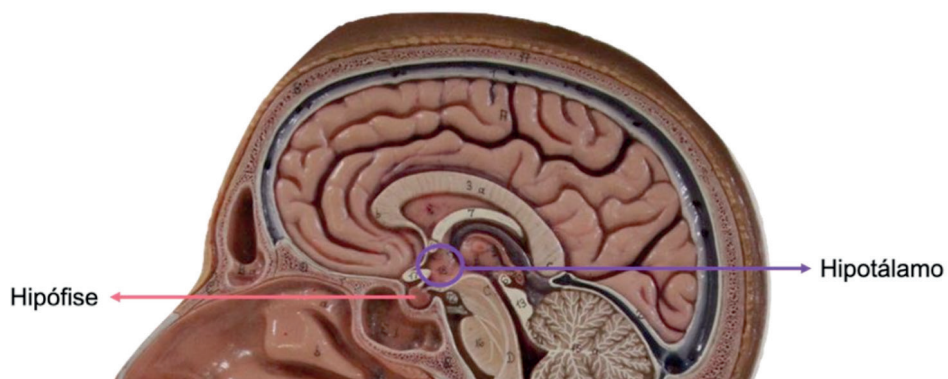


Figura 19.3. Hipófise e Hipotálamo. Corte sagital

Fonte: Acervo pessoal

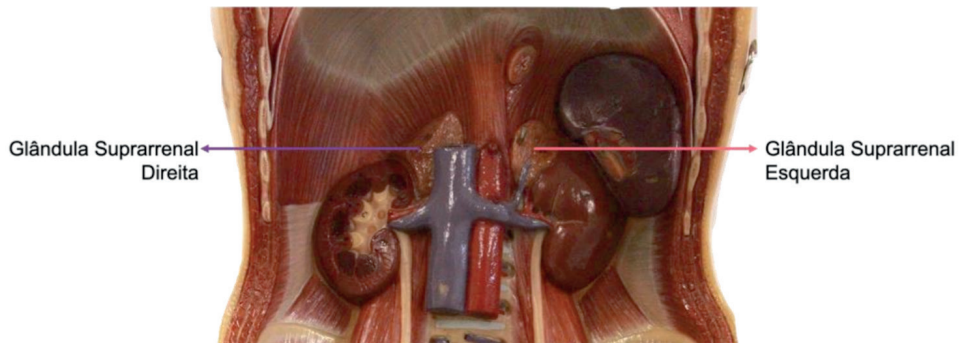


Figura 19.4. Glândulas Suprarrenais. Vista anterior

Fonte: Acervo pessoal

SOBRE OS ORGANIZADORES

ÂNGELA QUATRIN CAMPAGNOL é médica graduada pela Universidade Federal de Santa Maria, RS. Residência médica em Clínica Médica (2012) e Cardiologia (2014) no Hospital Universitário de Santa Maria (HUSM), na UFSM. Mestre em Ciências da Saúde pelo Centro de Ciências da Saúde da Universidade Federal de Santa Maria (2013). Especialista em Ecocardiografia pela Universidade Federal de Santa Maria (2015). É professora do Curso de Medicina da Universidade Franciscana (UFN) e professora assistente do Curso de Medicina da Universidade Federal de Santa Maria.

ALESSANDRO THEISEN FISCHER é médico graduado pela Universidade Federal de Santa Maria, RS. Residência médica em Clínica Médica (2016) e Gastroenterologia (2018) no Hospital Universitário de Santa Maria (HUSM), na UFSM. É professor do Curso de Medicina da Universidade Franciscana (UFN), em Santa Maria, RS.

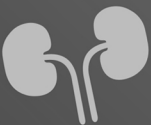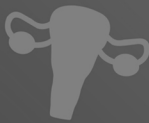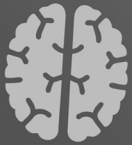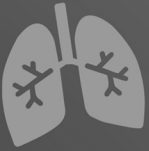TIANGO AGUIAR RIBEIRO é médico graduado pela Universidade Federal de Santa Maria, RS. Com Residência médica em Ortopedia e Traumatologia (2013) no Hospital Universitário de Santa Maria (HUSM), na UFSM. Fellow em Cirurgia do Quadril no Hospital de Clínicas de Porto Alegre (2014). É Mestre em Ciências da Saúde pela Universidade Federal de Santa Maria (2012). Doutor em Medicina Ciências Cirúrgicas pela Universidade Federal do Rio Grande do Sul (2015). Membro titular da Sociedade Brasileira de Ortopedia e Traumatologia e Membro Titular da Sociedade Brasileira de Quadril. É professor do Curso de Medicina da Universidade Federal de Santa Maria (UFSM) e da Universidade Franciscana (UFN).

GIORGIA LIMANA GUERRA é acadêmica do curso de Medicina da Universidade Franciscana -UFN, em Santa Maria - RS.

GUILHERME STRADIOTTO BATISTELLA é acadêmico do curso de Medicina da Universidade Franciscana – UFN em Santa Maria – RS.

ISABELLA DECEZARO é acadêmica do curso de Medicina da Universidade Franciscana – UFN em Santa Maria – RS.

MARTINA DOMINICK REHN é acadêmica do curso de Medicina da Universidade Franciscana – UFN em Santa Maria – RS.



ATLAS

PEÇAS ANATÔMICAS E
RESUMOS

www.atenaeditora.com.br 

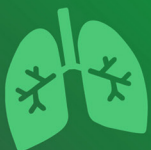contato@atenaeditora.com.br 

@atenaeditora 

www.facebook.com/atenaeditora.com.br 


Atena
Editora

Ano 2021



ATLAS

PEÇAS ANATÔMICAS E
RESUMOS

www.atenaeditora.com.br 

contato@atenaeditora.com.br 

@atenaeditora 

www.facebook.com/atenaeditora.com.br 

**Atena**
Editora

Ano 2021