

# A IMPORTÂNCIA DA ODONTOLOGIA NO AMBIENTE HOSPITALAR: RELATO DE CASO



<https://doi.org/10.22533/at.ed.4121225050615>

*Data de aceite: 04/08/2025*

**Túrya Souza Teixeira Viana de Aguiar**

**Alan Ardisson Ferreira**

**Jaksson Rocha Pereira**

**Mônica Lage da Rocha**

**RESUMO:** O objetivo do presente relato de caso clínico é de apresentar a importância da atuação da odontologia no leito de um hospital da rede estadual do Rio de Janeiro, descrevendo a presença de candidíase pseudomembranosa oral em um paciente que possuía histórico de internação longa após acidente automobilístico. Paciente, sexo feminino, 35 anos, encontrada em estado inconsciente na internação da Unidade de Tratamento Intensivo do Hospital Estadual Azevedo Lima. Foi submetida à cirurgia de redução de fraturas de parassínfise direita e ramo mandibular esquerdo; por ser a suspeita de ser o foco de uma infecção que estava em comprometimento sistêmico. Ao exame clínico para realizar a intubação nasotraqueal, foram observadas presença de lesões brancas extensas em placas

pastosas na língua, que cederam à raspagem inicial com gaze. Foi realizado tratamento inicial com higienização e raspagem sob anestesia geral, reduzido as fraturas e encaminhado para o setor da Odontologia Hospitalar do próprio hospital para avaliação. Conclui-se, portanto, que a atuação do cirurgião-dentista nos hospitais possui grande relevância para avaliar e manter a homeostasia do paciente internado. Evitando, por exemplo, a colonização de doenças oportunistas e novas intervenções hospitalares invasivas que podem fragilizar e acometer sistemicamente a saúde do paciente.

**PALAVRAS-CHAVES:** pacientes internados, candidíase, odontólogos

## THE IMPORTANCE OF ODONTOLOGY AT THE HOSPITAL ENVIRONMENT: A CASE STUDY

**ABSTRACT:** This paper aims to describe the importance of the presence of odontology in a Rio de Janeiro state hospital, describing a case of oral pseudomembranous candidiasis in a patient who had a long hospitalization history after a car accident. Patient, female, 35 years old, found in a state of unconsciousness in intensive care

of Azevedo Lima state hospital. The patient underwent a fracture reduction surgery of a right-sided paranasalphysis and left-sided mandibular branch, for being the suspect of being the focus of an infection that was systemically compromised. In the clinical exams made for nasotraqueal intubation, extensive white wounds on pasty plates on the tongue were observed, those plates ceded after initial scraping with gauze. The patient was referred to the Hospital Dentistry sector of the hospital for evaluation after hygiene and scraping under general anesthesia and fracture reduction procedure. Becomes apparent, therefore, that the presence of a dental surgeon at hospitals are very relevant to preserve the homeostasis of the inpatient. Avoiding, for example the colonization of opportunistic diseases e new invasive hospital interventions that could fragilize and systematically attack the patient health.

**KEYWORDS:** Inpatient, candidiasis, dentists

## INTRODUÇÃO

A Organização Mundial de Saúde (OMS) define “saúde” não apenas como a ausência de doença, mas como a situação de perfeito bem-estar físico, mental e social<sup>1</sup>. Sendo assim, nada mais importante na promoção de saúde do que a pluralização dos profissionais, se estendendo a diversas áreas e unindo de forma multidisciplinar em prol da saúde<sup>2</sup>. Em virtude disso, a Odontologia Hospitalar é cada dia mais estabelecida como campo de atuação fundamental do cirurgião-dentista, estruturando essa visão globalizada da saúde defendida pela OMS<sup>2-3</sup>.

Como estratégia de política pública de saúde no Brasil, foi aprovado em junho de 2013, pelo Congresso Nacional Brasileiro, um projeto de lei proposto em 2008 que determina a obrigatoriedade da presença do cirurgião-dentista em unidades de tratamento intensivo dos hospitais, uma resposta concreta à legitimação da especialidade da odontologia hospitalar em 2004<sup>4</sup>. Em 2015, o Conselho Federal de Odontologia, por meio da Resolução nº 162/2015 reconheceu a atuação do cirurgião-dentista na atenção ao paciente internado ou com necessidades desse processo<sup>5</sup>.

Contudo, na realidade pública brasileira a atividade odontológica ainda tem seguido a tradicionalidade, e a odontologia hospitalar não possui ainda campo vasto apto para exercer sua competência<sup>6-7</sup>. Dessa maneira, a empregabilidade do cirurgião-dentista no hospital é mais comumente destinada à cirurgia bucomaxilofacial ou a procedimentos que necessitam de anestesia geral, e não às medidas preventivas e de controle cotidianos oferecidas pela especialidade da odontologia hospitalar.

Em consequência disso, atualmente, ainda há deficiência nos hospitais brasileiros nessa especialidade, fazendo com que a maioria dos pacientes internados estejam desprovidos de ações de saúde odontológicas no hospital, essenciais na prevenção de infecções e manutenção da saúde do indivíduo<sup>7-8</sup>.

O cuidado com a saúde do sistema estomatognático e todas as estruturas que o compreendem é de atribuição do profissional cirurgião-dentista. Esse sistema, que não se restringe apenas à cavidade bucal, compreende de um nicho de microrganismos patogênicos

que podem contribuir para manifestações sérias em outros sistemas fundamentais. A infecção respiratória secundária, por exemplo, é muito associada às infecções recorrentes do sistema estomatognático, tornando-se um agravante durante a internação hospitalar<sup>9-10</sup>. Segundo o estudo literário de Silva, em 2018, é crescente o número de pesquisas que apontam a associação da saúde do sistema estomatognático com o bem-estar sistêmico de pacientes internados<sup>11</sup>. Apesar de o quadro infeccioso ser comum em pacientes hospitalizados, a projeção e antecipação do risco deve ser sempre considerada<sup>2-11</sup>.

Diante das patogenias suscetíveis aos pacientes em estado de internação, pode-se destacar a maior proliferação de doenças oportunistas que se favorecem das alterações sistêmicas, da imunossupressão e da terapia medicamentosa intensiva<sup>12-13</sup>. Dentre as doenças oportunistas mais frequentes encontra-se, em alta prevalência, a candidíase oral, causada por diversas espécies do fungo *Candida*, sendo a espécie *albicans* a mais comum<sup>14</sup>. Esse, quando está em colonização descontrolada, causa manifestações patológicas capazes de intervirem, por exemplo, no sistema respiratório por meio da intubação<sup>12-15</sup>.

Por esse fato, manter a higiene do sistema estomatognático do paciente crítico é essencial para prevenir infecções em órgãos e sistemas que não estavam ligados ao problema inicial, prejudicando, em cadeia, todo o quadro clínico do paciente<sup>5-16</sup>. Portanto, a inserção do cirurgião-dentista na equipe multiprofissional hospitalar melhora a qualidade de vida do paciente internado de diversas formas; é evidenciado na literatura que minimiza o risco de infecções secundárias, limita os casos de infecções oportunistas, reduz o tempo de internação, diminui a quantidade de medicamentos prescritos e modifica até mesmo a nutrição parenteral, além de promover o atendimento médico-sanitário de forma mais integral<sup>5-17</sup>.

O objetivo do presente relato de caso clínico é de apresentar a importância da odontologia hospitalar em um hospital da rede estadual do Rio de Janeiro, descrevendo a colonização de candidíase pseudomembranosa em um paciente que possuía histórico de internação longa por traumatismo múltiplo.

## RELATO DO CASO

Paciente C.L.S., do gênero feminino, 35 anos de idade, parda, compareceu à emergência do Hospital Estadual Azevedo Lima apresentando histórico de trauma crânio encefálico (TCE) grave, fratura exposta de tíbia e fíbula direitas, sangramento abundante via oral, epistaxe e evolução de Glasgow 4. Ao ser avaliada pela equipe de Cirurgia e Traumatologia Bucomaxilofacial, pode-se perceber, ao exame clínico, fratura de parassínfise direita com deslocamento e sangramento ativo no sítio de fratura. Ao realizar o exame da tomografia computadorizada de crânio foi evidente a fratura de seio esfenoidal com discreto

aumento de espaço líquórico frontal à esquerda, fratura de mandíbula em parassínfise direita e ramo do lado esquerdo.

Devido ao estado neurológico e sistêmico da paciente, a conduta inicial do setor da Cirurgia e Traumatologia Bucomaxilofacial foi indicação para fixação rígida com fios de aço na região de parassínfise a fim de estabilizar, consolidar e interromper o sangramento da fratura. Após o tratamento, a paciente continuou intubada para internação na Unidade de Tratamento Intensivo (UTI) para continuação do tratamento neurológico e ortopédico.

Após quarenta e quatro dias de internação na UTI do mesmo hospital, ainda em estado inconsciente, porém não mais dependendo de aparelho respiratório, a paciente apresentou um histórico de infecção grave. Por planejamento da equipe médica, por conta da infecção, seria necessária uma nova intervenção da equipe de Cirurgia Bucomaxilofacial para curetagem e redução da fratura mandibular em parassínfise e ramo, pois era o foco suspeito da infecção.

Nos preparativos cirúrgicos, à inspeção intraoral para intubação nasotraqueal para a anestesia geral, constatou-se uma extensa placa branca que cobria toda a região do dorso lingual. Essa lesão possuía característica espessa, gelatinosa e amolecida que, quando submetida à raspagem com compressa de gaze, revelava uma superfície eritematosa, ulcerada, levando a um diagnóstico clínico de candidíase pseudomembranosa.

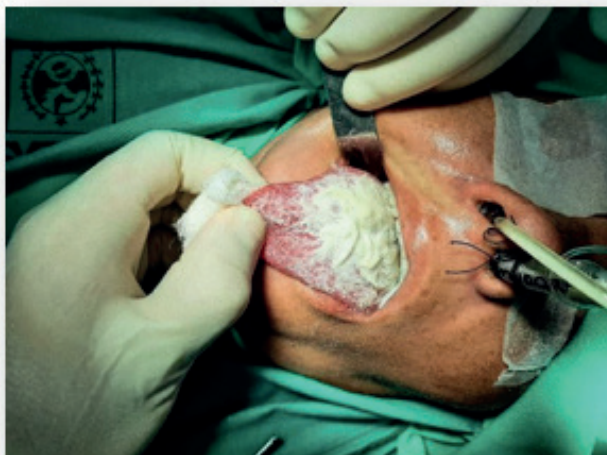

Imagem 1- Placa branca cobrindo todo o dorso lingual observada à inspeção intraoral

O procedimento realizado constituiu em higienização da língua com clorexidina a 0,2% com raspagem da placa branca em leito cirúrgico, acesso vestibular mandibular, curetagem e redução das fraturas. O procedimento transcorreu sem intercorrências e sem evidência de foco infeccioso nas fraturas, sugerindo que a infecção provinha da lesão fúngica.

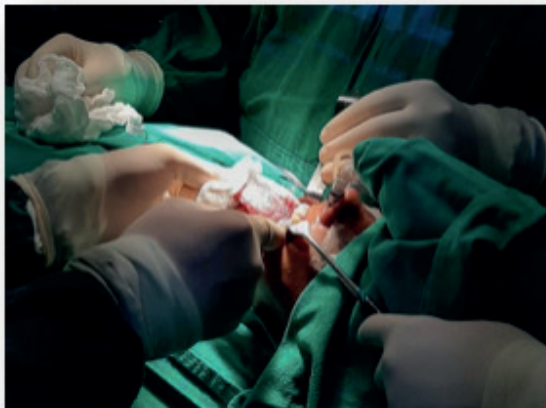


Imagem 2- Procedimento de raspagem e higienização

A conduta sugerida pela equipe de Cirurgia e Traumatologia Bucomaxilofacial foi de iniciar tratamento antifúngico com Nistatina na posologia de 6ml, quatro vezes ao dia durante 14 dias; além de acompanhamento pela mesma equipe durante esse tempo.

## DISCUSSÃO

É definida pelo *art.7* da Lei Orgânica da Saúde (Lei 8.080/90) o princípio da Integralidade, na qual é descrito o direito do indivíduo usuário do Sistema Único de Saúde (SUS) uma assistência que transcenda a prática curativa; contemplado em todos os níveis de atenção.<sup>18</sup> Nesse mesmo âmbito, é notório que a prestação de serviços de assistência integral é indispensável no nível de atenção terciária.<sup>19</sup> Para isso, o cirurgião-dentista deve ser capacitado para atender a essa necessidade, visto que o indivíduo é indivisível e deve ser tratado com visão holística.<sup>19-20</sup>

Contudo, a problemática da atuação da odontologia em pacientes internados não se restringe à formação e capacitação de profissionais, mas sim, muitas das vezes, na falta de comunhão multidisciplinar. Dessa forma, é em consenso com o princípio da Integralidade que a atuação do cirurgião- dentista no ambiente hospitalar se torna incontestavelmente essencial.

Em uma revisão de literatura do início da última década, os autores Aranegae colaboradores, em 2012, já percebiam em seu estudo *“uma falta de integralidade no atendimento do paciente como um todo”*, realidade ainda persistente nos estudos descritos por diversos autores<sup>6,8,10,11,19,20</sup>; incluindo o estudo recente do ano de 2019 de Rodrigues e Moysés, que vai além ao dizer que a equipe que rege as Unidades de Tratamentos Intensivos (UTIs) nos hospitais brasileiros não está completa para que ocorra de fato uma assistência integral aos pacientes, faltando, portanto, a presença do cirurgião-dentista.<sup>22</sup>

É sabido que o sistema estomatognático abriga bactérias e fungos que, em desequilíbrio homeostático, podem desestabilizar o organismo. Através das pesquisas literárias para elaboração deste trabalho pode-se perceber, em relatos científicos, a diversidade de complicações geradas por essa

intercorrência; sendo o caso clínico uma exemplificação do oportunismo fúngico.<sup>11,12,13,14,15,16,17,20</sup>

Através da pesquisa transversal desenvolvida por Baeder e colaboradores, em 2012, pode-se concluir que, dos pacientes avaliados, a maioria apresentava estado odontológico ruim (70%), na qual a infecção com cândida foi a mais prevalente, em 68% dos pacientes. Além desses dados, foi revelado que 56% dos pacientes apresentavam diagnóstico de pneumonia como comorbidade.<sup>23</sup>

No que tange ao oportunismo fúngico específico da *Candida Albicans*, a literatura descreve como um microrganismo facilmente encontrado na mucosa oral, gastrointestinal e vaginal em organismos hígidos; o que sugere que a presença do agente etiológico não é suficiente para manifestar a doença oportunista.<sup>9,12,13,24</sup> Sendo assim, irá depender da interação entre fungo e hospedeiro, possuindo um aumento de suscetibilidade à patogênese em pacientes imunossuprimidos.

No estudo desenvolvido no ano de 2009 por Stramandinoli e colaboradores, foi avaliado 160 pacientes internados em hospitais universitários de Curitiba, e encontraram o resultado de 30% com colonização de candidíase pseudomembranosa; porém, no estudo não houve comprovação da patogênese em cultura.<sup>25</sup>

Duas pesquisas evidenciaram que os profissionais de saúde que compõe o hospital são, de maioria, acordados sobre a necessidade da presença do cirurgião-dentista no cuidado sistêmico do paciente.<sup>26,27</sup> Através de uma outra pesquisa realizada diretamente com pacientes, quando questionados da mesma forma, percebe-se que entendem a importância do cirurgião-dentista, apesar de vincularem a imagem do profissional ao medo e a dor.<sup>28</sup>

Em âmbito regional e próximo da realidade do caso clínico, Kahn e colaboradores fizeram um estudo sobre o protocolo de higienização nos Hospitais Estaduais do Rio de Janeiro no ano de 2008. O estudo englobou 62 hospitais e relatou que quase metade dos avaliados, 46%, apresentavam algum ferimento oral ou eram usuários de prótese dentária; 21% apresentavam danos periodontais e 13%, cárie. Apesar da mensuração importante, o estudo não evidenciou a presença ou ausência da especialidade da Odontologia Hospitalar.<sup>29</sup>

A realidade sobre a presença dos cuidados inerentes ao cirurgião-dentista no âmbito hospitalar compete, principalmente, ao Cirurgião Bucocomaxilofacial.<sup>21</sup> Isso pois, apesar da existência da especialidade clínica específica à prevenção, percebeu-se no presente artigo que a Odontologia Hospitalar ainda não é valorizada, explorada e essencialmente incluída na rede de saúde brasileira.

O Cirurgião Bucomaxilofacial, bem como outros profissionais de saúde que tangem ao paciente, possuem dever de oferecer o completo bem-estar ao paciente com integralidade, da prevenção à cura. Todavia, é compreendido que a especialidade da Odontologia Hospitalar é também essencial no planejamento e suporte do mesmo.

## CONCLUSÃO

Através do estudo literário e análise do caso clínico descrito, pode-se concluir que, embora a Odontologia Hospitalar ainda não seja suficientemente explorada, a inclusão dessa especialidade no contexto multidisciplinar não é somente permitida, como essencial.

O cuidado integral do paciente, da prevenção à cura, pode evitar que doenças oportunistas se instalem e desequilibrem a homeostasia. Essa carência de atenção integral pode ter consequências à saúde do paciente, como aumento de tempo de internação, novas intervenções clínicas, farmacológicas ou, até mesmo, cirúrgicas; como ocorreu com a paciente descrita no caso clínico.

## REFERÊNCIAS

1. FerrazMSFC. O conceito de saúde. Rev. Saúde Pública. 1997. vol. 31 no. 5.
2. BarrosTEP, Campolongo, GD. Odontologia Hospitalar. 1 ed. Rio de Janeiro: Livraria e Editora Revinter LTDA. 2007.
3. Costa JRL, SantosPSS, TorrianiMA, Koth VS, Hosni ES, Alves EGR, *et al.* A Odontologia Hospitalar em conceitos. RevAcBO. 2016 Mar; Vol.25, No.2, 211-218.
4. Brasil. Lei nº 2776, de 04 de junho de 2013. Dispõe sobre o estabelecimento da obrigatoriedade da presença de profissionais de odontologia em UTI. Diário Oficial [da] república Federativa do Brasil, Poder Executivo, Brasília, DF, 5 fev. 1997. Seção 1, p. 2191
5. Brasil. Conselho Federal de Odontologia. Resolução CFO-162/2015. Rio de Janeiro, RJ, Nov.2015.
6. Bezinelli, LM. A Odontologia Hospitalar nos hospitais públicos vinculados a secretaria do Estado de Saúde de São Paulo. [tese]. São Paulo (SP): Universidade de São Paulo, Faculdade de Odontologia; 2014.
7. Amaral, COF, BelonLMR, Silva EA, Nadai A, Amaral Filho MSP, StraiotoFG. The importance of hospital dentistry: oral health status in hospitalized patients. RGO, Rev. Gaúch. Odontol. 2018 Jan/Mar; Vol.66 no.1
8. Costa ACO, Rezende NPM, Martins FM, Santos PSS, Gallotini MHC, Ortega KL. A Odontologia Hospitalar no serviço público De Estado de São Paulo. Rev. Assoc Paul CirDent. 2013 Out/Nov; 67(4):306-12
9. Crivello Júnior O. Estomatologia. Rio de Janeiro: Guanabara Koogan; 2005

10. Gouvêa NS, Demogalski TJ, Pomini MC, Pedroso CM, Weinert MCC, Alves FBT. The multidisciplinary work of the resident in neonatal hospital dentistry in the Brazilian Healthcare System: an experience report. *Revista da ABENO*. 2018. 18(4):48-57
11. Silva DJF. Odontologia hospitalar: revisão de literatura. [monografia]. Taubaté (SP): Universidade de Taubaté, Faculdade de Odontologia; 2018.
12. Delaloye J e Calandra T. Invasive candidiasis as a cause of sepsis in the critically ill patient. *Rev. Virulence*. 2014 Jan. 5(1):161-169
13. Barros JNP. Possível relação entre candidíase oral e candidemia em pacientes hospitalizados. *International journal of science dentistry*. Dez/ Jul. 2018. Ano XIV nº50
14. Pires JR, Matarelis S, Ferreira RG, Toledo BEC, Zuza EP. Espécies de *Candida* e a condição bucal de pacientes internados em Unidade de Terapia Intensiva. *REV ASSOC PAUL CIR DENT*. 2011. 65(5):332-7
15. Yuetian Y, Li J, Wang S, Gao Y, Shen H, Lu L. Effect of *Candida albicans* bronchial colonization on hospital-acquired bacterial pneumonia in patients with systemic lupus erythematosus. *Ann Transl Med*. 2019 Nov. 7(22): 673
16. Benzinelli LM, Eduardo FP, Lopes RMG, Biazevic MGH, Eduardo CP, Correa L, *et al*. Cost-effectiveness of the introduction of specialized oral care with laser therapy in hematopoietic stem cell transplantation. *Hematol Oncol*. Mar; 32 (1):31-9. 2014
17. Macêdo TS, Melo MCF, Vidal AKL. Hospital and oncological dental care: a series of cases. *RGO Rev. Gaúch. Odontol*. 2019 Set.vol.67
18. Brasil. Lei nº 8.080, de 19 de setembro de 1990. Lei orgânica da saúde. *Diário Oficial [da] república Federativa do Brasil, Poder Executivo, Brasília, DF, 20set. 1990. Seção 1*
19. Júnior, AFC, Melo ASM, Araújo AFS, Smith TNM. Odontologia hospitalar e intensivista na perspectiva da integralidade: relato de caso. *Rev. Científica do Hospital Santa Rosa*. 2019. Nº 9. Pág. 83 a 94.
20. Saldanha KDF, Costa DC, Peres PI, Oliveira MM, Masocatto DC, Jardim ECG. Odontologia hospitalar: revisão. *Arch. Health Invest*. 2015. 4(1):pág. 58-68
21. Aranega, AM, Bassi, APF, Ponzoni, D. Qual a Importância da Odontologia Hospitalar? *Revista Brasileira de Odontologia*, v. 69, n. 1, p. 90-93, 2012.
22. Rodrigues ICS e Moysés FV. Atuação da odontologia na UTI. [monografia] Três Corações, Minas Gerais. Universidade Vale do Rio Verde, Faculdade de Odontologia.
23. Baeder FM, Cabral GMP, Protopowitsch I, Araki AT, Duarte DA, Santos MTBR. Condição odontológica em pacientes internados em unidade de terapia intensiva. *Pesq Bras Odontoped Clin Integr*, João Pessoa, 12(4):517-20, out./dez., 2012
24. Siqueira JSS, Batista SA, Silva A, Ferreira MF, Agostini M, Torres SR. Candidíase oral em pacientes internados em UTI. *Rev. Bras. Odontol*. Vol. 71. N.2 Rio de Janeiro. 2014



25. Stramandinoli RT, Souza PHC, Westphalen FH, Bisinelli JC, Ignácio AS Yurgel LS. Prevalência de candidose bucal em pacientes hospitalizados e avaliação dos fatores de risco. Rev Sul-Bras Odontol. 2010 Mar;7(1):66- 72
26. Araújo RJG, Vinagre NPL., Sampaio JMS. Avaliação sobre a participação de cirurgiões-dentistas em equipe de assistência ao paciente. Acta Scientiarum Health Sciences. v. 31, n. 2, p. 153-157, 2009.
27. Souza AF, Guimaraes AC, Ferreira EF. Avaliação da implementação de novo protocolo de higiene bucal em um centro de terapia intensiva para prevenção de pneumonia associada à ventilação mecânica. Revista Mineira de Enfermagem. v. 17, n. 1, p. 178- 192, 2013
28. Almeida AB, Alves MS, Leite ICG. Reflexões sobre os desafios da odontologia no sistema de saúde. Revista de APS. v. 13, n. 1, p.126- 132, 2010
29. Kahn S, Garcia CH, Galan Júnior J. Namen M, Machado WAS *et al.* Avaliação da existência de controle de infecção oral nos pacientes internados em hospitais do estado do Rio de Janeiro. Ciência & Saúde coletiva, v. 13, n. 6, p. 1825-1831, 2008.