

ABORDAGEM DE COLOBOMA PALPEBRAL E TÉCNICA DE TENZEL: RELATO DE CASO

Sofia F. Tonetto

Davi Araf

Leonardo P. Nicioli

Francielle G. Viana

Abordagem de coloboma palpebral e técnica de Tenzel: relato de caso

Sofia F. Tonetto, Davi Araf, Leonardo P. Nicioli, Francielle G. Viana
Hospital CEMA – São Paulo

INTRODUÇÃO

Coloboma da pálpebra é uma doença congênita rara, definida como uma agenesia da borda livre das pálpebras, caracterizada por falhas no desenvolvimento palpebral, com ausência de todos os níveis de sua espessura, cuja extensão é variável. É mais frequente na pálpebra superior de forma unilateral. Pode se apresentar isoladamente ou associada a outras alterações faciais e oculares.

RELATO DO CASO

Paciente S.S.L., 8 anos, natural de SP, a termo, nega comorbidades
Ao exame apresentava coloboma de pálpebra superior direita, acometendo menos que 1/3 de sua extensão, em posição centro-medial, em acompanhamento semestral desde 2017 em uso de colírio lubrificante e gel lubrificante de uso noturno. Paciente retorna 05/05/2022 devido a queixa de sensação de olho seco e hiperemia conjuntival mesmo com otimização do tratamento clínico. Ao exame de biomicroscopia apresentava ceratite puntata em topografia compatível com a região de coloboma e hiperemia conjuntival, ausência de coloboma de íris, cristalino ou coriorretiniano à direita, acuidade visual de 20/20 sem correção em ambos os olhos, fundo de olho sem alterações, ortotropia e fenômeno de Bell positivo.
Como tratamento, optou-se pela reconstrução palpebral com a técnica de Tenzel. O tratamento cirúrgico consistiu em realização de um retalho semicircular para a pálpebra superior, realizando demarcação em região do coloboma e excisão palpebral em pentágono e sutura da margem palpebral em 3 planos com cantotomia lateral seguida de cantólise em apenas um tempo cirúrgico. Cirurgia transcorreu sem intercorrências. Pós-operatório sem intercorrências. Nega persistência dos sintomas prévios à cirurgia. Paciente e genitora referem estar satisfeitas com o resultado estético e funcional

FIGURAS, TABELAS E GRÁFICOS

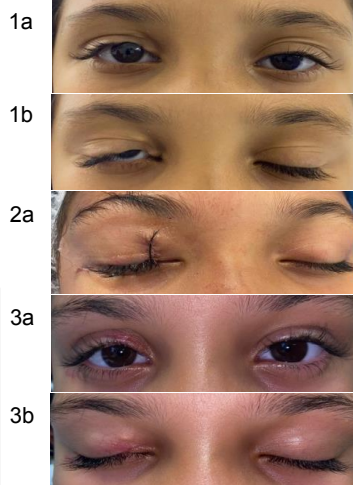


Figura 1- Pré-operatório; Figura 2- Pós-operatório imediato; Figura 3- Pós-operatório tardio.

DISCUSSÃO:

As principais técnicas para reconstrução palpebral são: Mustardé, Curtler-Beard e reconstrução por planos.
A técnica cirúrgica utilizada neste relato de caso consiste na realização de um retalho semicircular de Tenzel, em um tempo cirúrgico, sem riscos de ambliopia ou estrabismo, melhorando a estética e afecções de superfície ocular.

REFERÊNCIAS BIBLIOGRÁFICAS

1. Bariani, L., et al. Coloboma Palpebral em Recém Nascido: relato de caso. E-Poster. Congresso de oftalmologia USP. 2020
2. Smith HB, et al. The incidence, embryology, and oculo-facial abnormalities associated with eyelid colobomas. Eye (lond). 2015. Apr; 29 (4): 492 - 8
3. Reiff, A. B. M. et al., 2002. Tratamento do Coloboma de pálpebra superior pela técnica de Cutler-Beard sua associação com ambliopia – Relato de caso. Arq Bras Oftalmol; 65, 5, 2002