

IMPLANTE DE CÍLIOS COM ENXERTO DE SUPERCÍLIOS APÓS RECONSTRUÇÃO PALPEBRAL INFERIOR

Renara Costa Tomaz

Diego Morais Gomes

Karen Regina Martins Soares

Beatriz de Sá Mota

Implante de cílios com enxerto de supercílios após reconstrução palpebral inferior

Renara Costa Tomaz; Diego Morais Gomes; Karen Regina Martins Soares; Beatriz de Sá Mota
Hospital Geral de Fortaleza (HGF)

INTRODUÇÃO

A técnica de Hughes é uma opção valiosa que devolve funcionalidade após ressecções oncológicas amplas de pálpebra inferior (PI). Porém, a ausência de cílios no local é uma limitação estética desta técnica. Sendo assim, foi proposto o implante de cílios com enxerto de supercílios pela semelhança no tamanho, espessura e orientação dos pelos.

RELATO DO CASO

M.V.M.C., 66 anos, feminino, foi submetida a reconstrução pela técnica de Hughes, devido defeito de 70% da PI, com sua abertura após 8 semanas, quando foi realizada a divisão das novas lamelas a fim de formar uma “bolsa” receptora para aposição do enxerto de cílios.

Foi escolhido uma localização do supercílio doador com pelos de orientação, tamanho, espessura e quantidade compatíveis com o defeito palpebral. O corte do fuso de pele, realizado com lâmina 11, foi feito na orientação do crescimento do pelo e continha 16 folículos pilosos.

A sutura foi feita com 6 pontos simples de Vicryl 6-0, 4 deles transfixando o enxerto e 2 passando por cima do mesmo, a fim de evitar sua rotação e deixá-lo em íntimo contato com a circulação palpebral.

Os pontos foram retirados após 15 dias e ao longo do primeiro mês foi observado que a pálpebra permanecia harmônica e esteticamente aceitável, com boa cicatrização da área doadora e receptora, ausência de perdas de folículos, sem necrose e sem triquíase.

FIGURAS, TABELAS E GRÁFICOS

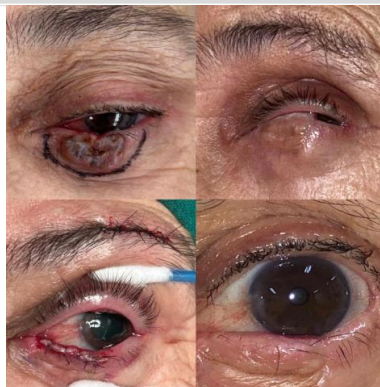


Figura 1: Lesão oncológica em PI;
Figura 2: Antes da abertura do retalho de Hughes;
Figura 3: Aspecto após finalizar o implante do enxerto de supercílios mostrando área doadora e receptora;
Figura 4: 30 ° dia de pós-operatório.

DISCUSSÃO:

A técnica de Hughes é uma excelente opção de tratamento para reconstruções palpebrais extensas, porém a falta dos cílios na topografia do retalho é uma lacuna desta técnica.

Este relato mostra que o implante de cílios com enxerto de supercílios trouxe uma melhora estética significativa à pálpebra inferior, visto que há grande semelhança entre os pelos de ambas as regiões e boa cicatrização da área doadora e receptora.

REFERÊNCIAS BIBLIOGRÁFICAS

1. Nava-Castañeda, Á., Tovilla-Canales, J. L., Solano-Leal, P., & Garnica-Hayashi, L. (2018). *Eyelash hair transplantation with strip composite eyebrow graft: an enhancing technique in tarsoconjunctival flap eyelid reconstruction procedure*. *Orbit*, 1–4. doi:10.1080/01676830.2018.1546324