

COMPLICAÇÃO DA OBSTRUÇÃO DE VIA LACRIMAL CONGÊNITA EM BEBÊ: UM RELATO DE CASO

Davi Araf

Nathália T. Rocha

Guilherme Solé

Henrique Souza de Deus

Complicação da obstrução de via lacrimal congênita em bebê: um relato de caso

Davi Araf, Nathália T. Rocha, Guilherme Solé, Henrique Souza de Deus
COP – Centro de Olhos de Palmas

INTRODUÇÃO

A obstrução congênita do ducto nasolacrimal está dentre as alterações congênitas que acometem a via lacrimal excretora, é a mais comum e responsável por aproximadamente 90% das obstruções, podendo ter complicações como dacriocistite aguda (1)

RELATO DE CASO

Paciente sexo masculino, 3 meses de idade, com história de epífora desde o nascimento procura atendimento oftalmológico acompanhado de genitora que refere piora do quadro (imagem 1). Após examinar, foi diagnosticado abcesso com fístula bilateralmente. Diante do quadro, sem melhora clínica, foi submetido ao tratamento cirúrgico por um oftalmologista e otorrinolaringologista. Realizado uma dacriocistorrinostomia endonasal, drenagem de abcesso, sondagem das vias lacrimais e implante de tubo de silicone em ambas vias lacrimais. (imagem 2 e 3). Paciente evoluiu com boa resposta pos procedimento e melhora significativa do quadro. (imagem 4)

DISCUSSÃO

A dacriocistorrinostomia por via endonasal tem se afirmado como uma opção viável para a correção de obstrução adquirida e formas complexas da congênita, dentre algumas vantagens da via endoscópica sobre a via externa incluem ausência de cicatriz na face e menos hemorragia. Obstruções congênitas das vias lacrimais quando associadas á complicações graves, como o abscesso, a dacriocistorrinostomia endonasal pode ser uma alternativa como primeira opção terapêutica, mesmo em pacientes abaixo de 1 ano de idade.

O trabalho conjunto do oftalmologista e do otorrinolaringologista é muito vantajoso para o paciente e entrega excelentes resultados.

REFERÊNCIAS BIBLIOGRÁFICAS

- SMANIOTTO, Adriana Pires; GAZIM, Caio Cézar; MOREIRA, Hamilton; KORMANN, Rodrigo Beraldi; BEZERRA, Virgínia Lúcia. Congenital lacrimal obstruction: case series of probing and intubation. Rev Bras Oftalmol., v. 75, n. 1, p. 30-33, Feb. 2016. (1)
KNIJNIK, Denis; UEBEL, Viviane Neutzling; SANTOS, Roberta Silveira; Dacriocistorrinostomia endoscópica endonasal em casos de epífora com vias lacrimais pérvias. Arq. bras. oftalmol; 66(2): 173-175, mar.-abr. 2003. (2)

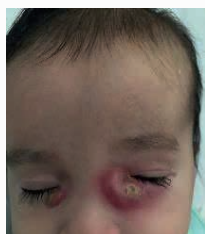

Imagem 1: paciente antes do procedimento com dacriocistite

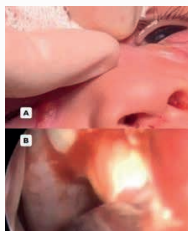


Imagem 2A: introdução de implante de silicone 2B: drenagem de abcesso

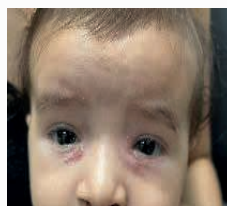


Imagem 3: aspecto final pos cirurgico