

## **TAQUIARRITMIAS MÁS FRECUENTES EN URGENCIAS Y SU TRATAMIENTO.**

---

*Miriam Sabín Morales*

Enfermera. Universidad Autónoma de Madrid.

Experto en Urgencias Extrahospitalarias.  
Universidad Complutense de Madrid.

All content in this magazine is licensed under a Creative Commons Attribution License. Attribution-Non-Commercial-Non-Derivatives 4.0 International (CC BY-NC-ND 4.0).



**RESUMEN:** Las taquiarritmias incluyen las taquicardias supraventriculares y las taquicardias ventriculares. Su diagnóstico debe basarse en un abordaje clínico completo, analizando la sintomatología, constantes vitales y la comprobación mediante un electrocardiograma.

Su tratamiento dependerá del estado hemodinámico del paciente, quien definirá el requerimiento de terapia eléctrica o tratamiento médico (fármacos e incluso procedimientos quirúrgicos, como la ablación).

**Objetivos:** revisar los procedimientos de actuación para aplicar un diagnóstico y tratamiento adecuados en algunas de las taquiarritmias más frecuentes.

**Métodos:** Revisión sistemática de artículos científicos, consultando las bases de datos MedLine y The Cochrane Library, con restricción de fecha de los últimos cinco años, en los idiomas español e inglés. También se ha incluido información extraída de fuentes primarias y secundarias, tales como publicaciones y guías de práctica clínica, así como de sociedades científicas y mediante Google Académico. No se han hecho restricciones respecto al tipo de estudio. Se han revisado artículos completos, teniéndose en cuenta todos los artículos que incluían información sobre el manejo y tratamiento de las TSV y las TV.

**Resultados:** La mayoría de las recomendaciones realizadas por las sociedades fueron a través de guías de práctica clínica. **Conclusiones:** Los estudios sobre el diagnóstico y tratamiento de las taquiarritmias determinan que las actuaciones tienen una base científica sólida, con altos niveles de evidencia.

**Palabras clave:** Taquicardia supraventricular, taquicardia ventricular, terapia, tratamiento farmacológico, cardioversión eléctrica, adenosina, ablación por catéter.

a una taquicardia (>100 lpm) con 3 o más latidos ventriculares consecutivos. En el ECG aparecen QRS anchos (una taquicardia con QRS ancho la consideramos TV mientras no se demuestre lo contrario), tanto regulares (TV monomorfa), como irregulares (TV polimorfa). La TV puede ser no sostenida (<30 seg) o sostenida. El riesgo de las TV es que pueden progresar a Fibrilación ventricular y por tanto a la PCR. El diagnóstico diferencial será con la TSV asociada a bloqueo de rama o conducida por vía accesoria. Es importante, ya que hay fármacos indicados para la TSV como el verapamilo que si se administran en las TV pueden provocar la muerte del paciente.

La Taquicardia Supraventricular hace referencia a una taquicardia (>100 lpm en reposo) que tiene formación del impulso o circuito de reentrada por encima de los ventrículos, concretamente en el haz de His o por encima de él. Típicamente, aparece de forma brusca y regular, con QRS estrechos (QRS menor o igual a 120 ms), aunque menos de un 10% de los casos el QRS puede ser ancho (QRS mayor de 120 ms), debido a una conducción antidrómica por una vía accesoria o un bloqueo de rama. Afecta frecuentemente a personas sanas, y es más típica en el sexo femenino.

Las causas son variadas, y pueden estar relacionadas con el estrés, ansiedad, falta de sueño o deberse a factores como: IC, enfermedad tiroidea, enfermedad cardíaca, enfermedad pulmonar crónica, tabaquismo, alcoholismo, consumo excesivo de estimulantes (p.ej. cafeína) o de drogas (cocaína, metanfetamina), ciertos medicamentos (broncodilatadores o descongestivos nasales), cirugías, embarazo, etc.

## INTRODUCCIÓN

La Taquicardia Ventricular hace referencia

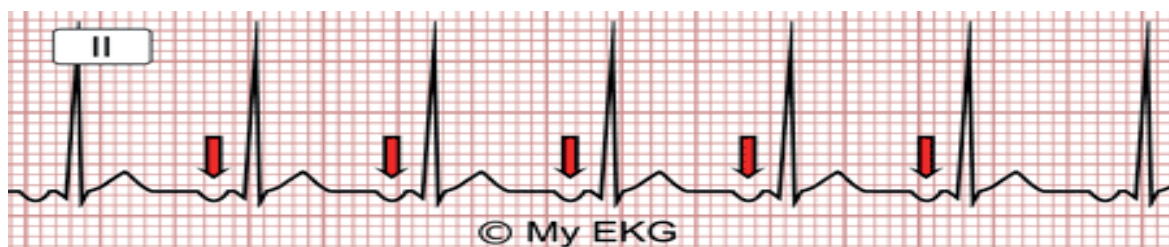
## CLASIFICACIÓN DE LAS TAQUICARDIAS SUPRAVENTRICULARES SEGÚN LA SOCIEDAD EUROPEA DE CARDIOLOGIA (ESC) <sup>(1)</sup>

- 1 Taquicardias auriculares unifocales y multifocales
- 2 Taquicardias sinusales: fisiológica, inapropiada o por reentrada
- 3 Taquicardia por macrorreentrada: dependiente del istmo cavotricuspidé, no dependiente del istmo cavotricuspidé, flutter, taquicardia auricular derecha o izquierda dependiente del istmo cavotricuspidé.
- 4 Fibrilación auricular
- 5 Taquicardias de la unión auriculoventricular
- 6 Taquicardia por reentrada del nódulo

auriculoventricular (común y no común)  
7 Taquicardia de la unión no reentrante  
8 Taquicardia por reentrada auriculoventricular: ortodrómica y antidrómica con conducción retrógrada a través del nódulo auriculoventricular o de otra vía.

Hasta un 80% de las TSV son de QRS estrecho y ritmo regular: (2)(3): <sup>(2),(3)</sup>

**-Taquicardia auricular unifocal o monomórfica:** son las menos frecuentes. Generalmente se deben a descargas rápidas de un foco ectópico (grupo de células que de forma anormal adquiere propiedades automáticas) debido a la descarga rápida de un foco auricular con una frecuencia que varía entre 140 y 220 lpm. El 75% son paroxísticas (por reentrada) y su ritmo es regular cuando son unifocales, ya que las multifocales tienen ritmo irregular.

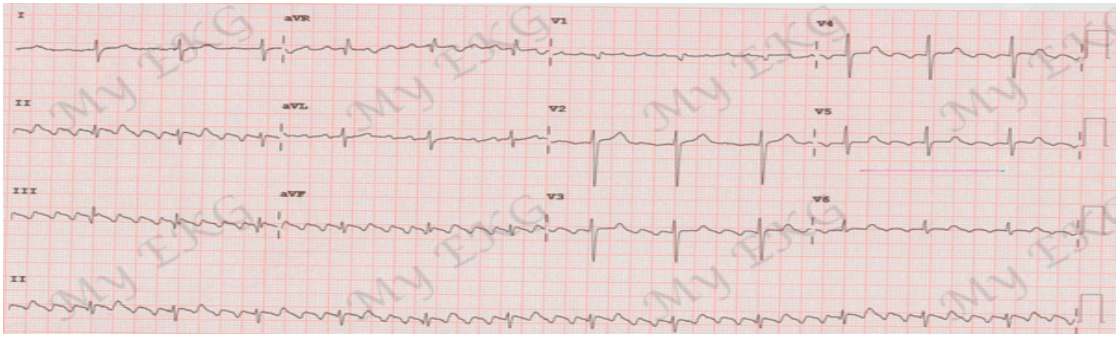


Taquicardia auricular con ritmo regular y ondas P negativas en II. (Imagen de <https://www.my-ekg.com/arritmias-cardiacas/taquicardias-supraventriculares.html>) (3)

**-Taquicardia sinusal inapropiada:** poco frecuente, generada en el nodo sinusal y que produce frecuencias cardíacas elevadas (entre 100 y 160 lpm) como respuesta a estímulos ligeros que no guardan relación con las necesidades fisiológicas del paciente. Son más comunes en mujeres jóvenes y su pronóstico es benigno.

**-Flutter o aleteo auricular:** causada por un circuito de macrorreentrada en las aurículas (más frecuente en aurícula derecha), que se auto-perpetúa de forma circular en el interior de la misma. Esto genera un riesgo de aparición

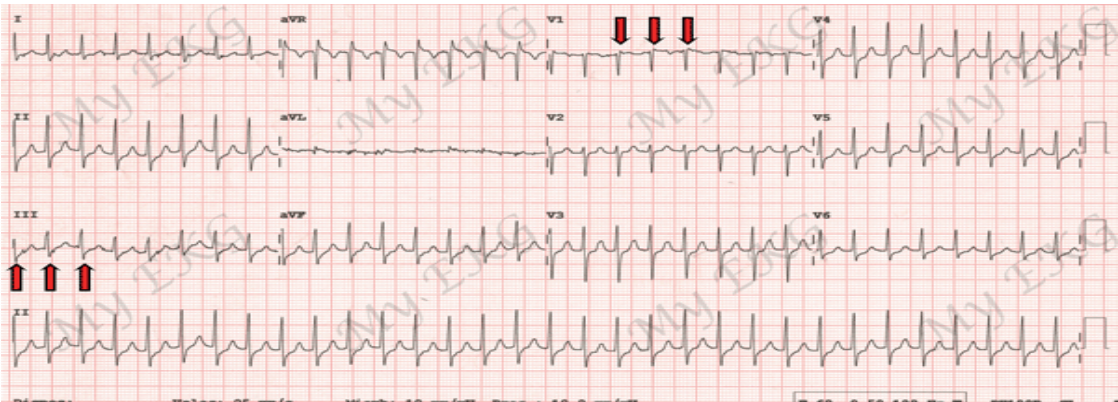
de trombos, igual que con la FA, por lo que debe considerarse el tratamiento con ACO si precisa. Presenta frecuencias auriculares muy altas (en torno a 300 lpm), con frecuencias ventriculares menores por la incapacidad del nodo AV para conducir impulsos tan rápidos, aunque lo habitual es encontrar frecuencias de unos 150 lpm con conducción AV 2:1. En el ECG hay ausencia de ondas P, discontinuidad de la línea isoelectrica y la presencia de ondas F de Flutter en “dientes de sierra” (características de esta arritmia). Suelen aparecer entre la onda T y el QRS siguiente.



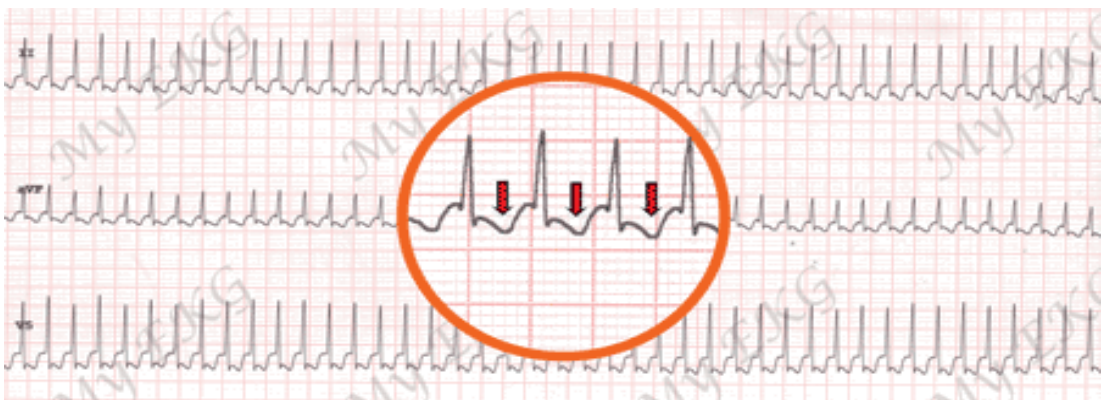
Flutter típico antihorario a 100 lpm, con ondas F negativas en derivaciones inferiores. (Imagen de <https://www.my-ekg.com/arritmias-cardiacas/taquicardias-supraventriculares.html>) (3) (3)

**-TPSV (incluyendo la taquicardia por reentrada del nodo AV y la taquicardia ortodrómica por reentrada de vía accesoria):** taquicardias regulares con complejos QRS estrechos y frecuencia cardiaca elevada (de 120-250 lpm), aunque la mediana suele ser 160-180 lpm. Aunque son menos frecuentes, existen taquicardias supraventriculares con

QRS ancho, como la taquicardia antidrómica por vía accesoria, cuando existe un bloqueo de rama o se produce conducción aberrante. Clínicamente presentan palpitaciones, pudiendo llegar a presentar disnea o dolor torácico. Puede presentarse a cualquier edad, aunque la media está entre los 30 y 50 años.

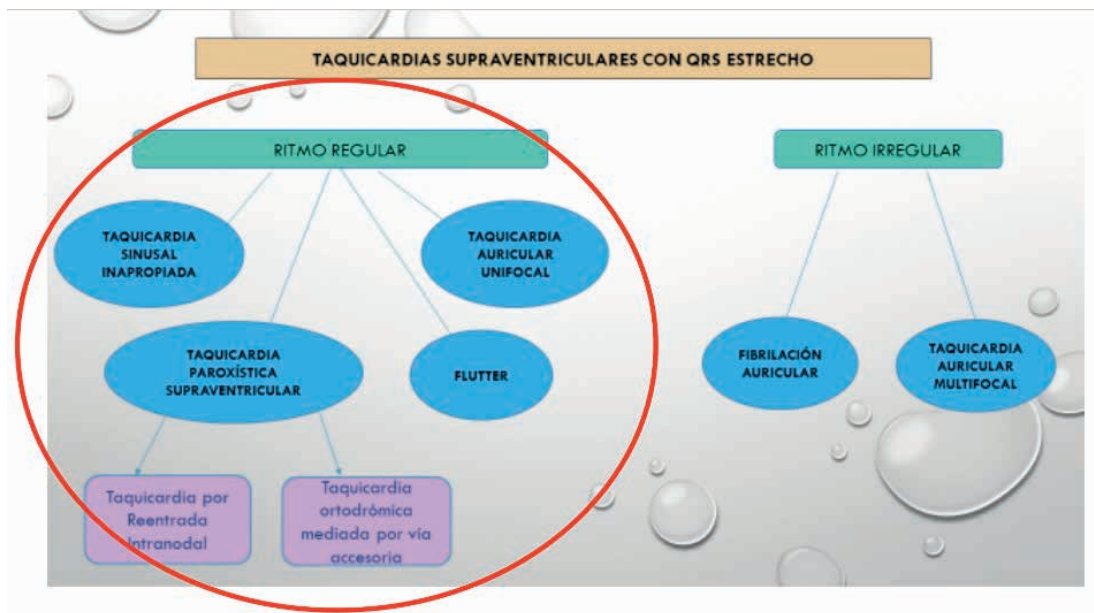


Taquicardia intranodal. Ritmo regular de QRS estrecho a 188 lpm. (Imagen de <https://www.my-ekg.com/arritmias-cardiacas/taquicardias-supraventriculares.html>) (3)



Taquicardia ortodrómica a 250 lpm. QRS estrecho. En rojo las ondas P tras el QRS. (Imagen de <https://www.my-ekg.com/arritmias-cardiacas/taquicardias-supraventriculares.html>) (3)





Esquema básico de las TSV con QRS estrecho. (Elaboración propia)

## EPIDEMIOLOGÍA

Según la Guía ESC 2019 sobre el tratamiento de pacientes con TSV <sup>(1)</sup>, destacan que, en una cohorte de 1.967.911 nacimientos vivos, la incidencia de TSV fue de 1,03/1.000 pacientes al año (el 16,2% con síndrome de Wolff-Parkinson-White) y que el riesgo de muerte súbita en individuos sin cardiopatía congénita significativa fue de 1,33/1.000 pacientes al año hasta los 15 años de edad. Factores individuales como ser mayor de 65 años y el sexo femenino influyen en el riesgo de sufrir estas arritmias, así como en el mecanismo implicado.

Sospechar una TSV en pacientes sin cardiopatía estructural con episodios de palpitaciones regulares de inicio y fin bruscos, de duración muy variable (entre unos minutos y horas), en los que en el ECG se observa una taquicardia regular de complejo QRS estrecho. En el diagnóstico diferencial deben considerarse: taquicardia intranodal, taquicardia mediada por una vía accesoria y taquicardia auricular. También podemos encontrar TSV con QRS ancho o irregulares, pero son poco frecuentes.

## TRATAMIENTO Y MANEJO

Tanto el manejo inicial como el tratamiento definitivo del paciente con TSV dependerán fundamentalmente de su estado hemodinámico. Así, debemos hacer una valoración inicial del paciente, comprobando: frecuencia cardiaca, tensión arterial, síntomas y un ECG para comprobar el tipo de taquicardia que presenta y determinar si es una TSV, así como si está hemodinámicamente estable o no. Un paciente HD estable normalmente tiene una clínica bien tolerada y no impresionará de gravedad. En los HD inestables podemos encontrar: descenso sintomático de TAS de 30 mmHg o TA < 90/50 mmHg, angina grave, insuficiencia cardiaca grave (EAP), disminución de nivel de consciencia (bajo gasto) o signos de shock (livideces, palidez/frialdad periférica...).

### Tratamiento de las taquicardias hemodinámicamente estables;

Lo primero es intentar tranquilizar al paciente todo lo posible y explicarle cómo vamos a proceder. Respecto al tratamiento hay dos tipos de manejo: maniobras vagales y el tratamiento farmacológico.

### Maniobras vagales:

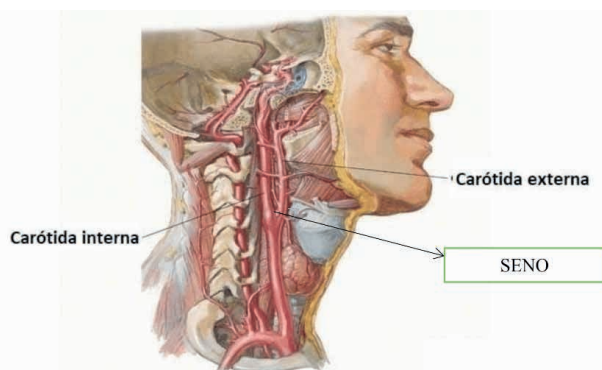
Son la primera opción de tratamiento ante una TSV. Se tiene conocimiento de dichas maniobras desde el s.XVIII, con descubrimientos como los de Heinrich Ewald Hering, que en 1921 mostró la existencia de barorreceptores de alta presión en los senos carotídeos y probó que la estimulación de los nervios aferentes que inervan estos receptores induce bradicardia e hipotensión. Estos estudios fueron más tarde avanzados por Corneille Heymans quien ganó el premio Nobel por estos estudios en 1938. Una de las maniobras más empleadas es el masaje del seno carotídeo, así como la Maniobra de Valsalva, cuyo nombre se debe a su descubridor, Antonio M<sup>a</sup> Valsalva.

**Masaje del seno carotídeo:** se basa en la estimulación de las arterias carótidas. El seno carotídeo detecta cambios en la presión arterial mediante barorreceptores. Al estirar la pared del vaso sanguíneo con el masaje los barorreceptores se estimulan y se genera una estimulación del sistema nervioso parasimpático, provocando una disminución de la tensión arterial y de la frecuencia cardiaca.

Para realizar el masaje del seno carotídeo necesitamos un fonendoscopio, un monitor con desfibrilador y el carro de paradas con la medicación y el material necesarios en caso de necesidad. Explicaremos al paciente la maniobra y lo tendremos en todo momento monitorizado (tensión arterial, frecuencia cardiaca y alteraciones electrocardiográficas). Colocaremos al paciente en decúbito supino, con ligera extensión de cabeza y rotación contralateral a la carótida que se va a estimular (se realizará sobre una de las carótidas, nunca en ambas de forma simultánea).

Situaremos el fonendoscopio sobre la carótida para comprobar que no hay presencia de soplos carotídeos. Para escuchar correctamente hay que solicitar al paciente

que no respire. El seno carotídeo se sitúa en la bifurcación de la arteria carótida común, a nivel del cartílago tiroides, debajo del ángulo de la mandíbula y medial al músculo esternocleidomastoideo.



Localización anatómica del seno carotídeo  
(Imagen de <https://www.anatomiatopografica.com/aparato-circulatorio/arteria-carotida-interna/>)(7)

Colocaremos los dedos índice y medio sobre la carótida y realizaremos una presión firme y constante durante al menos 5 segundos, pero nunca más de 10 segundos. Tras esta estimulación hay que revisar el ECG para detectar los cambios que se han producido. Lo habitual es que aparezca un descenso de la frecuencia cardiaca y una disminución de la conducción del nodo aurículoventricular. También puede haber menor amplitud de la onda P. Respecto a la tensión arterial suele producirse una hipotensión leve.

Si el tipo de taquicardia es por reentrada del nodo AV o es una taquicardia mediada por vía accesoria y el procedimiento ha sido efectivo el paciente retornará a ritmo sinusal. En el caso de no tener una respuesta eficaz con una de las carótidas se puede estimular la otra después del primer intento.

Contraindicaciones del masaje del seno carotídeo: soplos carotídeos o antecedentes de: enfermedad aterosclerosa carotídea, accidente cerebro vascular (incluyendo el AIT), IAM los seis meses previos, taquicardia

ventricular o fibrilación ventricular, hipersensibilidad del seno carotídeo, síncope cardiogénico o enfermedad del nodo sinusal.

**Maniobra de Valsalva:** consiste en una espiración forzada con la glotis cerrada (manteniendo la nariz y la boca cerradas) o por extensión a una resistencia. Al ejecutarla, se produce un aumento de la presión intratorácica e intraabdominal que estimula el nervio vago (X par craneal), generando un aumento del tono vagal. La liberación local de acetilcolina en el corazón provocada por la estimulación vagal reduce la velocidad de los impulsos en el nódulo sinoauricular, disminuye la velocidad de conducción y alarga el período refractario en el nódulo auriculoventricular. Todo este proceso hace que disminuya la frecuencia cardiaca, el retorno venoso y la precarga, pudiendo llegar a lograr el cese de la arritmia.

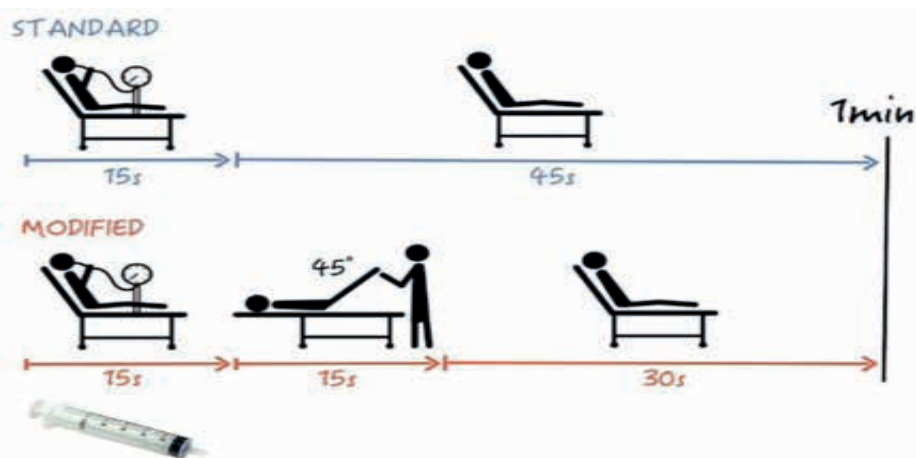
La maniobra puede ejecutarse mediante dos métodos:

1 No instrumental, donde el paciente inspira y a continuación “puja” con la nariz y la boca cerradas, durante 10 a 15 segundos, soltando el aire bruscamente.

2 Instrumentada, donde el paciente sopla a una boquilla conectada a una columna de mercurio hasta alcanzar los 40-60 mmHg, manteniendo este nivel de presión durante 10 a 15 segundos y posteriormente se libera

por una válvula dejando escapar el aire bruscamente. Esta modalidad, en el contexto actual de las urgencias y emergencias, se ejecuta pidiendo al paciente que realice una espiración forzada en una jeringuilla de 10ml (algunos utilizan otros tamaños) con objeto de mover el émbolo.

**Maniobra de Valsalva Modificada:** consiste en realizar la maniobra de Valsalva, pero con modificaciones de la postura (normalmente pasando al paciente de la posición de sedestación a la de decúbito supino con elevación de los miembros inferiores). Se pide al paciente, colocado en sedestación, que realice una espiración forzada durante 15 segundos a 40mmHg de presión medido con manómetro. Inmediatamente después se coloca al paciente en decúbito supino y se realiza una elevación pasiva de las piernas (por un miembro del equipo) a 45° durante 15 segundos. A continuación, se regresa al paciente a la posición semisentada durante 45 segundos antes de reevaluar el ritmo. Esta variación de la maniobra original ha demostrado ser más efectiva para llegar a restablecer el ritmo sinusal en pacientes con TSV, ya que más del 40% de los pacientes cambian al ritmo sinusal con la maniobra de Valsalva modificada, en comparación con el 17% de la maniobra de Valsalva normal. <sup>(1)</sup>



Maniobra de Valsalva original y Valsalva modificada. (Imagen de <https://osieec.osakidetza.eus/urgenciaspediatricruces/nuevo-estudio-valsalva-modificado-en-tpsv/>)

Dentro de todas las maniobras que se pueden emplear para aumentar el tono vagal, solo algunas, como la maniobra de Valsalva (original y modificada) tienen funciones para el diagnóstico y tratamiento de las taquicardias con QRS estrecho hemodinámicamente estables, ya que en el caso de las TV no son eficaces. Además se tratan de maniobras lo suficientemente seguras como para que el paciente aprenda a realizarlas en su domicilio antes de recibir atención especializada.

Para valorar si el paciente está ejecutando la maniobra de forma correcta se debe comprobar que presente:

- Ingurgitación yugular
- Aumento del tono muscular en el abdomen
- Enrojecimiento o rubefacción facial

Otras maniobras vagales son:

- **Reflejo oculo-cardíaco de Aschner-Dagnini:** (masaje o presión sobre los ojos): Descrito por Aschner y Dagnini en 1908. Mediante la manipulación del globo ocular o de la tracción de la musculatura extrínseca del ojo, se produce un impulso aferente sobre los nervios ciliares que llegan hasta el núcleo sensitivo del V par craneal (n. trigémino) y de ahí un impulso eferente a través del X par craneal (n. vago) hasta los receptores muscarínicos cardíacos, generando un inotropismo negativo y una bradicardia.

Se coloca al paciente en decúbito supino y se le pide que cierre los ojos. La maniobra en sí consiste en presionar los globos oculares con las yemas de los dedos. Está en desuso debido a las molestias que ocasiona y a las complicaciones potenciales (dolor, bradicardia extrema que precise atropina e incluso parada cardiorrespiratoria en 1:2.200 casos).

- **Reflejo de buceo:** sumergir la cara en agua muy fría. Se le pide al paciente que aguante la respiración y sumerja la cara en un recipiente con agua a 10-20 °C durante 20 segundos.

- **Aplicación de hielo en la cara:** se pone una bolsa con hielo sobre la parte superior de la cara durante 15-30 segundos.

- **Estimulación del reflejo nauseoso, toser:** se suele usar el depresor lingual para provocar la náusea, aunque también se puede emplear una sonda nasogástrica.

En general, todas las maniobras vagales son seguras, aunque pueden presentar complicaciones como: alteraciones del ritmo, bloqueos AV, pausas sinusales, hipotensión arterial transitoria, etc. Y algunas como el masaje del seno carotídeo puede provocar taquiarritmias, fibrilación ventricular y asistolia en pacientes con antecedentes de cardiopatías graves.

La eficacia de estas maniobras es especialmente elevada en las taquicardias paroxísticas supraventriculares, y más en las taquicardias por reentrada intranodal, llegando hasta un 70% de efectividad.

Tipo de taquicardia	Posible efecto tras maniobras vagales
Taquicardia auricular	Prolongación del intervalo P-R Bloqueo AV transitorio Disminución de la Fc Finalización de la taquicardia
Taquicardia sinusal inapropiada	Disminución progresiva de la Fc
Taquicardia por reentrada intranodal	Finalización de la taquicardia
Taquicardia por reentrada AV	Finalización de la taquicardia
Flutter	Disminución de la Fc. Bloqueo AV

**Tabla 1. Efectos de las maniobras vagales sobre los distintos tipos de taquicardias.**

(Elaboración propia)



## TRATAMIENTO FARMACOLÓGICO DE LAS TSV

Respecto al tratamiento farmacológico, la adenosina sigue siendo el fármaco de primera elección en las taquicardias de QRS estrecho (clase I, nivel B) y pasa a ser una opción razonable (clase IIa, nivel C) en las de QRS ancho sin evidencia de preexcitación. Además, se relativizan sus contraindicaciones en pacientes asmáticos o con trasplante cardiaco y se permite en el embarazo (clase I, nivel C).

En las taquicardias de QRS estrecho, la mayor novedad es que, como alternativa a la adenosina, los beta bloqueantes (BB) intravenosos suben a recomendación IIa, aun sin disponer de evidencia (nivel C), y se equipara al verapamilo y el diltiazem, (nivel B).

Se debería resaltar la contraindicación de la administración conjunta o sucesiva de BB y antagonistas del calcio por vía intravenosa. El etripanil, un bloqueador de corta duración de los canales L de calcio que puede administrarse por vía nasal, está en estudio para que el propio paciente se lo administre.

En urgencias extrahospitalarias, y según el Manual de procedimientos de Samur-Protección Civil de Madrid la administración sería: <sup>(9)</sup>

- Dosis inicial de adenosina 6 mg en bolo rápido.
- Si no revierte en un minuto, administrar una segunda dosis de 12 mg.
- Si sigue sin revertir, tras otro minuto se pueden administrar otros 12 mg.
- Precauciones en Síndrome de Wolff-Parkinson-White y en EPOC.
- Contraindicada en asmáticos.
- En pacientes en tratamiento con teofilina y derivados, valorar dosis más altas, ya que bloquean el efecto de la adenosina.
- En trasplantados, pacientes con tratamiento de carbamacepina o dipiridamol y en administración por vía central, se debe comenzar con 3 mg e ir aumentando de 3 mg

en 3 mg.

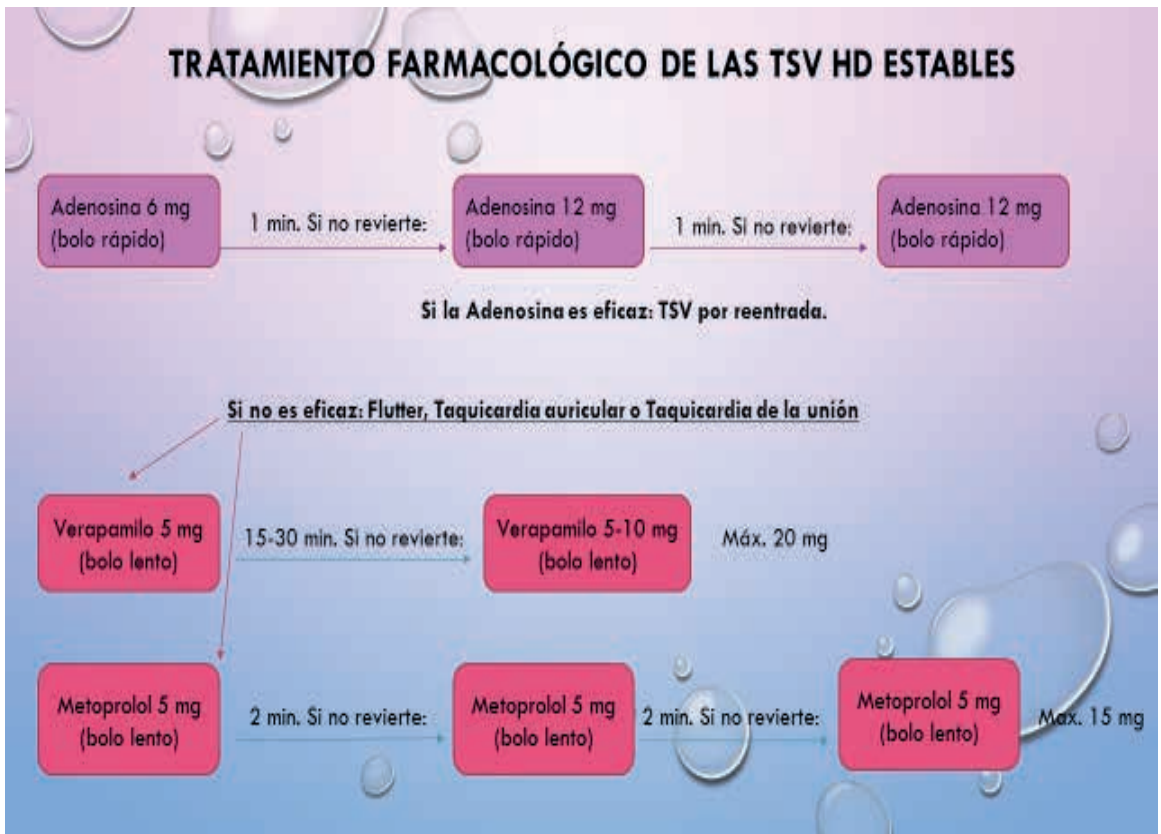Si revierte, probablemente se trataba de una TSV por reentrada. En ese caso hay que controlar que no vuelva a repetirse, y si se repite, tratar de nuevo con adenosina, verapamilo o beta-bloqueantes como el metoprolol.

Si no revierte, posiblemente se trate de un flutter auricular, taquicardia auricular ectópica o taquicardia de la unión. En ese caso, el tratamiento consistirá en controlar la frecuencia cardiaca con verapamilo o metoprolol a razón de:

- Verapamilo, 5 mg en bolo lento (2 min). Si la arritmia persiste y la dosis es bien tolerada, repetir dosis entre 5 a 10 mg cada 15-30 min hasta un máximo de 20 mg. Existe un régimen alternativo de bolos de 5 mg cada 15 min hasta un máximo de 30 mg. No usar en pacientes tratados con betabloqueantes, hipotensión, bloqueo AV y Síndrome de Wolff-Parkinson-White.

- Metoprolol, 5 mg, repitiendo dosis cada 2 min hasta 15 mg (3 dosis) en bolo lento (1 mg/min).

## TRATAMIENTO FARMACOLÓGICO DE LAS TSV HD ESTABLES

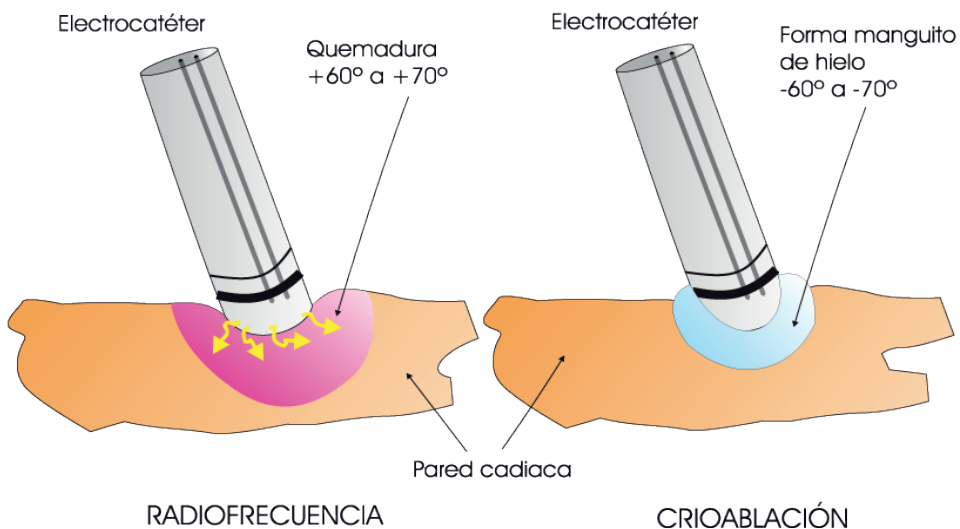


Tratamiento farmacológico de las TSV HD estables. (Elaboración propia).

## ABLACIÓN COMO TRATAMIENTO DE LAS TSV

La ablación se realiza mediante dos mecanismos:

- Criablación: ablación mediante frío (60-70°C bajo cero).
- Radiofrecuencia: utiliza ondas que generan calor (sobre 60-70°C). La más empleada.



Tipos de ablación por catéter. (Imagen de <https://cardiopatiascongenitas.net/arritmias/tipos/ablacion/>)

	Éxito total	Recurrencia (%)	Complicaciones (%)	Mortalidad (%)
Taquicardia focal	85%	20%	1.4% <sup>(a)</sup>	0.1%
Flutter dependiente del ístmico cavotricuspídeo	95%	10%	2% <sup>(b)</sup>	0.2%
Taquicardia por reentrada del nodo AV	97%	2%	0.3% <sup>(c)</sup>	0.01%
Taquicardia por reentrada AV	92%	8%	1.5% <sup>(d)</sup>	0.1%

**Tabla 2: Tasas de éxito y complicaciones ante la ablación por catéter para la TSV. Elaboración propia.<sup>(1)</sup>**

a. Complicaciones vasculares, bloqueo AV y derrame pericárdico.

b. Complicaciones vasculares, ictus, infarto de miocardio y derrame pericárdico.

c. Complicaciones vasculares, bloqueo AV y derrame pericárdico.

d. Complicaciones vasculares, bloqueo AV, infarto de miocardio, tromboembolia pulmonar y derrame pericárdico.

Las tasas de éxito, recurrencia y complicaciones de la taquicardia auricular focal y de la taquicardia por reentrada auriculoventricular varían, ya que dependen de la localización del foco o de la vía accesoria respectivamente.

Tratamiento de las taquicardias hemodinámicamente inestables:

En general, el tratamiento de elección cuando hay inestabilidad hemodinámica es la cardioversión sincronizada con corriente continua (clase I, evidencia B).

El flutter auricular y las otras taquicardias supraventriculares suelen precisar menos energía en la cardioversión que el resto de taquiarritmias. Así, aplicaremos un choque inicial de 50 J a 100 J (monofásica) o 100 J a 120 J (bifásica). Aumentando la energía, si es necesario, en los siguientes choques.

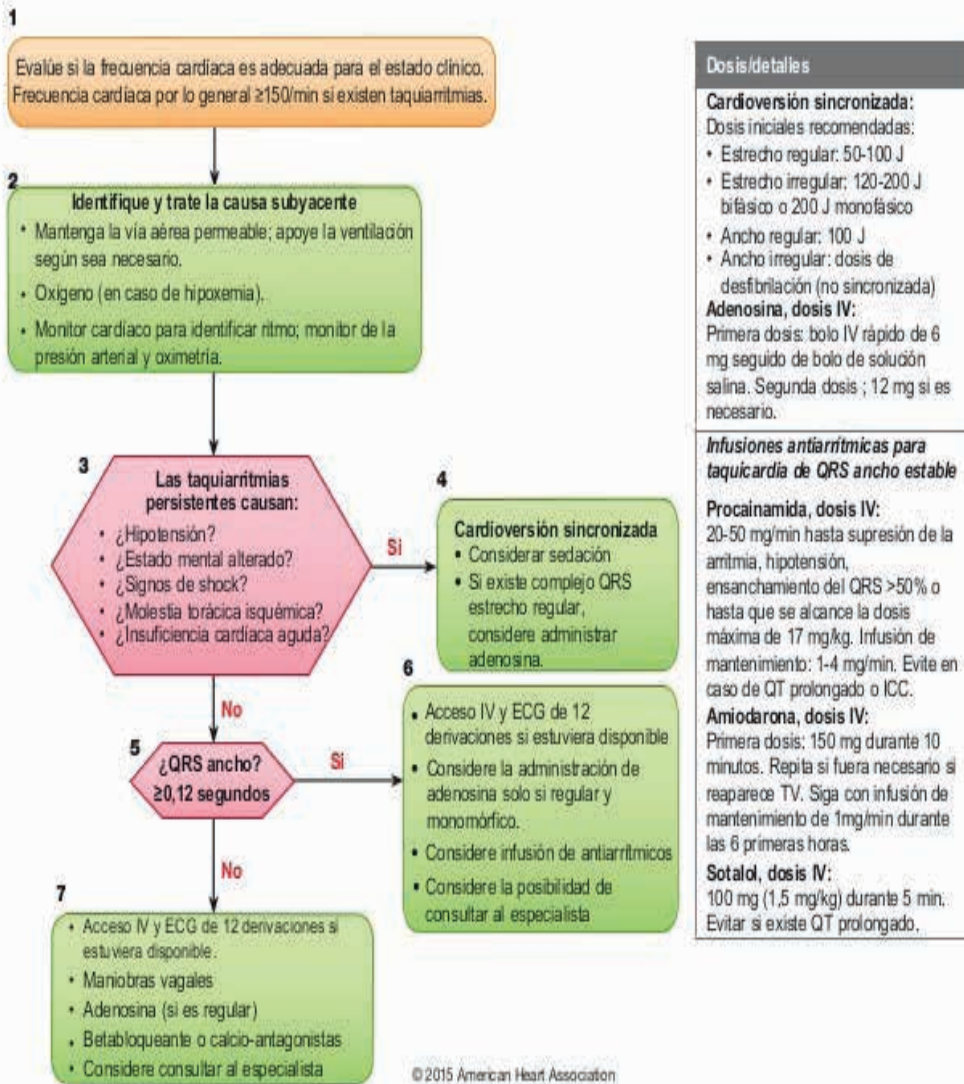
## TRATAMIENTO ESPECÍFICO DE LAS TV

Las TV estables se tratarán con antiarrítmicos como la Amiodarona o la Procainamida. Se debe evitar la Lidocaína por su escaso efecto. La Amiodarona es más eficaz, pero no siempre actúa rápidamente.

En caso de fracasar el tratamiento con antiarrítmicos, en TV sostenida o en pacientes inestables se debe proceder a la Cardioversión eléctrica con al menos 100 J de descarga. El tratamiento a largo plazo irá encaminado a prevenir la muerte súbita con la implantación de un DAI (Desfibrilador Automático Interno). La ablación por catéter también es una opción de tratamiento.

Si la TV evoluciona a una FV el tratamiento será la Desfibrilación inmediata ya que el paciente se encuentra en PCR.

## Algoritmo de taquicardia con pulso en el adulto



Algoritmo de manejo general de taquiarritmias. (Imagen de <https://www.slideshare.net/elenuskienf/algoritmos-aha-2015-espaol>)

## CONCLUSIONES

Las TSV tienen una incidencia relativamente elevada en la población, especialmente en personas de mediana edad y con alta prevalencia en pacientes con cardiopatías estructurales previas. Pueden tener una tolerancia relativamente aceptable, pero también pueden darse taquicardias que repercutan sobre la calidad de vida del

paciente e incluso que puedan suponer un riesgo vital.

Su fisiopatología es variada, y la presentación clínica depende del tipo de taquiarritmia y de la rapidez en la que se instaura, provocando desde cuadros con escasa sintomatología a otros que pueden llegar al síncope o el shock.

Las TV suelen ir asociadas a cardiopatías previas. Si bien las TV no sostenidas son bien toleradas y no tienen gran repercusión, las TV



sostenidas pueden degenerar en una FV y una PCR. Las TV están además relacionadas con un aumento significativo del riesgo de sufrir una muerte súbita.

Su diagnóstico se basará fundamentalmente en los datos que nos aporte el ECG, permitiendo identificar el tipo de arritmia que estamos presenciando. La clínica que presente el paciente también puede ayudarnos para determinar si se encuentra hemodinámicamente estable o no y en función de esos datos aplicar un tratamiento más conservador (maniobras vagales, antiarrítmicos) o más agresivo (cardioversión, desfibrilación). Es fundamental hacer un

correcto diagnóstico entre las TV y ciertas TSV antes de aplicar fármacos como el verapamilo, ya que suponen un riesgo grave para el paciente con TV. En cambio otro tipo de tratamiento como las maniobras vagales o la adenosina pueden orientarnos ante la duda de si se trata de una TV o no, ya que serán medidas ineficaces en caso de que sea una TV.

Como tratamientos a largo plazo se ha demostrado la eficacia de la ablación por catéter, y en el caso concreto de las TV la implantación de un DAI (desfibrilador automático interno) para prevenir la muerte súbita.

## REFERENCIAS

1. Brugada Josep, et al. Guía ESC 2019 sobre el tratamiento de pacientes con taquicardia supraventricular. Rev Esp Cardiol. 2020;73(6). Disponible en: <https://www.revespcardiol.org/es-guia-esc-2019-sobre-el-articulo-S0300893220301421>
2. Equipo Arritmias del Dr. Villacastín, arritmias.es [Internet]. Disponible en: <http://arritmias.es/taquicardia-supraventricular>
3. Taquicardias Supraventriculares. my-ekg.com [Internet]. Disponible en: <https://www.my-ekg.com/arritmias-cardiacas/taquicardias-supraventriculares.html>
4. Arraiza Donazar J, Garcia Arellano A, Jimenez Bermejo F. Taquicardias de QRS Estrecho ( excluida la FA y Flutter ). Disponible en: <http://www.cfnavarra.es/salud/PUBLICACIONES/Libro electronico de Temas de Urgencia/3.CARDIOVASCULARES/Taquicardias de QRS estrecho>.
5. Juan Carlos Rubio Sevilla. Actuación de enfermería ante una alteración electrocardiográfica (3ª parte). Taquicardias de QRS estrecho. Enferm Cardiol. 2015; Año XXII (65): 21-32. Disponible en: [https://www.enfermeriaencardiologia.com/wp-content/uploads/65\\_02 .pdf](https://www.enfermeriaencardiologia.com/wp-content/uploads/65_02 .pdf)
6. Reflejos cardiacos. Disponible en: <https://anestesiaresumenes.wordpress.com/2018/04/15/reflejos-cardiacos/>
7. Anatomía topográfica del aparato circulatorio. Carótida interna. Disponible en: <https://www.anatomiatopografica.com/aparato-circulatorio/arteria-carotida-interna/>
8. Masaje del seno carotídeo. Post basado en revisión publicada de Pasquer M, et al. Carotid sinus massage. New England Journal of Medicine. Oct. 2017. Disponible en: <https://www.urgenciasyemergen.com/masaje-del-seno-carotideo-revision-y/>
9. Varios autores. Manual de procedimientos Samur-Protección Civil. Procedimientos asistenciales, SVA: Urgencias cardiovasculares: Arritmias. Disponible en: <https://www.madrid.es/ficheros/SAMUR/index.html>