



A subsistência da medicina veterinária e sua preservação 3

Alécio Matos Pereira
Danrley Martins Bandeira
Cledson Gomes de Sá
(Organizadores)



A subsistência da medicina veterinária e sua preservação 3

Alécio Matos Pereira
Danrley Martins Bandeira
Cledson Gomes de Sá
(Organizadores)

Editora chefe

Profª Drª Antonella Carvalho de Oliveira

Editora executiva

Natalia Oliveira

Assistente editorial

Flávia Roberta Barão

Bibliotecária

Janaina Ramos

Projeto gráfico

Camila Alves de Cremo

Daphynny Pamplona

Luiza Alves Batista

Maria Alice Pinheiro

Natália Sandrini de Azevedo

Imagens da capa

iStock

Edição de arte

Luiza Alves Batista

2021 by Atena Editora

Copyright © Atena Editora

Copyright do texto © 2021 Os autores

Copyright da edição © 2021 Atena Editora

Direitos para esta edição cedidos à Atena Editora pelos autores.

Open access publication by Atena Editora



Todo o conteúdo deste livro está licenciado sob uma Licença de Atribuição *Creative Commons*. Atribuição-Não-Comercial-NãoDerivativos 4.0 Internacional (CC BY-NC-ND 4.0).

O conteúdo dos artigos e seus dados em sua forma, correção e confiabilidade são de responsabilidade exclusiva dos autores, inclusive não representam necessariamente a posição oficial da Atena Editora. Permitido o *download* da obra e o compartilhamento desde que sejam atribuídos créditos aos autores, mas sem a possibilidade de alterá-la de nenhuma forma ou utilizá-la para fins comerciais.

Todos os manuscritos foram previamente submetidos à avaliação cega pelos pares, membros do Conselho Editorial desta Editora, tendo sido aprovados para a publicação com base em critérios de neutralidade e imparcialidade acadêmica.

A Atena Editora é comprometida em garantir a integridade editorial em todas as etapas do processo de publicação, evitando plágio, dados ou resultados fraudulentos e impedindo que interesses financeiros comprometam os padrões éticos da publicação. Situações suspeitas de má conduta científica serão investigadas sob o mais alto padrão de rigor acadêmico e ético.

Conselho Editorial**Ciências Agrárias e Multidisciplinar**

Prof. Dr. Alexandre Igor Azevedo Pereira – Instituto Federal Goiano

Prof. Dr. Arinaldo Pereira da Silva – Universidade Federal do Sul e Sudeste do Pará

Prof. Dr. Antonio Pasqualetto – Pontifícia Universidade Católica de Goiás

Profª Drª Carla Cristina Bauermann Brasil – Universidade Federal de Santa Maria

Prof. Dr. Cleberton Correia Santos – Universidade Federal da Grande Dourados

Profª Drª Diocléa Almeida Seabra Silva – Universidade Federal Rural da Amazônia

Prof. Dr. Écio Souza Diniz – Universidade Federal de Viçosa
Prof. Dr. Fábio Steiner – Universidade Estadual de Mato Grosso do Sul
Prof. Dr. Fágner Cavalcante Patrocínio dos Santos – Universidade Federal do Ceará
Profª Drª Girlene Santos de Souza – Universidade Federal do Recôncavo da Bahia
Prof. Dr. Jael Soares Batista – Universidade Federal Rural do Semi-Árido
Prof. Dr. Jayme Augusto Peres – Universidade Estadual do Centro-Oeste
Prof. Dr. Júlio César Ribeiro – Universidade Federal Rural do Rio de Janeiro
Profª Drª Lina Raquel Santos Araújo – Universidade Estadual do Ceará
Prof. Dr. Pedro Manuel Villa – Universidade Federal de Viçosa
Profª Drª Raissa Rachel Salustriano da Silva Matos – Universidade Federal do Maranhão
Prof. Dr. Ronilson Freitas de Souza – Universidade do Estado do Pará
Profª Drª Talita de Santos Matos – Universidade Federal Rural do Rio de Janeiro
Prof. Dr. Tiago da Silva Teófilo – Universidade Federal Rural do Semi-Árido
Prof. Dr. Valdemar Antonio Paffaro Junior – Universidade Federal de Alfnas

A subsistência da medicina veterinária e sua preservação 3

Diagramação: Daphynny Pamplona
Correção: Gabriel Motomu Teshima
Indexação: Gabriel Motomu Teshima
Revisão: Os autores
Organizadores: Alécio Matos Pereira
Danrley Martins Bandeira
Cledson Gomes de Sá

Dados Internacionais de Catalogação na Publicação (CIP)

S941 A subsistência da medicina veterinária e sua preservação 3 / Organizadores Alécio Matos Pereira, Danrley Martins Bandeira, Cledson Gomes de Sá. – Ponta Grossa - PR: Atena, 2021.

Formato: PDF

Requisitos de sistema: Adobe Acrobat Reader

Modo de acesso: World Wide Web

Inclui bibliografia

ISBN 978-65-5983-661-1

DOI: <https://doi.org/10.22533/at.ed.611210811>

1. Medicina veterinária. 2. Animais. I. Pereira, Alécio Matos (Organizador). II. Bandeira, Danrley Martins (Organizador). III. Sá, Cledson Gomes de (Organizador). IV. Título.

CDD 636

Elaborado por Bibliotecária Janaina Ramos – CRB-8/9166

Atena Editora

Ponta Grossa – Paraná – Brasil

Telefone: +55 (42) 3323-5493

www.atenaeditora.com.br

contato@atenaeditora.com.br

DECLARAÇÃO DOS AUTORES

Os autores desta obra: 1. Atestam não possuir qualquer interesse comercial que constitua um conflito de interesses em relação ao artigo científico publicado; 2. Declaram que participaram ativamente da construção dos respectivos manuscritos, preferencialmente na: a) Concepção do estudo, e/ou aquisição de dados, e/ou análise e interpretação de dados; b) Elaboração do artigo ou revisão com vistas a tornar o material intelectualmente relevante; c) Aprovação final do manuscrito para submissão; 3. Certificam que os artigos científicos publicados estão completamente isentos de dados e/ou resultados fraudulentos; 4. Confirmam a citação e a referência correta de todos os dados e de interpretações de dados de outras pesquisas; 5. Reconhecem terem informado todas as fontes de financiamento recebidas para a consecução da pesquisa; 6. Autorizam a edição da obra, que incluem os registros de ficha catalográfica, ISBN, DOI e demais indexadores, projeto visual e criação de capa, diagramação de miolo, assim como lançamento e divulgação da mesma conforme critérios da Atena Editora.

DECLARAÇÃO DA EDITORA

A Atena Editora declara, para os devidos fins de direito, que: 1. A presente publicação constitui apenas transferência temporária dos direitos autorais, direito sobre a publicação, inclusive não constitui responsabilidade solidária na criação dos manuscritos publicados, nos termos previstos na Lei sobre direitos autorais (Lei 9610/98), no art. 184 do Código Penal e no art. 927 do Código Civil; 2. Autoriza e incentiva os autores a assinarem contratos com repositórios institucionais, com fins exclusivos de divulgação da obra, desde que com o devido reconhecimento de autoria e edição e sem qualquer finalidade comercial; 3. Todos os e-book são *open access*, *desta forma* não os comercializa em seu site, sites parceiros, plataformas de *e-commerce*, ou qualquer outro meio virtual ou físico, portanto, está isenta de repasses de direitos autorais aos autores; 4. Todos os membros do conselho editorial são doutores e vinculados a instituições de ensino superior públicas, conforme recomendação da CAPES para obtenção do Qualis livro; 5. Não cede, comercializa ou autoriza a utilização dos nomes e e-mails dos autores, bem como nenhum outro dado dos mesmos, para qualquer finalidade que não o escopo da divulgação desta obra.

APRESENTAÇÃO

Todas as ciências de maneira geral são de fundamental relevância perante a sociedade, e a Medicina Veterinária não é diferente, e com o aumento da biodiversidade a sua presença está cada dia mais forte no meio social, pois está inserida na rotina de Médicos Veterinários e estudantes que são fascinados pelo lastro de opções dentro da área, por este e vários outros motivos que a subsistência dessa ciência médica se mantém firme e em continuo crescimento.

Este livro demonstra claramente esse crescimento com tantos capítulos abordando de forma aprofundada o conhecimento da ciência animal. O que deixa o leitor seguro para seguir se atualizando e tirando suas dúvidas por uma fonte autores consagrados da Medicina Veterinária.

Esta obra vem dividida em dois capítulos com informações relevantes para sociedade científica, e para o leitor que se interessa pelo assunto em busca de informações assertivas.

O livro possui 32 trabalhos com informações técnicas sobre os mais diversos estudos de caso, e foi dividido em dois volumes onde volume 1 tem 17 capítulos e volume 2 tem 16 capítulos. Nesses trabalhos serão abordados identificação de patologias que podem ampliar e apoiar decisões de estudos e profissionais da área da ciência animal.

Neste sentido busca-se o entendimento do leitor sobre o crescimento da Veterinária e suas atribuições no mercado de trabalho, principalmente jovens estudantes e jovens médicos. Desejamos uma boa leitura!

Alécio Matos Pereira
Danrley Martins Bandeira
Cledson Gomes de Sá

SUMÁRIO

CAPÍTULO 1..... 1

IMPORTÂNCIA E MONITORAMENTO DE TRANSFERÊNCIA DE IMUNIDADE PASSIVA EM BEZERROS


Juliana Vieira Dumas
Ana Flávia Sousa Santos
Laura Moreira Bastos
Mateus Ferreira de Santos
Rayanne Soalheiro de Souza
Fabiola de Oliveira Paes Leme

 <https://doi.org/10.22533/at.ed.6112108111>

CAPÍTULO 2..... 4

INFLUÊNCIA DO BEM-ESTAR ANIMAL NOS COMPORTAMENTOS ESTEREOTIPADOS EM PAPAGAIO ECLETUS CATIVO: RELATO DE CASO

Ana Clara Paoletti Paiva
Poliana Campos Silva Lelis Resende

 <https://doi.org/10.22533/at.ed.6112108112>

CAPÍTULO 3..... 9

INSUFICIÊNCIA RENAL AGUDA SECUNDÁRIA A ACIDENTE OFÍDICO EM CÃES

Ana Pinto Lima
Ana Luiza Silva Nunes
Ana Paula Amorim
Fernanda da Cunha Lopes
André Marques Costa
Carina Rodrigues da Veiga
Isabela Christine Cruz Mendes
Ana Luisa Miranda

 <https://doi.org/10.22533/at.ed.6112108113>

CAPÍTULO 4..... 13

LEVANTAMENTO DAS PRINCIPAIS AFECÇÕES DO SISTEMA TEGUMENTAR ACOMPANHADAS NO HOSPITAL VETERINÁRIO DA UPIS DURANTE O PERÍODO DE 2016 A 2019

Gabriella Barros Oliveira
Erick Gonçalves de Sousa
Mariana Carla de Oliveira Tavares
Tháís Belus Henriques
Thuany Raiza Cotta
Rafaela Magalhães Barros


 <https://doi.org/10.22533/at.ed.6112108114>

CAPÍTULO 5..... 19

LUXAÇÃO ATLANTOAXIAL TRAUMÁTICA EM CÃO: RELATO DE CASO

Nathalia de Souza Vargas

Juliana Voll


 <https://doi.org/10.22533/at.ed.6112108115>

CAPÍTULO 6..... 29

OSTEOLOGIA DESCRITIVA DE MAZAMA GOUAZOUBIRA (FISCHER, 1814) E MAZAMA NANA (HENSEL, 1872) – MAMMALIA: CERVIDAE

Murilo Viomar

Rodrigo Antonio Martins de Souza

 <https://doi.org/10.22533/at.ed.6112108116>

CAPÍTULO 7..... 42

PERFIL CLÍNICO, EPIDEMIOLÓGICO E TERAPÊUTICO DE CASOS DE HIPERPLASIA MAMÁRIA FELINA

Trayse Graneli Soares


Isabel Rodrigues Rosado

Ian Martin

Deborah Viera De Sousa Rosim

Alvaro Ferreira Júnior

Endrigo Gabellini Leonel Alves

 <https://doi.org/10.22533/at.ed.6112108117>

CAPÍTULO 8..... 52

POSSE RESPONSÁVEL E BEM-ESTAR DE ANIMAIS DOMÉSTICOS NA VISÃO DE ALUNOS DO ENSINO MÉDIO NO MUNICÍPIO DE ROLIM DE MOURA, RONDÔNIA, BRASIL

Horrana Andressa da Silva Rodrigues

Jefferson Vieira de Freitas

Rodrigo Gomes de Sousa


Mayra Araguaia Pereira Figueiredo

 <https://doi.org/10.22533/at.ed.6112108118>

CAPÍTULO 9..... 58

RECIDIVA DE MÁ OCLUSÃO DENTÁRIA EM COELHO DA RAÇA FUZZY LOP: RELATO DE CASO

Larissa Lemos Sobral

 <https://doi.org/10.22533/at.ed.6112108119>

CAPÍTULO 10..... 65

RELATO DE CASO: TÉCNICA DE CIRURGIA RECONSTRUTIVA COM RETALHO DE PADRÃO AXIAL PRESERVANDO ARTÉRIA EPIGÁSTRICA CAUDAL SUPERFICIAL E SUAS VEIAS CUTÂNEAS DIRETAS

Agda Regina Melo Silva¹

Rafael Bonorino

 <https://doi.org/10.22533/at.ed.61121081110>


CAPÍTULO 11..... 80

RESSOCIALIZAÇÃO E REINTRODUÇÃO DE GALOS DE COMBATE (GALLUS GALLUS

DOMESTICUS) NA FAZENDA LABORATÓRIO DO UNIFOR-MG

Dênio Garcia Silva de Oliveira

Giovanna Medeiros Guimarães

 <https://doi.org/10.22533/at.ed.61121081111>

CAPÍTULO 12..... 85

RETENÇÃO DE OVO EM *Agapornis roseicollis*: RELATO DE CASO

Ana Vitória Alves-Sobrinho

Renan Mendes Pires Moreira

Caroline Genestreti Aires

Júlia Martins Soares

Thâmara Rossi Martins da Silva

Juliana Bruno Borges Souza

Amanda Carvalho Silva


Izabela Ferreira Finato

Rafaela Vasconcelos Ribeiro

Rafaela de Moraes Lombardi

Isadora Gomes Nogueira

Klaus Casaro Saturnino

 <https://doi.org/10.22533/at.ed.61121081112>


CAPÍTULO 13..... 94

SÍNDROME CÓLICA INDUZIDA POR ABSCESSO INTRA-ABDOMINAL

Jorge Filipe Brito Silva

Fernanda Barbosa da Silva

Carlos Henrique Câmara Saquetti

 <https://doi.org/10.22533/at.ed.61121081113>


CAPÍTULO 14..... 98

SÍNDROME CÓLICA POR OBSTRUÇÃO DO CÓLON MENOR POR ENTEROLITÍASE EM MINI PÔNEI: RELATO DE CASO

Paloma Souza de Carvalho

Aline Engels

Roberta Somavilla

 <https://doi.org/10.22533/at.ed.61121081114>


CAPÍTULO 15..... 106

TOXOPLASMOSE EM GATOS: REVISÃO DE LITERATURA

Raquel Carolina Simões Siqueira

Aline Del Consulo

Andrei Kelliton Fabretti


 <https://doi.org/10.22533/at.ed.61121081115>

CAPÍTULO 16..... 114

ULTRASSONOGRRAFIA DO SACO DORSAL DO RÚMEN DE VACAS LEITEIRAS DE

FAZENDAS DA REGIÃO DE LAVRAS- MG

José da Páscoa Nascimento Neto
André Luis Mendes Azevedo Carvalho
Natália Botega Pedroso
Luiz Felipe Rogana Müller
Luísa Holanda Andrade Rodrigues
Rilary de Oliveira Mapele
Luthesco Haddad Lima Chalfun
Ana Carolina Chalfun de Sant'Ana
Antônio Carlos Cunha Lacrete Júnior
Adriana de Souza Coutinho
Hélio Rezende Lima Neto
Naida Cristina Borges

 <https://doi.org/10.22533/at.ed.61121081116>

SOBRE OS ORGANIZADORES	119
ÍNDICE REMISSIVO	120

SÍNDROME CÓLICA INDUZIDA POR ABSCESSO INTRA-ABDOMINAL

Data de aceite: 01/11/2021

Data de submissão: 20/08/2021

Jorge Filipe Brito Silva

UPIS – União Pioneira de Integração Social
Brasília - DF
<http://lattes.cnpq.br/847966598768556>

Fernanda Barbosa da Silva

UNIDESC – Centro Universitário de
Desenvolvimento do Centro Oeste
Brasília – DF
<http://lattes.cnpq.br/7671262477278202>

Carlos Henrique Câmara Saquetti

Polícia Militar do Distrito Federal
Brasília – DF
<http://lattes.cnpq.br/9589699586828471>

RESUMO: A síndrome abdômen agudo ou cólica é uma enfermidade caracterizada pela presença de desconforto abdominal nos equinos, sendo umas das principais afecções vista na clínica médica e cirúrgica de equídeos. Uma possível causa de quadro de síndrome abdômen agudo, ou cólica, é a existência de aderências, ou infecções peritoneais, podendo ocasionar abscesso intra-abdominal. O objetivo desse trabalho foi relatar um caso de um equino acometido por cólica causada por um abscesso intra-abdominal.

PALAVRAS-CHAVE: Abscesso, cólica, equino

ACUTE ABDOMEN SYNDROME INDUCED BY INTRA-ABDOMINAL ABSCESS

ABSTRACT: Acute abdomen syndrome - or colic - is a disease marked by the presence of abdominal pain in equine and consists in one of the most important problems in both equine internal medicine and surgery. A possible cause of the acute abdomen syndrome is the presence of adhesions or peritonitis, which may lead to intraabdominal abscess formation. The objective of this study is to report a surgical case of acute abdomen caused by an intraabdominal abscess.

KEYWORDS: Abscess, colic, equine.

1 | INTRODUÇÃO

Síndrome cólica é caracterizada por uma dor abdominal aguda e intensa, acompanhada de sinais sistêmicos, que podem colocar o animal em risco de morte, sendo necessária a intervenção médica, através de medicamentos ou ato cirúrgico (Francelino, 2015). Pressupõem que a formação de um abscesso intra-abdominal possa se dar por uma possível perfuração e extravasamento de líquido intestinal, seguida de uma peritonite focal, a lesão peritoneal pode ser decorrente de qualquer agressão mecânica, química ou infecciosa, sendo no equino geralmente secundária ao extravasamento ou à degeneração intestinal, resultando na saída de bactérias de maneira transmural para dentro da cavidade peritoneal (Guimarães et al., 2010).

21 RELATO DE CASO

Foi atendido no Centro de Medicina Veterinária PMDF (RPMon), um equino, fêmea, de raça BH, de aproximadamente 3 anos de idade, pesando 430 kg, apresentando sinais de desconforto abdominal. Ao exame clínico foi constatado presença de mucosa oral e ocular rósea, tempo de preenchimento capilar de 2 segundos, frequência cardíaca de 40 batimentos por minuto, frequência respiratória de 18 movimentos por minuto, motilidade intestinal hipomotilica, temperatura retal 39,1°C. No tratamento clínico foi realizado sondagem nasogástrica para lavagem e esvaziamento gástrico. Durante o procedimento notou-se o refluxo espontâneo e presença de *Parascaris equorum*. O animal foi mantido sob tratamento clínico por 48 horas, sem obtenção de melhora. Então, o mesmo foi encaminhado para laparotomia exploratória com suspeita de obstrução intestinal por verminose. Ao iniciar a cirurgia, após incisão da linha alba observou-se uma massa firme que impossibilitava o acesso à cavidade abdominal. Então foi feito um acesso mais caudal, próximo a glândula mamária, e começou-se a dissecação dessa massa, até que se conseguiu expor. A massa tinha origem no ápice do ceco e aderência na parede abdominal e cólon ventral esquerdo.

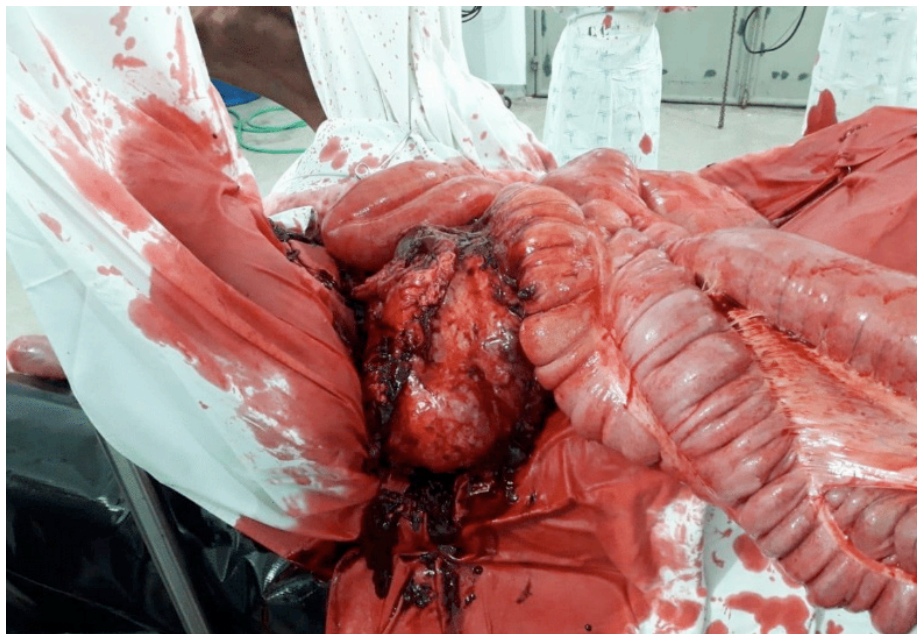

Figura 1 – Abscesso Intra-Abdominal.

Fonte: RPMon 2018.

Após a evisceração, na tentativa de remoção da massa, houve um extravasamento de exsudato purulento, contaminando o campo cirúrgico e as alças evisceradas, foi coletado e encaminhado para cultura e antibiograma o exsudato purulento, foram isolados dois agentes

infecciosos, sendo eles *Citrobacter koseri* e *Streptococcus beta-hemolítico*. As alças foram recolocadas na cavidade em posição anatômica e na sequência, foi feita a lavagem peritoneal transoperatória. Ainda foi administrado na cavidade metronidazol e heparina diluída em solução ringer lactato imediatamente antes da síntese. Após 12 horas do término da cirurgia, com recomendação do cirurgião, a potra foi encaminhada e mantida solta em um piquete de *Paspalum notatum* (grama batatais). Utilizou-se exames complementares para avaliar a evolução pós-cirúrgica da paciente. Estes, evidenciaram presença de anemia normocítica normocrômica, hiperfibrinogenemia, leucocitose por neutrofilia e hiperproteinemia, em amostra coletada 5 dias após a cirurgia. A terapia pós-operatória de escolha do cirurgião consistiu no uso do flunixin meglumine, BID, dipirona, BID, e dimetilsulfóxido. Associado com antimicrobiano, sendo escolhido a gentamicina associada com penicilina potássica. O curativo local foi realizado através de limpeza com solução à base de iodopovidona degermante, e aplicação tópica de pomada à base de gentamicina, sulfanilamida, sulfadiazina, uréia e vitamina A, obtendo, então, boa resposta de cicatrização. Após 15 dias os pontos foram retirados. E o animal recuperou-se seu estado de hígidez.

3 | DISCUSSÃO

Diante do achado de um abscesso intra-abdominal, e o resultado da cultura e antibiograma, o *Citrobacter* é um gênero de bactérias Gram-negativas, anaeróbio facultativo, pertencente à família *Enterobacteriaceae*. Eles são frequentemente encontrados na água, no solo, alimentos e intestino de animais e humanos (Liu et al., 2018).

O gênero *Streptococcus* é um grupo de bactérias Gram-positivas, anaeróbios facultativos e imóveis, que podem infectar muitas espécies animais, causando infecções supurativas como mastite, adenite, metrite, poliartrite e meningite (Tortora et al., 2012).

Segundo Moraes (2012) a eleição do antibiótico deve ser baseado na cultura e antibiograma, que permitem decidir o tratamento específico. No antibiograma realizado a partir da cultura do abscesso, observou-se sensibilidade à gentamicina e penicilina. A terapêutica analgésica de opção do cirurgião foi de acordo com a citada por Ferreira (2009) que menciona que o flunixin meglumine parece promover a melhor analgesia para cólica e é conhecido por reduzir a produção de prostaglandinas causadas pela endotoxemia.

4 | CONCLUSÃO

No referido relato, ficou evidente que equinos podem ser acometidos por abscessos intra-abdominais, e desenvolverem quadros de síndrome abdômen agudo, sem resolução com o tratamento clínico, tendo que ser encaminhados para laparotomia exploratória. Equinos que forem acometidos por tal afecção, que sejam encaminhados para a laparotomia exploratória e seja removido o abscesso, podem se recuperar, tendo seu estado de hígidez reestabelecido.

AGRADECIMENTO

Ao Regimento de Polícia Montada do Distrito Federal, e aos três Oficiais Médicos Veterinários, na pessoa de Major Renato Fonseca Ferreira II, Capitão Augusto Ricardo Coelho Moscardini e Capitão Carlos Henrique Câmara Saquetti, e a todos envolvidos nesse trabalho.

REFERÊNCIAS

FERREIRA, C. **Cólicas por compactação em equinos**: etiopatogenia, diagnóstico e tratamento. Acta Veterinaria Brasiliza, v.3, n.3, p.117-126, 2009.

FRANCELLINO, J. O. R.; NAHUN, M. J. C.; CABREIRA, B. S. et al. **Pronto Atendimento de Síndrome Cólica em Equinos** - Revisão de Literatura. Revista Científica de Medicina Veterinária. n. 25, São Paulo, 2015.

GUIMARÃES, Z. A.C.; CAMPEBELL, R. C.; FILHO, A. F. L. et al. **Peritonite Secundária à Perfuração Ceco-Cólica em Equino Senil**- Relato De Caso. In IV Simpósio ABRAVEQ Nordeste, Porto de Galinhas, 2010. Ciência Veterinária nos Trópicos. Recife/PE : Ciência Veterinária nos Trópicos, 2010. Resumo. Disponível em: <http://www.abraveq.com.br>.

LIU, L. H.; WANG, N. Y.; WU, A. Y. J. et al. **Citrobacter freundii bacteremia**: Risk factors of mortality and prevalence of resistance genes. Journal of Microbiology, Immunology and Infection, v.51, p.565-572, Taiwan, 2018.

MORAES, B. A. **Antibioticoterapia para infecções respiratórias em equinos**. 2012. Dissertação (graduação) - Universidade Federal do Rio Grande do Sul, Faculdade de Medicina Veterinária, 2012.

TORTORA, G. J.; FUNKE, B.R.; CASE, C. L. **Microbiologia**. Ed artmed, 2012, 934p.

ÍNDICE REMISSIVO

A

Agenesia 18

Alergia 17

Análises 30, 43, 53, 100

B

Bovinocultura leiteira 115

C

Cachorro 55

Cão 4, 11, 17, 18, 19, 27, 64, 66, 87

Celiotomia 102

Cirurgia 5, 21, 22, 23, 26, 27, 44, 45, 50, 59, 61, 64, 66, 67, 68, 73, 75, 76, 77, 78, 87, 94, 95, 97, 100, 102, 103

Claudicação 86

Comportamento 5, 6, 7, 53, 56, 75, 82, 84, 85, 87, 98

Corpo estranho 98, 103

D

Dermatopatia 57

Dermatopatias 13, 16, 17

E

Equinos 37, 77, 93, 95, 96, 97, 98, 99, 100, 103, 104

Esporte 83

F

Felinos 50, 77, 105, 106, 109

G

Gatos 6, 12, 17, 41, 42, 43, 47, 48, 50, 52, 53, 54, 56, 76, 77, 78, 105, 106, 107, 108, 109, 111

H

Histopatológico 14, 43, 46, 47, 49, 65

K

Keywords 5, 9, 13, 18, 29, 42, 52, 58, 64, 79, 85, 93, 98, 106, 115

L

Liver 5

M

Morfologia 15, 28, 30, 88

P

Pálpebras 65

Performance 1, 3

R

Radiografias 24

V

Valor nutricional 91

Veado 37, 38, 39, 77

Z

Zoonose 105, 106, 109




A subsistência da medicina veterinária e sua preservação 3

www.atenaeditora.com.br 


contato@atenaeditora.com.br 

@atenaeditora 


www.facebook.com/atenaeditora.com.br 



A subsistência da medicina veterinária e sua preservação 3

www.atenaeditora.com.br 

contato@atenaeditora.com.br 

@atenaeditora 

www.facebook.com/atenaeditora.com.br 