



# *A subsistência da medicina veterinária e sua preservação 2*

Alécio Matos Pereira  
Danrley Martins Bandeira  
Cledson Gomes de Sá  
(Organizadores)



# *A subsistência da medicina veterinária e sua preservação 2*

Alécio Matos Pereira  
Danrley Martins Bandeira  
Cledson Gomes de Sá  
(Organizadores)

**Editora chefe**

Profª Drª Antonella Carvalho de Oliveira

**Editora executiva**

Natalia Oliveira

**Assistente editorial**

Flávia Roberta Barão

**Bibliotecária**

Janaina Ramos

**Projeto gráfico**

Camila Alves de Cremona

Daphynny Pamplona

Luiza Alves Batista

Maria Alice Pinheiro

Natália Sandrini de Azevedo

**Imagens da capa**

iStock

**Edição de arte**

Luiza Alves Batista

2021 by Atena Editora

Copyright © Atena Editora

Copyright do texto © 2021 Os autores

Copyright da edição © 2021 Atena Editora

Direitos para esta edição cedidos à Atena Editora pelos autores.

Open access publication by Atena Editora



Todo o conteúdo deste livro está licenciado sob uma Licença de Atribuição *Creative Commons*. Atribuição-Não-Comercial-NãoDerivativos 4.0 Internacional (CC BY-NC-ND 4.0).

O conteúdo dos artigos e seus dados em sua forma, correção e confiabilidade são de responsabilidade exclusiva dos autores, inclusive não representam necessariamente a posição oficial da Atena Editora. Permitido o *download* da obra e o compartilhamento desde que sejam atribuídos créditos aos autores, mas sem a possibilidade de alterá-la de nenhuma forma ou utilizá-la para fins comerciais.

Todos os manuscritos foram previamente submetidos à avaliação cega pelos pares, membros do Conselho Editorial desta Editora, tendo sido aprovados para a publicação com base em critérios de neutralidade e imparcialidade acadêmica.

A Atena Editora é comprometida em garantir a integridade editorial em todas as etapas do processo de publicação, evitando plágio, dados ou resultados fraudulentos e impedindo que interesses financeiros comprometam os padrões éticos da publicação. Situações suspeitas de má conduta científica serão investigadas sob o mais alto padrão de rigor acadêmico e ético.

**Conselho Editorial****Ciências Agrárias e Multidisciplinar**

Prof. Dr. Alexandre Igor Azevedo Pereira – Instituto Federal Goiano

Prof. Dr. Arinaldo Pereira da Silva – Universidade Federal do Sul e Sudeste do Pará

Prof. Dr. Antonio Pasqualetto – Pontifícia Universidade Católica de Goiás

Profª Drª Carla Cristina Bauermann Brasil – Universidade Federal de Santa Maria

Prof. Dr. Cleberton Correia Santos – Universidade Federal da Grande Dourados

Profª Drª Diocléa Almeida Seabra Silva – Universidade Federal Rural da Amazônia

Prof. Dr. Écio Souza Diniz – Universidade Federal de Viçosa  
Prof. Dr. Fábio Steiner – Universidade Estadual de Mato Grosso do Sul  
Prof. Dr. Fágner Cavalcante Patrocínio dos Santos – Universidade Federal do Ceará  
Profª Drª Girlene Santos de Souza – Universidade Federal do Recôncavo da Bahia  
Prof. Dr. Jael Soares Batista – Universidade Federal Rural do Semi-Árido  
Prof. Dr. Jayme Augusto Peres – Universidade Estadual do Centro-Oeste  
Prof. Dr. Júlio César Ribeiro – Universidade Federal Rural do Rio de Janeiro  
Profª Drª Lina Raquel Santos Araújo – Universidade Estadual do Ceará  
Prof. Dr. Pedro Manuel Villa – Universidade Federal de Viçosa  
Profª Drª Raissa Rachel Salustriano da Silva Matos – Universidade Federal do Maranhão  
Prof. Dr. Ronilson Freitas de Souza – Universidade do Estado do Pará  
Profª Drª Talita de Santos Matos – Universidade Federal Rural do Rio de Janeiro  
Prof. Dr. Tiago da Silva Teófilo – Universidade Federal Rural do Semi-Árido  
Prof. Dr. Valdemar Antonio Paffaro Junior – Universidade Federal de Alfnas

## A subsistência da medicina veterinária e sua preservação 2

**Diagramação:** Daphynny Pamplona  
**Correção:** Bruno Oliveira  
**Indexação:** Gabriel Motomu Teshima  
**Revisão:** Os autores  
**Organizadores:** Alécio Matos Pereira  
Danrley Martins Bandeira  
Cledson Gomes de Sá

### Dados Internacionais de Catalogação na Publicação (CIP)

S941 A subsistência da medicina veterinária e sua preservação 2 / Organizadores Alécio Matos Pereira, Danrley Martins Bandeira, Cledson Gomes de Sá. – Ponta Grossa - PR: Atena, 2021.

Formato: PDF

Requisitos de sistema: Adobe Acrobat Reader

Modo de acesso: World Wide Web

Inclui bibliografia

ISBN 978-65-5983-659-8

DOI: <https://doi.org/10.22533/at.ed.598210811>

1. Medicina veterinária. 2. Animais. I. Pereira, Alécio Matos (Organizador). II. Bandeira, Danrley Martins (Organizador). III. Sá, Cledson Gomes de (Organizador). IV. Título.

CDD 636

Elaborado por Bibliotecária Janaina Ramos – CRB-8/9166

**Atena Editora**

Ponta Grossa – Paraná – Brasil

Telefone: +55 (42) 3323-5493

[www.atenaeditora.com.br](http://www.atenaeditora.com.br)

contato@atenaeditora.com.br

## DECLARAÇÃO DOS AUTORES

Os autores desta obra: 1. Atestam não possuir qualquer interesse comercial que constitua um conflito de interesses em relação ao artigo científico publicado; 2. Declaram que participaram ativamente da construção dos respectivos manuscritos, preferencialmente na: a) Concepção do estudo, e/ou aquisição de dados, e/ou análise e interpretação de dados; b) Elaboração do artigo ou revisão com vistas a tornar o material intelectualmente relevante; c) Aprovação final do manuscrito para submissão; 3. Certificam que os artigos científicos publicados estão completamente isentos de dados e/ou resultados fraudulentos; 4. Confirmam a citação e a referência correta de todos os dados e de interpretações de dados de outras pesquisas; 5. Reconhecem terem informado todas as fontes de financiamento recebidas para a consecução da pesquisa; 6. Autorizam a edição da obra, que incluem os registros de ficha catalográfica, ISBN, DOI e demais indexadores, projeto visual e criação de capa, diagramação de miolo, assim como lançamento e divulgação da mesma conforme critérios da Atena Editora.

## DECLARAÇÃO DA EDITORA

A Atena Editora declara, para os devidos fins de direito, que: 1. A presente publicação constitui apenas transferência temporária dos direitos autorais, direito sobre a publicação, inclusive não constitui responsabilidade solidária na criação dos manuscritos publicados, nos termos previstos na Lei sobre direitos autorais (Lei 9610/98), no art. 184 do Código Penal e no art. 927 do Código Civil; 2. Autoriza e incentiva os autores a assinarem contratos com repositórios institucionais, com fins exclusivos de divulgação da obra, desde que com o devido reconhecimento de autoria e edição e sem qualquer finalidade comercial; 3. Todos os e-book são *open access*, *desta forma* não os comercializa em seu site, sites parceiros, plataformas de *e-commerce*, ou qualquer outro meio virtual ou físico, portanto, está isenta de repasses de direitos autorais aos autores; 4. Todos os membros do conselho editorial são doutores e vinculados a instituições de ensino superior públicas, conforme recomendação da CAPES para obtenção do Qualis livro; 5. Não cede, comercializa ou autoriza a utilização dos nomes e e-mails dos autores, bem como nenhum outro dado dos mesmos, para qualquer finalidade que não o escopo da divulgação desta obra.

## APRESENTAÇÃO

Todas as ciências de maneira geral são de fundamental relevância perante a sociedade, e a Medicina Veterinária não é diferente, e com o aumento da biodiversidade a sua presença está cada dia mais forte no meio social, pois está inserida na rotina de Médicos Veterinários e estudantes que são fascinados pelo lastro de opções dentro da área, por este e vários outros motivos que a subsistência dessa ciência médica se mantém firme e em contínuo crescimento.

Este livro demonstra claramente esse crescimento com tantos capítulos abordando de forma aprofundada o conhecimento da ciência animal. O que deixa o leitor seguro para seguir se atualizando e tirando suas dúvidas por uma fonte autores consagrados da Medicina Veterinária.

Esta obra vem dividida em dois capítulos com informações relevantes para sociedade científica, e para o leitor que se interessa pelo assunto em busca de informações assertivas.

O livro possui 32 trabalhos com informações técnicas sobre os mais diversos estudos de caso, e foi dividido em dois volumes onde volume 1 tem 17 capítulos e volume 2 tem 16 capítulos. Nesses trabalhos serão abordados identificação de patologias que podem ampliar e apoiar decisões de estudos e profissionais da área da ciência animal.

Neste sentido busca-se o entendimento do leitor sobre o crescimento da Veterinária e suas atribuições no mercado de trabalho, principalmente jovens estudantes e jovens médicos. Desejamos uma boa leitura!

Alécio Matos Pereira  
Danrley Martins Bandeira  
Cledson Gomes de Sá



## SUMÁRIO


### **CAPÍTULO 1..... 1**

#### **ADAPTACIÓN DEL PROTOCOLO WELFARE QUALITY® PARA EVALUAR BIENESTAR ANIMAL EN OVINOS**

Garza Camargo Daniela Montserrat

Luna Blasio Arturo

Osorio-Avalos Jorge

 <https://doi.org/10.22533/at.ed.5982108111>

### **CAPÍTULO 2..... 18**

#### **AVALIAÇÃO DA AÇÃO MIONECRÓTICA DO VENENO BRUTO DE *BOTHROPS MOOJENI* NO MÚSCULO GASTROCNÊMIO**

Tauanne Fernanda dos Santos

Noé Mateus dos Santos

Marco Antônio de Souza Borges Tavares

Emillene de Holanda Colli

Mellânia Rodrigues Goveia

Josimar José Torres

Jouse Maiane Gonçalves Torres

Lanúbia Garcia de Araújo Vasconcelos

Gleyson Murillo Aguilera Moraes

Damerson Muriel Souza Vasconcelos

Doroty Mesquita Dourado

Carlos Henrique Marques dos Santos

 <https://doi.org/10.22533/at.ed.5982108112>

### **CAPÍTULO 3..... 27**

#### **BEM-ESTAR DE CAVALOS ATLETAS E SUA RELAÇÃO COM O DESEMPENHO ESPORTIVO**


Juliana Vieira Dumas

Ana Flávia Sousa. Santos

Isabella Eduardo da Silva

Thayná Garcia. Amorim

Fabiola de Oliveira. Paes. Leme

 <https://doi.org/10.22533/at.ed.5982108113>

### **CAPÍTULO 4..... 30**

#### **BIOMECÂNICA DA LOCOMOÇÃO EM BOVINOS LEITEIROS: REVISÃO DE LITERATURA**

Artur Paula Azambuja Severino

Richarlla Aparecida Buscariol Silva

Gabriel Faria Carvalho

Pedro Manoel de Souza Neves


Amanda Freitas Melo

Murilo da Silva Garcia

Gabriel Pinheiro Pomim

Heliná Rayne Pereira Toledo

Danila Fernanda Rodrigues Frias

 <https://doi.org/10.22533/at.ed.5982108114>

**CAPÍTULO 5..... 42**

**CARCINOMA AMELOBLÁSTICO EM CANINO DOMÉSTICO – RELATO DE CASO**

Camila Campagnolo


Gabriela Berno

Leticia Candida dos Santos Ramos

Adriano Freire

Alessandra Snak

Monica Regina de Matos

 <https://doi.org/10.22533/at.ed.5982108115>

**CAPÍTULO 6..... 47**

**CLAUDICAÇÃO EM CÃES POR OSTEOARTRITE - DIAGNÓSTICO E TERAPÊUTICA**


Gabriela Berno

Jessica Andrea Stein

Denner Francisco Tomadon Fiorin

Camila Campagnolo

Renato Herdina Erdmann


 <https://doi.org/10.22533/at.ed.5982108116>

**CAPÍTULO 7..... 52**

**COLOBOMA DE PÁLPEBRA EM UM GATO – RELATO DE CASO**

Aline Del Consulo

Mirian Siliane Batista de Souza

 <https://doi.org/10.22533/at.ed.5982108117>

**CAPÍTULO 8..... 57**


**CORREÇÃO CIRÚRGICA DE ENTRÓPIO EM CÃO: RELATO DE CASO**

Brígida Rafaela Liebl Moreira

Luana Gabriele Weber

Rafaella Guedes Santos

Carolina Lacowicz

 <https://doi.org/10.22533/at.ed.5982108118>

**CAPÍTULO 9..... 61**

**DENTIÇÃO DE MAZAMA GOUAZOUBIRA E MAZAMA NANA**


Larissa Rossato Oliveira

Adriano de Oliveira Torres Carrasco

Gabriela Mariano da Silva

Thalita Caroline Heupa


Rodrigo Antonio Martins de Souza

 <https://doi.org/10.22533/at.ed.5982108119>

**CAPÍTULO 10..... 66**

EFEITO DO ÓLEO ESSENCIAL DOS FRUTOS DE AROEIRA VERMELHA (SCHINUS TEREBINTHIFOLIUS RADDI) NO PERÍODO PRÉ-IMPLANTE DE RATAS PRENHES


Moema Sousa de Oliveira  
Karoline Figueredo Rodrigues  
Marina Rebeca Soares Carneiro de Sousa  
Jamylla Mirck Guerra de Oliveira  
Silvéria Regina de Sousa Lira  
Maria Zenaide de Lima Chagas Moreno Fernandes  
Rozeverter Moreno Fernandes

 <https://doi.org/10.22533/at.ed.59821081110>

**CAPÍTULO 11 ..... 71**

ESPOROTRICOSE EM FELINOS DOMÉSTICOS, CAMPOS DOS GOYTACAZES - RJ


Giulia Del Giudice Figueiredo de Araujo  
Adriana Jardim de Almeida  
Gabriela Martins Pereira  
Paula Ramalho Marques  
Lorena Costa Araújo  
Sarah Ormonde Cardoso  
Gustavo de Souza Gomes Moreira

 <https://doi.org/10.22533/at.ed.59821081111>

**CAPÍTULO 12..... 80**

ESTABELECIMENTO DOS VALORES BROMATOLÓGICOS QUÍMICOS E NUTRITIVOS DE ROEDORES CRIADOS NO BIOTÉRIO DA UNIVERSIDADE CATÓLICA DOM BOSCO UTILIZADOS PARA ALIMENTAÇÃO DE SERPENTES


Alfred Werner Medina Loosli

 <https://doi.org/10.22533/at.ed.59821081112>

**CAPÍTULO 13..... 87**

EXAMES IMAGIOLÓGICOS PARA AVALIAÇÃO HEPÁTICA EM MARITACA (*PSITTACARA LEUCOPHTHALMUS*): RELATO DE CASO

Luciana Del Rio Pinoti  
Sergio Diniz Garcia  
Amanda Gabriela Abonizio  
Jardel Felipe Tremea  
José Carlos Soares Junior  
Vinícius Camarena Borges  
Débora Barbosa Bruno  
Talita Franco Andrade

 <https://doi.org/10.22533/at.ed.59821081113>

**CAPÍTULO 14..... 90**

FREQUÊNCIA DA LEPTOSPIROSE EM GATOS DO MUNICÍPIO DE PATOS, PARAÍBA, BRASIL

Mylenna Aylla Ferreira de Lima


Severino Silvano dos Santos Higino  
Camila Almeida de Azevedo  
Gianni Coutinho Cunha  
Italo Virgulino dos Santos  
Ana Luiza Soares Ferreira  
Renato Vaz Alves  
Alick Sulliman Santos de Farias  
Bruno Cavalcanti Nunes Tavares  
Allyson Ramon da Cunha  
Télio Samuel Pereira de Alexandria  
Crislaine da Silva dos Santos

 <https://doi.org/10.22533/at.ed.59821081114>

**CAPÍTULO 15..... 98**

**GASTROTOMIA EM CÁGADO-DE-BARBICHA (PHRYNOPS HILARII) REABILITADO NO CENTRO DE REABILITAÇÃO DE ANIMAIS SILVESTRES – CRAS**


Lucas Cazati  
Fabiana Barreto Novaes e Silva Cazati  
Glaucia Rossatto Dias Da Silva  
Thyara de Deco-Souza e Araujo  
Larissa Helen Alcantara da Silva  
Allyson Favero  
Giovani da Silva Xavier  
Gilberto Gonçalves Facco

 <https://doi.org/10.22533/at.ed.59821081115>

**CAPÍTULO 16..... 103**

**HIPERSENSIBILIDADE ALIMENTAR EM CÃES: A IMPORTÂNCIA DO DIAGNÓSTICO E TRATAMENTO PARA UMA QUALIDADE DE VIDA MELHOR**

Laíra Fernandes Dias  
Breno Henrique Alves  
Sávio Tadeu Almeida Júnior  
Thaís Helena Carvalho Corrêa  
Hilary Cecília Vitor Custódio  
Dyovana Fernanda Coelho Ferreira  
Joel de Freitas Paródia Júnior


 <https://doi.org/10.22533/at.ed.59821081116>

**CAPÍTULO 17..... 110**

**REVISÃO BIBLIOGRÁFICA: ASPECTOS PRODUTIVOS PIRARUCU**

Davy Frazão Lima  
Ana Larissa Pereira da Silva  
José Roberto Brito Freitas  
Ramón Yuri Ferreira Pereira  
Raimundo Cleidson Oliveira Evangelista  
Ana Paula de Almeida Sousa  
Jane Mello Lopes

Alécio Matos Pereira

 <https://doi.org/10.22533/at.ed.59821081117>

<b>SOBRE OS ORGANIZADORES .....</b>	<b>119</b>
<b>ÍNDICE REMISSIVO.....</b>	<b>120</b>

# CAPÍTULO 5

## CARCINOMA AMELOBLÁSTICO EM CANINO DOMÉSTICO – RELATO DE CASO

Data de aceite: 01/11/2021

Data de submissão: 06/08/2021

### Camila Campagnolo

Pontifícia Universidade Católica do Paraná -  
Campus Toledo  
Toledo – Paraná  
<http://lattes.cnpq.br/3125394105906183>

### Gabriela Berno

Pontifícia Universidade Católica do Paraná -  
Campus Toledo  
Toledo – Paraná  
<http://lattes.cnpq.br/3305017369366039>

### Leticia Candida dos Santos Ramos

Clínica Veterinária Honjo,  
Cascavel – Paraná  
<http://lattes.cnpq.br/1501467144654116>

### Adriano Freire

Clínica Veterinária Honjo,  
Cascavel – Paraná  
<http://lattes.cnpq.br/3752880912205536>

### Alessandra Snak

SBS laboratorio  
Cascavel – Paraná  
<https://orcid.org/0000-0002-5450-7726>

### Monica Regina de Matos

Pontifícia Universidade Católica do Paraná -  
Campus Toledo  
Toledo – Paraná  
<https://orcid.org/0000-0001-8665-8468>

**RESUMO:** O carcinoma ameloblástico é um tumor de origem epitelial do esmalte dentário, apresentando característica invasiva e destrutiva, que retêm a organização e as características celulares do ameloblastoma. Relata-se o caso de uma cadela, Lhasa apso, 18 anos com histórico de uma massa em cavidade oral em osso alveolar, formando abscesso invadindo o seio nasal, com evolução de três meses. Com isso se ressalta a importância do diagnóstico correto de neoplasias, sendo que o histopatológico se afirma um método extremamente confiável.

**PALAVRAS-CHAVE:** cachorro, histopatológico, neoplasia epitelial, tumor odontogênico.

### AMELOBLASTIC CARCINOMA IN DOMESTIC CANINE – CASE REPORT

**ABSTRACT:** Ameloblastic carcinoma is a tumor of epithelial origin of the dental enamel, presenting an invasive and destructive characteristic, which retains the cellular organization and characteristics of the ameloblastoma. We report the case of a female dog, Lhasa apso, 18 years old, with a history of a mass in the oral cavity in alveolar bone, forming an abscess invading the nasal sinus, with a three-month evolution. With this, the importance of the correct diagnosis of neoplasms is emphasized, and the histopathological assert itself to be an extremely reliable method.

**KEYWORDS:** dog, epithelial neoplasia, histopathological, odontogenic tumor.

### INTRODUÇÃO

Os tumores orais representam o quarto

local mais ocorrente de neoplasias nos caninos domésticos, entre eles os tumores de origem odontogênica são os mais raros (BARROS *et al.*, 2020; ERSTING, 2015). O carcinoma ameloblástico é um tumor de origem epitelial do esmalte dentário, mais especificamente dos estratos vestigiais da lâmina periodontal da mandíbula correspondente ao ameloblastoma maligno. Sua origem ainda não é esclarecida, mas estudos mostram que podem surgir de um ameloblastoma preexistente (MENDONÇA, 2015).

A neoplasia apresenta característica invasiva e destrutiva, que retêm a organização e as características celulares do ameloblastoma, e exibem atipia celular proeminente, figuras mitóticas frequentes, porém metástases são atípicas (HITOSHI *et al.*, 2013).

Devido a predileção de localização por regiões de maxila e terceiro pré-molares, os principais sinais clínicos são aumento de volume local, halitose, sialorreia, disfagia, sangramento oral (LUZ, 2018). Mas variam conforme o comportamento da neoplasia, sendo que muitas vezes são de crescimento lento, podendo retardar o início dos sinais clínicos (MENDES *et al.*, 2019).

Devido à escassez de trabalhos sobre o tema, o trabalho objetiva relatar um caso de carcinoma ameloblástico em canino doméstico.

## RELATO DE CASO

Três fragmentos de tecido de uma fêmea canina, da raça Lhasa apso, dezoito anos de idade, foi encaminhado para o Laboratório de Análises Agronômicas e Veterinárias, para a realização do exame histopatológico. Segundo o histórico clínico do animal os fragmentos eram de uma massa em cavidade oral em osso alveolar, formando abscesso invadindo o seio nasal, com evolução de três meses. A amostra estava fixada em formalina 10%, sendo que o tecido variava de macio a firme (firme com consistência de cartilagem) de formato irregular, medindo respectivamente 1,5 x 1,5 x 0,7 cm, 1,4 x 1,2 x 0,5 cm e 3 x 1,8 x 1,3 cm. Após a clivagem e processamento do material enviado, as lâminas foram coradas com Hematoxilina-Eosina (TOLOSA *et al.*, 2003).

No exame histológico foi observado que os fragmentos eram compatíveis com mucosa oral. Observava-se proliferação neoplásica de células epiteliais pobremente diferenciadas, densamente celular, bem demarcada, expansiva, multilobular, formando ninhos que tendem a uma formação sólida. As células se arranjavam em pacotes de células bem agrupadas sobre o estroma fibrovascular escasso. Eram grandes, poligonais, com citoplasma amplo, homogêneo, eosinofílico com vacúolos variáveis. O núcleo era redondo, central, cromatina finamente pontilhada e um nucléolo grande e eosinofílico evidente. Anisocitose e anisocariose eram moderadas a acentuadas. Havia 3 a 6 mitoses por cga (campo de grande aumento). Havia descontinuidade focalmente extensa da epiderme (ulceração) associado a infiltrado neutrofílico e macrófágico com moderada quantidade de material amorfo eosinofílico flocular (necrótico) e hemorragias moderadas. Havia necrose multifocal acentuada associada

as células neoplásicas. A partir das características histológicas o processo neoplásico foi classificado como carcinoma ameloblástico.

Após o diagnóstico e devido a intensa dificuldade respiratória foi realizado a eutanásia do animal.

## DISCUSSÃO

O carcinoma ameloblástico é classificado sendo a parte maligna do ameloblastoma, sendo raramente encontrado. A presença de metástase é muito atípica sendo relatada somente em um caso (BARROS et al., 2020) em uma cadela de 11 anos com histórico de hemimandibulectomia para remoção de epúlida acantomatoso e posterior desenvolvimento de carcinoma ameloblástico. Dentre os principais sinais clínicos visíveis ao tutor, é o aumento de volume local, sendo apresentado pelo caso relatado (Figura 1).

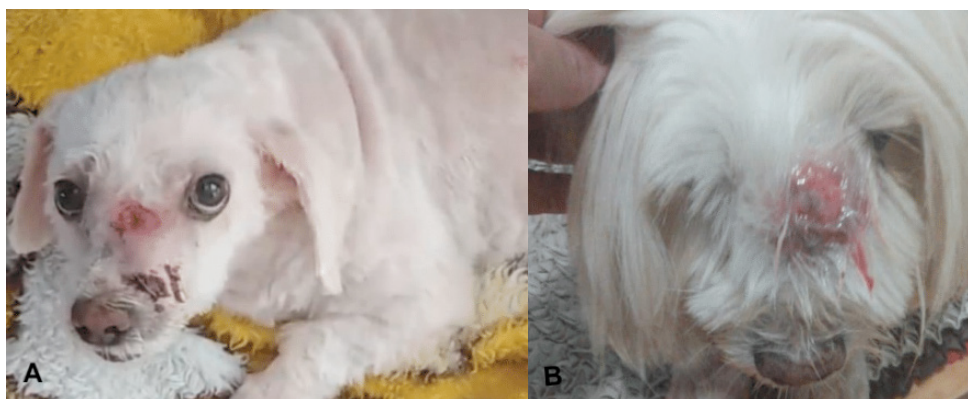


Figura 1. A/B- Foto autorizada. Canino, Lhasa apso. Massa ulcerada em osso alveolar devido infiltrado de neoplasia em mucosa oral.

Segundo um estudo feito a partir 330 registros de cães com neoformação oral, a ocorrência de neoplasias na cavidade oral não apresenta predileção por gênero, sendo que suas estatísticas da população avaliada 51% eram fêmeas e 49% eram machos. A mesma também avaliou que cães castrados apresentam metade da chance de desenvolver câncer oral maligno, quando comparados aos não castrados, concluindo que a castração se torna um fator de proteção contra o câncer oral maligno (MENDONÇA, 2015).

Em relação a idade de acometimento, na literatura encontrada foi relatada três cães com carcinoma ameloblástico, sendo deles um Dachshund de 13 anos (ZAHLI, 2019), uma Pastora Alemã de 11 anos (BARROS et al., 2020) e um Labrador retriever também com 13 anos (HITOSHI et al., 2013). Em outro estudo ressalta-se que as maiores prevalências de neoplasias orais são em cães idosos entre 7 a 12 anos (DALECK; NARDI, 2016), o que condiz com outra pesquisa que apresenta o percentual de 75% da população geriátrica (>10



anos) acometida por neoplasia maligna (MENDONÇA, 2015). Desta maneira os estudos corroboram com a idade do animal relatado, sendo que a mesma apresentava 19 anos.

Os achados histopatológicos no relato ratificam os achados por outro autor, em que o aspecto da neoplasia é de reter a organização e as características celulares do ameloblastoma (Figura 2) mas também exibir atipia celular proeminente, figuras mitóticas frequentes (Figura 2) e áreas de necrose (MUNDAY, 2017).

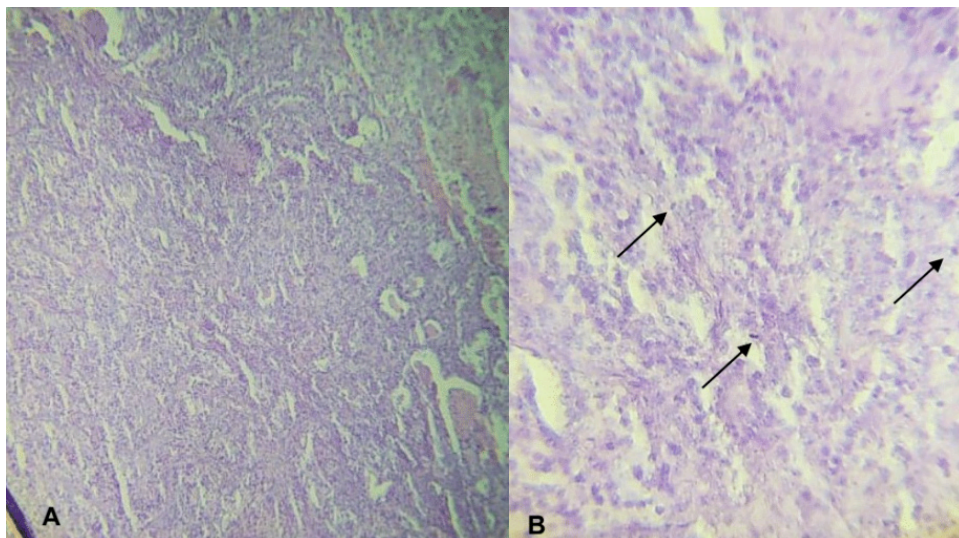


Figura 2. A - Histologia da mucosa oral. Carcinoma amebástico. Observava-se proliferação neoplásica de células epiteliais pobremente diferenciadas, densamente celular, bem demarcada, expansiva, multilobular, formando ninhos que tendem a uma formação sólida. Aumento de 10x. Coloração H&E. B – Presença de mitoses (setas). Aumento de 40x. Coloração H&E.

## CONCLUSÃO

A vista disso, vale ressaltar a importância do diagnóstico correto de neoplasias, sendo que a histopatológico se afirmar a um método extremamente confiável. A importância da incidência e da variedade de tumores orais na rotina de pequenos animais é de suma importância na rotina clínica, dado que muitas vezes são passados despercebidos ou sem relevância. Desta forma o médico veterinário deve se capacitar a realizar os possíveis diagnósticos diferenciais, para saber como conduzir com o tratamento da neoplasia e manutenção da qualidade de vida do paciente. Contudo, devido à pouca literatura a respeito da neoplasia encontrada, é importante ressaltar a padronização do seu comportamento biológico e analisar a mudança sutis que podem predizer a um comportamento agressivo.

## REFERÊNCIAS

BARROS, Rafaela Magalhães et al. **Carcinoma ameloblástico: relato de caso em cadela**. Revista A pesquisa nos diferentes campos da medicina veterinária, Ponta Grossa, v.2, p. 41-45, out. 2020.

DALECK, Carlos Roberto; NARDI, Andriago Barboza de. **Oncologia em Cães e Gatos**. 2. ed. Rio de Janeiro: Roca, 2016. 766 p

ERSTING, Aline Borges. **Neoplasmas da cavidade oral em cães**. 2015. 41 f. TCC (Graduação) - Curso de Medicina Veterinária, Universidade Federal do Rio Grande do Sul, Porto Alegre, 2015.

HITOSHI, Hatai et al. **Spindle Cell Ameloblastic Carcinoma in a Labrador Retriever Dog**. J. Vet. Med. Sci. v. 75, n. 5, p. 639–641, 2013.

LUZ, Larissa Gomes da. **Tumor de cavidade oral em cão: relato de caso**. 2018. 35 f. TCC (Graduação) - Curso de Medicina Veterinária, Universidade Federal de Santa Catarina, Curitiba, 2018.

MENDES, Mariane Guimarães et al. **Ameloblastoma acantomatoso maxilar rostral em cão: Relato de caso: rostral maxillary acanthomatous ameloblastoma in dogs: case report**. Revista Científica Universitas, Itajubá, v. 6, n. 3, p. 19-25, out. 2019. Semestral.

MENDONÇA, Priscila Pedra. **Perfil Epidemiológico do câncer de boca em cães: estudo multicêntrico**. 2015. 154 f. Dissertação (Mestrado) - Curso de Medicina Veterinária, Universidade de São Paulo, São Paulo, 2015.

MUNDAY, John et al. **Tumors Domestic Animals: tumors of the alimentary tract; ameloblastic carcinoma**. 5. ed. Califórnia: Willey Blackwell, 2017. p. 544.

TOLOSA, Erasmo Magalhães de Castro et al. **Manual de Técnicas Para Histologia Normal e Patológica**. 2 ed. Barueri: Manole, 2003. P. 20-41.

ZAHLI, Izatti Uda et al. **Immunohistochemical Profile of Ameloblastic Carcinoma Arising from an Amyloid-Producing Odontogenic Tumour in a Miniature Dachshund**. J. Comp. Path. v. 166, p. 54-58, 2019.

## ÍNDICE REMISSIVO

### A

Ação tóxica do veneno 19  
Afecções podais 31, 40  
Agenesia 52, 53  
Alergia 104, 105, 106, 107, 108, 109, 110  
Alterações locomotoras 30, 31, 39  
Análises 22, 43, 80, 81, 82  
Articulações 33, 47, 49, 81

### B

Bienestar animal 4, 1, 2, 4, 5, 7, 9, 10, 11  
Biomecânica 4, 30, 31, 32, 34, 39, 40  
Bovinocultura leiteira 30, 31, 32  
Bromatologia 80, 81

### C

Cachorro 42  
Cão 5, 46, 57, 105, 107, 108, 109, 110  
Celiotomia 99, 103  
Cervídeo 61  
Cirurgia 18, 27, 51, 52, 57, 58, 60  
Cirurgia de pálpebra 57  
Claudicação 5, 32, 33, 35, 36, 38, 39, 41, 47, 48, 49, 50  
Competições 27, 28  
Comportamento 27, 28, 36, 40, 43, 45, 48, 61, 109, 114  
Corpo estranho 99, 100  
Cras 7, 88, 99

### D

Dente 58, 61, 63, 64  
Dermatopatias 72, 104, 105  
Dor crônica 47, 48, 49, 50, 51

### E

Equinos 27, 28

Esporte 28

## **F**

Felinos 6, 52, 71, 72, 73, 74, 75, 78, 93, 95, 96, 97, 98

Fígado 26, 68, 87, 88

## **G**

Gatos 6, 46, 51, 53, 55, 58, 71, 72, 79, 91, 92, 93, 94, 95, 96, 97, 98, 110

## **H**

Histopatológico 42, 43, 45, 110

## **I**

Indicadores 1, 2, 3, 4, 5, 6, 7, 8, 9, 10, 11, 12, 13, 14

## **K**

Keywords 19, 28, 31, 42, 47, 53, 57, 62, 67, 80, 87, 92, 105, 112

## **L**

Leptospirose 6, 91, 92, 93, 94, 97, 98

Liver 87

## **M**

Morfologia 61, 63, 113

## **N**

Neoplasia epitelial 42

## **O**

Oftalmologia veterinária 57

Osteoartrite 5, 47, 48, 49, 50, 51

Ovinos lecheros 1, 10

## **P**

Pálpebras 52, 53, 54, 57

Performance 27, 28

Pirarucu 7, 111, 112, 113, 114, 115, 116, 117, 118, 119

Plastrão 99, 100, 101, 102

Prurido 104, 105, 106, 108, 109

## **R**

Radiografias 47

Raio-X 87

Ratas prenhes 6, 66, 67

Réptil 99

## S

Schinus terebinthifolius 6, 66, 67, 68, 70

## T

Toxicidade reprodutiva 66, 69

Tumor odontogênico 42

## U

Ultrasound 87

Ultrassom 87, 88

## V

Valor nutricional 80, 81, 86

Veado 61, 65

Veneno botrópico. Mionecrose 19

## W

Welfare quality® 4, 1, 3, 4, 10

## X

X-Ray 87


## Z


Zoonose 72, 91, 92




# *A subsistência da medicina veterinária e sua preservação 2*

[www.atenaeditora.com.br](http://www.atenaeditora.com.br) 


[contato@atenaeditora.com.br](mailto:contato@atenaeditora.com.br) 


[@atenaeditora](https://www.instagram.com/atenaeditora) 


[www.facebook.com/atenaeditora.com.br](https://www.facebook.com/atenaeditora.com.br) 



# *A subsistência da medicina veterinária e sua preservação 2*

[www.arenaeditora.com.br](http://www.arenaeditora.com.br) 

[contato@arenaeditora.com.br](mailto:contato@arenaeditora.com.br) 

[@arenaeditora](https://www.instagram.com/arenaeditora) 

[www.facebook.com/arenaeditora.com.br](https://www.facebook.com/arenaeditora.com.br) 