

WILSON TREVISAN JUNIOR
MARCELA MOREIRA PENTEADO
& COLABORADORES

MANUAL DE USO CLÍNICO DO




Ultrassom Piezoelétrico

Atena
Editora

Ano 2022

WILSON TREVISAN JUNIOR
MARCELA MOREIRA PENTEADO
& COLABORADORES

MANUAL DE USO CLÍNICO DO



Ultrassom Piezoelétrico

Atena
Editora
Ano 2022

Editora chefe

Profª Drª Antonella Carvalho de Oliveira

Editora executiva

Natalia Oliveira

Assistente editorial

Flávia Roberta Barão

Bibliotecária

Janaina Ramos

Projeto gráfico

Bruno Oliveira

Camila Alves de Cremo

Daphynny Pamplona

Luiza Alves Batista

Natália Sandrini de Azevedo

Imagens da capa

Canva

Edição de arte

Marcela Moreira Penteadó

2022 by Atena Editora

Copyright © Atena Editora

Copyright do texto © 2022 Os autores

Copyright da edição © 2022 Atena Editora

Direitos para esta edição cedidos à Atena Editora pelos autores.

Open access publication by Atena Editora



Todo o conteúdo deste livro está licenciado sob uma Licença de Atribuição Creative Commons. Atribuição-Não-Comercial-NãoDerivativos 4.0 Internacional (CC BY-NC-ND 4.0).

O conteúdo dos artigos e seus dados em sua forma, correção e confiabilidade são de responsabilidade exclusiva dos autores, inclusive não representam necessariamente a posição oficial da Atena Editora. Permitido o *download* da obra e o compartilhamento desde que sejam atribuídos créditos aos autores, mas sem a possibilidade de alterá-la de nenhuma forma ou utilizá-la para fins comerciais.

Todos os manuscritos foram previamente submetidos à avaliação cega pelos pares, membros do Conselho Editorial desta Editora, tendo sido aprovados para a publicação com base em critérios de neutralidade e imparcialidade acadêmica.

A Atena Editora é comprometida em garantir a integridade editorial em todas as etapas do processo de publicação, evitando plágio, dados ou resultados fraudulentos e impedindo que interesses financeiros comprometam os padrões éticos da publicação. Situações suspeitas de má conduta científica serão investigadas sob o mais alto padrão de rigor acadêmico e ético.

Conselho Editorial**Ciências Biológicas e da Saúde**

Profª Drª Aline Silva da Fonte Santa Rosa de Oliveira – Hospital Federal de Bonsucesso

Profª Drª Ana Beatriz Duarte Vieira – Universidade de Brasília

Profª Drª Ana Paula Peron – Universidade Tecnológica Federal do Paraná

Prof. Dr. André Ribeiro da Silva – Universidade de Brasília

Profª Drª Anelise Levay Murari – Universidade Federal de Pelotas

Prof. Dr. Benedito Rodrigues da Silva Neto – Universidade Federal de Goiás



Prof. Dr. Cirênio de Almeida Barbosa – Universidade Federal de Ouro Preto
Prof^o Dr^a Daniela Reis Joaquim de Freitas – Universidade Federal do Piauí
Prof^o Dr^a Débora Luana Ribeiro Pessoa – Universidade Federal do Maranhão
Prof. Dr. Douglas Siqueira de Almeida Chaves – Universidade Federal Rural do Rio de Janeiro
Prof. Dr. Edson da Silva – Universidade Federal dos Vales do Jequitinhonha e Mucuri
Prof^o Dr^a Elizabeth Cordeiro Fernandes – Faculdade Integrada Medicina
Prof^o Dr^a Eleuza Rodrigues Machado – Faculdade Anhanguera de Brasília
Prof^o Dr^a Elane Schwinden Prudêncio – Universidade Federal de Santa Catarina
Prof^o Dr^a Eysler Gonçalves Maia Brasil – Universidade da Integração Internacional da Lusofonia Afro-Brasileira
Prof. Dr. Ferlando Lima Santos – Universidade Federal do Recôncavo da Bahia
Prof^o Dr^a Fernanda Miguel de Andrade – Universidade Federal de Pernambuco
Prof. Dr. Fernando Mendes – Instituto Politécnico de Coimbra – Escola Superior de Saúde de Coimbra
Prof^o Dr^a Gabriela Vieira do Amaral – Universidade de Vassouras
Prof. Dr. Gianfábio Pimentel Franco – Universidade Federal de Santa Maria
Prof. Dr. Helio Franklin Rodrigues de Almeida – Universidade Federal de Rondônia
Prof^o Dr^a Iara Lúcia Tescarollo – Universidade São Francisco
Prof. Dr. Igor Luiz Vieira de Lima Santos – Universidade Federal de Campina Grande
Prof. Dr. Jefferson Thiago Souza – Universidade Estadual do Ceará
Prof. Dr. Jesus Rodrigues Lemos – Universidade Federal do Piauí
Prof. Dr. Jônatas de França Barros – Universidade Federal do Rio Grande do Norte
Prof. Dr. José Aderval Aragão – Universidade Federal de Sergipe
Prof. Dr. José Max Barbosa de Oliveira Junior – Universidade Federal do Oeste do Pará
Prof^o Dr^a Juliana Santana de Curcio – Universidade Federal de Goiás
Prof^o Dr^a Lívia do Carmo Silva – Universidade Federal de Goiás
Prof. Dr. Luís Paulo Souza e Souza – Universidade Federal do Amazonas
Prof^o Dr^a Magnólia de Araújo Campos – Universidade Federal de Campina Grande
Prof. Dr. Marcus Fernando da Silva Praxedes – Universidade Federal do Recôncavo da Bahia
Prof^o Dr^a Maria Tatiane Gonçalves Sá – Universidade do Estado do Pará
Prof. Dr. Maurilio Antonio Varavallo – Universidade Federal do Tocantins
Prof^o Dr^a Mylena Andréa Oliveira Torres – Universidade Ceuma
Prof^o Dr^a Natiéli Piovesan – Instituto Federaci do Rio Grande do Norte
Prof. Dr. Paulo Inada – Universidade Estadual de Maringá
Prof. Dr. Rafael Henrique Silva – Hospital Universitário da Universidade Federal da Grande Dourados
Prof^o Dr^a Regiane Luz Carvalho – Centro Universitário das Faculdades Associadas de Ensino
Prof^o Dr^a Renata Mendes de Freitas – Universidade Federal de Juiz de Fora
Prof^o Dr^a Sheyla Mara Silva de Oliveira – Universidade do Estado do Pará
Prof^o Dr^a Suely Lopes de Azevedo – Universidade Federal Fluminense
Prof^o Dr^a Vanessa da Fontoura Custódio Monteiro – Universidade do Vale do Sapucaí
Prof^o Dr^a Vanessa Lima Gonçalves – Universidade Estadual de Ponta Grossa
Prof^o Dr^a Vanessa Bordin Viera – Universidade Federal de Campina Grande
Prof^o Dr^a Welma Emídio da Silva – Universidade Federal Rural de Pernambuco



Manual de uso clínico do ultrassom piezoelétrico

Diagramação: Daphynny Pamplona
Correção: Bruno Oliveira
Indexação: Amanda Kelly da Costa Veiga
Revisão: Os autores
Organizadores: Wilson Trevisan Junior
Marcela Moreira Penteadado

Dados Internacionais de Catalogação na Publicação (CIP)

M294 Manual de uso clínico do ultrassom piezoelétrico /
Organizadores Wilson Trevisan Junior, Marcela Moreira
Penteadado. – Ponta Grossa - PR: Atena, 2022.

Formato: PDF

Requisitos de sistema: Adobe Acrobat Reader

Modo de acesso: World Wide Web

Inclui bibliografia

ISBN 978-65-258-0337-1

DOI: <https://doi.org/10.22533/at.ed.371222906>

1. Ultrassom. I. Trevisan Junior, Wilson (Organizador). II.
Penteadado, Marcela Moreira (Organizadora). III. Título.

CDD 616.07543

Elaborado por Bibliotecária Janaina Ramos – CRB-8/9166

Atena Editora
Ponta Grossa – Paraná – Brasil
Telefone: +55 (42) 3323-5493
www.atenaeditora.com.br
contato@atenaeditora.com.br



DECLARAÇÃO DOS AUTORES

Os autores desta obra: 1. Atestam não possuir qualquer interesse comercial que constitua um conflito de interesses em relação ao artigo científico publicado; 2. Declaram que participaram ativamente da construção dos respectivos manuscritos, preferencialmente na: a) Concepção do estudo, e/ou aquisição de dados, e/ou análise e interpretação de dados; b) Elaboração do artigo ou revisão com vistas a tornar o material intelectualmente relevante; c) Aprovação final do manuscrito para submissão.; 3. Certificam que os artigos científicos publicados estão completamente isentos de dados e/ou resultados fraudulentos; 4. Confirmam a citação e a referência correta de todos os dados e de interpretações de dados de outras pesquisas; 5. Reconhecem terem informado todas as fontes de financiamento recebidas para a consecução da pesquisa; 6. Autorizam a edição da obra, que incluem os registros de ficha catalográfica, ISBN, DOI e demais indexadores, projeto visual e criação de capa, diagramação de miolo, assim como lançamento e divulgação da mesma conforme critérios da Atena Editora.



DECLARAÇÃO DA EDITORA

A Atena Editora declara, para os devidos fins de direito, que: 1. A presente publicação constitui apenas transferência temporária dos direitos autorais, direito sobre a publicação, inclusive não constitui responsabilidade solidária na criação dos manuscritos publicados, nos termos previstos na Lei sobre direitos autorais (Lei 9610/98), no art. 184 do Código Penal e no art. 927 do Código Civil; 2. Autoriza e incentiva os autores a assinarem contratos com repositórios institucionais, com fins exclusivos de divulgação da obra, desde que com o devido reconhecimento de autoria e edição e sem qualquer finalidade comercial; 3. Todos os e-book são *open access*, *desta forma* não os comercializa em seu site, sites parceiros, plataformas de *e-commerce*, ou qualquer outro meio virtual ou físico, portanto, está isenta de repasses de direitos autorais aos autores; 4. Todos os membros do conselho editorial são doutores e vinculados a instituições de ensino superior públicas, conforme recomendação da CAPES para obtenção do Qualis livro; 5. Não cede, comercializa ou autoriza a utilização dos nomes e e-mails dos autores, bem como nenhum outro dado dos mesmos, para qualquer finalidade que não o escopo da divulgação desta obra.



SUMÁRIO

CAPÍTULO 1..... 13

EXODONTIA DE RAIZ RESIDUAL


Wilson Trevisan Junior
Marcela Moreira Penteadó
Roberta Gava Pratti
Guilherme Schmitt de Andrade
Marina Gullo Augusto

 <https://doi.org/10.22533/at.ed.3712229061>

CAPÍTULO 2..... 21

EXODONTIA DE SUPRANUMERÁRIO


Wilson Trevisan Junior
Marcela Moreira Penteadó
Rafaela Gheller

 <https://doi.org/10.22533/at.ed.3712229062>

CAPÍTULO 3..... 28

REMOÇÃO DE CANINO IMPACTADO


Wilson Trevisan Junior
Marcela Moreira Penteadó
Rafaela Gheller

 <https://doi.org/10.22533/at.ed.3712229063>

CAPÍTULO 4..... 34

EXODONTIA DE DENTE INCLUSO


Wilson Trevisan Junior
Marcela Moreira Penteadó
Rafaela Gheller
Marina Gullo Augusto
Guilherme Schmitt de Andrade







 <https://doi.org/10.22533/at.ed.3712229064>

CAPÍTULO 5..... 43

RETIRADA DE EXOSTOSE

Wilson Trevisan Junior
Marcela Moreira Penteadó
Rafaela Gheller


 <https://doi.org/10.22533/at.ed.3712229065>

CAPÍTULO 6	49
CIRURGIA PARENDODÔNTICA	
Wilson Trevisan Junior Marcela Moreira Penteadó Roberta Gava Pratti Bruno Shindi Hirata	
 https://doi.org/10.22533/at.ed.3712229066	
CAPÍTULO 7	56
REMOÇÃO DE LESÕES APICAIS	
Wilson Trevisan Junior Marcela Moreira Penteadó Roberta Gava Pratti	
 https://doi.org/10.22533/at.ed.3712229067	
CAPÍTULO 8	61
REMOÇÃO DE IMPLANTES OSSEOINTEGRADOS	
Wilson Trevisan Junior Bruna Gois Arruda Marcela Moreira Penteadó	
 https://doi.org/10.22533/at.ed.3712229068	
CAPÍTULO 9	73
LEVANTAMENTO DE SEIO MAXILAR	
Wilson Trevisan Junior Marcela Moreira Penteadó	
 https://doi.org/10.22533/at.ed.3712229069	
CAPÍTULO 10	78
OBTENÇÃO DE OSSO EM BLOCO (AUTÓGENO)	
Wilson Trevisan Junior Angelo Marcelo Tirado dos Santos Bruna Gois Arruda	
 https://doi.org/10.22533/at.ed.37122290610	
CAPÍTULO 11	85
DISTRACÃO CIRÚRGICA	
Wilson Trevisan Junior Angelo Marcelo Tirado dos Santos Roberta Gava Pratti	
 https://doi.org/10.22533/at.ed.37122290611	

CAPÍTULO 12..... 95

EXPANSÃO DE CRISTA ÓSSEA

Wilson Trevisan Junior
Marcela Moreira Penteado
Roberta Gava Pratti

 <https://doi.org/10.22533/at.ed.37122290612>

CAPÍTULO 13..... 101

LATERALIZAÇÃO DO NERVO ALVEOLAR INFERIOR


Wilson Trevisan Junior
Marcela Moreira Penteado
Roberta Gava Pratti

 <https://doi.org/10.22533/at.ed.37122290613>

CAPÍTULO 14..... 107

CORTICOTOMIA PARA MOVIMENTAÇÃO DENTÁRIA

Wilson Trevisan Junior
Marcela Moreira Penteado
Ricardo Takahashi

 <https://doi.org/10.22533/at.ed.37122290614>

CAPÍTULO 15..... 116

CORREÇÃO DE MORDIDA ABERTA


Wilson Trevisan Junior
Marcela Moreira Penteado
Rafaela Gheller
Ricardo Takahashi

 <https://doi.org/10.22533/at.ed.37122290615>

CAPÍTULO 16..... 124

OSTEOTOMIA E OSTEOPLASTIA

Wilson Trevisan Junior
Maria Beatriz Bergonse Pereira Pedriali
Jessyka Lorena Tsunouchi Fabbri
Angelo Marcelo Tirado dos Santos
Mariana Gabriel
Bruna Gois Arruda

 <https://doi.org/10.22533/at.ed.37122290616>

CAPÍTULO 17..... 143

SORRISO GENGIVAL

Wilson Trevisan Junior
Rafaela Gheller

Marcela Moreira Penteado


 <https://doi.org/10.22533/at.ed.37122290617>

CAPÍTULO 18..... 163

EXODONTIA E IMPLANTE

Wilson Trevisan Junior

Marcela Moreira Penteado


 <https://doi.org/10.22533/at.ed.37122290618>

CAPÍTULO 19..... 166

CAS-KIT, ENXERTO E IMPLANTE

Wilson Trevisan Junior

Marcela Moreira Penteado

 <https://doi.org/10.22533/at.ed.37122290619>

CAPÍTULO 20..... 173

LEVANTAMENTO DE SEIO MAXILAR, ENXERTO E IMPLANTES

Wilson Trevisan Junior

João Paulo Menck Sangiorgio

Marcela Moreira Penteado

 <https://doi.org/10.22533/at.ed.37122290620>

SOBRE OS AUTORES 184

INTRODUÇÃO

Os avanços na reabilitação oral e o maior acesso aos tratamentos com implantes dentários impulsiona novas técnicas na prática odontológica. Oferecer opções aos pacientes agrega valor e confiabilidade, além de contribuir para a busca de soluções rápidas, estéticas, funcionais e seguras à longo prazo.

A Odontologia disponibiliza várias estratégias para otimizar tempo e condições de trabalho. Em todas as áreas, há possibilidade de indicação de cirurgias para que haja ganho funcional e/ou estético.

Através da osteotomia é possível realizar cirurgias de levantamento de seio maxilar, expansão de rebordo alveolar, extração de raízes com anquilose alveolodentária, corticomias de precisão para movimentos dentários, segmentação de maxila, expansão rápida da maxila, lateralização do nervo alveolar inferior, cirurgias ortognáticas, distração osteogênica, obtenção de osso autógeno para enxerto e ainda reabilitação de implantes.

Na dentística restauradora por exemplo, correções de sorriso gengival são realizadas através de osteotomia e osteoplastia, devolvendo ao paciente estética harmônica. Na implantodontia, o sucesso da grande maioria dos casos dependem de levantamento de seio maxilar, lateralização do nervo alveolar inferior, expansão de crista óssea ou enxertos de biomateriais. Na ortodontia, dentes impactados ou supranumerários podem atrapalhar a movimentação dentária necessitando remoção, além e situações em que a corticotomia pode ser utilizada para favorecer movimentos ortodônticos ou ortopédicos.

Tratando-se de condições adversas, cirurgia parendodôntica, remoção de terceiro molar, raiz residual, implante mal posicionado ou lesões são casos que requerem tratamento cirúrgico para cessar o desconforto do paciente e eliminar os focos bacterianos, os quais o mantêm em condição sistêmica arriscada.

A utilização de instrumentos rotatórios na osteotomia é muito frequente por apresentar vantagens como maior agilidade no procedimento, menor trauma mecânico comparado ao cinzel e martelo, além de proporcionar maior regularidade de contorno. Entretanto é necessário que se aplique adequada força ou pressão para à obtenção do corte, caso contrário pode-se produzir sérios danos ao tecido ósseo, devido à osteonecrose marginal provocada por injúrias térmicas.

Estudos como o de Fedlli Jr (2015) mostram que a necrose óssea pode ocorrer severamente se durante 1 minuto a temperatura for maior que 47°C, portanto ao utilizar repetidamente os instrumentos rotatórios para o preparo de osteotomias pode ocorrer calor friccional com posterior necrose do osso adjacente à área operada, diminuindo a capacidade de reparação da loja cirúrgica.

A energia do corte utilizada durante as osteotomias dissipa-se na forma de calor. Por isso a importância da irrigação externa com água destilada, responsável por manter a

temperatura abaixo de 47°C.

Buscando otimizar tempo cirúrgico e reparação tecidual, um sistema utilizando ondas ultrassônicas foi desenvolvido pelo Dr. Tomaso Vercellotti em conjunto com a equipe de engenheiros da Mectron Medical Technology, em 2007 na Itália. Desde então, o ultrassom Piezoelétrico é utilizado nas mais diversas condições cirúrgicas. Utiliza micro-vibrações para cortar tecidos mineralizados e funciona pelo efeito da piezoelectricidade, ou seja, a capacidade de alguns cristais gerarem corrente elétrica em resposta à pressão mecânica, sendo três vezes mais potente que os ultrassons convencionais.

Com experiência nesse assunto, o objetivo desse exemplar é apresentar casos clínicos em que a piezocirurgia foi empregada, além de descrever os benefícios que foram observados com essa inovação.

ULTRASSOM PIEZOCIRÚRGICO

A piezoelectricidade é um fenômeno físico específico de certos cristais que sofrem oscilação mecânica, permitindo movimentos pendulares e vibratórios com variações de amplitude nanométrica. Foi descoberta por Pierre Curie em 1881 e posteriormente cirurgiões bucomaxilo faciais utilizaram essas ondas oscilatórias em um instrumento de ultrassom que era capaz de gerar cavitação, caracterizada por ruptura da coesão molecular de líquidos.

O ultrassom piezoelétrico tornou-se uma evolução dos instrumentos cortantes cirúrgicos, pois através de oscilamento ultrassônico em três dimensões (frequência modulada) possibilita corte seletivo e preciso, sem lesionar tecidos moles. Esta seletividade para tecidos específicos tem como base o conteúdo de água, a resistência à tração e a diferença de densidade dos tecidos.

Com leve pressão mecânica exercida, o efeito da piezoelectricidade é transformado em corrente elétrica. Essa corrente elétrica é convertida em ondas ultrasônicas através de uma peça de mão anexada a insertos especiais e ao atingir vasos, nervos e membranas o dispositivo cessa sua atividade preservando essas estruturas. Isso ocorre porque a cabeça de corte é inativada logo que perde o contato com os tecidos mineralizados, de modo que um escorregamento acidental do dispositivo em tecidos moles circundantes não causa nenhum dano, reduzindo o sangramento e conseqüentemente melhorando o pós-operatório. Além da vantagem de criar um campo cirúrgico com menor sangramento pela coagulação de pequenos vasos, os equipamentos de ultrassom pode também permitir um procedimento de corte do osso com maior precisão.

O padrão vibratório possui frequência de 24,7 a 29,5 kHz podendo atingir até 30 kHz com oscilação de 60 a 200 $\mu\text{m/s}$, ou seja, é três vezes mais potente que ultrassons convencionais mesmo utilizando frequência baixa, a qual corta tecido duro e não atinge tecido mole, já que este necessita de pelo menos 50 kHz para lesionar.

É classificado como um aparelho potencialmente utilizado para técnicas de dissecação seletiva de tecidos mineralizados. Essa seletividade tem como base o conteúdo de água, a resistência à tração e a diferença de densidade dos tecidos. Também a cabeça de corte é inativa, permitindo que a perda de contato com tecidos mineralizados, como por exemplo em um escorregamento acidental em tecido mole circundante, não cause nenhum dano.

Embora o aparelho tenha um corte seletivo somente em tecidos duros (dentes ou ossos), ele deve ser manuseado somente por especialistas ou pessoas que estejam habilitadas para seu manejo. Utilizando corretamente o equipamento, ele não oferece riscos, porém algumas limitações com pacientes e/ou operadores que possuem marcapassos ou outros aparelhos implantados precisam ser respeitadas, já que pode existir interferência no funcionamento e ocasionar sérios problemas. De qualquer forma, se uma força excessiva for aplicada o corte é interrompido, ou seja, quanto mais suave a pressão da

serra piezoelétrica sobre o tecido ósseo, mais linear será a vibração do instrumento e consequentemente melhor o corte.

O ultrassom Piezoelétrico veio para contribuir para as questões desfavoráveis das técnicas cirúrgicas clássicas, como o uso de maior pressão na osteotomia, o que gera efeitos biológicos negativos na reparação tecidual como por exemplo necrose ou maior tempo pós-operatório para completar o processo de reparo tecidual.

As cirurgias podem ser realizadas com baixa pressão manual e cortes micrométricos precisos limitando o dano tecidual especialmente aos osteócitos. O sítio cirúrgico é limpo devido à solução irrigadora de água destilada a 4°C em forma de aerossol, que contribui para melhor visualização e melhor acesso do campo operatório, além de menor trauma cirúrgico por refrigerar os tecidos e não ocasionar osteonecrose, preservar os osteócitos, melhorar a reparação tecidual e causar menor estresse tanto para o profissional quanto para o paciente, pelo fato de ser menos sonoro e vibrátil.

Por essas vantagens, muitos autores apontam a piezo-cirurgia como uma nova e revolucionária técnica de osteotomia ideal para regiões delicadas em que a comunicação de tecido duro com tecido mole é extremamente íntima, como ocorrem em cirurgias periodontais de: elevação da membrana do seio maxilar, osteotomia para obtenção de tecido ósseo, remoção de raspas ósseas, osteotomia para lateralização do nervo alveolar inferior, cirurgia de expansão rápida da maxila e cirurgias ortognáticas.

O aparelho é composto por:

- Aparelho Ultrassônico Piezocirúrgico
- Bomba peristáltica
- Saca insertos
- Peça de mão acoplada com o cabo
- Pedal acionador
- Cabo de energia
- Haste metálica para suporte da peça de mão
- Haste metálica para suporte da água para injeção
- Bandeja cirúrgica para esterilização
- Pontas de corte diamantadas ou em titânio com inserções diamantadas

De modo geral, o equipamento ultrassônico a peça de mão possui transdutores de titânio de bário responsáveis por transmitirem seus movimentos para a ponta ativa proporcionando o corte. A ponta ativa, que pode ter ou não cobertura por diamante ou

nitrito de titânio, está disponível em vários formatos e são específicas para cada tipo de osso e corte a ser realizado. A peça de mão é conectada por um cabo a uma unidade central que fornece energia e que ainda contém alças para que líquidos de irrigação sejam acoplados ao sistema.

A montagem das partes deve seguir as instruções do fabricante lembrando sempre que não deve usar a bomba peristáltica aberta, já que pode ocasionar acidentes caso o cabo desprenda do aparelho.

Possui botão de liga e desliga, visor onde o profissional seleciona a função Endo ou Perio. A função Endo pode modificar a velocidade do corte e a vazão do líquido irrigante. Se modificar para a função Perio, o visor permite escolher o tipo de osso a ser cortado, a vazão do líquido irrigante e a velocidade do corte dos insertos.

Existe também a função *clean* que limpa o sistema hidráulico da máquina. Esta deve ser utilizada após a utilização do aparelho e antes da limpeza, desinfecção e esterilização das partes componentes.

VANTAGENS E DESVANTAGENS

A precisão e a seletividade do aparelho tornam sua técnica superior às técnicas convencionais de osteotomias com instrumentos rotativos, pois com a utilização de brocas há a necessidade de um esforço maior na empunhadura e assim uma diminuição na sensibilidade cirúrgica. Desta forma os ultrassons cirúrgicos estão indicados principalmente em operações em que a área de interesse está adjacente aos vasos e nervos, tais como osteotomias para remoção de raízes residuais, processos inflamatórios apicais e terceiros molares localizados próximo ao nervo alveolar inferior e mentoniano. A vantagens da osteotomia com a piezoelectricidade também pode ser aplicado à cirurgia para peri-implantologia, por exemplo, remoção de implantes comprometidos, reposicionamento de implantes que apresentam uma posição não ideal no rebordo alveolar, elevação da membrana do seio maxilar com menor risco de perfuração ou de prejuízo para a membrana de Schneider, obtenção de tecido ósseo para enxertia de rebordos alveolares atróficos.

O aparelho ultrassônico é utilizado em diferentes procedimentos cirúrgicos craniofaciais, onde uma estreita relação de ossos, nervos e os vasos sanguíneos podem ser observados regularmente. Dentre as indicações encontra-se osteotomias Le Fort, enxertia óssea, osteotomias sagital mandibular e abordagem orbital ou na base do crânio. Assim, a aplicação de sua técnica tem vantagens sobre outros instrumentos mecânicos por causa da geometria de corte extremamente preciso e ablação óssea eficiente, minimizando a possibilidade de danos acidentais.

Outra aplicação está nas técnicas de expansão óssea alveolar que fazem uso da elasticidade da crista óssea e são recomendados na presença de qualidade óssea tipos

3 e 4, mas elas têm limites quando o osso residual é extremamente mineralizado porque a expansão mecânica pode produzir fraturas. Quando as paredes inelásticas da cortical são separadas, a eventual fratura de uma das paredes produz o descolamento total da cortical óssea vestibular e conseqüente interrupção do processo de vascularização no osso provocando necrose. A base da expansão da crista óssea com piezoelétrico é a utilização de frequência variável que é capaz de cortar osso sem traumas, permitindo uma expansão da crista óssea.

Landes et al. (2008) avaliaram a viabilidade de cirurgia piezoelétrica como um substituto para as cirurgias ortognáticas convencionais, avaliando quanto à *técnica operatória*, à quantidade de perda de sangue, à exigência de tempo operatório e à integridade de nervos e vasos. Notou-se que houve menor perda sanguínea na cirurgia com ultrassom, porém o tempo trans-operatório foi 13% maior na técnica ultrassônica. A sensibilidade do nervo alveolar inferior foi mantida em 95% dos casos operados com o ultrassom e 85% nos pacientes com osteotomia convencional.

Gruber et al. (2005) relatam algumas vantagens e desvantagens ao uso do ultrassom cirúrgico em cirurgia ortognática de mandíbula. Os autores evidenciam que as osteotomias foram fáceis de serem realizadas e com alta precisão de corte utilizando o aparelho em combinação com as duas pontas OT2 e OT7 (Mectron, Itália). Porém o procedimento com o piezo foi mais demorado comparando-se a osteotomia com serras e brocas. No entanto a grande vantagem foi a perfeita visibilidade com sangramento reduzido no local durante a osteotomia e os distúrbios neurossensoriais subjetivos diminuíram 57,1% por, não só, impedir um contato direto no nervo alveolar inferior, mas também prevenir complicações como danos causados aos tecidos periodontal, dentário ou ósseo.

Embora a cirurgia óssea com ultrassom apresente vantagem decisiva de um corte seletivo e preciso, discutem-se algumas desvantagens tais como: elevado aumento de temperatura, falta de conhecimento dos efeitos a médio e longo prazo e falha por fadiga das peças de corte do aparelho.

Para minimizar o aumento de temperatura gerada pelo ultrassom é fundamento que haja refrigeração eficaz. Por isso a indicação para uso de solução fisiológica a 4°C ou água de injeção precisa ser respeitada. Quanto ao desgaste das peças por fadiga exige-se maior atenção na manutenção e trocas freqüentes das mesmas. E sobre os efeitos a longo prazo, diversos casos clínicos e pesquisas estão sendo publicados no intuito de observar as características teciduais por tempo prolongado.

Estudos histológicos que compararam a taxa de cicatrização do osso alveolar sobre os efeitos de osteotomia com instrumento ultrassônico e convencional (brocas e cinzel) mostraram que a osteotomia com broca produziu uma superfície mais lisa. Nas amostras preparadas com o cinzel e instrumento ultrassônico apresentaram áreas de organização celular dentro do defeito e formação de osteóide em espaços adjacentes da medula. A

atividade dos osteoblastos foi mais pronunciada nas amostras preparadas com o cinzel que naqueles preparados com a broca. A taxa de cicatrização nos períodos posteriores parece ser melhor com o uso do cinzel, seguido de perto pelo uso do aparelho de ultra-sons e mais lento com a broca.

Vercellotti et al. (2005) avaliaram histologicamente e histometricamente as respostas cicatriciais ósseas após cirurgia de ostectomia e osteoplastia com piezo-cirurgia (PS) em relação as outras técnicas freqüentemente utilizadas como broca carbide (CB) e broca diamantada (DB). Observou-se que locais cirúrgicos tratados com CB ou DB houve perda óssea em comparação com as medições de referência inicial, enquanto os sítios cirúrgicos tratados com PS revelou um ganho no nível ósseo.

Camargo Filho et al. (2010) realizaram um estudo que utilizou a cirurgia ultrassônica para realização de enxerto ósseo autógeno para levantamento de seio maxilar. A análise histopatológica revelou osteoblastos organizados em uma única camada na periferia das trabéculas e osteócitos em uma distribuição homogênea, osteoclastos ocasionais foram vistos na periferia das trabéculas, apresentando lacunas Howship. Contudo, foi possível visualizar tecido conjuntivo fibroso em torno destas trabéculas, exibindo grandes quantidades de células osteoprogenitoras e outros com uma morfologia indicativa de diferenciação dos osteoblastos.

Thomas et al. (2017) relatou que o uso do ultrassom piezoelétrico é uma inovação para a Odontologia muito pertinente para atuar exatamente nas limitações existentes com os instrumentos e as técnicas tradicionais. Além de ter ampla indicação e resultados benéficos em termos de cicatrização.

Outros efeitos colaterais do uso generalizado são: trombogênese ou deficiência de circulação sanguínea óssea. Uma área de especial preocupação é a pouca vascularização da mandíbula, onde a trombose dos seus vasos sanguíneos pode levar a óbvios problemas clínicos. Até o momento, não encontra-se complicações pós-operatórias, como dificuldades de cicatrização ou alveolite seca. Porém, em animais indicaram que a freqüência ultrassônica acima de 20 kHz pode induzir a formação de coágulos intravasculares.

Segundo alguns autores, a principal limitação do ultrassom cirúrgico é o fator tempo, entretanto os procedimentos de corte são muito superiores. Dependendo da estrutura óssea e espessura o tempo para osteotomia pode ser aumentado em até 5 vezes ou mais. É evidente que os ossos mais compactos, requerem o uso de equipamentos mais potentes e parâmetros adequados. Além disso, acredita-se que cada nova tecnologia exige treinamentos do operador, a fim de obter o máximo benefício dos recursos tecnológicos disponíveis.

A implantodontia, mantendo-se na linha das tendências de cirurgias minimamente invasivas, tem estudado o uso de ondas ultrassônicas para processamento de osteotomias,

com resultados surpreendentes como ausência de lesões visíveis de tecidos moles adjacentes. Entretanto incidentes não podem ser completamente excluídos de tais procedimentos de osteotomia. É de suma importância observar o funcionamento do aparelho nas determinações técnicas que deve ter micro-vibrações de 60 a 200 $\mu\text{m/s}$ a 24-29 kHz para cortar tecido mineralizado enquanto tecidos moles permanecem invioláveis, porém se tornariam ameaçados com frequências acima de 50 kHz. Além disso, o efeito do corte parece não prejudicar a viabilidade celular, mantendo-se nos mesmos padrões dos métodos convencionais.

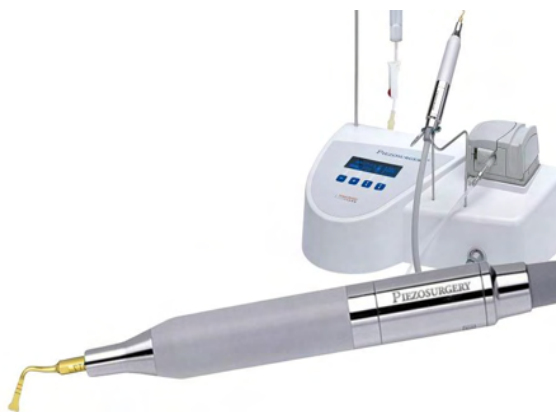

Figura1: Aparelho de ultrassom piezoelétrico.

Fonte: PIEZOSURGERY® 3 - Mectron (Ligúria/Itália).

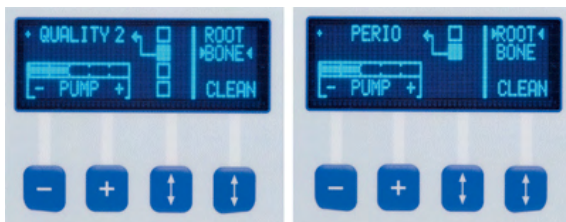


Figura 2: Painel mostrando as diversas funções e regulagens.

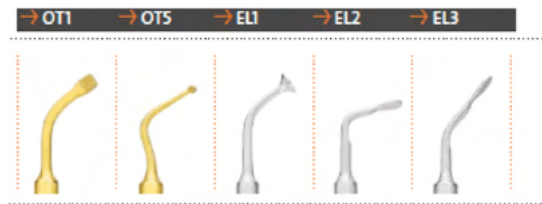


Figura 3: Pontas para serem utilizadas em ultrassom piezoelétrico. A ponta OT1 é indicada para osteotomia leves. A ponta OT5 é indicada para osteotomia de regiões delicadas, principalmente de acesso ao seio maxilar. A ponta EL1 é indicada para levantamento de seio. As pontas EL2 e EL3 são indicadas para descolamento da Membrana de Schneider.

Fonte: PIEZOSURGERY® 3 - Mectron (Ligúria/Itália).

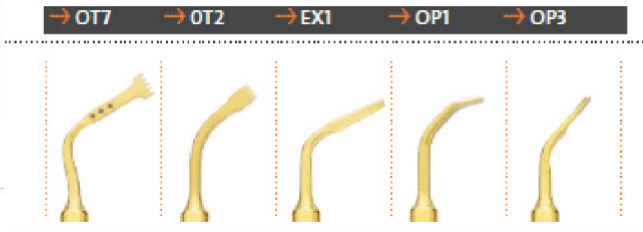
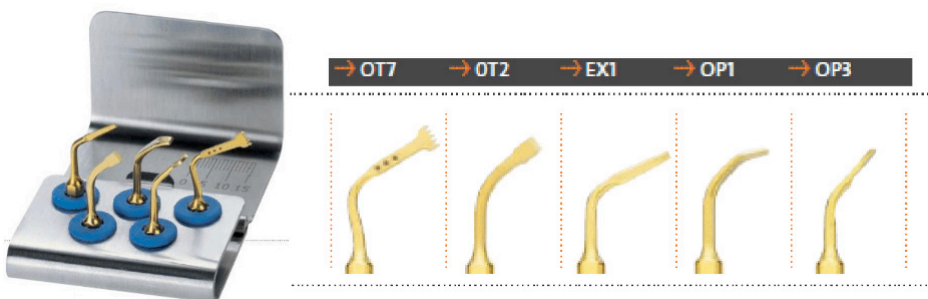


Figura 4: Kit básico de pontas de ultrassom piezoelétrico. A ponta OT7 para osteotomia de grande eficiência em enxertos. A ponta OT2 tem função de descolador de tecidos moles. A ponta EX1 é um cinzel periótomo plano e afiado nos 3 lados para extração de dentes, principalmente inclusos. A ponta OP1 utilizada para osteotomia em regiões proximais. A ponta OP2 é utilizada para osteotomia leve em enxertos.

Fonte: PIEZOSURGERY® 3 - Mectron (Ligúria/Itália).

A piezo-cirurgia é uma revolucionária técnica para osteotomia ideal para o uso entre tecidos duros e tecidos moles. Funciona com baixa pressão, permite o fácil controle durante os cortes e consequentemente maior precisão.

REFERÊNCIAS

1. CAMARGO FILHO, G.P.; CORRÊA, L.; COSTA, C.; PANNUTI, C.M.; SCHMELZEISEN, R.; LUZ, J.G.C. Coparative study of two autogenous graft techniques using piezosurgery for sinus lifting. **Acta Cirúrgica Brasileira**, v.25, n.6, p.485-89, 2010.
2. CONSOLARO, M.F. et.al. Cirurgia Piezelétrica ou Piezocirurgia em Odontologia: o sonho de todo cirurgião. **Dental Press Ortodon Ortop Facial**, v.12, n.6, p.17-20, 2007.
3. EGGERS G. et.al. . Piezosurgery: an ultrasound device for cutting bone and its use and limitations in maxillofacial surgery. **British Journal of Oral and Maxillofacial Surgery**, v.42, p.451-3, 2004.
4. GRUBER, R.M.; KRAMER, F.J.; MERTEN, H.A.; SCHLIEPHAKE, H. Ultrasonic surgery – an alternative way in orthognathic surgery of the mandible – a pilot study. **Int. J. Oral Maxillofac. Surg**, v.34, p.590-3, 2005.
5. KFOURI, F.A.; DUALBI, M.T.; BRETOS, J.L.G. et.al. Cirurgia piezoelétrica em implantodontia: aplicações clínicas. **RGO**, Porto Alegre, v. 57, n.1. p.121-26, jan/mar. 2009.
6. LABANCA M. et.al. Piezoelétric surgery: twenty years of use. **British Journal of Oral and Maxillofacial Surgery**, v.46, p. 265-9, 2008.
7. LANDES, C.A.; STUBINGER, S.; RIEGER, J.; WILLIGER, B.; LINH HA, T.K.; SADER, R. Critical evaluation of piezoelectric osteotomy in orthognathic surgery: operative technique, Blood Loss, Time Requirement, Nerve and Vessel Integrity. **J Oral Maxillofac Surg**, v.66, p.657-74, 2008.
8. MESQUITA, E.; KUNERT, I.R. O ultra-som na prática Odontológica. **ArtMed**, 2008.
9. PEDRIALI, M, B, B, P; TREVISAN JÚNIOR, W; DE ANDRADE, F, G; SANGIORGIO,J, P, M; PIRES, W, R; RAMOS, S, P. Bone regeneration in rat femoral defects after osteotomy with surgical ultrasound. **Minerva Stocatologica** 2016 Feb;65(1):1-10.
10. SCHLEE, M. et.al. Piezosurgery: basics and possibilities. **Implant Dentistry**, v. 15, n.4, p.334-339, 2006.
11. VERCELLOTTI T.; NEVINS ML.; KIM DM.; NEVINS, M.; WADA, K.; SCHENK, RK.; FIORELLINI, JP. Osseous response following resective therapy with piezosurgery. **Int J Periodontics Restorative Dent** 2005;25:543–549.
12. VERCELLOTTI, T. Piezoelectric Surgery in Implantology: A Case Report—A New Piezoelectric Ridge Expansion Technique. **Int J Periodontics Restorative Dent**. 2000;20:359-365.

13. THOMAS M.; AKULA U.; EALLA KKR.; GAJJADA N. Piezosurgery: a boon for modern periodontics. **J Int Soc Prev Community Dent** 2017;7(1):1-7.
14. RASHID, N.; SUBBIAH, V.; AGARWAL, P.; KUMAR, S.; BANSAL, A.; REDDY, S.G.; CHUG, A. Comparison of piezosurgery and conventional rotatory technique in transalveolar extraction of mandibular third molars: a pilot study. **J Oral Biol Craniofac Res** 2020;10(4):615-8.
15. RODRIGUES, M.F.B.; ROCHA, L.L.A.; ACIOLY, R.F.; ROCHA, C.C.L.; CARVALHO, D.C. Piezosurgery-assisted surgical treatment in impacted canine transmigration. **Case Rep Dent** 2020;29:2687827.
16. SILVA LF.; CARVALHO-REIS ENR.; BONARDI JP.; LIMA VN.; MOMESSO GAC.; GARCIA-JUNIOR IR.; FAVERANI LP. Comparison between piezoelectric surgery and conventional saw in sagittal split osteotomies: a systematic review. **Int J Oral Maxillofac Surg** 2017 Aug;46(8):1000-6.
17. KOBAA.; TANOU R.; KIKUTA S.; HIRASHIMA S.; MIYAZONO Y.; KUSUKAWA J. The Usefulness of Piezoelectric Surgery in Sagittal Split Ramus Osteotomy. **Kurume Med J** 2018 Apr 27;64(3):57-63.
18. BERTOSSI D.; NOCINI R.; LUCIANO U.; GALZIGNATO PF.; RICCIARDI G.; LUCCHESI A.; TACCHINO U.; DONADELLO D.; LANARO L.; et al. Piezoelectric surgery inserts vs conventional burst: a clinical investigation. **J Biol Regul Homeost Agents** Mar-Apr 2018;32(2 Suppl. 2):15-19.
19. BUSSOLARO CT.; GALVÁN JG.; PEREIRA CP.; FLORES-MIR C. Maxillary osteotomy complications in piezoelectric surgery compared to conventional surgical techniques: a systematic review. **Int J Oral Maxillofac Surg** 2019 Jun;48(6):720-731.

CORTICOTOMIA PARA MOVIMENTAÇÃO DENTÁRIA

Data de aceite: 03/01/2022

Wilson Trevisan Junior

Marcela Moreira Penteado

Ricardo Takahashi

O tratamento ortodôntico em pacientes adultos vem aumentando consideravelmente nos últimos anos. Geralmente esses pacientes necessitam de um plano de tratamento mais amplo, com o objetivo de melhorar a saúde periodontal e/ou facilitar o tratamento restaurador.

Perda óssea e recessões gengivais associadas com a longa duração do tratamento são aspectos que dificultam a movimentação dental, por isso, procedimentos cirúrgicos podem ser indicados para auxiliar na movimentação ortodôntica, abreviando o tempo de tratamento, diminuindo possíveis riscos de alterações periodontais principalmente reabsorção óssea e favorecendo o aumento da espessura do suporte ósseo alveolar no sentido vestibulo-lingual.

A corticotomia é um desses procedimentos cirúrgicos em que só a cortical óssea é cortada, perfurada ou mecanicamente alterada, sem interferir no osso medular.

Acredita-se que a continuidade e a espessura mais densa da camada de osso cortical é responsável por oferecer maior resistência à movimentação dentária (Fazer um desenho esquemático).

A sua indicação é ampla, desde casos de necessidade de tracionamento de canino palatinizado, dentes em rebordo em forma de ponta de faca ou dentes anquilosados, à tratamento de mordida cruzada uni ou bilateral, mordida aberta e protrusão mandibular.

A técnica é favorável em relação à redução do tempo do tratamento e à manutenção da ancoragem. Já a longo prazo mantém-se a altura da crista alveolar, pois há ausência de reabsorção radicular apical e aumento na espessura do osso vestibular.

A rápida expansão dos movimentos dentais pode ser atribuída ao reparo osteoclástico. Ao invés de reabsorção / aposição, o movimento do osso ocorre em “bloco” e o grau de desmineralização e remineralização pode ser uma explicação mais precisa do que ocorre no osso alveolar durante o movimento fisiológico dos dentes.

TÉCNICAS

1) Clássica - Técnica Kevin Murphy

Consiste em realizar retalhos de

espessura total na vestibular e na lingual, corte parcial seletivo das corticais ósseas concomitante ao acréscimo do enxerto ósseo e posterior fechamento do retalho (Figura 2). Após a cirurgia, os ajustes ortodônticos são realizados aproximadamente a cada duas semanas.

2) Com ultra-som piezoelétrico

Na superfície de raiz correspondente à direção do movimento, corticotomias micro-cirúrgicas são realizadas na vertical e na horizontal em torno da raiz de cada dente com uma microserra piezo-cirúrgica para eliminar resistência óssea cortical (Figura 1). A aplicação imediata de fortes forças biomecânicas produz deslocamento rápido da raiz e do osso cortical em conjunto. Na superfície da raiz oposta ao sentido do movimento, a força de deslocamento produz distração rápida das fibras do ligamento. Durante o processo osteogênico que se segue, a aplicação da biomecânica normal atinge o movimento ortodôntico do dente definitivo.

As vantagens da cirurgia que utiliza o ultrassom piezoelétrico são: corte micrométrico pela ação precisa e segura que limita o dano tecidual especialmente aos osteócitos; corte seletivo, já que afeta apenas tecidos mineralizados em detrimento a tecidos moles adjacentes; sítio cirúrgico limpo, resultado do efeito de cavitação criado pela solução irrigadora e ponta oscilatória; menor estresse para o profissional e o paciente, pelo fato de ser menos sonoro e vibrátil e reparo tecidual mais rápido.

CASO CLÍNICO 1

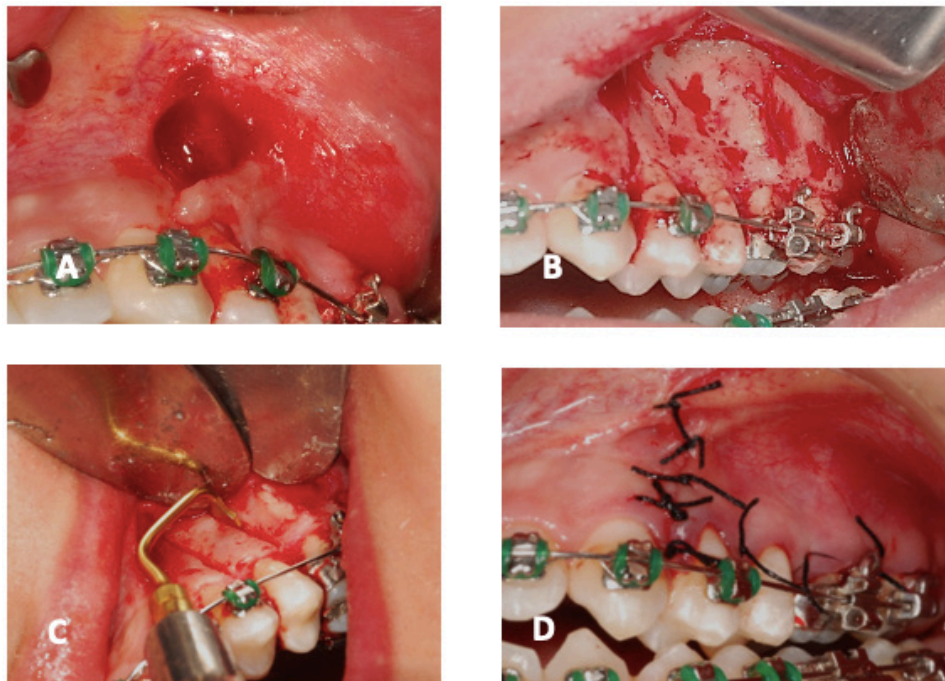


Figura 1: Incisão para acesso na cortical óssea vestibular (A). Rebatimento do retalho (B). Corticotomia realizada com ultrassom piezoelétrico com ponta OT7, com objetivo de criar espaço para movimentação ortodôntica (C). Reposição do retalho e sutura (D).

CASO CLÍNICO 2

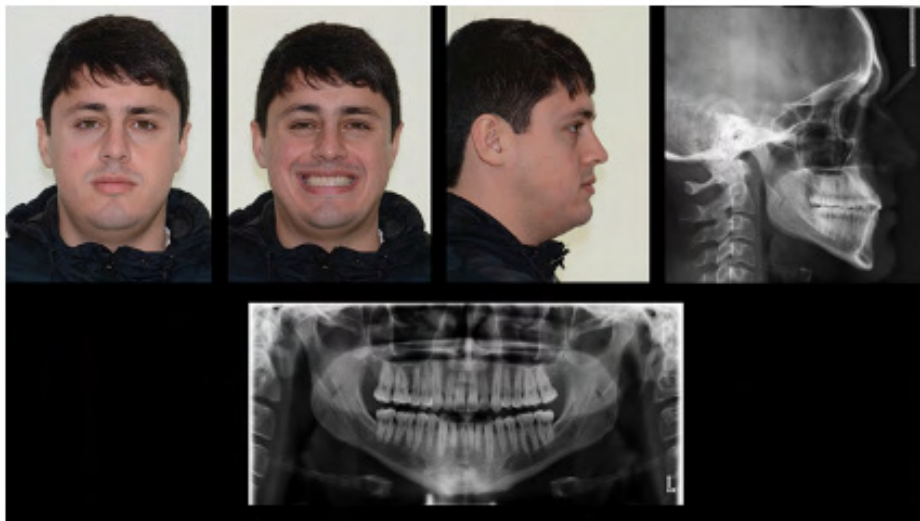

Figura 2: Imagens faciais, telerradiografia e panorâmica do caso clínico inicial.

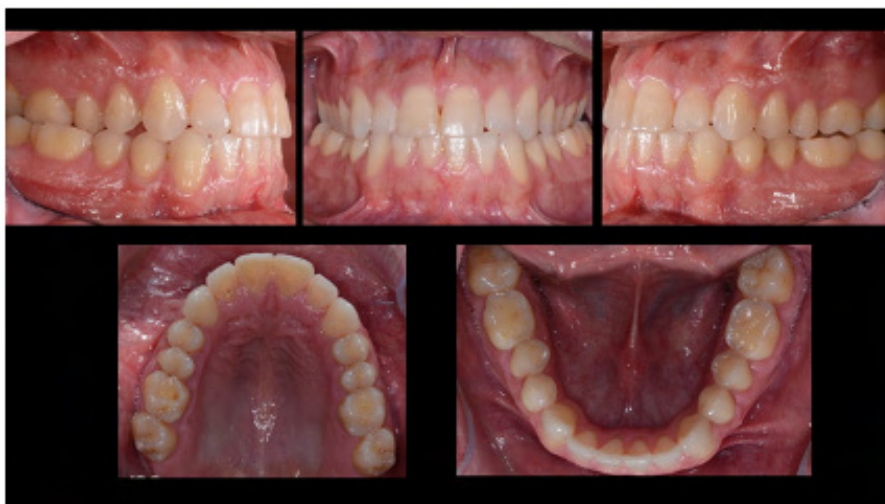

Figura 3: Exame físico inicial. Observar-se mordida cruzada bilateral.

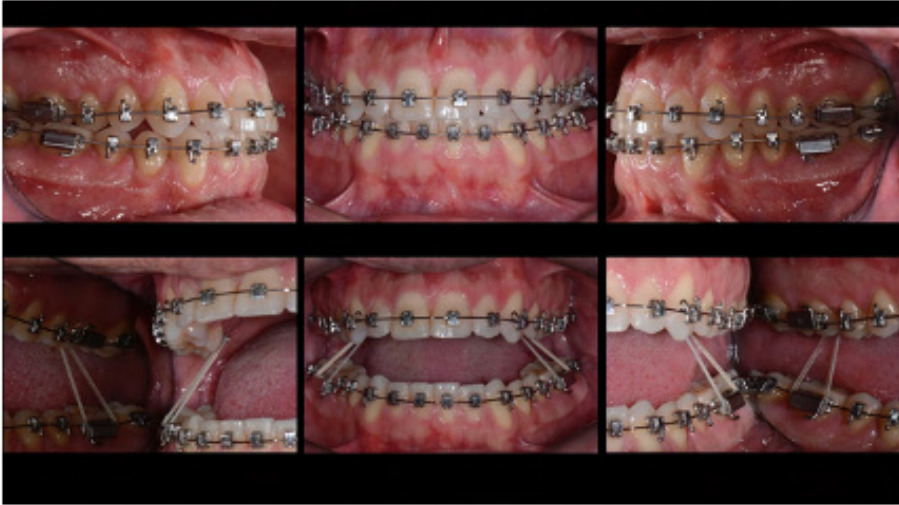


Figura 4: Instalação do aparelho ortodôntico com uso de elásticos.

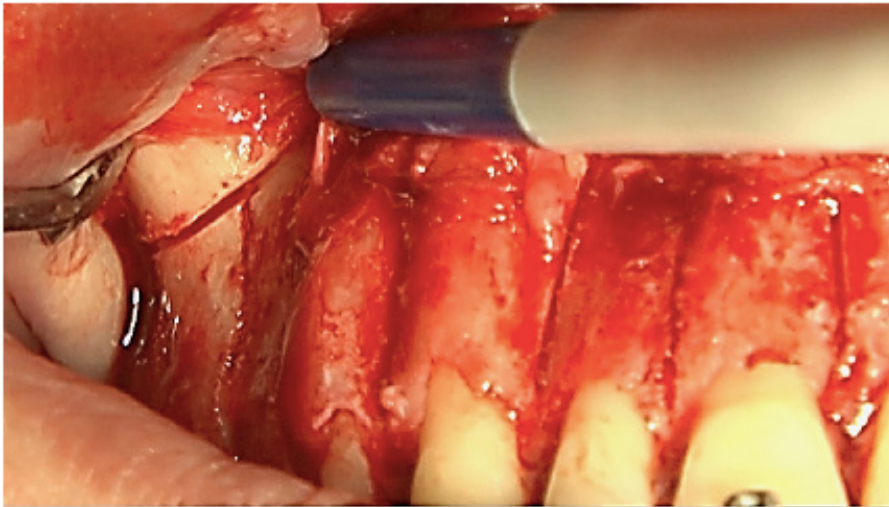


Figura 5: Corticotomia realizada para contribuir na movimentação ortodôntica.

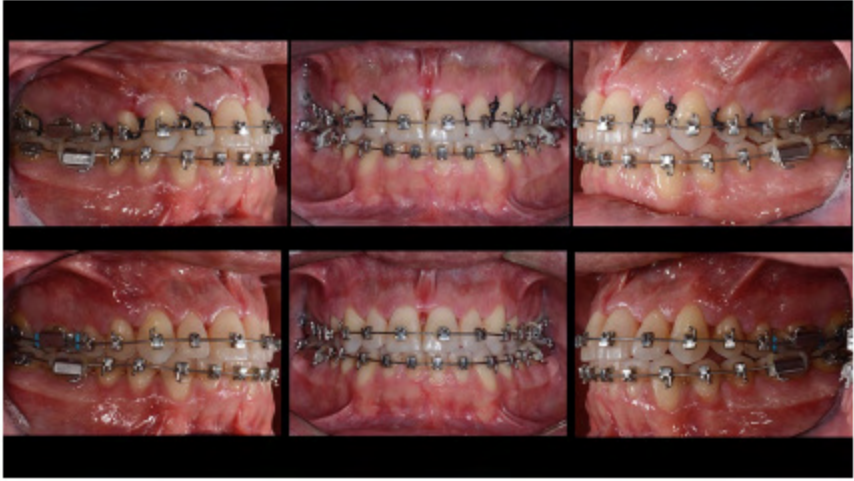

Figura 6: Pós cirúrgico imediato e aspecto após remoção das suturas (7 dias após a cirurgia).

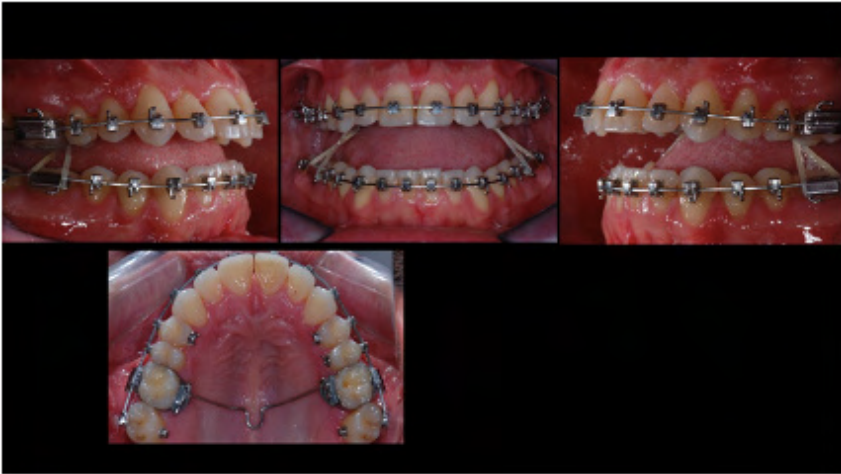

Figura 7: Continuidade do tratamento ortodôntico.

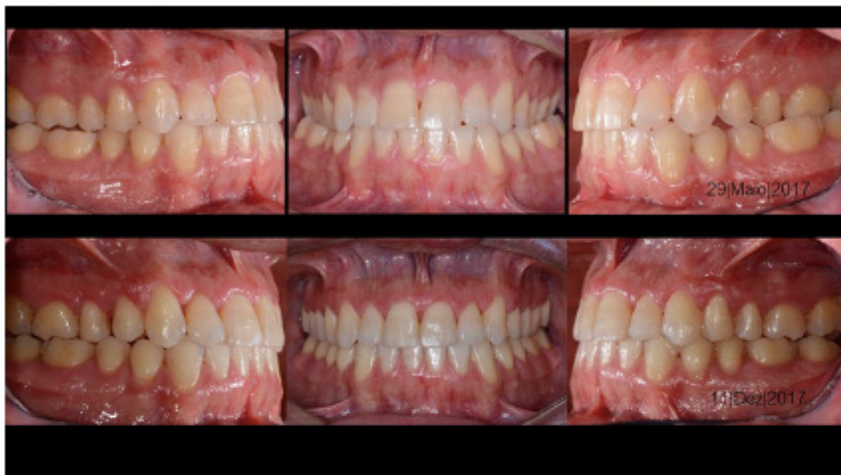

Figura 8: Caso clínico finalizado com 7 meses de tratamento. Observa-se que a corticotomia realizada com piezoelétrico contribui positivamente para a diminuição do tempo de tratamento.

REFERÊNCIAS


1. ABOUL-ELA, S. M. et al. Miniscrew implant-supported maxillary canine retraction with and without corticotomy-facilitated orthodontics. **Am J Orthod Dentofacial Orthop**, v. 139, n. 2, p. 252-9, Feb 2011.
2. ANHOLM, J. M. et al. Corticotomy-facilitated orthodontics. **CDA J**, v. 14, n. 12, p. 7-11, Dec 1986.
3. BERTOSSI, D. et al. Orthodontic microsurgery for rapid dental repositioning in dental malpositions. **J Oral Maxillofac Surg**, v. 69, n. 3, p. 747-53, Mar 2011.
4. CAMARGO FILHO, G. P. et al. Comparative study of two autogenous graft techniques using piezosurgery for sinus lifting. **Acta Cir Bras**, v. 25, n. 6, p. 485-9, Dec 2010.
5. CHUNG, K. R.; KIM, S. H.; LEE, B. S. Speedy surgical-orthodontic treatment with temporary anchorage devices as an alternative to orthognathic surgery. **Am J Orthod Dentofacial Orthop**, v. 135, n. 6, p. 787-98, Jun 2009.
6. CHUNG, K. R. et al. Speedy surgical orthodontic treatment with skeletal anchorage in adults--sagittal correction and open bite correction. **J Oral Maxillofac Surg**, v. 67, n. 10, p. 2130-48, Oct 2009.
7. FISCHER, T. J. Orthodontic treatment acceleration with corticotomy-assisted exposure of palatally impacted canines. **Angle Orthod**, v. 77, n. 3, p. 417-20, May 2007.
8. GENERSON, R. M. et al. Combined surgical and orthodontic management of anterior open bite using corticotomy. **J Oral Surg**, v. 36, n. 3, p. 216-9, Mar 1978.
9. GERMEC, D. et al. Lower incisor retraction with a modified corticotomy. **Angle Orthod**, v. 76, n. 5, p. 882-90, Sep 2006.
10. GONZALEZ-GARCIA, A. et al. Piezoelectric and conventional osteotomy in alveolar distraction osteogenesis in a series of 17 patients. **Int J Oral Maxillofac Implants**, v. 23, n. 5, p. 891-6, Sep-Oct 2008.
11. GRUBER, R. M. et al. Ultrasonic surgery--an alternative way in orthognathic surgery of the mandible. A pilot study. **Int J Oral Maxillofac Surg**, v. 34, n. 6, p. 590-3, Sep 2005.

12. HASSAN, A. H.; AL-FRAIDI, A. A.; AL-SAEED, S. H. Corticotomy-assisted orthodontic treatment: review. **Open Dent J**, v. 4, p. 159-64, 2010.
13. HASSAN, A. H. et al. Unilateral cross bite treated by corticotomy-assisted expansion: two case reports. **Head Face Med**, v. 6, p. 6, 2010.
14. HORTON, J. E.; TARPLEY, T. M., JR.; JACOWAY, J. R. Clinical applications of ultrasonic instrumentation in the surgical removal of bone. **Oral Surg Oral Med Oral Pathol**, v. 51, n. 3, p. 236-42, Mar 1981.
15. HORTON, J. E.; TARPLEY, T. M., JR.; WOOD, L. D. The healing of surgical defects in alveolar bone produced with ultrasonic instrumentation, chisel, and rotary bur. **Oral Surg Oral Med Oral Pathol**, v. 39, n. 4, p. 536-46, Apr 1975.
16. IINO, S.; SAKODA, S.; MIYAWAKI, S. An adult bimaxillary protrusion treated with corticotomy-facilitated orthodontics and titanium miniplates. **Angle Orthod**, v. 76, n. 6, p. 1074-82, Nov 2006.
17. KOLE, H. Surgical operations on the alveolar ridge to correct occlusal abnormalities. **Oral Surg Oral Med Oral Pathol**, v. 12, n. 5, p. 515-29 concl, May 1959.
18. KOTRIKOVA, B. et al. Piezosurgery--a new safe technique in cranial osteoplasty? **Int J Oral Maxillofac Surg**, v. 35, n. 5, p. 461-5, May 2006.
19. LANDES, C. A. et al. Critical evaluation of piezoelectric osteotomy in orthognathic surgery: operative technique, blood loss, time requirement, nerve and vessel integrity. **J Oral Maxillofac Surg**, v. 66, n. 4, p. 657-74, Apr 2008.
20. LEE, J. K.; CHUNG, K. R.; BAEK, S. H. Treatment outcomes of orthodontic treatment, corticotomy-assisted orthodontic treatment, and anterior segmental osteotomy for bimaxillary dentoalveolar protrusion. **Plast Reconstr Surg**, v. 120, n. 4, p. 1027-36, Sep 15 2007.
21. LIRA, H. G.; FILHO, H. N. Emprego de Áreas Doadoras Intra-Orais Nas Reconstruções Ósseas Alveolares. In: QUINTESSENCE (Ed.). **Osseointegração e o Tratamento Multidisciplinar**. São Paulo, 2006. cap. parte VII, p.153-173.
22. MUNOZ-GUERRA, M. F.; NAVAL-GIAS, L.; CAPOTE-MORENO, A. Le Fort I osteotomy, bilateral sinus lift, and inlay bone-grafting for reconstruction in the severely atrophic maxilla: a new vision of the sandwich technique, using bone scrapers and piezosurgery. **J Oral Maxillofac Surg**, v. 67, n. 3, p. 613-8, Mar 2009.
23. MURPHY, K. G. et al. Periodontal accelerated osteogenic orthodontics: a description of the surgical technique. **J Oral Maxillofac Surg**, v. 67, n. 10, p. 2160-6, Oct 2009.
24. NOWZARI, H.; YORITA, F. K.; CHANG, H. C. Periodontally accelerated osteogenic orthodontics combined with autogenous bone grafting. **Compend Contin Educ Dent**, v. 29, n. 4, p. 200-6; quiz 207, 218, May 2008.
25. PEDRIALI MBBP; TREVISAN JUNIOR W; DE ANDRADE FG; SANGIORGIO PM; PIRES WR; RAMOS SP. Bone regeneration in rat femoral defects after osteotom with surgical ultrasoun. **Minerva Stomatologica**, v.5, n.1, p.1-1,2016.
26. SOHN, D. S. et al. Piezoelectric osteotomy for intraoral harvesting of bone blocks. **Int J Periodontics Restorative Dent**, v. 27, n. 2, p. 127-31, Apr 2007.
27. STUBINGER, S. et al. Intraoral piezosurgery: preliminary results of a new technique. **J Oral Maxillofac Surg**, v. 63, n. 9, p. 1283-7, Sep 2005.

28. VERCELLOTTI, T. Piezoelectric surgery in implantology: a case report--a new piezoelectric ridge expansion technique. **Int J Periodontics Restorative Dent**, v. 20, n. 4, p. 358-65, Aug 2000.
29. VERCELLOTTI, T. et al. Osseous response following resective therapy with piezosurgery. **Int J Periodontics Restorative Dent**, v. 25, n. 6, p. 543-9, Dec 2005. 30. VERCELLOTTI, T.; PODESTA, A. Orthodontic microsurgery: a new surgically guided technique for dental movement. **Int J Periodontics Restorative Dent**, v. 27, n. 4, p. 325-31, Aug 2007.
30. WALMSLEY, A. D.; LAIRD, W. R.; WILLIAMS, A. R. Intra-vascular thrombosis associated with dental ultrasound. **J Oral Pathol**, v. 16, n. 5, p. 256-9, May 1987.
31. WILCKO, M. T. et al. Accelerated osteogenic orthodontics technique: a 1-stage surgically facilitated rapid orthodontic technique with alveolar augmentation. **J Oral Maxillofac Surg**, v. 67, n. 10, p. 2149-59, Oct 2009.
32. Charavet, C.; Lambert F.; Lecloux G.; Le Gall M. Accelerated orthodontic treatment using corticotomies: what are the minimally invasive alternatives? **Orthod Fr** 2019 Mar;90(1):5-12.
33. Mertens, B.; Angioni, C.; Orti, V.; Pierre, C. Collaboration between periodontics and orthodontics: interest of alveolar corticotomies and piezocision. Review of literature. **Orthod Fr** 2017 Jun;88(2):179-91.

🌐 www.atenaeditora.com.br
✉ contato@atenaeditora.com.br
📷 @atenaeditora
📘 www.facebook.com/atenaeditora.com.br

MANUAL DE USO CLÍNICO DO



Ultrassom Piezoelétrico

Atena
Editora
Ano 2022

🌐 www.atenaeditora.com.br
✉ contato@atenaeditora.com.br
📷 @atenaeditora
📘 www.facebook.com/atenaeditora.com.br

MANUAL DE USO CLÍNICO DO



Ultrassom Piezoelétrico

Atena
Editora
Ano 2022