

WILSON TREVISAN JUNIOR
MARCELA MOREIRA PENTEADO
& COLABORADORES

MANUAL DE USO CLÍNICO DO




Ultrassom Piezoelétrico

Atena
Editora

Ano 2022

WILSON TREVISAN JUNIOR
MARCELA MOREIRA PENTEADO
& COLABORADORES

MANUAL DE USO CLÍNICO DO



Ultrassom Piezoelétrico

Atena
Editora
Ano 2022

Editora chefe

Profª Drª Antonella Carvalho de Oliveira

Editora executiva

Natalia Oliveira

Assistente editorial

Flávia Roberta Barão

Bibliotecária

Janaina Ramos

Projeto gráfico

Bruno Oliveira

Camila Alves de Cremona

Daphynny Pamplona

Luiza Alves Batista

Natália Sandrini de Azevedo

Imagens da capa

Canva

Edição de arte

Marcela Moreira Penteadou

2022 by Atena Editora

Copyright © Atena Editora

Copyright do texto © 2022 Os autores

Copyright da edição © 2022 Atena Editora

Direitos para esta edição cedidos à Atena Editora pelos autores.

Open access publication by Atena Editora



Todo o conteúdo deste livro está licenciado sob uma Licença de Atribuição Creative Commons. Atribuição-Não-Comercial-Não-Derivativos 4.0 Internacional (CC BY-NC-ND 4.0).

O conteúdo dos artigos e seus dados em sua forma, correção e confiabilidade são de responsabilidade exclusiva dos autores, inclusive não representam necessariamente a posição oficial da Atena Editora. Permitido o *download* da obra e o compartilhamento desde que sejam atribuídos créditos aos autores, mas sem a possibilidade de alterá-la de nenhuma forma ou utilizá-la para fins comerciais.

Todos os manuscritos foram previamente submetidos à avaliação cega pelos pares, membros do Conselho Editorial desta Editora, tendo sido aprovados para a publicação com base em critérios de neutralidade e imparcialidade acadêmica.

A Atena Editora é comprometida em garantir a integridade editorial em todas as etapas do processo de publicação, evitando plágio, dados ou resultados fraudulentos e impedindo que interesses financeiros comprometam os padrões éticos da publicação. Situações suspeitas de má conduta científica serão investigadas sob o mais alto padrão de rigor acadêmico e ético.

Conselho Editorial**Ciências Biológicas e da Saúde**

Profª Drª Aline Silva da Fonte Santa Rosa de Oliveira – Hospital Federal de Bonsucesso

Profª Drª Ana Beatriz Duarte Vieira – Universidade de Brasília

Profª Drª Ana Paula Peron – Universidade Tecnológica Federal do Paraná

Prof. Dr. André Ribeiro da Silva – Universidade de Brasília

Profª Drª Anelise Levay Murari – Universidade Federal de Pelotas

Prof. Dr. Benedito Rodrigues da Silva Neto – Universidade Federal de Goiás



Prof. Dr. Cirênio de Almeida Barbosa – Universidade Federal de Ouro Preto
Prof^o Dr^a Daniela Reis Joaquim de Freitas – Universidade Federal do Piauí
Prof^o Dr^a Débora Luana Ribeiro Pessoa – Universidade Federal do Maranhão
Prof. Dr. Douglas Siqueira de Almeida Chaves – Universidade Federal Rural do Rio de Janeiro
Prof. Dr. Edson da Silva – Universidade Federal dos Vales do Jequitinhonha e Mucuri
Prof^o Dr^a Elizabeth Cordeiro Fernandes – Faculdade Integrada Medicina
Prof^o Dr^a Eleuza Rodrigues Machado – Faculdade Anhanguera de Brasília
Prof^o Dr^a Elane Schwinden Prudêncio – Universidade Federal de Santa Catarina
Prof^o Dr^a Eysler Gonçalves Maia Brasil – Universidade da Integração Internacional da Lusofonia Afro-Brasileira
Prof. Dr. Ferlando Lima Santos – Universidade Federal do Recôncavo da Bahia
Prof^o Dr^a Fernanda Miguel de Andrade – Universidade Federal de Pernambuco
Prof. Dr. Fernando Mendes – Instituto Politécnico de Coimbra – Escola Superior de Saúde de Coimbra
Prof^o Dr^a Gabriela Vieira do Amaral – Universidade de Vassouras
Prof. Dr. Gianfábio Pimentel Franco – Universidade Federal de Santa Maria
Prof. Dr. Helio Franklin Rodrigues de Almeida – Universidade Federal de Rondônia
Prof^o Dr^a Iara Lúcia Tescarollo – Universidade São Francisco
Prof. Dr. Igor Luiz Vieira de Lima Santos – Universidade Federal de Campina Grande
Prof. Dr. Jefferson Thiago Souza – Universidade Estadual do Ceará
Prof. Dr. Jesus Rodrigues Lemos – Universidade Federal do Piauí
Prof. Dr. Jônatas de França Barros – Universidade Federal do Rio Grande do Norte
Prof. Dr. José Aderval Aragão – Universidade Federal de Sergipe
Prof. Dr. José Max Barbosa de Oliveira Junior – Universidade Federal do Oeste do Pará
Prof^o Dr^a Juliana Santana de Curcio – Universidade Federal de Goiás
Prof^o Dr^a Lívia do Carmo Silva – Universidade Federal de Goiás
Prof. Dr. Luís Paulo Souza e Souza – Universidade Federal do Amazonas
Prof^o Dr^a Magnólia de Araújo Campos – Universidade Federal de Campina Grande
Prof. Dr. Marcus Fernando da Silva Praxedes – Universidade Federal do Recôncavo da Bahia
Prof^o Dr^a Maria Tatiane Gonçalves Sá – Universidade do Estado do Pará
Prof. Dr. Maurilio Antonio Varavallo – Universidade Federal do Tocantins
Prof^o Dr^a Mylena Andréa Oliveira Torres – Universidade Ceuma
Prof^o Dr^a Natiéli Piovesan – Instituto Federaci do Rio Grande do Norte
Prof. Dr. Paulo Inada – Universidade Estadual de Maringá
Prof. Dr. Rafael Henrique Silva – Hospital Universitário da Universidade Federal da Grande Dourados
Prof^o Dr^a Regiane Luz Carvalho – Centro Universitário das Faculdades Associadas de Ensino
Prof^o Dr^a Renata Mendes de Freitas – Universidade Federal de Juiz de Fora
Prof^o Dr^a Sheyla Mara Silva de Oliveira – Universidade do Estado do Pará
Prof^o Dr^a Suely Lopes de Azevedo – Universidade Federal Fluminense
Prof^o Dr^a Vanessa da Fontoura Custódio Monteiro – Universidade do Vale do Sapucaí
Prof^o Dr^a Vanessa Lima Gonçalves – Universidade Estadual de Ponta Grossa
Prof^o Dr^a Vanessa Bordin Viera – Universidade Federal de Campina Grande
Prof^o Dr^a Welma Emídio da Silva – Universidade Federal Rural de Pernambuco



Manual de uso clínico do ultrassom piezoelétrico

Diagramação: Daphynny Pamplona
Correção: Bruno Oliveira
Indexação: Amanda Kelly da Costa Veiga
Revisão: Os autores
Organizadores: Wilson Trevisan Junior
Marcela Moreira Penteadado

Dados Internacionais de Catalogação na Publicação (CIP)

M294 Manual de uso clínico do ultrassom piezoelétrico /
Organizadores Wilson Trevisan Junior, Marcela Moreira
Penteadado. – Ponta Grossa - PR: Atena, 2022.

Formato: PDF

Requisitos de sistema: Adobe Acrobat Reader

Modo de acesso: World Wide Web

Inclui bibliografia

ISBN 978-65-258-0337-1

DOI: <https://doi.org/10.22533/at.ed.371222906>

1. Ultrassom. I. Trevisan Junior, Wilson (Organizador). II.
Penteadado, Marcela Moreira (Organizadora). III. Título.

CDD 616.07543

Elaborado por Bibliotecária Janaina Ramos – CRB-8/9166

Atena Editora
Ponta Grossa – Paraná – Brasil
Telefone: +55 (42) 3323-5493
www.atenaeditora.com.br
contato@atenaeditora.com.br



DECLARAÇÃO DOS AUTORES

Os autores desta obra: 1. Atestam não possuir qualquer interesse comercial que constitua um conflito de interesses em relação ao artigo científico publicado; 2. Declaram que participaram ativamente da construção dos respectivos manuscritos, preferencialmente na: a) Concepção do estudo, e/ou aquisição de dados, e/ou análise e interpretação de dados; b) Elaboração do artigo ou revisão com vistas a tornar o material intelectualmente relevante; c) Aprovação final do manuscrito para submissão.; 3. Certificam que os artigos científicos publicados estão completamente isentos de dados e/ou resultados fraudulentos; 4. Confirmam a citação e a referência correta de todos os dados e de interpretações de dados de outras pesquisas; 5. Reconhecem terem informado todas as fontes de financiamento recebidas para a consecução da pesquisa; 6. Autorizam a edição da obra, que incluem os registros de ficha catalográfica, ISBN, DOI e demais indexadores, projeto visual e criação de capa, diagramação de miolo, assim como lançamento e divulgação da mesma conforme critérios da Atena Editora.



DECLARAÇÃO DA EDITORA

A Atena Editora declara, para os devidos fins de direito, que: 1. A presente publicação constitui apenas transferência temporária dos direitos autorais, direito sobre a publicação, inclusive não constitui responsabilidade solidária na criação dos manuscritos publicados, nos termos previstos na Lei sobre direitos autorais (Lei 9610/98), no art. 184 do Código Penal e no art. 927 do Código Civil; 2. Autoriza e incentiva os autores a assinarem contratos com repositórios institucionais, com fins exclusivos de divulgação da obra, desde que com o devido reconhecimento de autoria e edição e sem qualquer finalidade comercial; 3. Todos os e-book são *open access*, *desta forma* não os comercializa em seu site, sites parceiros, plataformas de *e-commerce*, ou qualquer outro meio virtual ou físico, portanto, está isenta de repasses de direitos autorais aos autores; 4. Todos os membros do conselho editorial são doutores e vinculados a instituições de ensino superior públicas, conforme recomendação da CAPES para obtenção do Qualis livro; 5. Não cede, comercializa ou autoriza a utilização dos nomes e e-mails dos autores, bem como nenhum outro dado dos mesmos, para qualquer finalidade que não o escopo da divulgação desta obra.



SUMÁRIO

CAPÍTULO 1..... 13

EXODONTIA DE RAIZ RESIDUAL


Wilson Trevisan Junior
Marcela Moreira Penteadó
Roberta Gava Pratti
Guilherme Schmitt de Andrade
Marina Gullo Augusto

 <https://doi.org/10.22533/at.ed.3712229061>

CAPÍTULO 2..... 21

EXODONTIA DE SUPRANUMERÁRIO


Wilson Trevisan Junior
Marcela Moreira Penteadó
Rafaela Gheller

 <https://doi.org/10.22533/at.ed.3712229062>

CAPÍTULO 3..... 28

REMOÇÃO DE CANINO IMPACTADO


Wilson Trevisan Junior
Marcela Moreira Penteadó
Rafaela Gheller

 <https://doi.org/10.22533/at.ed.3712229063>

CAPÍTULO 4..... 34

EXODONTIA DE DENTE INCLUSO


Wilson Trevisan Junior
Marcela Moreira Penteadó
Rafaela Gheller
Marina Gullo Augusto
Guilherme Schmitt de Andrade







 <https://doi.org/10.22533/at.ed.3712229064>

CAPÍTULO 5..... 43

RETIRADA DE EXOSTOSE

Wilson Trevisan Junior
Marcela Moreira Penteadó
Rafaela Gheller


 <https://doi.org/10.22533/at.ed.3712229065>

CAPÍTULO 6	49
CIRURGIA PARENDODÔNTICA	
Wilson Trevisan Junior Marcela Moreira Penteado Roberta Gava Pratti Bruno Shindi Hirata	
 https://doi.org/10.22533/at.ed.3712229066	
CAPÍTULO 7	56
REMOÇÃO DE LESÕES APICAIS	
Wilson Trevisan Junior Marcela Moreira Penteado Roberta Gava Pratti	
 https://doi.org/10.22533/at.ed.3712229067	
CAPÍTULO 8	61
REMOÇÃO DE IMPLANTES OSSEOINTEGRADOS	
Wilson Trevisan Junior Bruna Gois Arruda Marcela Moreira Penteado	
 https://doi.org/10.22533/at.ed.3712229068	
CAPÍTULO 9	73
LEVANTAMENTO DE SEIO MAXILAR	
Wilson Trevisan Junior Marcela Moreira Penteado	
 https://doi.org/10.22533/at.ed.3712229069	
CAPÍTULO 10	78
OBTENÇÃO DE OSSO EM BLOCO (AUTÓGENO)	
Wilson Trevisan Junior Angelo Marcelo Tirado dos Santos Bruna Gois Arruda	
 https://doi.org/10.22533/at.ed.37122290610	
CAPÍTULO 11	85
DISTRACÇÃO CIRÚRGICA	
Wilson Trevisan Junior Angelo Marcelo Tirado dos Santos Roberta Gava Pratti	
 https://doi.org/10.22533/at.ed.37122290611	

CAPÍTULO 12..... 95

EXPANSÃO DE CRISTA ÓSSEA

Wilson Trevisan Junior
Marcela Moreira Penteado
Roberta Gava Pratti

 <https://doi.org/10.22533/at.ed.37122290612>

CAPÍTULO 13..... 101

LATERALIZAÇÃO DO NERVO ALVEOLAR INFERIOR


Wilson Trevisan Junior
Marcela Moreira Penteado
Roberta Gava Pratti

 <https://doi.org/10.22533/at.ed.37122290613>

CAPÍTULO 14..... 107

CORTICOTOMIA PARA MOVIMENTAÇÃO DENTÁRIA

Wilson Trevisan Junior
Marcela Moreira Penteado
Ricardo Takahashi

 <https://doi.org/10.22533/at.ed.37122290614>

CAPÍTULO 15..... 116

CORREÇÃO DE MORDIDA ABERTA


Wilson Trevisan Junior
Marcela Moreira Penteado
Rafaela Gheller
Ricardo Takahashi

 <https://doi.org/10.22533/at.ed.37122290615>

CAPÍTULO 16..... 124

OSTEOTOMIA E OSTEOPLASTIA

Wilson Trevisan Junior
Maria Beatriz Bergonse Pereira Pedriali
Jessyka Lorena Tsunouchi Fabbri
Angelo Marcelo Tirado dos Santos
Mariana Gabriel
Bruna Gois Arruda

 <https://doi.org/10.22533/at.ed.37122290616>

CAPÍTULO 17..... 143

SORRISO GENGIVAL

Wilson Trevisan Junior
Rafaela Gheller

Marcela Moreira Penteado


 <https://doi.org/10.22533/at.ed.37122290617>

CAPÍTULO 18..... 163

EXODONTIA E IMPLANTE

Wilson Trevisan Junior

Marcela Moreira Penteado


 <https://doi.org/10.22533/at.ed.37122290618>

CAPÍTULO 19..... 166

CAS-KIT, ENXERTO E IMPLANTE

Wilson Trevisan Junior

Marcela Moreira Penteado

 <https://doi.org/10.22533/at.ed.37122290619>

CAPÍTULO 20..... 173

LEVANTAMENTO DE SEIO MAXILAR, ENXERTO E IMPLANTES

Wilson Trevisan Junior

João Paulo Menck Sangiorgio

Marcela Moreira Penteado

 <https://doi.org/10.22533/at.ed.37122290620>

SOBRE OS AUTORES 184

INTRODUÇÃO

Os avanços na reabilitação oral e o maior acesso aos tratamentos com implantes dentários impulsiona novas técnicas na prática odontológica. Oferecer opções aos pacientes agrega valor e confiabilidade, além de contribuir para a busca de soluções rápidas, estéticas, funcionais e seguras à longo prazo.

A Odontologia disponibiliza várias estratégias para otimizar tempo e condições de trabalho. Em todas as áreas, há possibilidade de indicação de cirurgias para que haja ganho funcional e/ou estético.

Através da osteotomia é possível realizar cirurgias de levantamento de seio maxilar, expansão de rebordo alveolar, extração de raízes com anquilose alveolodentária, corticomias de precisão para movimentos dentários, segmentação de maxila, expansão rápida da maxila, lateralização do nervo alveolar inferior, cirurgias ortognáticas, distração osteogênica, obtenção de osso autógeno para enxerto e ainda reabilitação de implantes.

Na dentística restauradora por exemplo, correções de sorriso gengival são realizadas através de osteotomia e osteoplastia, devolvendo ao paciente estética harmônica. Na implantodontia, o sucesso da grande maioria dos casos dependem de levantamento de seio maxilar, lateralização do nervo alveolar inferior, expansão de crista óssea ou enxertos de biomateriais. Na ortodontia, dentes impactados ou supranumerários podem atrapalhar a movimentação dentária necessitando remoção, além e situações em que a corticotomia pode ser utilizada para favorecer movimentos ortodônticos ou ortopédicos.

Tratando-se de condições adversas, cirurgia parendodôntica, remoção de terceiro molar, raiz residual, implante mal posicionado ou lesões são casos que requerem tratamento cirúrgico para cessar o desconforto do paciente e eliminar os focos bacterianos, os quais o mantêm em condição sistêmica arriscada.

A utilização de instrumentos rotatórios na osteotomia é muito frequente por apresentar vantagens como maior agilidade no procedimento, menor trauma mecânico comparado ao cinzel e martelo, além de proporcionar maior regularidade de contorno. Entretanto é necessário que se aplique adequada força ou pressão para à obtenção do corte, caso contrário pode-se produzir sérios danos ao tecido ósseo, devido à osteonecrose marginal provocada por injúrias térmicas.

Estudos como o de Fedlli Jr (2015) mostram que a necrose óssea pode ocorrer severamente se durante 1 minuto a temperatura for maior que 47°C, portanto ao utilizar repetidamente os instrumentos rotatórios para o preparo de osteotomias pode ocorrer calor friccional com posterior necrose do osso adjacente à área operada, diminuindo a capacidade de reparação da loja cirúrgica.

A energia do corte utilizada durante as osteotomias dissipa-se na forma de calor. Por isso a importância da irrigação externa com água destilada, responsável por manter a

temperatura abaixo de 47°C.

Buscando otimizar tempo cirúrgico e reparação tecidual, um sistema utilizando ondas ultrassônicas foi desenvolvido pelo Dr. Tomaso Vercellotti em conjunto com a equipe de engenheiros da Mectron Medical Technology, em 2007 na Itália. Desde então, o ultrassom Piezoelétrico é utilizado nas mais diversas condições cirúrgicas. Utiliza micro-vibrações para cortar tecidos mineralizados e funciona pelo efeito da piezoeletricidade, ou seja, a capacidade de alguns cristais gerarem corrente elétrica em resposta à pressão mecânica, sendo três vezes mais potente que os ultrassons convencionais.

Com experiência nesse assunto, o objetivo desse exemplar é apresentar casos clínicos em que a piezocirurgia foi empregada, além de descrever os benefícios que foram observados com essa inovação.

ULTRASSOM PIEZOCIRÚRGICO

A piezoelectricidade é um fenômeno físico específico de certos cristais que sofrem oscilação mecânica, permitindo movimentos pendulares e vibratórios com variações de amplitude nanométrica. Foi descoberta por Pierre Curie em 1881 e posteriormente cirurgiões bucomaxilo faciais utilizaram essas ondas oscilatórias em um instrumento de ultrassom que era capaz de gerar cavitação, caracterizada por ruptura da coesão molecular de líquidos.

O ultrassom piezoelétrico tornou-se uma evolução dos instrumentos cortantes cirúrgicos, pois através de oscilamento ultrassônico em três dimensões (frequência modulada) possibilita corte seletivo e preciso, sem lesionar tecidos moles. Esta seletividade para tecidos específicos tem como base o conteúdo de água, a resistência à tração e a diferença de densidade dos tecidos.

Com leve pressão mecânica exercida, o efeito da piezoelectricidade é transformado em corrente elétrica. Essa corrente elétrica é convertida em ondas ultrasônicas através de uma peça de mão anexada a insertos especiais e ao atingir vasos, nervos e membranas o dispositivo cessa sua atividade preservando essas estruturas. Isso ocorre porque a cabeça de corte é inativada logo que perde o contato com os tecidos mineralizados, de modo que um escorregamento acidental do dispositivo em tecidos moles circundantes não causa nenhum dano, reduzindo o sangramento e conseqüentemente melhorando o pós-operatório. Além da vantagem de criar um campo cirúrgico com menor sangramento pela coagulação de pequenos vasos, os equipamentos de ultrassom pode também permitir um procedimento de corte do osso com maior precisão.

O padrão vibratório possui frequência de 24,7 a 29,5 kHz podendo atingir até 30 kHz com oscilação de 60 a 200 $\mu\text{m/s}$, ou seja, é três vezes mais potente que ultrassons convencionais mesmo utilizando frequência baixa, a qual corta tecido duro e não atinge tecido mole, já que este necessita de pelo menos 50 kHz para lesionar.

É classificado como um aparelho potencialmente utilizado para técnicas de dissecação seletiva de tecidos mineralizados. Essa seletividade tem como base o conteúdo de água, a resistência à tração e a diferença de densidade dos tecidos. Também a cabeça de corte é inativa, permitindo que a perda de contato com tecidos mineralizados, como por exemplo em um escorregamento acidental em tecido mole circundante, não cause nenhum dano.

Embora o aparelho tenha um corte seletivo somente em tecidos duros (dentes ou ossos), ele deve ser manuseado somente por especialistas ou pessoas que estejam habilitadas para seu manejo. Utilizando corretamente o equipamento, ele não oferece riscos, porém algumas limitações com pacientes e/ou operadores que possuem marcapassos ou outros aparelhos implantados precisam ser respeitadas, já que pode existir interferência no funcionamento e ocasionar sérios problemas. De qualquer forma, se uma força excessiva for aplicada o corte é interrompido, ou seja, quanto mais suave a pressão da

serra piezoelétrica sobre o tecido ósseo, mais linear será a vibração do instrumento e consequentemente melhor o corte.

O ultrassom Piezoelétrico veio para contribuir para as questões desfavoráveis das técnicas cirúrgicas clássicas, como o uso de maior pressão na osteotomia, o que gera efeitos biológicos negativos na reparação tecidual como por exemplo necrose ou maior tempo pós-operatório para completar o processo de reparo tecidual.

As cirurgias podem ser realizadas com baixa pressão manual e cortes micrométricos precisos limitando o dano tecidual especialmente aos osteócitos. O sítio cirúrgico é limpo devido à solução irrigadora de água destilada a 4°C em forma de aerossol, que contribui para melhor visualização e melhor acesso do campo operatório, além de menor trauma cirúrgico por refrigerar os tecidos e não ocasionar osteonecrose, preservar os osteócitos, melhorar a reparação tecidual e causar menor estresse tanto para o profissional quanto para o paciente, pelo fato de ser menos sonoro e vibrátil.

Por essas vantagens, muitos autores apontam a piezo-cirurgia como uma nova e revolucionária técnica de osteotomia ideal para regiões delicadas em que a comunicação de tecido duro com tecido mole é extremamente íntima, como ocorrem em cirurgias periodontais de: elevação da membrana do seio maxilar, osteotomia para obtenção de tecido ósseo, remoção de raspas ósseas, osteotomia para lateralização do nervo alveolar inferior, cirurgia de expansão rápida da maxila e cirurgias ortognáticas.

O aparelho é composto por:

- Aparelho Ultrassônico Piezocirúrgico
- Bomba peristáltica
- Saca insertos
- Peça de mão acoplada com o cabo
- Pedal acionador
- Cabo de energia
- Haste metálica para suporte da peça de mão
- Haste metálica para suporte da água para injeção
- Bandeja cirúrgica para esterilização
- Pontas de corte diamantadas ou em titânio com inserções diamantadas

De modo geral, o equipamento ultrassônico a peça de mão possui transdutores de titânio de bário responsáveis por transmitirem seus movimentos para a ponta ativa proporcionando o corte. A ponta ativa, que pode ter ou não cobertura por diamante ou

nitrito de titânio, está disponível em vários formatos e são específicas para cada tipo de osso e corte a ser realizado. A peça de mão é conectada por um cabo a uma unidade central que fornece energia e que ainda contém alças para que líquidos de irrigação sejam acoplados ao sistema.

A montagem das partes deve seguir as instruções do fabricante lembrando sempre que não deve usar a bomba peristáltica aberta, já que pode ocasionar acidentes caso o cabo desprenda do aparelho.

Possui botão de liga e desliga, visor onde o profissional seleciona a função Endo ou Perio. A função Endo pode modificar a velocidade do corte e a vazão do líquido irrigante. Se modificar para a função Perio, o visor permite escolher o tipo de osso a ser cortado, a vazão do líquido irrigante e a velocidade do corte dos insertos.

Existe também a função *clean* que limpa o sistema hidráulico da máquina. Esta deve ser utilizada após a utilização do aparelho e antes da limpeza, desinfecção e esterilização das partes componentes.

VANTAGENS E DESVANTAGENS

A precisão e a seletividade do aparelho tornam sua técnica superior às técnicas convencionais de osteotomias com instrumentos rotativos, pois com a utilização de brocas há a necessidade de um esforço maior na empunhadura e assim uma diminuição na sensibilidade cirúrgica. Desta forma os ultrassons cirúrgicos estão indicados principalmente em operações em que a área de interesse está adjacente aos vasos e nervos, tais como osteotomias para remoção de raízes residuais, processos inflamatórios apicais e terceiros molares localizados próximo ao nervo alveolar inferior e mentoniano. A vantagens da osteotomia com a piezoelectricidade também pode ser aplicado à cirurgia para peri-implantologia, por exemplo, remoção de implantes comprometidos, reposicionamento de implantes que apresentam uma posição não ideal no rebordo alveolar, elevação da membrana do seio maxilar com menor risco de perfuração ou de prejuízo para a membrana de Schneider, obtenção de tecido ósseo para enxertia de rebordos alveolares atroficos.

O aparelho ultrassônico é utilizado em diferentes procedimentos cirúrgicos craniofaciais, onde uma estreita relação de ossos, nervos e os vasos sanguíneos podem ser observados regularmente. Dentre as indicações encontra-se osteotomias Le Fort, enxertia óssea, osteotomias sagital mandibular e abordagem orbital ou na base do crânio. Assim, a aplicação de sua técnica tem vantagens sobre outros instrumentos mecânicos por causa da geometria de corte extremamente preciso e ablação óssea eficiente, minimizando a possibilidade de danos acidentais.

Outra aplicação está nas técnicas de expansão óssea alveolar que fazem uso da elasticidade da crista óssea e são recomendados na presença de qualidade óssea tipos

3 e 4, mas elas têm limites quando o osso residual é extremamente mineralizado porque a expansão mecânica pode produzir fraturas. Quando as paredes inelásticas da cortical são separadas, a eventual fratura de uma das paredes produz o descolamento total da cortical óssea vestibular e conseqüente interrupção do processo de vascularização no osso provocando necrose. A base da expansão da crista óssea com piezoelétrico é a utilização de frequência variável que é capaz de cortar osso sem traumas, permitindo uma expansão da crista óssea.

Landes et al. (2008) avaliaram a viabilidade de cirurgia piezoelétrica como um substituto para as cirurgias ortognáticas convencionais, avaliando quanto à *técnica operatória*, à quantidade de perda de sangue, à exigência de tempo operatório e à integridade de nervos e vasos. Notou-se que houve menor perda sanguínea na cirurgia com ultrassom, porém o tempo trans-operatório foi 13% maior na técnica ultrassônica. A sensibilidade do nervo alveolar inferior foi mantida em 95% dos casos operados com o ultrassom e 85% nos pacientes com osteotomia convencional.

Gruber et al. (2005) relatam algumas vantagens e desvantagens ao uso do ultrassom cirúrgico em cirurgia ortognática de mandíbula. Os autores evidenciam que as osteotomias foram fáceis de serem realizadas e com alta precisão de corte utilizando o aparelho em combinação com as duas pontas OT2 e OT7 (Mectron, Itália). Porém o procedimento com o piezo foi mais demorado comparando-se a osteotomia com serras e brocas. No entanto a grande vantagem foi a perfeita visibilidade com sangramento reduzido no local durante a osteotomia e os distúrbios neurossensoriais subjetivos diminuíram 57,1% por, não só, impedir um contato direto no nervo alveolar inferior, mas também prevenir complicações como danos causados aos tecidos periodontal, dentário ou ósseo.

Embora a cirurgia óssea com ultrassom apresente vantagem decisiva de um corte seletivo e preciso, discutem-se algumas desvantagens tais como: elevado aumento de temperatura, falta de conhecimento dos efeitos a médio e longo prazo e falha por fadiga das peças de corte do aparelho.

Para minimizar o aumento de temperatura gerada pelo ultrassom é fundamento que haja refrigeração eficaz. Por isso a indicação para uso de solução fisiológica a 4°C ou água de injeção precisa ser respeitada. Quanto ao desgaste das peças por fadiga exige-se maior atenção na manutenção e trocas freqüentes das mesmas. E sobre os efeitos a longo prazo, diversos casos clínicos e pesquisas estão sendo publicados no intuito de observar as características teciduais por tempo prolongado.

Estudos histológicos que compararam a taxa de cicatrização do osso alveolar sobre os efeitos de osteotomia com instrumento ultrassônico e convencional (brocas e cinzel) mostraram que a osteotomia com broca produziu uma superfície mais lisa. Nas amostras preparadas com o cinzel e instrumento ultrassônico apresentaram áreas de organização celular dentro do defeito e formação de osteóide em espaços adjacentes da medula. A

atividade dos osteoblastos foi mais pronunciada nas amostras preparadas com o cinzel que naqueles preparados com a broca. A taxa de cicatrização nos períodos posteriores parece ser melhor com o uso do cinzel, seguido de perto pelo uso do aparelho de ultra-sons e mais lento com a broca.

Vercellotti et al. (2005) avaliaram histologicamente e histometricamente as respostas cicatriciais ósseas após cirurgia de ostectomia e osteoplastia com piezo-cirurgia (PS) em relação as outras técnicas freqüentemente utilizadas como broca carbide (CB) e broca diamantada (DB). Observou-se que locais cirúrgicos tratados com CB ou DB houve perda óssea em comparação com as medições de referência inicial, enquanto os sítios cirúrgicos tratados com PS revelou um ganho no nível ósseo.

Camargo Filho et al. (2010) realizaram um estudo que utilizou a cirurgia ultrassônica para realização de enxerto ósseo autógeno para levantamento de seio maxilar. A análise histopatológica revelou osteoblastos organizados em uma única camada na periferia das trabéculas e osteócitos em uma distribuição homogênea, osteoclastos ocasionais foram vistos na periferia das trabéculas, apresentando lacunas Howship. Contudo, foi possível visualizar tecido conjuntivo fibroso em torno destas trabéculas, exibindo grandes quantidades de células osteoprogenitoras e outros com uma morfologia indicativa de diferenciação dos osteoblastos.

Thomas et al. (2017) relatou que o uso do ultrassom piezoelétrico é uma inovação para a Odontologia muito pertinente para atuar exatamente nas limitações existentes com os instrumentos e as técnicas tradicionais. Além de ter ampla indicação e resultados benéficos em termos de cicatrização.

Outros efeitos colaterais do uso generalizado são: trombogênese ou deficiência de circulação sanguínea óssea. Uma área de especial preocupação é a pouca vascularização da mandíbula, onde a trombose dos seus vasos sanguíneos pode levar a óbvios problemas clínicos. Até o momento, não encontra-se complicações pós-operatórias, como dificuldades de cicatrização ou alveolite seca. Porém, em animais indicaram que a freqüência ultrassônica acima de 20 kHz pode induzir a formação de coágulos intravasculares.

Segundo alguns autores, a principal limitação do ultrassom cirúrgico é o fator tempo, entretanto os procedimentos de corte são muito superiores. Dependendo da estrutura óssea e espessura o tempo para osteotomia pode ser aumentado em até 5 vezes ou mais. É evidente que os ossos mais compactos, requerem o uso de equipamentos mais potentes e parâmetros adequados. Além disso, acredita-se que cada nova tecnologia exige treinamentos do operador, a fim de obter o máximo benefício dos recursos tecnológicos disponíveis.

A implantodontia, mantendo-se na linha das tendências de cirurgias minimamente invasivas, tem estudado o uso de ondas ultrassônicas para processamento de osteotomias,

com resultados surpreendentes como ausência de lesões visíveis de tecidos moles adjacentes. Entretanto incidentes não podem ser completamente excluídos de tais procedimentos de osteotomia. É de suma importância observar o funcionamento do aparelho nas determinações técnicas que deve ter micro-vibrações de 60 a 200 $\mu\text{m/s}$ a 24-29 kHz para cortar tecido mineralizado enquanto tecidos moles permanecem invioláveis, porém se tornariam ameaçados com frequências acima de 50 kHz. Além disso, o efeito do corte parece não prejudicar a viabilidade celular, mantendo-se nos mesmos padrões dos métodos convencionais.

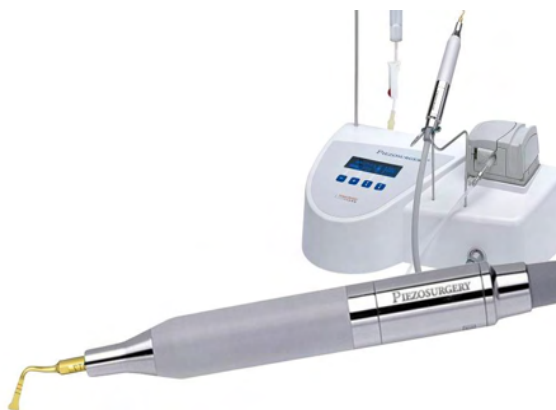

Figura1: Aparelho de ultrassom piezoelétrico.

Fonte: PIEZOSURGERY® 3 - Mectron (Ligúria/Itália).

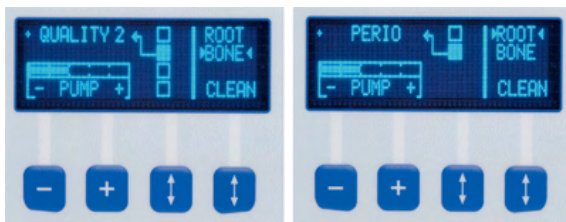


Figura 2: Painel mostrando as diversas funções e regulagens.

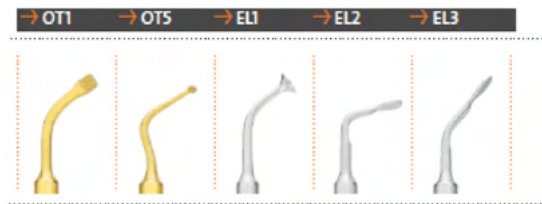

Figura 3: Pontas para serem utilizadas em ultrassom piezoelétrico. A ponta OT1 é indicada para osteotomia leves. A ponta OT5 é indicada para osteotomia de regiões delicadas, principalmente de acesso ao seio maxilar. A ponta EL1 é indicada para levantamento de seio. As pontas EL2 e EL3 são indicadas para descolamento da Membrana de Schneider.

Fonte: PIEZOSURGERY® 3 - Mectron (Ligúria/Itália).

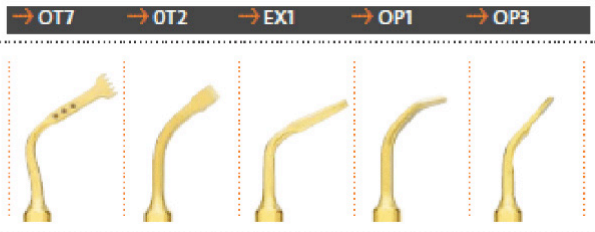
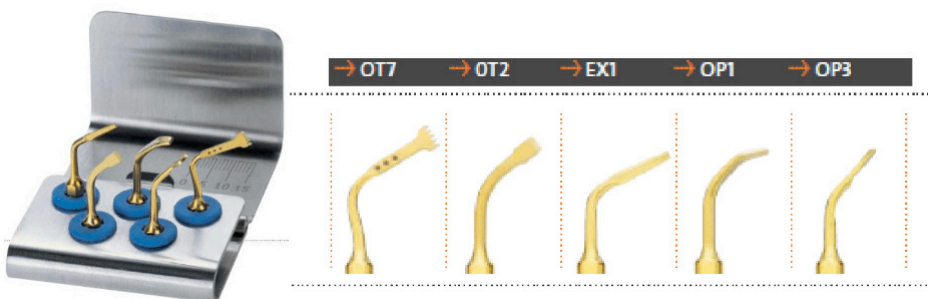


Figura 4: Kit básico de pontas de ultrassom piezoelétrico. A ponta OT7 para osteotomia de grande eficiência em enxertos. A ponta OT2 tem função de descolador de tecidos moles. A ponta EX1 é um cinzel periótomo plano e afiado nos 3 lados para extração de dentes, principalmente inclusos. A ponta OP1 utilizada para osteotomia em regiões proximais. A ponta OP2 é utilizada para osteotomia leve em enxertos.

Fonte: PIEZOSURGERY® 3 - Mectron (Ligúria/Itália).

A piezo-cirurgia é uma revolucionária técnica para osteotomia ideal para o uso entre tecidos duros e tecidos moles. Funciona com baixa pressão, permite o fácil controle durante os cortes e conseqüentemente maior precisão.

REFERÊNCIAS

1. CAMARGO FILHO, G.P.; CORRÊA, L.; COSTA, C.; PANNUTI, C.M.; SCHMELZEISEN, R.; LUZ, J.G.C. Coparative study of two autogenous graft techniques using piezosurgery for sinus lifting. **Acta Cirúrgica Brasileira**, v.25, n.6, p.485-89, 2010.
2. CONSOLARO, M.F. et.al. Cirurgia Piezelétrica ou Piezocirurgia em Odontologia: o sonho de todo cirurgião. **Dental Press Ortodon Ortop Facial**, v.12, n.6, p.17-20, 2007.
3. EGGERS G. et.al. . Piezosurgery: an ultrasound device for cutting bone and its use and limitations in maxillofacial surgery. **British Journal of Oral and Maxillofacial Surgery**, v.42, p.451-3, 2004.
4. GRUBER, R.M.; KRAMER, F.J.; MERTEN, H.A.; SCHLIEPHAKE, H. Ultrasonic surgery – an alternative way in orthognathic surgery of the mandible – a pilot study. **Int. J. Oral Maxillofac. Surg**, v.34, p.590-3, 2005.
5. KFOURI, F.A.; DUALBI, M.T.; BRETOS, J.L.G. et.al. Cirurgia piezoelétrica em implantodontia: aplicações clínicas. **RGO**, Porto Alegre, v. 57, n.1. p.121-26, jan/mar. 2009.
6. LABANCA M. et.al. Piezoelétric surgery: twenty years of use. **British Journal of Oral and Maxillofacial Surgery**, v.46, p. 265-9, 2008.
7. LANDES, C.A.; STUBINGER, S.; RIEGER, J.; WILLIGER, B.; LINH HA, T.K.; SADER, R. Critical evaluation of piezoelectric osteotomy in orthognathic surgery: operative technique, Blood Loss, Time Requirement, Nerve and Vessel Integrity. **J Oral Maxillofac Surg**, v.66, p.657-74, 2008.
8. MESQUITA, E.; KUNERT, I.R. O ultra-som na prática Odontológica. **ArtMed**, 2008.
9. PEDRIALI, M, B, B, P; TREVISAN JÚNIOR, W; DE ANDRADE, F, G; SANGIORGIO,J, P, M; PIRES, W, R; RAMOS, S, P. Bone regeneration in rat femoral defects after osteotomy with surgical ultrasound. **Minerva Stocatologica** 2016 Feb;65(1):1-10.
10. SCHLEE, M. et.al. Piezosurgery: basics and possibilities. **Implant Dentistry**, v. 15, n.4, p.334-339, 2006.
11. VERCELLOTTI T.; NEVINS ML.; KIM DM.; NEVINS, M.; WADA, K.; SCHENK, RK.; FIORELLINI, JP. Osseous response following resective therapy with piezosurgery. **Int J Periodontics Restorative Dent** 2005;25:543–549.
12. VERCELLOTTI, T. Piezoelectric Surgery in Implantology: A Case Report—A New Piezoelectric Ridge Expansion Technique. **Int J Periodontics Restorative Dent**. 2000;20:359-365.

13. THOMAS M.; AKULA U.; EALLA KKR.; GAJJADA N. Piezosurgery: a boon for modern periodontics. **J Int Soc Prev Community Dent** 2017;7(1):1-7.
14. RASHID, N.; SUBBIAH, V.; AGARWAL, P.; KUMAR, S.; BANSAL, A.; REDDY, S.G.; CHUG, A. Comparison of piezosurgery and conventional rotatory technique in transalveolar extraction of mandibular third molars: a pilot study. **J Oral Biol Craniofac Res** 2020;10(4):615-8.
15. RODRIGUES, M.F.B.; ROCHA, L.L.A.; ACIOLY, R.F.; ROCHA, C.C.L.; CARVALHO, D.C. Piezosurgery-assisted surgical treatment in impacted canine transmigration. **Case Rep Dent** 2020;29:2687827.
16. SILVA LF.; CARVALHO-REIS ENR.; BONARDI JP.; LIMA VN.; MOMESSO GAC.; GARCIA-JUNIOR IR.; FAVERANI LP. Comparison between piezoelectric surgery and conventional saw in sagittal split osteotomies: a systematic review. **Int J Oral Maxillofac Surg** 2017 Aug;46(8):1000-6.
17. KOBAA.; TANOU R.; KIKUTA S.; HIRASHIMA S.; MIYAZONO Y.; KUSUKAWA J. The Usefulness of Piezoelectric Surgery in Sagittal Split Ramus Osteotomy. **Kurume Med J** 2018 Apr 27;64(3):57-63.
18. BERTOSSI D.; NOCINI R.; LUCIANO U.; GALZIGNATO PF.; RICCIARDI G.; LUCCHESI A.; TACCHINO U.; DONADELLO D.; LANARO L.; et al. Piezoelectric surgery inserts vs conventional burst: a clinical investigation. **J Biol Regul Homeost Agents** Mar-Apr 2018;32(2 Suppl. 2):15-19.
19. BUSSOLARO CT.; GALVÁN JG.; PEREIRA CP.; FLORES-MIR C. Maxillary osteotomy complications in piezoelectric surgery compared to conventional surgical techniques: a systematic review. **Int J Oral Maxillofac Surg** 2019 Jun;48(6):720-731.

Data de aceite: 03/01/2022

Wilson Trevisan Junior

Marcela Moreira Penteado

Rafaela Gheller

O termo exostoses (do grego *exo*=fora e *osteo*=osso) é utilizado para denominar lesões de pequena significância clínica, mas que em alguns casos atrapalham na confecção de próteses, na posição da língua, interferem na fala ou na intubação cirúrgica, por isso necessitam de remoção. São múltiplos nódulos ósseos na face vestibular da maxila ou da mandíbula, geralmente nas áreas de pré-molares e molares diagnosticados através de anamnese e exame físico em consultas de rotina.

Por definição, tanto exostoses quanto tórus são protuberâncias de osso maduro com aspectos histológicos idênticos e a designação específica depende apenas da localização, lingual (tórus) ou vestibular (exostoses). São descritos como osso hiperplásico, constituído de cortical madura e osso trabecular com atividade osteoblástica ocasional ou mesmo medula óssea hematopoiética.

O termo tórus foi introduzido por Kupfer e Bessl Hagen em 1879 para designar

excrescência óssea convexa bem definida de crescimento lento, composta por uma densa cortical, escassa em osso esponjoso e coberta por uma capa de mucosa delgada e pobremente irrigada.

A palavra tórus tem sua origem no latim - *torus* – e significa tumor ou protuberância circular. São crescimentos ósseos localizados e circunscritos, situados na superfície cortical dos ossos e considerado uma anomalia de desenvolvimento. Na maxila localiza-se na linha mediana e na mandíbula em suas tábuas internas ou em qualquer outra parte do esqueleto, sendo mais frequente nas diáfises dos ossos longos e em áreas de reparação de fraturas.

O tórus palatino é uma lesão comum e benigna localizada na apófise palatina da maxila, de causa provavelmente hereditária mendeliana dominante. Geralmente de tamanho pequeno, medindo em torno de 2 cm de diâmetro. Entretanto, pode aumentar lentamente durante a vida, inclusive ocupar toda a abóboda palatina. Há possibilidade de ser encontrado ulcerado por trauma secundário e também não apresentar sintomatologia dolorosa. São raros em crianças com menos de 10 anos, surgem por volta dos 20 anos e sua incidência varia de 9 a 65% dependendo do grupo étnico, como por exemplo os asiáticos e esquimós, que apresentam alta taxa de incidência e leve predileção pelo sexo feminino .

O tórus mandibular é uma exostose de crescimento ósseo na superfície lingual da mandíbula. Ocorre próximo da linha milo-hioídea, geralmente na região de pré-molares, podendo estender-se até caninos ou primeiros molares. Apresenta forma arredondada e superfície lisa, com projeções de osso duro recoberto por uma fina mucosa. Pode ser classificado em unilateral único, unilateral múltiplo, bilateral único ou bilateral múltiplo. Geralmente é encontrado na forma bilateral, mas em 20% dos casos pode aparecer de um lado só. O tamanho varia de 3 a 4 cm de diâmetro, mas são usualmente menores que 1,5 cm. Em raras ocasiões, os tórus bilaterais podem ser tão grandes que quase se encontram na linha mediana. Representa má formação de desenvolvimento não neoplásica que raramente constituem fonte de desconforto.

O dente incluso é a principal hipótese de diagnóstico diferencial quando o tórus mandibular é encontrado na face lingual do ramo da mandíbula, sendo de grande importância o exame radiográfico. Neste se apresenta como sombras radiodensas de ligeira ou maior radiopacidade comparada ao osso circundante ou áreas circunscritas de alta sobreposição de radiopacidade na raiz dos dentes inferiores. Outros diagnósticos que podem surgir são: abscessos, neoplasias ósseas, neoplasia de glândula salivar e tumor vascular.

A ocorrência do tórus mandibular em vários grupos étnicos varia de 0,5% em índios brasileiros, 3,2% em nigerianos, 20% em brasileiros, 31,9% em tailandeses até 74% em japoneses. O tórus palatino é mais frequente em mulheres e o tórus mandibular é mais frequente em homens. Alguns autores acreditam na associação entre a presença de tórus mandibular e tórus palatino.

A ocorrência e a coexistência de exostoses e tórus têm sido investigada por vários autores. A etiologia do tórus tem sido considerada multifatorial e é atribuída a fatores genéticos, ambientais, hiperfunção mastigatória, estresse, distúrbios nutricionais, infecção, evolução e crescimento continuado, além do limiar de tolerância individual.

A remoção cirúrgica de tórus é indicada quando estes interferem na estabilidade de uma prótese total ou parcial, quando sofrem ulcerações frequentes pela mastigação, dificultam a articulação das palavras ou quando o paciente sofre de cancerofobia. A taxa de recidiva é rara.

A escolha da técnica de incisão e retalho está diretamente relacionada ao tamanho e à forma do tórus.

TÉCNICAS CIRÚRGICAS

Para cirurgia do tórus palatino, deve ser feita a anestesia de bloqueio dos nervos nasopalatinos e palatinos maiores. Podem ser utilizados vários tipos de incisões como em “Y” e “duplo Y”, que aumentam a área cirúrgica exposta e, portanto, são utilizadas para lesões maiores. A incisão de eleição pode ser também a de Winter (semilunar com base

lateral) para lesão pequena e ovalada. O importante é escolher o tipo de incisão de acordo com o tamanho do tórus.

Em seguida, a lesão é exposta através do descolamento mucoperiosteal cuidadoso. Sua remoção é realizada tradicionalmente com broca Max cut em peça reta de baixa rotação. A lesão deve ser removida por desgaste sob irrigação constante com água destilada. A lima óssea deve ser utilizada para alisamento da superfície palatina. O retalho então é reposicionado e suturado com pontos interrompidos simples. Durante a remoção da lesão, deve-se ter o cuidado de não perfurar o osso palatino, o que poderia levar à formação de uma comunicação buconasal.

Para tórus mandibular, após anestesia por bloqueio realiza-se uma incisão sobre a crista do rebordo estendendo-se de 1 a 1,5 cm além dos limites dos tórus a serem removidos. Também uma incisão horizontal na crista marginal seccionando-se as papilas interdentárias, podendo ainda ser de forma trapezoidal voltada para o assoalho oral. A mucosa que recobre o tórus é muito fina, dessa forma esta deve ser removida cuidadosamente a fim de evitar lacerações. Quando sua base é pediculada, usa-se martelo e osteótomo para clivar os tórus junto à face medial da mandíbula. Com bases sésseis, usa broca para osso adaptada à peça de mão e posterior limagem da área. Deve ser feita palpação para verificar áreas com espículas ósseas, irrigando ao mesmo tempo com água destilada para evitar superaquecimento no local. As incisões podem ser fechadas com suturas simples ou contínuas com fio de seda 3-0. A sutura é feita após a correta limpeza do local objetivando a remoção dos produtos de pulverização óssea, por meio de abundante irrigação/aspiração e removida após 7 a 8 dias. O prognóstico é bom, sendo praticamente nula a recidiva.

O uso do ultrassom piezoelétrico na remoção de exostose é uma boa alternativa pois atua com corte seletivo apenas em tecidos mineralizados. Como se trata de uma área circundada por estruturas nobres, o aparelho conserva essas estruturas sem risco de lesionar tecidos, glândulas, veias e nervos. Ele também exerce papel favorável na cicatrização da ferida cirúrgica, pois a ação de corte menos invasiva produz dano tecidual menor, além de induzir aumento antecipado dos osteócitos resultando numa resposta óssea mais favorável.

Além disso, o uso do ultrassom piezoelétrico evita danos causados por hipertermia nos tecidos e também há uma melhora significativa na coagulação da área circundante. Dessa forma, dispõe-se de maior visibilidade durante a cirurgia em comparação com instrumentos convencionais.

CASO CLÍNICO I

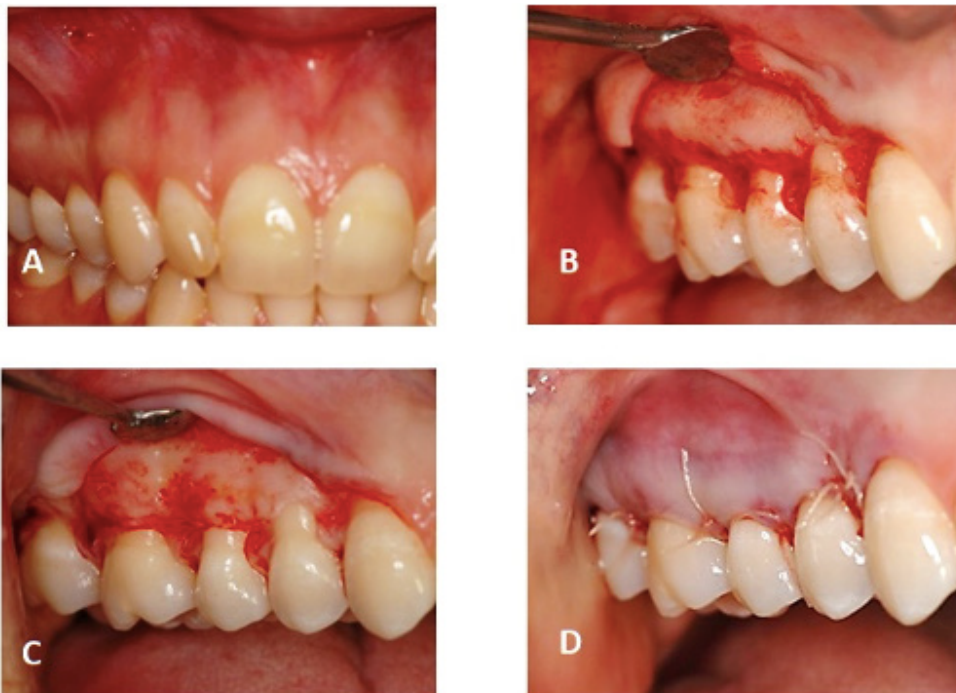


Figura 1: Aspecto inicial de exostose localizadas na região de pré-molares a molares do lado direito (A) e esquerdo da maxila. Paciente queixava-se de constante sangramento na região ao escovar os dentes e acúmulo de alimentos frequentes durante a mastigação. Foi realizada uma incisão sulcular e rebatimento do retalho para exposição da exostose (B). Em seguida, utilizou-se a ponta UL3 do ultrassom piezoelétrico para delimitar a área para ser removida. Para a remoção da exostose foi utilizada a ponta EX1, permitindo deixar a região sem espículas ósseas (C). O retalho foi reposicionado e mantido em posição através das suturas (D).

CASO CLÍNICO II

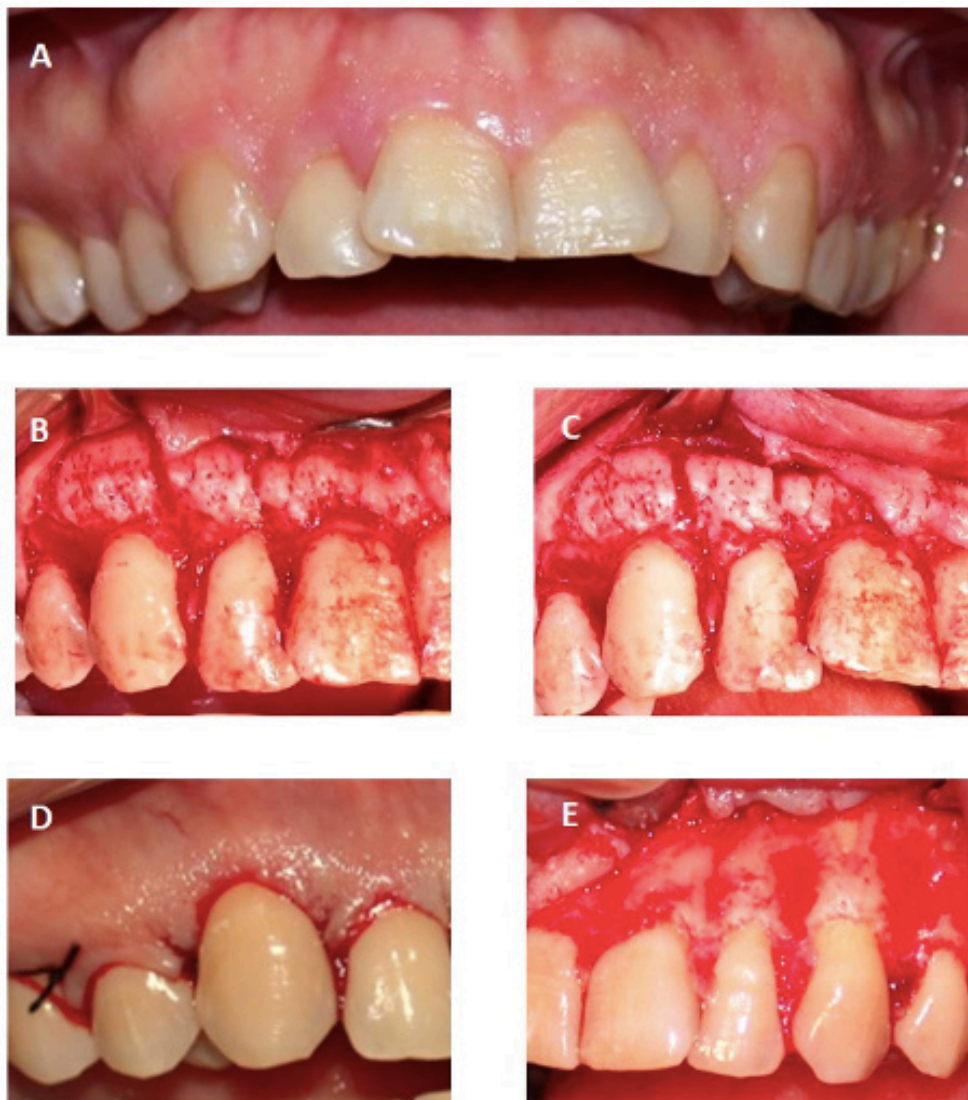


Figura 2a: Exostose em toda a região vestibular da maxila (A). Paciente queixava-se de impactação de alimento nessas áreas, desconforto e constante ulceração. Foi realizada incisão sulcular e rebatimento do retalho (B). A remoção da exostose foi executada através de ultrassom piezoelétrico com ponta UL3 para demarcação da região (C) e ponta EX1 para osteotomia. A sutura manteve o reposicionamento do retalho (D). O mesmo procedimento foi executado do lado esquerdo. A figura E mostra o aspecto final, logo após a cirurgia.

REFERÊNCIAS

1. BARTULI, F.N.; LUCIANI, F.; CADDEO, F.; DE CHIARA, L.; DI DIO, M.; PIVA, P.; OTTRIA, L.; ARCURI, C. Piezosurgery vs High Speed Rotary Handpiece: A Comparison Between The Two Techniques In The Impacted Third Molar Surgery. **Oral & Implantology**, nº 1, p. 5-10. 2013.
2. CANTO, G. L. **Associação entre Tórus Mandibular e Presença de Bruxismo: Estudo de Caso-Controle**. 162 f. Florianópolis, Universidade Federal de Santa Catarina, 2010.
3. CICERI, F. V. **Estudo Comparativo Entre os Instrumentos Rotatórios Convencionais e as Ferramentas Cirúrgicas Piezo-Elétricas em Cirurgia Sinusal: Uma Revisão de Literatura**. 34f. Porto Alegre, Universidade Federal do Rio Grande do Sul, 2012.
4. D'AMATO, S.; SGARAMELLA, N.; VANORE, L.; PIOMBINO, P.; ORABONA, G. D.; SANTAGATA, M. Piezoelectric bone surgery in the treatment of an osteoma associated with an impacted inferior third molar: a case report. **Clinical Cases in Mineral and Bone Metabolism**. v. 1, n. 11, p. 73-76. 2014.
5. MARTINS, M. D.; LATA, S. P.; MARTINS, M. A. T.; BUSSADORI, S. K.; FERNANDES, K. P. S. Toro Palatino e Mandibular: Revisão de Literatura. **ConScientia e Saúde**, São Paulo, v. 6, n.1, p. 57-62. 2007.
6. PAULA, J. S.; REZENDE, C. C.; PAULA, M. V. Q. Torus Mandibular. **Odonto**, v. 18, n. 35, p. 8-86. 2010.
7. PONZONI, D.; GUARINO, J. M.; PEREZ, A. P.; SOUZA, R. M.; PARO, R. F. Remoção Cirúrgica de Toro Palatino para Confecção de Prótese Total Convencional – Indicações de Diferentes Incisões. **RFO**, v. 13, n. 2, p. 66-70, maio/agosto. 2008.
8. BERTOSSI D.; NOCINI R.; LUCIANO U.; GALZIGNATO PF.; RICCIARDI G.; LUCCHESI A.; TACCHINO U.; DONADELLO D.; LANARO L.; et al. Piezoelectric surgery inserts vs conventional burst: a clinical investigation. **J Biol Regul Homeost Agents** Mar-Apr 2018;32(2 Suppl. 2):15-19.
9. KOBAYASHI A.; TANOU R.; KIKUTA S.; HIRASHIMA S.; MIYAZONO Y.; KUSUKAWA J. The Usefulness of Piezoelectric Surgery in Sagittal Split Ramus Osteotomy. **Kurume Med J** 2018 Apr 27;64(3):57-63.
10. SOHN DS. Clinical utilization of ultrasonic piezoelectric bone surgery during osteotomy. **J Korean Assoc Oral Maxillofac Surg** 2019 Aug;45(4):173.
11. SILVA LF.; CARVALHO-REIS, ENR.; BONARDI, JP.; LIMA, VN.; MOMESSO, GAC.; GARCIA-JUNIOR, IR.; FAVERANI, LP. Comparison between piezoelectric surgery and conventional saw in sagittal split osteotomies: a systematic review. **Int J Oral Maxillofac Surg** 2017 Aug;46(8):1000-6.
12. PUTTASIDDIAH, P.M.; BROWING, S.T. Removal of external ear canal exostoses by piezo surgery: a novel technique. **J Laryngol Otol** 2018 Sep;132(9):840-841.

🌐 www.atenaeditora.com.br
✉ contato@atenaeditora.com.br
📷 @atenaeditora
📘 www.facebook.com/atenaeditora.com.br

MANUAL DE USO CLÍNICO DO



Ultrassom Piezoelétrico

Atena
Editora
Ano 2022

🌐 www.atenaeditora.com.br
✉ contato@atenaeditora.com.br
📷 @atenaeditora
📘 www.facebook.com/atenaeditora.com.br

MANUAL DE USO CLÍNICO DO



Ultrassom Piezoelétrico

Atena
Editora
Ano 2022