

WILSON TREVISAN JUNIOR  
MARCELA MOREIRA PENTEADO  
& COLABORADORES

MANUAL DE USO CLÍNICO DO




*Ultrassom Piezoelétrico*

**Atena**  
Editora

Ano 2022

WILSON TREVISAN JUNIOR  
MARCELA MOREIRA PENTEADO  
& COLABORADORES

MANUAL DE USO CLÍNICO DO



*Ultrassom Piezoeletrico*

**Atena**  
Editora  
Ano 2022

**Editora chefe**

Profª Drª Antonella Carvalho de Oliveira

**Editora executiva**

Natalia Oliveira

**Assistente editorial**

Flávia Roberta Barão

**Bibliotecária**

Janaina Ramos

**Projeto gráfico**

Bruno Oliveira

Camila Alves de Cremo

Daphynny Pamplona

Luiza Alves Batista

Natália Sandrini de Azevedo

**Imagens da capa**

Canva

**Edição de arte**

Marcela Moreira Penteadó

2022 by Atena Editora

Copyright © Atena Editora

Copyright do texto © 2022 Os autores

Copyright da edição © 2022 Atena Editora

Direitos para esta edição cedidos à Atena Editora pelos autores.

Open access publication by Atena Editora



Todo o conteúdo deste livro está licenciado sob uma Licença de Atribuição Creative Commons. Atribuição-Não-Comercial-NãoDerivativos 4.0 Internacional (CC BY-NC-ND 4.0).

O conteúdo dos artigos e seus dados em sua forma, correção e confiabilidade são de responsabilidade exclusiva dos autores, inclusive não representam necessariamente a posição oficial da Atena Editora. Permitido o *download* da obra e o compartilhamento desde que sejam atribuídos créditos aos autores, mas sem a possibilidade de alterá-la de nenhuma forma ou utilizá-la para fins comerciais.

Todos os manuscritos foram previamente submetidos à avaliação cega pelos pares, membros do Conselho Editorial desta Editora, tendo sido aprovados para a publicação com base em critérios de neutralidade e imparcialidade acadêmica.

A Atena Editora é comprometida em garantir a integridade editorial em todas as etapas do processo de publicação, evitando plágio, dados ou resultados fraudulentos e impedindo que interesses financeiros comprometam os padrões éticos da publicação. Situações suspeitas de má conduta científica serão investigadas sob o mais alto padrão de rigor acadêmico e ético.

**Conselho Editorial****Ciências Biológicas e da Saúde**

Profª Drª Aline Silva da Fonte Santa Rosa de Oliveira – Hospital Federal de Bonsucesso

Profª Drª Ana Beatriz Duarte Vieira – Universidade de Brasília

Profª Drª Ana Paula Peron – Universidade Tecnológica Federal do Paraná

Prof. Dr. André Ribeiro da Silva – Universidade de Brasília

Profª Drª Anelise Levay Murari – Universidade Federal de Pelotas

Prof. Dr. Benedito Rodrigues da Silva Neto – Universidade Federal de Goiás



Prof. Dr. Cirênio de Almeida Barbosa – Universidade Federal de Ouro Preto  
Prof<sup>o</sup> Dr<sup>a</sup> Daniela Reis Joaquim de Freitas – Universidade Federal do Piauí  
Prof<sup>o</sup> Dr<sup>a</sup> Débora Luana Ribeiro Pessoa – Universidade Federal do Maranhão  
Prof. Dr. Douglas Siqueira de Almeida Chaves – Universidade Federal Rural do Rio de Janeiro  
Prof. Dr. Edson da Silva – Universidade Federal dos Vales do Jequitinhonha e Mucuri  
Prof<sup>o</sup> Dr<sup>a</sup> Elizabeth Cordeiro Fernandes – Faculdade Integrada Medicina  
Prof<sup>o</sup> Dr<sup>a</sup> Eleuza Rodrigues Machado – Faculdade Anhanguera de Brasília  
Prof<sup>o</sup> Dr<sup>a</sup> Elane Schwinden Prudêncio – Universidade Federal de Santa Catarina  
Prof<sup>o</sup> Dr<sup>a</sup> Eysler Gonçalves Maia Brasil – Universidade da Integração Internacional da Lusofonia Afro-Brasileira  
Prof. Dr. Ferlando Lima Santos – Universidade Federal do Recôncavo da Bahia  
Prof<sup>o</sup> Dr<sup>a</sup> Fernanda Miguel de Andrade – Universidade Federal de Pernambuco  
Prof. Dr. Fernando Mendes – Instituto Politécnico de Coimbra – Escola Superior de Saúde de Coimbra  
Prof<sup>o</sup> Dr<sup>a</sup> Gabriela Vieira do Amaral – Universidade de Vassouras  
Prof. Dr. Gianfábio Pimentel Franco – Universidade Federal de Santa Maria  
Prof. Dr. Helio Franklin Rodrigues de Almeida – Universidade Federal de Rondônia  
Prof<sup>o</sup> Dr<sup>a</sup> Iara Lúcia Tescarollo – Universidade São Francisco  
Prof. Dr. Igor Luiz Vieira de Lima Santos – Universidade Federal de Campina Grande  
Prof. Dr. Jefferson Thiago Souza – Universidade Estadual do Ceará  
Prof. Dr. Jesus Rodrigues Lemos – Universidade Federal do Piauí  
Prof. Dr. Jônatas de França Barros – Universidade Federal do Rio Grande do Norte  
Prof. Dr. José Aderval Aragão – Universidade Federal de Sergipe  
Prof. Dr. José Max Barbosa de Oliveira Junior – Universidade Federal do Oeste do Pará  
Prof<sup>o</sup> Dr<sup>a</sup> Juliana Santana de Curcio – Universidade Federal de Goiás  
Prof<sup>o</sup> Dr<sup>a</sup> Lívia do Carmo Silva – Universidade Federal de Goiás  
Prof. Dr. Luís Paulo Souza e Souza – Universidade Federal do Amazonas  
Prof<sup>o</sup> Dr<sup>a</sup> Magnólia de Araújo Campos – Universidade Federal de Campina Grande  
Prof. Dr. Marcus Fernando da Silva Praxedes – Universidade Federal do Recôncavo da Bahia  
Prof<sup>o</sup> Dr<sup>a</sup> Maria Tatiane Gonçalves Sá – Universidade do Estado do Pará  
Prof. Dr. Maurilio Antonio Varavallo – Universidade Federal do Tocantins  
Prof<sup>o</sup> Dr<sup>a</sup> Mylena Andréa Oliveira Torres – Universidade Ceuma  
Prof<sup>o</sup> Dr<sup>a</sup> Natiéli Piovesan – Instituto Federaci do Rio Grande do Norte  
Prof. Dr. Paulo Inada – Universidade Estadual de Maringá  
Prof. Dr. Rafael Henrique Silva – Hospital Universitário da Universidade Federal da Grande Dourados  
Prof<sup>o</sup> Dr<sup>a</sup> Regiane Luz Carvalho – Centro Universitário das Faculdades Associadas de Ensino  
Prof<sup>o</sup> Dr<sup>a</sup> Renata Mendes de Freitas – Universidade Federal de Juiz de Fora  
Prof<sup>o</sup> Dr<sup>a</sup> Sheyla Mara Silva de Oliveira – Universidade do Estado do Pará  
Prof<sup>o</sup> Dr<sup>a</sup> Suely Lopes de Azevedo – Universidade Federal Fluminense  
Prof<sup>o</sup> Dr<sup>a</sup> Vanessa da Fontoura Custódio Monteiro – Universidade do Vale do Sapucaí  
Prof<sup>o</sup> Dr<sup>a</sup> Vanessa Lima Gonçalves – Universidade Estadual de Ponta Grossa  
Prof<sup>o</sup> Dr<sup>a</sup> Vanessa Bordin Viera – Universidade Federal de Campina Grande  
Prof<sup>o</sup> Dr<sup>a</sup> Welma Emídio da Silva – Universidade Federal Rural de Pernambuco





# Manual de uso clínico do ultrassom piezoelétrico

**Diagramação:** Daphynny Pamplona  
**Correção:** Bruno Oliveira  
**Indexação:** Amanda Kelly da Costa Veiga  
**Revisão:** Os autores  
**Organizadores:** Wilson Trevisan Junior  
Marcela Moreira Penteadado

## Dados Internacionais de Catalogação na Publicação (CIP)

M294 Manual de uso clínico do ultrassom piezoelétrico /  
Organizadores Wilson Trevisan Junior, Marcela Moreira  
Penteadado. – Ponta Grossa - PR: Atena, 2022.

Formato: PDF

Requisitos de sistema: Adobe Acrobat Reader

Modo de acesso: World Wide Web

Inclui bibliografia

ISBN 978-65-258-0337-1

DOI: <https://doi.org/10.22533/at.ed.371222906>

1. Ultrassom. I. Trevisan Junior, Wilson (Organizador). II.  
Penteadado, Marcela Moreira (Organizadora). III. Título.

CDD 616.07543

Elaborado por Bibliotecária Janaina Ramos – CRB-8/9166

**Atena Editora**  
Ponta Grossa – Paraná – Brasil  
Telefone: +55 (42) 3323-5493  
[www.atenaeditora.com.br](http://www.atenaeditora.com.br)  
contato@atenaeditora.com.br



## DECLARAÇÃO DOS AUTORES

Os autores desta obra: 1. Atestam não possuir qualquer interesse comercial que constitua um conflito de interesses em relação ao artigo científico publicado; 2. Declaram que participaram ativamente da construção dos respectivos manuscritos, preferencialmente na: a) Concepção do estudo, e/ou aquisição de dados, e/ou análise e interpretação de dados; b) Elaboração do artigo ou revisão com vistas a tornar o material intelectualmente relevante; c) Aprovação final do manuscrito para submissão.; 3. Certificam que os artigos científicos publicados estão completamente isentos de dados e/ou resultados fraudulentos; 4. Confirmam a citação e a referência correta de todos os dados e de interpretações de dados de outras pesquisas; 5. Reconhecem terem informado todas as fontes de financiamento recebidas para a consecução da pesquisa; 6. Autorizam a edição da obra, que incluem os registros de ficha catalográfica, ISBN, DOI e demais indexadores, projeto visual e criação de capa, diagramação de miolo, assim como lançamento e divulgação da mesma conforme critérios da Atena Editora.



## DECLARAÇÃO DA EDITORA

A Atena Editora declara, para os devidos fins de direito, que: 1. A presente publicação constitui apenas transferência temporária dos direitos autorais, direito sobre a publicação, inclusive não constitui responsabilidade solidária na criação dos manuscritos publicados, nos termos previstos na Lei sobre direitos autorais (Lei 9610/98), no art. 184 do Código Penal e no art. 927 do Código Civil; 2. Autoriza e incentiva os autores a assinarem contratos com repositórios institucionais, com fins exclusivos de divulgação da obra, desde que com o devido reconhecimento de autoria e edição e sem qualquer finalidade comercial; 3. Todos os e-book são *open access*, *desta forma* não os comercializa em seu site, sites parceiros, plataformas de *e-commerce*, ou qualquer outro meio virtual ou físico, portanto, está isenta de repasses de direitos autorais aos autores; 4. Todos os membros do conselho editorial são doutores e vinculados a instituições de ensino superior públicas, conforme recomendação da CAPES para obtenção do Qualis livro; 5. Não cede, comercializa ou autoriza a utilização dos nomes e e-mails dos autores, bem como nenhum outro dado dos mesmos, para qualquer finalidade que não o escopo da divulgação desta obra.



## SUMÁRIO

### **CAPÍTULO 1..... 13**

#### EXODONTIA DE RAIZ RESIDUAL


Wilson Trevisan Junior  
Marcela Moreira Penteadó  
Roberta Gava Pratti  
Guilherme Schmitt de Andrade  
Marina Gullo Augusto

 <https://doi.org/10.22533/at.ed.3712229061>

### **CAPÍTULO 2..... 21**

#### EXODONTIA DE SUPRANUMERÁRIO


Wilson Trevisan Junior  
Marcela Moreira Penteadó  
Rafaela Gheller

 <https://doi.org/10.22533/at.ed.3712229062>

### **CAPÍTULO 3..... 28**

#### REMOÇÃO DE CANINO IMPACTADO


Wilson Trevisan Junior  
Marcela Moreira Penteadó  
Rafaela Gheller

 <https://doi.org/10.22533/at.ed.3712229063>

### **CAPÍTULO 4..... 34**

#### EXODONTIA DE DENTE INCLUSO


Wilson Trevisan Junior  
Marcela Moreira Penteadó  
Rafaela Gheller  
Marina Gullo Augusto  
Guilherme Schmitt de Andrade

 <https://doi.org/10.22533/at.ed.3712229064>







### **CAPÍTULO 5..... 43**

#### RETIRADA DE EXOSTOSE

Wilson Trevisan Junior  
Marcela Moreira Penteadó  
Rafaela Gheller

 <https://doi.org/10.22533/at.ed.3712229065>




<b>CAPÍTULO 6</b> .....	<b>49</b>
CIRURGIA PARENDODÔNTICA	
Wilson Trevisan Junior Marcela Moreira Penteado Roberta Gava Pratti Bruno Shindi Hirata	
 <a href="https://doi.org/10.22533/at.ed.3712229066">https://doi.org/10.22533/at.ed.3712229066</a>	
<b>CAPÍTULO 7</b> .....	<b>56</b>
REMOÇÃO DE LESÕES APICAIS	
Wilson Trevisan Junior Marcela Moreira Penteado Roberta Gava Pratti	
 <a href="https://doi.org/10.22533/at.ed.3712229067">https://doi.org/10.22533/at.ed.3712229067</a>	
<b>CAPÍTULO 8</b> .....	<b>61</b>
REMOÇÃO DE IMPLANTES OSSEOINTEGRADOS	
Wilson Trevisan Junior Bruna Gois Arruda Marcela Moreira Penteado	
 <a href="https://doi.org/10.22533/at.ed.3712229068">https://doi.org/10.22533/at.ed.3712229068</a>	
<b>CAPÍTULO 9</b> .....	<b>73</b>
LEVANTAMENTO DE SEIO MAXILAR	
Wilson Trevisan Junior Marcela Moreira Penteado	
 <a href="https://doi.org/10.22533/at.ed.3712229069">https://doi.org/10.22533/at.ed.3712229069</a>	
<b>CAPÍTULO 10</b> .....	<b>78</b>
OBTENÇÃO DE OSSO EM BLOCO (AUTÓGENO)	
Wilson Trevisan Junior Angelo Marcelo Tirado dos Santos Bruna Gois Arruda	
 <a href="https://doi.org/10.22533/at.ed.37122290610">https://doi.org/10.22533/at.ed.37122290610</a>	
<b>CAPÍTULO 11</b> .....	<b>85</b>
DISTRACÇÃO CIRÚRGICA	
Wilson Trevisan Junior Angelo Marcelo Tirado dos Santos Roberta Gava Pratti	
 <a href="https://doi.org/10.22533/at.ed.37122290611">https://doi.org/10.22533/at.ed.37122290611</a>	

**CAPÍTULO 12..... 95**

**EXPANSÃO DE CRISTA ÓSSEA**

Wilson Trevisan Junior  
Marcela Moreira Penteado  
Roberta Gava Pratti

 <https://doi.org/10.22533/at.ed.37122290612>

**CAPÍTULO 13..... 101**

**LATERALIZAÇÃO DO NERVO ALVEOLAR INFERIOR**

Wilson Trevisan Junior  
Marcela Moreira Penteado  
Roberta Gava Pratti

 <https://doi.org/10.22533/at.ed.37122290613>

**CAPÍTULO 14..... 107**

**CORTICOTOMIA PARA MOVIMENTAÇÃO DENTÁRIA**


Wilson Trevisan Junior  
Marcela Moreira Penteado  
Ricardo Takahashi

 <https://doi.org/10.22533/at.ed.37122290614>

**CAPÍTULO 15..... 116**

**CORREÇÃO DE MORDIDA ABERTA**


Wilson Trevisan Junior  
Marcela Moreira Penteado  
Rafaela Gheller  
Ricardo Takahashi

 <https://doi.org/10.22533/at.ed.37122290615>

**CAPÍTULO 16..... 124**

**OSTEOTOMIA E OSTEOPLASTIA**

Wilson Trevisan Junior  
Maria Beatriz Bergonse Pereira Pedriali  
Jessyka Lorena Tsunouchi Fabbri  
Angelo Marcelo Tirado dos Santos  
Mariana Gabriel  
Bruna Gois Arruda

 <https://doi.org/10.22533/at.ed.37122290616>

**CAPÍTULO 17..... 143**

**SORRISO GENGIVAL**

Wilson Trevisan Junior  
Rafaela Gheller

Marcela Moreira Penteado


 <https://doi.org/10.22533/at.ed.37122290617>

**CAPÍTULO 18..... 163**

**EXODONTIA E IMPLANTE**

Wilson Trevisan Junior

Marcela Moreira Penteado


 <https://doi.org/10.22533/at.ed.37122290618>

**CAPÍTULO 19..... 166**

**CAS-KIT, ENXERTO E IMPLANTE**

Wilson Trevisan Junior

Marcela Moreira Penteado

 <https://doi.org/10.22533/at.ed.37122290619>

**CAPÍTULO 20..... 173**

**LEVANTAMENTO DE SEIO MAXILAR, ENXERTO E IMPLANTES**

Wilson Trevisan Junior

João Paulo Menck Sangiorgio

Marcela Moreira Penteado

 <https://doi.org/10.22533/at.ed.37122290620>

**SOBRE OS AUTORES ..... 184**

# INTRODUÇÃO

Os avanços na reabilitação oral e o maior acesso aos tratamentos com implantes dentários impulsiona novas técnicas na prática odontológica. Oferecer opções aos pacientes agrega valor e confiabilidade, além de contribuir para a busca de soluções rápidas, estéticas, funcionais e seguras à longo prazo.

A Odontologia disponibiliza várias estratégias para otimizar tempo e condições de trabalho. Em todas as áreas, há possibilidade de indicação de cirurgias para que haja ganho funcional e/ou estético.

Através da osteotomia é possível realizar cirurgias de levantamento de seio maxilar, expansão de rebordo alveolar, extração de raízes com anquilose alveolodentária, corticomias de precisão para movimentos dentários, segmentação de maxila, expansão rápida da maxila, lateralização do nervo alveolar inferior, cirurgias ortognáticas, distração osteogênica, obtenção de osso autógeno para enxerto e ainda reabilitação de implantes.

Na dentística restauradora por exemplo, correções de sorriso gengival são realizadas através de osteotomia e osteoplastia, devolvendo ao paciente estética harmônica. Na implantodontia, o sucesso da grande maioria dos casos dependem de levantamento de seio maxilar, lateralização do nervo alveolar inferior, expansão de crista óssea ou enxertos de biomateriais. Na ortodontia, dentes impactados ou supranumerários podem atrapalhar a movimentação dentária necessitando remoção, além e situações em que a corticotomia pode ser utilizada para favorecer movimentos ortodônticos ou ortopédicos.

Tratando-se de condições adversas, cirurgia parendodôntica, remoção de terceiro molar, raiz residual, implante mal posicionado ou lesões são casos que requerem tratamento cirúrgico para cessar o desconforto do paciente e eliminar os focos bacterianos, os quais o mantêm em condição sistêmica arriscada.

A utilização de instrumentos rotatórios na osteotomia é muito frequente por apresentar vantagens como maior agilidade no procedimento, menor trauma mecânico comparado ao cinzel e martelo, além de proporcionar maior regularidade de contorno. Entretanto é necessário que se aplique adequada força ou pressão para à obtenção do corte, caso contrário pode-se produzir sérios danos ao tecido ósseo, devido à osteonecrose marginal provocada por injúrias térmicas.

Estudos como o de Fedlli Jr (2015) mostram que a necrose óssea pode ocorrer severamente se durante 1 minuto a temperatura for maior que 47°C, portanto ao utilizar repetidamente os instrumentos rotatórios para o preparo de osteotomias pode ocorrer calor friccional com posterior necrose do osso adjacente à área operada, diminuindo a capacidade de reparação da loja cirúrgica.

A energia do corte utilizada durante as osteotomias dissipa-se na forma de calor. Por isso a importância da irrigação externa com água destilada, responsável por manter a

temperatura abaixo de 47°C.

Buscando otimizar tempo cirúrgico e reparação tecidual, um sistema utilizando ondas ultrassônicas foi desenvolvido pelo Dr. Tomaso Vercellotti em conjunto com a equipe de engenheiros da Mectron Medical Technology, em 2007 na Itália. Desde então, o ultrassom Piezoelétrico é utilizado nas mais diversas condições cirúrgicas. Utiliza micro-vibrações para cortar tecidos mineralizados e funciona pelo efeito da piezoeletricidade, ou seja, a capacidade de alguns cristais gerarem corrente elétrica em resposta à pressão mecânica, sendo três vezes mais potente que os ultrassons convencionais.

Com experiência nesse assunto, o objetivo desse exemplar é apresentar casos clínicos em que a piezocirurgia foi empregada, além de descrever os benefícios que foram observados com essa inovação.

## ULTRASSOM PIEZOCIRÚRGICO

A piezoelectricidade é um fenômeno físico específico de certos cristais que sofrem oscilação mecânica, permitindo movimentos pendulares e vibratórios com variações de amplitude nanométrica. Foi descoberta por Pierre Currie em 1881 e posteriormente cirurgiões bucomaxilo faciais utilizaram essas ondas oscilatórias em um instrumento de ultrassom que era capaz de gerar cavitação, caracterizada por ruptura da coesão molecular de líquidos.

O ultrassom piezoelétrico tornou-se uma evolução dos instrumentos cortantes cirúrgicos, pois através de oscilamento ultrassônico em três dimensões (frequência modulada) possibilita corte seletivo e preciso, sem lesionar tecidos moles. Esta seletividade para tecidos específicos tem como base o conteúdo de água, a resistência à tração e a diferença de densidade dos tecidos.

Com leve pressão mecânica exercida, o efeito da piezoelectricidade é transformado em corrente elétrica. Essa corrente elétrica é convertida em ondas ultrasônicas através de uma peça de mão anexada a insertos especiais e ao atingir vasos, nervos e membranas o dispositivo cessa sua atividade preservando essas estruturas. Isso ocorre porque a cabeça de corte é inativada logo que perde o contato com os tecidos mineralizados, de modo que um escorregamento acidental do dispositivo em tecidos moles circundantes não causa nenhum dano, reduzindo o sangramento e conseqüentemente melhorando o pós-operatório. Além da vantagem de criar um campo cirúrgico com menor sangramento pela coagulação de pequenos vasos, os equipamentos de ultrassom pode também permitir um procedimento de corte do osso com maior precisão.

O padrão vibratório possui freqüência de 24,7 a 29,5 kHz podendo atingir até 30 kHz com oscilação de 60 a 200  $\mu\text{m/s}$ , ou seja, é três vezes mais potente que ultrassons convencionais mesmo utilizando frequência baixa, a qual corta tecido duro e não atinge tecido mole, já que este necessita de pelo menos 50 kHz para lesionar.

É classificado como um aparelho potencialmente utilizado para técnicas de dissecação seletiva de tecidos mineralizados. Essa seletividade tem como base o conteúdo de água, a resistência à tração e a diferença de densidade dos tecidos. Também a cabeça de corte é inativa, permitindo que a perda de contato com tecidos mineralizados, como por exemplo em um escorregamento acidental em tecido mole circundante, não cause nenhum dano.

Embora o aparelho tenha um corte seletivo somente em tecidos duros (dentes ou ossos), ele deve ser manuseado somente por especialistas ou pessoas que estejam habilitadas para seu manejo. Utilizando corretamente o equipamento, ele não oferece riscos, porém algumas limitações com pacientes e/ou operadores que possuem marcapassos ou outros aparelhos implantados precisam ser respeitadas, já que pode existir interferência no funcionamento e ocasionar sérios problemas. De qualquer forma, se uma força excessiva for aplicada o corte é interrompido, ou seja, quanto mais suave a pressão da



serra piezoelétrica sobre o tecido ósseo, mais linear será a vibração do instrumento e consequentemente melhor o corte.

O ultrassom Piezoelétrico veio para contribuir para as questões desfavoráveis das técnicas cirúrgicas clássicas, como o uso de maior pressão na osteotomia, o que gera efeitos biológicos negativos na reparação tecidual como por exemplo necrose ou maior tempo pós-operatório para completar o processo de reparo tecidual.

As cirurgias podem ser realizadas com baixa pressão manual e cortes micrométricos precisos limitando o dano tecidual especialmente aos osteócitos. O sítio cirúrgico é limpo devido à solução irrigadora de água destilada a 4°C em forma de aerossol, que contribui para melhor visualização e melhor acesso do campo operatório, além de menor trauma cirúrgico por refrigerar os tecidos e não ocasionar osteonecrose, preservar os osteócitos, melhorar a reparação tecidual e causar menor estresse tanto para o profissional quanto para o paciente, pelo fato de ser menos sonoro e vibrátil.

Por essas vantagens, muitos autores apontam a piezo-cirurgia como uma nova e revolucionária técnica de osteotomia ideal para regiões delicadas em que a comunicação de tecido duro com tecido mole é extremamente íntima, como ocorrem em cirurgias periodontais de: elevação da membrana do seio maxilar, osteotomia para obtenção de tecido ósseo, remoção de raspas ósseas, osteotomia para lateralização do nervo alveolar inferior, cirurgia de expansão rápida da maxila e cirurgias ortognáticas.

O aparelho é composto por:

- Aparelho Ultrassônico Piezocirúrgico
- Bomba peristáltica
- Saca insertos
- Peça de mão acoplada com o cabo
- Pedal acionador
- Cabo de energia
- Haste metálica para suporte da peça de mão
- Haste metálica para suporte da água para injeção
- Bandeja cirúrgica para esterilização
- Pontas de corte diamantadas ou em titânio com inserções diamantadas

De modo geral, o equipamento ultrassônico a peça de mão possui transdutores de titânio de bário responsáveis por transmitirem seus movimentos para a ponta ativa proporcionando o corte. A ponta ativa, que pode ter ou não cobertura por diamante ou

nitrito de titânio, está disponível em vários formatos e são específicas para cada tipo de osso e corte a ser realizado. A peça de mão é conectada por um cabo a uma unidade central que fornece energia e que ainda contém alças para que líquidos de irrigação sejam acoplados ao sistema.

A montagem das partes deve seguir as instruções do fabricante lembrando sempre que não deve usar a bomba peristáltica aberta, já que pode ocasionar acidentes caso o cabo desprenda do aparelho.

Possui botão de liga e desliga, visor onde o profissional seleciona a função Endo ou Perio. A função Endo pode modificar a velocidade do corte e a vazão do líquido irrigante. Se modificar para a função Perio, o visor permite escolher o tipo de osso a ser cortado, a vazão do líquido irrigante e a velocidade do corte dos insertos.

Existe também a função *clean* que limpa o sistema hidráulico da máquina. Esta deve ser utilizada após a utilização do aparelho e antes da limpeza, desinfecção e esterilização das partes componentes.

## VANTAGENS E DESVANTAGES

A precisão e a seletividade do aparelho tornam sua técnica superior às técnicas convencionais de osteotomias com instrumentos rotativos, pois com a utilização de brocas há a necessidade de um esforço maior na empunhadura e assim uma diminuição na sensibilidade cirúrgica. Desta forma os ultrassons cirúrgicos estão indicados principalmente em operações em que a área de interesse está adjacente aos vasos e nervos, tais como osteotomias para remoção de raízes residuais, processos inflamatórios apicais e terceiros molares localizados próximo ao nervo alveolar inferior e mentoniano. A vantagens da osteotomia com a piezoelectricidade também pode ser aplicado à cirurgia para peri-implantologia, por exemplo, remoção de implantes comprometidos, reposicionamento de implantes que apresentam uma posição não ideal no rebordo alveolar, elevação da membrana do seio maxilar com menor risco de perfuração ou de prejuízo para a membrana de Schneider, obtenção de tecido ósseo para enxertia de rebordos alveolares atroficos.

O aparelho ultrassônico é utilizado em diferentes procedimentos cirúrgicos craniofaciais, onde uma estreita relação de ossos, nervos e os vasos sanguíneos podem ser observados regularmente. Dentre as indicações encontra-se osteotomias Le Fort, enxertia óssea, osteotomias sagital mandibular e abordagem orbital ou na base do crânio. Assim, a aplicação de sua técnica tem vantagens sobre outros instrumentos mecânicos por causa da geometria de corte extremamente preciso e ablação óssea eficiente, minimizando a possibilidade de danos acidentais.

Outra aplicação está nas técnicas de expansão óssea alveolar que fazem uso da elasticidade da crista óssea e são recomendados na presença de qualidade óssea tipos

3 e 4, mas elas têm limites quando o osso residual é extremamente mineralizado porque a expansão mecânica pode produzir fraturas. Quando as paredes inelásticas da cortical são separadas, a eventual fratura de uma das paredes produz o descolamento total da cortical óssea vestibular e conseqüente interrupção do processo de vascularização no osso provocando necrose. A base da expansão da crista óssea com piezoelétrico é a utilização de frequência variável que é capaz de cortar osso sem traumas, permitindo uma expansão da crista óssea.

Landes et al. (2008) avaliaram a viabilidade de cirurgia piezoelétrica como um substituto para as cirurgias ortognáticas convencionais, avaliando quanto à *técnica operatória*, à quantidade de perda de sangue, à exigência de tempo operatório e à integridade de nervos e vasos. Notou-se que houve menor perda sanguínea na cirurgia com ultrassom, porém o tempo trans-operatório foi 13% maior na técnica ultrassônica. A sensibilidade do nervo alveolar inferior foi mantida em 95% dos casos operados com o ultrassom e 85% nos pacientes com osteotomia convencional.

Gruber et al. (2005) relatam algumas vantagens e desvantagens ao uso do ultrassom cirúrgico em cirurgia ortognática de mandíbula. Os autores evidenciam que as osteotomias foram fáceis de serem realizadas e com alta precisão de corte utilizando o aparelho em combinação com as duas pontas OT2 e OT7 (Mectron, Itália). Porém o procedimento com o piezo foi mais demorado comparando-se a osteotomia com serras e brocas. No entanto a grande vantagem foi a perfeita visibilidade com sangramento reduzido no local durante a osteotomia e os distúrbios neurossensoriais subjetivos diminuíram 57,1% por, não só, impedir um contato direto no nervo alveolar inferior, mas também prevenir complicações como danos causados aos tecidos periodontal, dentário ou ósseo.

Embora a cirurgia óssea com ultrassom apresente vantagem decisiva de um corte seletivo e preciso, discutem-se algumas desvantagens tais como: elevado aumento de temperatura, falta de conhecimento dos efeitos a médio e longo prazo e falha por fadiga das peças de corte do aparelho.

Para minimizar o aumento de temperatura gerada pelo ultrassom é fundamento que haja refrigeração eficaz. Por isso a indicação para uso de solução fisiológica a 4°C ou água de injeção precisa ser respeitada. Quanto ao desgaste das peças por fadiga exige-se maior atenção na manutenção e trocas freqüentes das mesmas. E sobre os efeitos a longo prazo, diversos casos clínicos e pesquisas estão sendo publicados no intuito de observar as características teciduais por tempo prolongado.

Estudos histológicos que compararam a taxa de cicatrização do osso alveolar sobre os efeitos de osteotomia com instrumento ultrassônico e convencional (brocas e cinzel) mostraram que a osteotomia com broca produziu uma superfície mais lisa. Nas amostras preparadas com o cinzel e instrumento ultrassônico apresentaram áreas de organização celular dentro do defeito e formação de osteóide em espaços adjacentes da medula. A

atividade dos osteoblastos foi mais pronunciada nas amostras preparadas com o cinzel que naqueles preparados com a broca. A taxa de cicatrização nos períodos posteriores parece ser melhor com o uso do cinzel, seguido de perto pelo uso do aparelho de ultra-sons e mais lento com a broca.

Vercellotti et al. (2005) avaliaram histologicamente e histometricamente as respostas cicatriciais ósseas após cirurgia de ostectomia e osteoplastia com piezo-cirurgia (PS) em relação as outras técnicas freqüentemente utilizadas como broca carbide (CB) e broca diamantada (DB). Observou-se que locais cirúrgicos tratados com CB ou DB houve perda óssea em comparação com as medições de referência inicial, enquanto os sítios cirúrgicos tratados com PS revelou um ganho no nível ósseo.

Camargo Filho et al. (2010) realizaram um estudo que utilizou a cirurgia ultrassônica para realização de enxerto ósseo autógeno para levantamento de seio maxilar. A análise histopatológica revelou osteoblastos organizados em uma única camada na periferia das trabéculas e osteócitos em uma distribuição homogênea, osteoclastos ocasionais foram vistos na periferia das trabéculas, apresentando lacunas Howship. Contudo, foi possível visualizar tecido conjuntivo fibroso em torno destas trabéculas, exibindo grandes quantidades de células osteoprogenitoras e outros com uma morfologia indicativa de diferenciação dos osteoblastos.

Thomas et al. (2017) relatou que o uso do ultrassom piezoelétrico é uma inovação para a Odontologia muito pertinente para atuar exatamente nas limitações existentes com os instrumentos e as técnicas tradicionais. Além de ter ampla indicação e resultados benéficos em termos de cicatrização.

Outros efeitos colaterais do uso generalizado são: trombogênese ou deficiência de circulação sanguínea óssea. Uma área de especial preocupação é a pouca vascularização da mandíbula, onde a trombose dos seus vasos sanguíneos pode levar a óbvios problemas clínicos. Até o momento, não encontra-se complicações pós-operatórias, como dificuldades de cicatrização ou alveolite seca. Porém, em animais indicaram que a freqüência ultrassônica acima de 20 kHz pode induzir a formação de coágulos intravasculares.

Segundo alguns autores, a principal limitação do ultrassom cirúrgico é o fator tempo, entretanto os procedimentos de corte são muito superiores. Dependendo da estrutura óssea e espessura o tempo para osteotomia pode ser aumentado em até 5 vezes ou mais. É evidente que os ossos mais compactos, requerem o uso de equipamentos mais potentes e parâmetros adequados. Além disso, acredita-se que cada nova tecnologia exige treinamentos do operador, a fim de obter o máximo benefício dos recursos tecnológicos disponíveis.

A implantodontia, mantendo-se na linha das tendências de cirurgias minimamente invasivas, tem estudado o uso de ondas ultrassônicas para processamento de osteotomias,

com resultados surpreendentes como ausência de lesões visíveis de tecidos moles adjacentes. Entretanto incidentes não podem ser completamente excluídos de tais procedimentos de osteotomia. É de suma importância observar o funcionamento do aparelho nas determinações técnicas que deve ter micro-vibrações de 60 a 200  $\mu\text{m/s}$  a 24-29 kHz para cortar tecido mineralizado enquanto tecidos moles permanecem invioláveis, porém se tornariam ameaçados com frequências acima de 50 kHz. Além disso, o efeito do corte parece não prejudicar a viabilidade celular, mantendo-se nos mesmos padrões dos métodos convencionais.

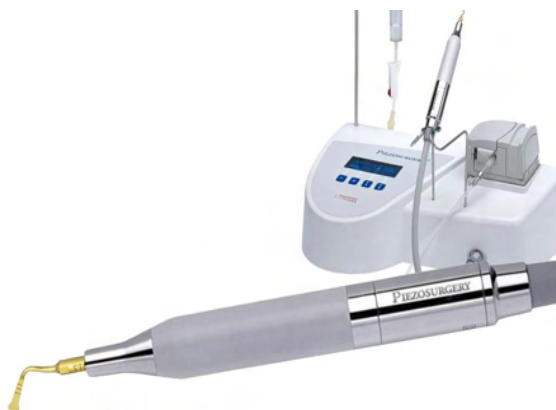

Figura1: Aparelho de ultrassom piezoelétrico.

Fonte: PIEZOSURGERY® 3 - Mectron (Ligúria/Itália).

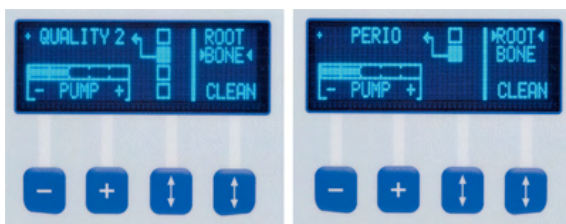


Figura 2: Painel mostrando as diversas funções e regulagens.

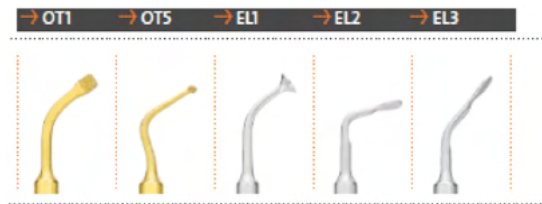

Figura 3: Pontas para serem utilizadas em ultrassom piezoelétrico. A ponta OT1 é indicada para osteotomia leves. A ponta OT5 é indicada para osteotomia de regiões delicadas, principalmente de acesso ao seio maxilar. A ponta EL1 é indicada para levantamento de seio. As pontas EL2 e EL3 são indicadas para descolamento da Membrana de Schneider.

Fonte: PIEZOSURGERY® 3 - Mectron (Ligúria/Itália).

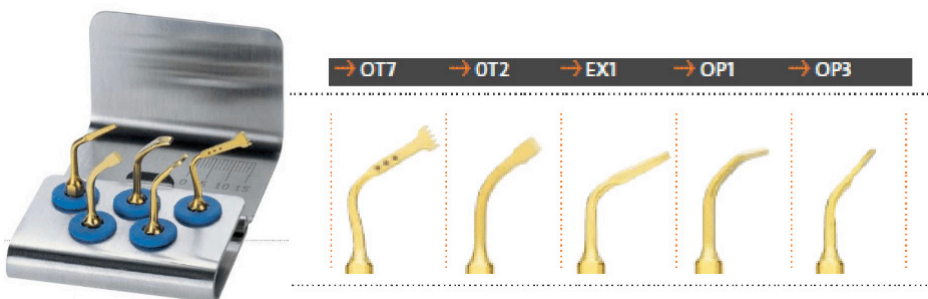


Figura 4: Kit básico de pontas de ultrassom piezoelétrico. A ponta OT7 para osteotomia de grande eficiência em enxertos. A ponta OT2 tem função de descolador de tecidos moles. A ponta EX1 é um cinzel periótomo plano e afiado nos 3 lados para extração de dentes, principalmente inclusos. A ponta OP1 utilizada para osteotomia em regiões proximais. A ponta OP2 é utilizada para osteotomia leve em enxertos.

Fonte: PIEZOSURGERY® 3 - Mectron (Ligúria/Itália).



A piezo-cirurgia é uma revolucionária técnica para osteotomia ideal para o uso entre tecidos duros e tecidos moles. Funciona com baixa pressão, permite o fácil controle durante os cortes e consequentemente maior precisão.

## REFERÊNCIAS

1. CAMARGO FILHO, G.P.; CORRÊA, L.; COSTA, C.; PANNUTI, C.M.; SCHMELZEISEN, R.; LUZ, J.G.C. Coparative study of two autogenous graft techniques using piezosurgery for sinus lifting. **Acta Cirúrgica Brasileira**, v.25, n.6, p.485-89, 2010.
2. CONSOLARO, M.F. et.al. Cirurgia Piezelétrica ou Piezocirurgia em Odontologia: o sonho de todo cirurgião. **Dental Press Ortodon Ortop Facial**, v.12, n.6, p.17-20, 2007.
3. EGGERS G. et.al. . Piezosurgery: an ultrasound device for cutting bone and its use and limitations in maxillofacial surgery. **British Journal of Oral and Maxillofacial Surgery**, v.42, p.451-3, 2004.
4. GRUBER, R.M.; KRAMER, F.J.; MERTEN, H.A.; SCHLIEPHAKE, H. Ultrasonic surgery – an alternative way in orthognathic surgery of the mandible – a pilot study. **Int. J. Oral Maxillofac. Surg**, v.34, p.590-3, 2005.
5. KFOURI, F.A.; DUALBI, M.T.; BRETOS, J.L.G. et.al. Cirurgia piezoelétrica em implantodontia: aplicações clínicas. **RGO**, Porto Alegre, v. 57, n.1. p.121-26, jan/mar. 2009.
6. LABANCA M. et.al. Piezoelétric surgery: twenty years of use. **British Journal of Oral and Maxillofacial Surgery**, v.46, p. 265-9, 2008.
7. LANDES, C.A.; STUBINGER, S.; RIEGER, J.; WILLIGER, B.; LINH HA, T.K.; SADER, R. Critical evaluation of piezoelectric osteotomy in orthognathic surgery: operative technique, Blood Loss, Time Requirement, Nerve and Vessel Integrity. **J Oral Maxillofac Surg**, v.66, p.657-74, 2008.
8. MESQUITA, E.; KUNERT, I.R. O ultra-som na prática Odontológica. **ArtMed**, 2008.
9. PEDRIALI, M, B, B, P; TREVISAN JÚNIOR, W; DE ANDRADE, F, G; SANGIORGIO,J, P, M; PIRES, W, R; RAMOS, S, P. Bone regeneration in rat femoral defects after osteotomy with surgical ultrasound. **Minerva Stocatologica** 2016 Feb;65(1):1-10.
10. SCHLEE, M. et.al. Piezosurgery: basics and possibilities. **Implant Dentistry**, v. 15, n.4, p.334-339, 2006.
11. VERCELLOTTI T.; NEVINS ML.; KIM DM.; NEVINS, M.; WADA, K.; SCHENK, RK.; FIORELLINI, JP. Osseous response following resective therapy with piezosurgery. **Int J Periodontics Restorative Dent** 2005;25:543–549.
12. VERCELLOTTI, T. Piezoelectric Surgery in Implantology: A Case Report—A New Piezoelectric Ridge Expansion Technique. **Int J Periodontics Restorative Dent**. 2000;20:359-365.

13. THOMAS M.; AKULA U.; EALLA KKR.; GAJJADA N. Piezosurgery: a boon for modern periodontics. **J Int Soc Prev Community Dent** 2017;7(1):1-7.
14. RASHID, N.; SUBBIAH, V.; AGARWAL, P.; KUMAR, S.; BANSAL, A.; REDDY, S.G.; CHUG, A. Comparison of piezosurgery and conventional rotatory technique in transalveolar extraction of mandibular third molars: a pilot study. **J Oral Biol Craniofac Res** 2020;10(4):615-8.
15. RODRIGUES, M.F.B.; ROCHA, L.L.A.; ACIOLY, R.F.; ROCHA, C.C.L.; CARVALHO, D.C. Piezosurgery-assisted surgical treatment in impacted canine transmigration. **Case Rep Dent** 2020;29:2687827.
16. SILVA LF.; CARVALHO-REIS ENR.; BONARDI JP.; LIMA VN.; MOMESSO GAC.; GARCIA-JUNIOR IR.; FAVERANI LP. Comparison between piezoelectric surgery and conventional saw in sagittal split osteotomies: a systematic review. **Int J Oral Maxillofac Surg** 2017 Aug;46(8):1000-6.
17. KOBAA.; TANOU R.; KIKUTA S.; HIRASHIMA S.; MIYAZONO Y.; KUSUKAWA J. The Usefulness of Piezoelectric Surgery in Sagittal Split Ramus Osteotomy. **Kurume Med J** 2018 Apr 27;64(3):57-63.
18. BERTOSSI D.; NOCINI R.; LUCIANO U.; GALZIGNATO PF.; RICCIARDI G.; LUCCHESI A.; TACCHINO U.; DONADELLO D.; LANARO L.; et al. Piezoelectric surgery inserts vs conventional burst: a clinical investigation. **J Biol Regul Homeost Agents** Mar-Apr 2018;32(2 Suppl. 2):15-19.
19. BUSSOLARO CT.; GALVÁN JG.; PEREIRA CP.; FLORES-MIR C. Maxillary osteotomy complications in piezoelectric surgery compared to conventional surgical techniques: a systematic review. **Int J Oral Maxillofac Surg** 2019 Jun;48(6):720-731.

**CASOS CLÍNICOS**  
**PARTE I**

# CAPÍTULO 1

## EXODONTIA DE RAIZ RESIDUAL

*Data de aceite: 03/01/2022*

**Wilson Trevisan Junior**

**Marcela Moreira Penteado**

**Roberta Gava Pratti**

**Guilherme Schmitt de Andrade**

**Marina Gullo Augusto**

Todas as medidas possíveis são tomadas para preservar os dentes na cavidade oral, porém em alguns casos de raízes ou fragmentos não há possibilidade de mantê-los e a postergação em extrair pode comprometer outros dentes ou ainda a saúde geral do paciente.

A técnica simples ou fechada é comumente utilizada em casos mais simples que não precisam de retalho cirúrgico. Apenas o uso de sindesmótomo, alavancas e/ou fórceps são suficientes para remover o dente condenado, a raiz ou o fragmento.

Em casos em que houve acidentalmente fratura de raiz ou que não há possibilidade de usar a técnica simples, pode-se lançar mão da técnica cirúrgica a retalho, também denominada aberta. Para isso, realiza-se uma incisão que separa os tecidos moles do osso alveolar de modo a obter acesso cirúrgico e expor a região que necessita da exodontia como: raiz

fraturada, sepultada, longa, fina ou divergente, dente multirradicular com coroa destruída ou raiz convergente, dentes anquilosados, com hiper cementose ou lesão periapical.

A incisão sulcular é realizada com bisturi Bard Paeker até a lâmina entrar em contato com o osso e precisa apresentar forma regular para evitar dilacerações do tecido. Em seguida, o descolamento começa pela papila até rebater toda a extensão desejada.

O retalho precisa ser planejado para evitar injúrias das estruturas vitais localizadas próximas à região da cirurgia. Deve ser mucoperiosteal, com sua base sempre mais ampla que seu ápice para favorecer a nutrição do pediculado, de tamanho adequado para favorecer a visualização de toda a área cirúrgica e deve estar apoiado sobre osso sadio. Sua manipulação precisa ser cuidadosa evitando torções, compressões e distensões excessivas que comprometam a sua integridade prejudicando a sutura posteriormente. E para que tudo isso seja possível realiza-se incisão vertical de alívio ou relaxante de forma oblíqua ao lado da papila, denominada parapapilar.

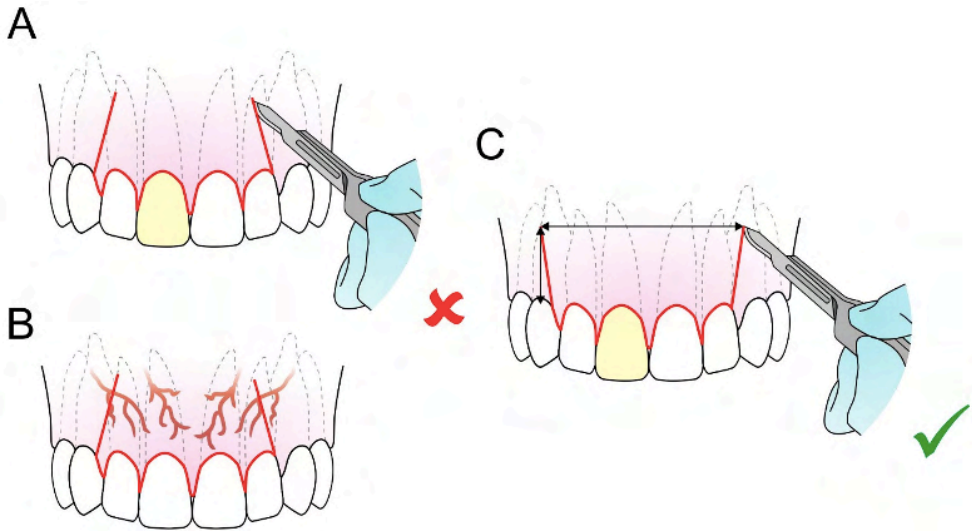


Figura 1: Imagem A demonstra retalho realizado incorretamente, a letra B demonstra a falta de irrigação sanguínea do retalho devido a incisão incorreta, a letra C demonstra o retalho corretamente realizado em que a base do retalho é maior que a altura, proporcionando um adequado suprimento sanguíneo.

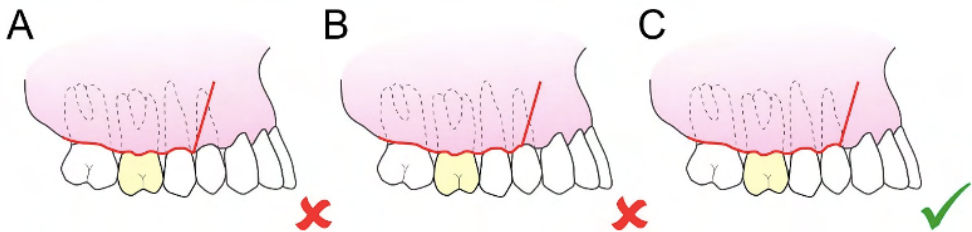


Figura 2: Imagem A demonstra um retalho com incisão no centro da papila. Imagem B com a incisão relaxante na região no centro da coroa, o que gera problemas periodontais posteriormente. A imagem C demonstra uma incisão parapapilar correta.

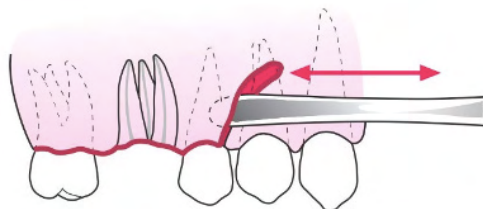


Figura 3: Rebatimento de retalho através de incisão relaxante de forma oblíqua. Observa-se que as papilas estão preservadas para favorecer o reposicionamento do retalho posteriormente.

De acordo com a necessidade pode-se optar pelo tipo de retalho mais adequado para cada situação clínica. O retalho em envelope é o mais utilizado, pois as incisões

relaxantes não são realizadas e sim uma incisão no sulco gengival até a crista óssea para rebater apicalmente o tecido que inclui dois dentes anteriores e um dente posterior à área cirúrgica, melhorando a intenção de favorecer o reparo.

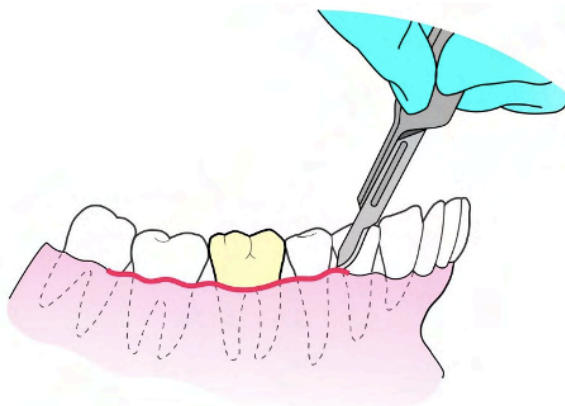


Figura 4: Retalho em envelope realizado para cirurgia na região do dente 46. A incisão realizada é o tipo intra-sucular, por isso as papilas são apenas descoladas e rebatidas. É outra maneira possível de preservá-las.

Outra forma para rebatimento de tecido é o retalho em L, três ângulos ou triangular que consiste em incisão em envelope associada a uma incisão vertical relaxante com ampliação para distal e para fundo de vestibulo.

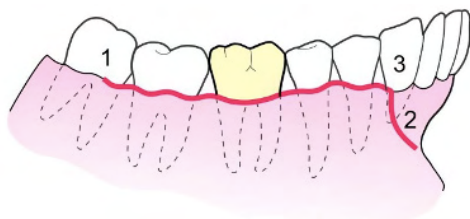


Figura 5: Retalho em L com a ordem para executar as incisões, em que 1 realiza-se incisão parapapilar na mesial do molar, seguindo com incisão intra-sucular até o ponto 3. Como relaxante utiliza-se incisão parapapilar até o ponto 2.

Já o retalho quadrangular apresenta incisão em envelope com duas incisões verticais relaxantes como mostra a figura 6 abaixo.

Sempre que possível deve-se evitar incisões relaxantes no meio das faces livres e/ou papilas, afim de evitar suturas em regiões de tensão que vão prejudicar o reparo e causar danos de coaptação do retalho.



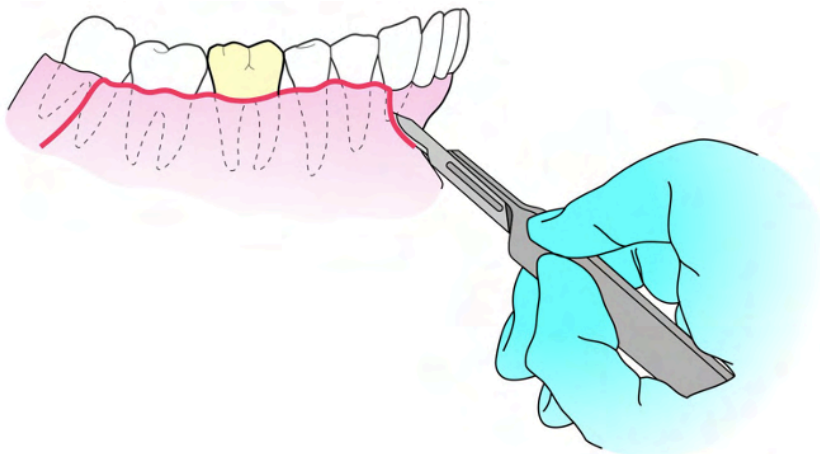


Figura 6: Retalho quadrangular ou trapézio.

Além das incisões tradicionais mencionadas anteriormente, pode-se necessitar da semilunar a qual é feita na região apical dos dentes em casos de lesões apicais ou ainda incisão em Y realizada em palato duro de forma a fazer duas verticais relaxantes menores que não comprometam a região da artéria palatina.

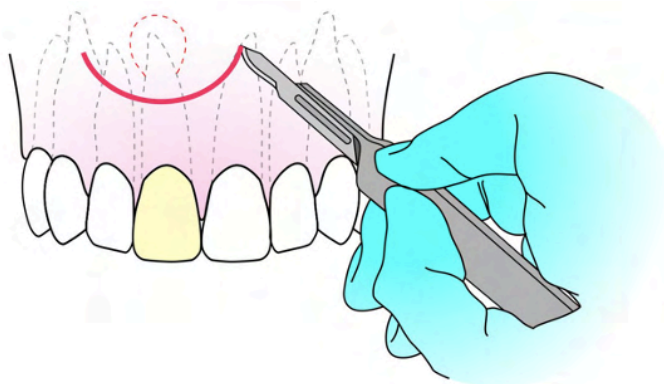


Figura 7: A linha tracejada demonstra a região apical do dente 11 e a disposição da lesão periapical na região. Para que seja feita a cirurgia parendodôntica, a incisão semilunar é utilizada e está representada pela linha contínua em forma de semi-lua.

Essa incisão permite rebatimento do tecido e acesso à lesão.

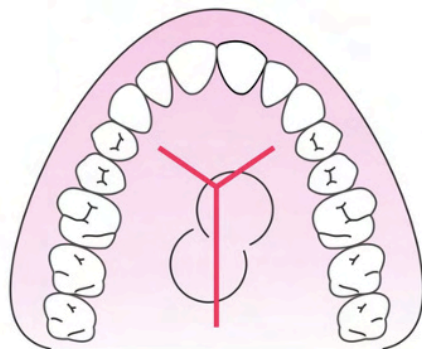


Figura 8: Incisão em Y que proporciona acesso à região palatina da maxila para exodontia de raízes, exostose, lesão periapical ou supranumerário. Vale ressaltar que se indica anestesia na fossa incisiva para analgesia da região que é bastante vascularizada.

Após realizado o retalho mais adequado para a cirurgia em questão, há duas formas de prosseguir: exodontia em casos em que a raiz ou dente estão apropriadamente expostos ou osteotomia em casos que há tecido ósseo alterando a distância biológica.

A osteotomia é a remoção de tecido ósseo alveolar de suporte suficiente para criar abertura e visualização da raiz ou do dente para restabelecer as distâncias biológicas. Realiza-se à custa da tábua óssea vestibular ou do septo inter-radicular através de alta ou baixa rotação e brocas cirúrgicas esféricas de grande diâmetro ou ainda de ultrassom piezoelétrico.

Mesmo que haja irrigação com o uso de brocas, a osteotomia precisa ser realizada com toda cautela, pois o aquecimento do tecido ósseo é considerável e por isso a cicatrização é comprometida, podendo ocorrer até sequestro ósseo.

Observa-se na literatura que o uso do ultrassom piezoelétrico favorece a cicatrização por apresentar irrigação constante própria do aparelho, evitando super aquecimento da área doadora, facilitando a visualização para o operador e removendo a crista óssea. Dessa maneira, o ato cirúrgico torna-se mais rápido e com cicatrização mais eficiente.

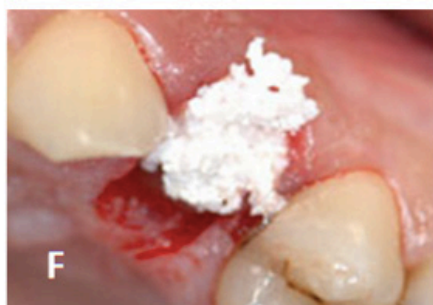
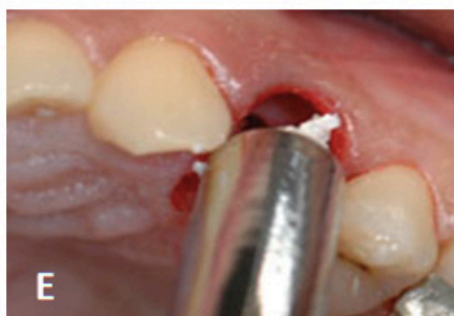
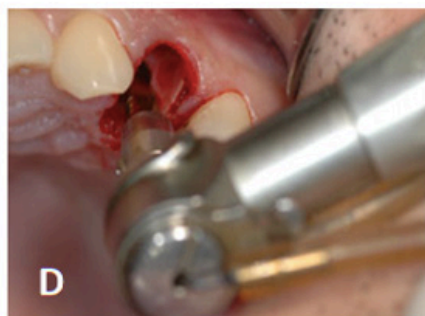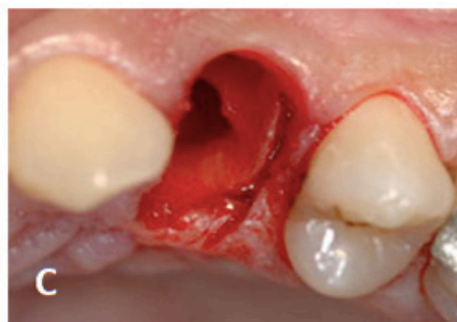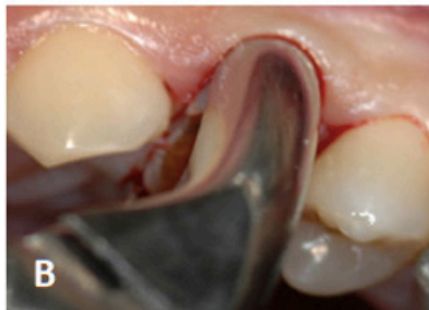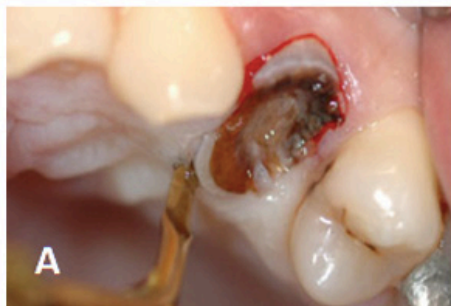Figura 9: Caso cedido pelo gentilmente por Daniel Ostrowicz. Raiz residual cariada do dente 14. Com a remoção do tecido cariado, o remanescente radicular ficaria demasiadamente curto para receber núcleo protético, razão da indicação de exodontia. A: Sindesmotomia da raiz residual utilizando ponta OP1. Observa-se manutenção e integridade dos tecidos moles adjacentes. B: Remoção de raiz residual em movimento de tração única, evitando fratura da tábua óssea vestibular. C: Alvéolo após a remoção completa da raiz residual, sem comprometimento da integridade da crista óssea. D: Preparo para instalação de implante imediato. E-F: Preenchimento do alvéolo com biomaterial Geistlich Bio-Oss 0,25mm-1mm.

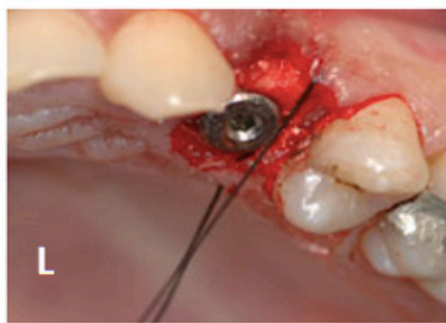
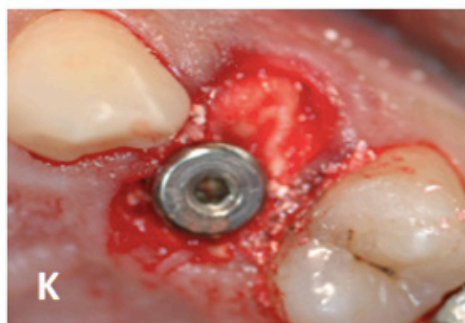
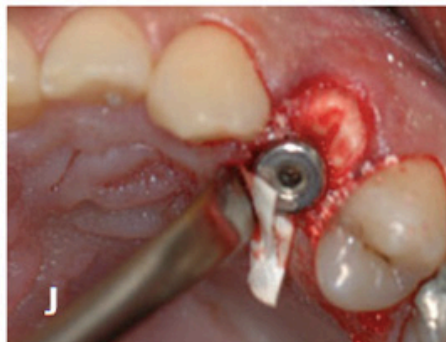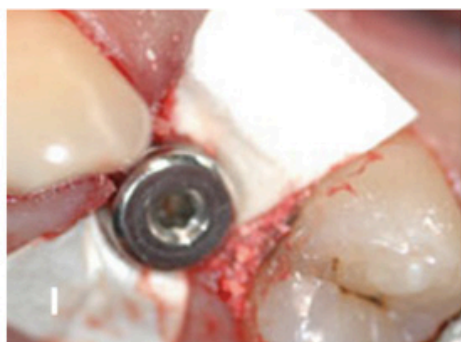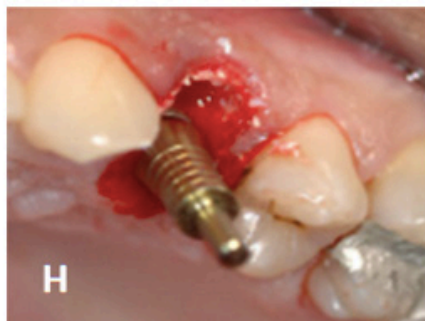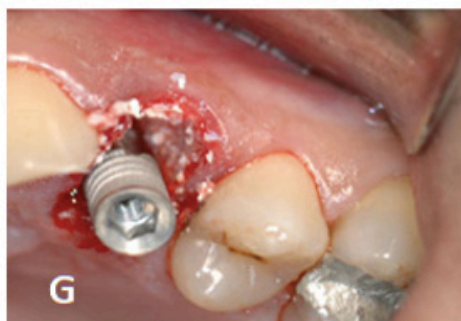Figura 10: G: Inserção do implante. H: Posicionamento adequado do implante. I: Colocação de membrana para manutenção do biomaterial. J: Posicionamento da membrana entre o retalho e o periosteio. Colocação do cicatrizador. K: Aspecto final antes da sutura, onde observa-se a membrana posicionada. L: Realização da sutura para manutenção da integridade das papilas.


## REFERÊNCIAS

1. BACH, N.; BAYLARD, J.F.; VOYER, R. Orthodontic Extrusion: Periodontal Considerations and Applications. **J. Can Dent Assoc**, v. 70,n.11,p. 775-80. 2004.
2. DEGERLIYURT, K.; AKAR, V.;DENIZCI, S. et al. Bone lid technique with piezosurgery to preserve inferior alveolar nerve. **Oral Surg Oral Med Oral Pathol Oral Radiol Endod**, v.108,p.1-5.2009.

3. EGGERS, G.; KLEIN, J.; BLANK, J. et al. Piezosurgery: an ultrasound device for cutting bone and its use and limitations in maxillofacial surgery. **Br J Oral Maxillofac Surg**, v.42,p.451–3. 2004.
4. GRENGA, V.; BOVI, M. Piezoelectric surgery for exposure of palatally impacted canines. **J Clin Orthod**,v.38,p.446–8. .2004
5. HUPP, J.; ELLIS III, E.; TUCKER, M. Cirurgia Oral e MaxiloFacial Contemporânea. **Contemporary Oral and MaxilloFacial Surgery**. Edition Copyright por Mosby. 2008. v.5, p.1-704.
6. KOTRIKOVA, B.; WIRTZ, R.; KREMPIEN, R. et al. Piezosurgery—a new safe technique in cranial osteoplasty? **Int J Oral Maxillofac Surg**,v.35,p.461–5. 2006.
7. PRADO, R.; SALIM, M. Cirurgia Bucomaxilofacial Diagnóstico e Tratamento. Editora Guanabara Koogan LTDA. 2004. p.1-546.
8. SORTINO, F.; PEDULLA, E.; MASOLI, V. The piezoelectric and rotatory osteotomy technique in impacted third molar surgery: comparison of postoperative recovery. **J Oral Maxillofac Surg**, v.66, p.2444–8. 2008.
9. STUBINGER, S.; KUTTENBERGER, J.; FILIPPI, A. et al. Intraoral piezosurgery: preliminary results of a new technique. **J Oral Maxillofac Surg**, v.63,p.1283–7. 2005.
10. VALERIO, S.; CRESCIN, I A.; PIZZI, S. Hard and soft tissue management for the restoration of traumatized anterior teeth. **Pract Periodontics Aesthet Dent**. v.12, n. 2, p. 143-50. 2000.

🌐 [www.atenaeditora.com.br](http://www.atenaeditora.com.br)  
✉ [contato@atenaeditora.com.br](mailto:contato@atenaeditora.com.br)  
📷 @atenaeditora  
📘 [www.facebook.com/atenaeditora.com.br](https://www.facebook.com/atenaeditora.com.br)

# MANUAL DE USO CLÍNICO DO



*Ultrassom Piezoelétrico*

**Atena**  
Editora  
Ano 2022



🌐 [www.atenaeditora.com.br](http://www.atenaeditora.com.br)  
✉ [contato@atenaeditora.com.br](mailto:contato@atenaeditora.com.br)  
📷 @atenaeditora  
📘 [www.facebook.com/atenaeditora.com.br](https://www.facebook.com/atenaeditora.com.br)

# MANUAL DE USO CLÍNICO DO



*Ultrassom Piezoelétrico*

**Atena**  
Editora  
Ano 2022