

Benedito Rodrigues da Silva Neto
(Organizador)

Medicina:

**Elevados Padrões de
Desempenho Técnico e Ético**



Benedito Rodrigues da Silva Neto
(Organizador)

Medicina:

**Elevados Padrões de
Desempenho Técnico e Ético**



Atena
Editora
Ano 2020

Editora Chefe
Profª Drª Antonella Carvalho de Oliveira

Assistentes Editoriais

Natalia Oliveira

Bruno Oliveira

Flávia Roberta Barão

Bibliotecária

Janaina Ramos

Projeto Gráfico e Diagramação

Natália Sandrini de Azevedo

Camila Alves de Cremo

Luiza Alves Batista

Maria Alice Pinheiro

Imagens da Capa

Shutterstock

Edição de Arte

Luiza Alves Batista

Revisão

Os Autores

2020 by Atena Editora

Copyright © Atena Editora

Copyright do Texto © 2020 Os autores

Copyright da Edição © 2020 Atena Editora

Direitos para esta edição cedidos à Atena Editora pelos autores.



Todo o conteúdo deste livro está licenciado sob uma Licença de Atribuição *Creative Commons*. Atribuição-Não-Comercial-NãoDerivativos 4.0 Internacional (CC BY-NC-ND 4.0).

O conteúdo dos artigos e seus dados em sua forma, correção e confiabilidade são de responsabilidade exclusiva dos autores, inclusive não representam necessariamente a posição oficial da Atena Editora. Permitido o *download* da obra e o compartilhamento desde que sejam atribuídos créditos aos autores, mas sem a possibilidade de alterá-la de nenhuma forma ou utilizá-la para fins comerciais.

A Atena Editora não se responsabiliza por eventuais mudanças ocorridas nos endereços convencionais ou eletrônicos citados nesta obra.

Todos os manuscritos foram previamente submetidos à avaliação cega pelos pares, membros do Conselho Editorial desta Editora, tendo sido aprovados para a publicação.

Conselho Editorial

Ciências Humanas e Sociais Aplicadas

Prof. Dr. Alexandre Jose Schumacher – Instituto Federal de Educação, Ciência e Tecnologia do Paraná

Prof. Dr. Américo Junior Nunes da Silva – Universidade do Estado da Bahia

Prof. Dr. Antonio Carlos Frasson – Universidade Tecnológica Federal do Paraná

Prof. Dr. Antonio Gasparetto Júnior – Instituto Federal do Sudeste de Minas Gerais

Prof. Dr. Antonio Isidro-Filho – Universidade de Brasília

Prof. Dr. Carlos Antonio de Souza Moraes – Universidade Federal Fluminense
Profª Drª Cristina Gaio – Universidade de Lisboa
Prof. Dr. Daniel Richard Sant’Ana – Universidade de Brasília
Prof. Dr. Deyvison de Lima Oliveira – Universidade Federal de Rondônia
Profª Drª Dilma Antunes Silva – Universidade Federal de São Paulo
Prof. Dr. Edvaldo Antunes de Farias – Universidade Estácio de Sá
Prof. Dr. Elson Ferreira Costa – Universidade do Estado do Pará
Prof. Dr. Eloi Martins Senhora – Universidade Federal de Roraima
Prof. Dr. Gustavo Henrique Cepolini Ferreira – Universidade Estadual de Montes Claros
Profª Drª Ivone Goulart Lopes – Istituto Internazionale delle Figlie de Maria Ausiliatrice
Prof. Dr. Jadson Correia de Oliveira – Universidade Católica do Salvador
Prof. Dr. Julio Candido de Meirelles Junior – Universidade Federal Fluminense
Profª Drª Lina Maria Gonçalves – Universidade Federal do Tocantins
Prof. Dr. Luis Ricardo Fernandes da Costa – Universidade Estadual de Montes Claros
Profª Drª Natiéli Piovesan – Instituto Federal do Rio Grande do Norte
Prof. Dr. Marcelo Pereira da Silva – Pontifícia Universidade Católica de Campinas
Profª Drª Maria Luzia da Silva Santana – Universidade Federal de Mato Grosso do Sul
Profª Drª Paola Andressa Scortegagna – Universidade Estadual de Ponta Grossa
Profª Drª Rita de Cássia da Silva Oliveira – Universidade Estadual de Ponta Grossa
Prof. Dr. Rui Maia Diamantino – Universidade Salvador
Prof. Dr. Urandi João Rodrigues Junior – Universidade Federal do Oeste do Pará
Profª Drª Vanessa Bordin Viera – Universidade Federal de Campina Grande
Prof. Dr. William Cleber Domingues Silva – Universidade Federal Rural do Rio de Janeiro
Prof. Dr. Willian Douglas Guilherme – Universidade Federal do Tocantins

Ciências Agrárias e Multidisciplinar

Prof. Dr. Alexandre Igor Azevedo Pereira – Instituto Federal Goiano
Profª Drª Carla Cristina Bauermann Brasil – Universidade Federal de Santa Maria
Prof. Dr. Antonio Pasqualetto – Pontifícia Universidade Católica de Goiás
Prof. Dr. Cleberton Correia Santos – Universidade Federal da Grande Dourados
Profª Drª Daiane Garabeli Trojan – Universidade Norte do Paraná
Profª Drª Diocléa Almeida Seabra Silva – Universidade Federal Rural da Amazônia
Prof. Dr. Écio Souza Diniz – Universidade Federal de Viçosa
Prof. Dr. Fábio Steiner – Universidade Estadual de Mato Grosso do Sul
Prof. Dr. Fágner Cavalcante Patrocínio dos Santos – Universidade Federal do Ceará
Profª Drª Girlene Santos de Souza – Universidade Federal do Recôncavo da Bahia
Prof. Dr. Jael Soares Batista – Universidade Federal Rural do Semi-Árido
Prof. Dr. Júlio César Ribeiro – Universidade Federal Rural do Rio de Janeiro
Profª Drª Lina Raquel Santos Araújo – Universidade Estadual do Ceará
Prof. Dr. Pedro Manuel Villa – Universidade Federal de Viçosa
Profª Drª Raissa Rachel Salustriano da Silva Matos – Universidade Federal do Maranhão
Prof. Dr. Ronilson Freitas de Souza – Universidade do Estado do Pará
Profª Drª Talita de Santos Matos – Universidade Federal Rural do Rio de Janeiro
Prof. Dr. Tiago da Silva Teófilo – Universidade Federal Rural do Semi-Árido
Prof. Dr. Valdemar Antonio Paffaro Junior – Universidade Federal de Alfenas

Ciências Biológicas e da Saúde

Prof. Dr. André Ribeiro da Silva – Universidade de Brasília
Prof^ª Dr^ª Anelise Levay Murari – Universidade Federal de Pelotas
Prof. Dr. Benedito Rodrigues da Silva Neto – Universidade Federal de Goiás
Prof^ª Dr^ª Débora Luana Ribeiro Pessoa – Universidade Federal do Maranhão
Prof. Dr. Douglas Siqueira de Almeida Chaves -Universidade Federal Rural do Rio de Janeiro
Prof. Dr. Edson da Silva – Universidade Federal dos Vales do Jequitinhonha e Mucuri
Prof^ª Dr^ª Eleuza Rodrigues Machado – Faculdade Anhanguera de Brasília
Prof^ª Dr^ª Elane Schwinden Prudêncio – Universidade Federal de Santa Catarina
Prof^ª Dr^ª Eysler Gonçalves Maia Brasil – Universidade da Integração Internacional da Lusofonia Afro-Brasileira
Prof. Dr. Ferlando Lima Santos – Universidade Federal do Recôncavo da Bahia
Prof^ª Dr^ª Gabriela Vieira do Amaral – Universidade de Vassouras
Prof. Dr. Gianfábio Pimentel Franco – Universidade Federal de Santa Maria
Prof. Dr. Helio Franklin Rodrigues de Almeida – Universidade Federal de Rondônia
Prof^ª Dr^ª Iara Lúcia Tescarollo – Universidade São Francisco
Prof. Dr. Igor Luiz Vieira de Lima Santos – Universidade Federal de Campina Grande
Prof. Dr. Jefferson Thiago Souza – Universidade Estadual do Ceará
Prof. Dr. Jesus Rodrigues Lemos – Universidade Federal do Piauí
Prof. Dr. Jônatas de França Barros – Universidade Federal do Rio Grande do Norte
Prof. Dr. José Max Barbosa de Oliveira Junior – Universidade Federal do Oeste do Pará
Prof. Dr. Luís Paulo Souza e Souza – Universidade Federal do Amazonas
Prof^ª Dr^ª Magnólia de Araújo Campos – Universidade Federal de Campina Grande
Prof. Dr. Marcus Fernando da Silva Praxedes – Universidade Federal do Recôncavo da Bahia
Prof^ª Dr^ª Maria Tatiane Gonçalves Sá – Universidade do Estado do Pará
Prof^ª Dr^ª Mylena Andréa Oliveira Torres – Universidade Ceuma
Prof^ª Dr^ª Natiéli Piovesan – Instituto Federaci do Rio Grande do Norte
Prof. Dr. Paulo Inada – Universidade Estadual de Maringá
Prof. Dr. Rafael Henrique Silva – Hospital Universitário da Universidade Federal da Grande Dourados
Prof^ª Dr^ª Regiane Luz Carvalho – Centro Universitário das Faculdades Associadas de Ensino
Prof^ª Dr^ª Renata Mendes de Freitas – Universidade Federal de Juiz de Fora
Prof^ª Dr^ª Vanessa Lima Gonçalves – Universidade Estadual de Ponta Grossa
Prof^ª Dr^ª Vanessa Bordin Viera – Universidade Federal de Campina Grande

Ciências Exatas e da Terra e Engenharias

Prof. Dr. Adélio Alcino Sampaio Castro Machado – Universidade do Porto
Prof. Dr. Carlos Eduardo Sanches de Andrade – Universidade Federal de Goiás
Prof^ª Dr^ª Carmen Lúcia Voigt – Universidade Norte do Paraná
Prof. Dr. Douglas Gonçalves da Silva – Universidade Estadual do Sudoeste da Bahia
Prof. Dr. Eloi Rufato Junior – Universidade Tecnológica Federal do Paraná
Prof^ª Dr^ª Érica de Melo Azevedo – Instituto Federal do Rio de Janeiro
Prof. Dr. Fabrício Menezes Ramos – Instituto Federal do Pará
Prof^ª Dr^ª Jéssica Verger Nardeli – Universidade Estadual Paulista Júlio de Mesquita Filho
Prof. Dr. Juliano Carlo Rufino de Freitas – Universidade Federal de Campina Grande
Prof^ª Dr^ª Luciana do Nascimento Mendes – Instituto Federal de Educação, Ciência e Tecnologia do Rio Grande do Norte

Prof. Dr. Marcelo Marques – Universidade Estadual de Maringá
Profª Drª Neiva Maria de Almeida – Universidade Federal da Paraíba
Profª Drª Natiéli Piovesan – Instituto Federal do Rio Grande do Norte
Profª Drª Priscila Tessmer Scaglioni – Universidade Federal de Pelotas
Prof. Dr. Takeshy Tachizawa – Faculdade de Campo Limpo Paulista

Linguística, Letras e Artes

Profª Drª Adriana Demite Stephani – Universidade Federal do Tocantins
Profª Drª Angeli Rose do Nascimento – Universidade Federal do Estado do Rio de Janeiro
Profª Drª Carolina Fernandes da Silva Mandaji – Universidade Tecnológica Federal do Paraná
Profª Drª Denise Rocha – Universidade Federal do Ceará
Prof. Dr. Fabiano Tadeu Grazioli – Universidade Regional Integrada do Alto Uruguai e das Missões
Prof. Dr. Gilmei Fleck – Universidade Estadual do Oeste do Paraná
Profª Drª Keyla Christina Almeida Portela – Instituto Federal de Educação, Ciência e Tecnologia do Paraná
Profª Drª Miranilde Oliveira Neves – Instituto de Educação, Ciência e Tecnologia do Pará
Profª Drª Sandra Regina Gardacho Pietrobon – Universidade Estadual do Centro-Oeste
Profª Drª Sheila Marta Carregosa Rocha – Universidade do Estado da Bahia

Conselho Técnico Científico

Prof. Me. Abrãao Carvalho Nogueira – Universidade Federal do Espírito Santo
Prof. Me. Adalberto Zorzo – Centro Estadual de Educação Tecnológica Paula Souza
Prof. Me. Adalto Moreira Braz – Universidade Federal de Goiás
Prof. Dr. Adaylson Wagner Sousa de Vasconcelos – Ordem dos Advogados do Brasil/Seccional Paraíba
Prof. Dr. Adilson Tadeu Basquerote Silva – Universidade para o Desenvolvimento do Alto Vale do Itajaí
Prof. Me. Alexsandro Teixeira Ribeiro – Centro Universitário Internacional
Prof. Me. André Flávio Gonçalves Silva – Universidade Federal do Maranhão
Profª Ma. Andréa Cristina Marques de Araújo – Universidade Fernando Pessoa
Profª Drª Andreza Lopes – Instituto de Pesquisa e Desenvolvimento Acadêmico
Profª Drª Andrezza Miguel da Silva – Faculdade da Amazônia
Profª Ma. Anelisa Mota Gregoleti – Universidade Estadual de Maringá
Profª Ma. Anne Karynne da Silva Barbosa – Universidade Federal do Maranhão
Prof. Dr. Antonio Hot Pereira de Faria – Polícia Militar de Minas Gerais
Prof. Me. Armando Dias Duarte – Universidade Federal de Pernambuco
Profª Ma. Bianca Camargo Martins – UniCesumar
Profª Ma. Carolina Shimomura Nanya – Universidade Federal de São Carlos
Prof. Me. Carlos Antônio dos Santos – Universidade Federal Rural do Rio de Janeiro
Prof. Ma. Cláudia de Araújo Marques – Faculdade de Música do Espírito Santo
Profª Drª Cláudia Taís Siqueira Cagliari – Centro Universitário Dinâmica das Cataratas
Prof. Me. Clécio Danilo Dias da Silva – Universidade Federal do Rio Grande do Norte
Prof. Me. Daniel da Silva Miranda – Universidade Federal do Pará
Profª Ma. Daniela da Silva Rodrigues – Universidade de Brasília
Profª Ma. Daniela Remião de Macedo – Universidade de Lisboa
Profª Ma. Dayane de Melo Barros – Universidade Federal de Pernambuco

Prof. Me. Douglas Santos Mezacas – Universidade Estadual de Goiás
Prof. Me. Edevaldo de Castro Monteiro – Embrapa Agrobiologia
Prof. Me. Eduardo Gomes de Oliveira – Faculdades Unificadas Doctum de Cataguases
Prof. Me. Eduardo Henrique Ferreira – Faculdade Pitágoras de Londrina
Prof. Dr. Edwaldo Costa – Marinha do Brasil
Prof. Me. Eliel Constantino da Silva – Universidade Estadual Paulista Júlio de Mesquita
Prof. Me. Ernane Rosa Martins – Instituto Federal de Educação, Ciência e Tecnologia de Goiás
Prof. Me. Euvaldo de Sousa Costa Junior – Prefeitura Municipal de São João do Piauí
Profª Ma. Fabiana Coelho Couto Rocha Corrêa – Centro Universitário Estácio Juiz de Fora
Prof. Me. Felipe da Costa Negrão – Universidade Federal do Amazonas
Profª Drª Germana Ponce de Leon Ramírez – Centro Universitário Adventista de São Paulo
Prof. Me. Gevair Campos – Instituto Mineiro de Agropecuária
Prof. Me. Givanildo de Oliveira Santos – Secretaria da Educação de Goiás
Prof. Dr. Guilherme Renato Gomes – Universidade Norte do Paraná
Prof. Me. Gustavo Krahl – Universidade do Oeste de Santa Catarina
Prof. Me. Helton Rangel Coutinho Junior – Tribunal de Justiça do Estado do Rio de Janeiro
Profª Ma. Isabelle Cerqueira Sousa – Universidade de Fortaleza
Profª Ma. Jaqueline Oliveira Rezende – Universidade Federal de Uberlândia
Prof. Me. Javier Antonio Alborno – University of Miami and Miami Dade College
Prof. Me. Jhonatan da Silva Lima – Universidade Federal do Pará
Prof. Dr. José Carlos da Silva Mendes – Instituto de Psicologia Cognitiva, Desenvolvimento Humano e Social
Prof. Me. Jose Elyton Batista dos Santos – Universidade Federal de Sergipe
Prof. Me. José Luiz Leonardo de Araujo Pimenta – Instituto Nacional de Investigación Agropecuaria Uruguay
Prof. Me. José Messias Ribeiro Júnior – Instituto Federal de Educação Tecnológica de Pernambuco
Profª Drª Juliana Santana de Curcio – Universidade Federal de Goiás
Profª Ma. Juliana Thaisa Rodrigues Pacheco – Universidade Estadual de Ponta Grossa
Profª Drª Kamilly Souza do Vale – Núcleo de Pesquisas Fenomenológicas/UFPA
Prof. Dr. Kárpio Márcio de Siqueira – Universidade do Estado da Bahia
Profª Drª Karina de Araújo Dias – Prefeitura Municipal de Florianópolis
Prof. Dr. Lázaro Castro Silva Nascimento – Laboratório de Fenomenologia & Subjetividade/UFPR
Prof. Me. Leonardo Tullio – Universidade Estadual de Ponta Grossa
Profª Ma. Lillian Coelho de Freitas – Instituto Federal do Pará
Profª Ma. Liliani Aparecida Sereno Fontes de Medeiros – Consórcio CEDERJ
Profª Drª Lívia do Carmo Silva – Universidade Federal de Goiás
Prof. Dr. Lucio Marques Vieira Souza – Secretaria de Estado da Educação, do Esporte e da Cultura de Sergipe
Prof. Me. Luis Henrique Almeida Castro – Universidade Federal da Grande Dourados
Prof. Dr. Luan Vinicius Bernardelli – Universidade Estadual do Paraná
Prof. Dr. Michel da Costa – Universidade Metropolitana de Santos
Prof. Dr. Marcelo Máximo Purificação – Fundação Integrada Municipal de Ensino Superior

Prof. Me. Marcos Aurelio Alves e Silva – Instituto Federal de Educação, Ciência e Tecnologia de São Paulo

Profª Ma. Maria Elanny Damasceno Silva – Universidade Federal do Ceará

Profª Ma. Marileila Marques Toledo – Universidade Federal dos Vales do Jequitinhonha e Mucuri

Prof. Me. Ricardo Sérgio da Silva – Universidade Federal de Pernambuco

Profª Ma. Renata Luciane Polsaque Young Blood – UniSecal

Prof. Me. Robson Lucas Soares da Silva – Universidade Federal da Paraíba

Prof. Me. Sebastião André Barbosa Junior – Universidade Federal Rural de Pernambuco

Profª Ma. Silene Ribeiro Miranda Barbosa – Consultoria Brasileira de Ensino, Pesquisa e Extensão

Profª Ma. Solange Aparecida de Souza Monteiro – Instituto Federal de São Paulo

Prof. Me. Tallys Newton Fernandes de Matos – Faculdade Regional Jaguaribana

Profª Ma. Thatianny Jasmine Castro Martins de Carvalho – Universidade Federal do Piauí

Prof. Me. Tiago Silvio Dedoné – Colégio ECEL Positivo

Prof. Dr. Welleson Feitosa Gazel – Universidade Paulista

Editora Chefe: Profª Drª Antonella Carvalho de Oliveira
Bibliotecária: Janaina Ramos
Diagramação: Camila Alves de Cremo
Correção: Vanessa Mottin de Oliveira Batista
Edição de Arte: Luiza Alves Batista
Revisão: Os Autores
Organizador: Benedito Rodrigues da Silva Neto

Dados Internacionais de Catalogação na Publicação (CIP)

M489 Medicina: elevados padrões de desempenho técnico e ético
7 / Organizador Benedito Rodrigues da Silva Neto. -
Ponta Grossa - PR: Atena, 2020.

Formato: PDF

Requisitos de sistema: Adobe Acrobat Reader

Modo de acesso: World Wide Web

Inclui bibliografia

ISBN 978-65-5706-565-5

DOI 10.22533/at.ed.655200911

1. Medicina. 2. Saúde. 3. Pesquisa. I. Silva Neto,
Benedito Rodrigues da (Organizador). II. Título.

CDD 610

Elaborado por Bibliotecária Janaina Ramos – CRB-8/9166

Atena Editora

Ponta Grossa – Paraná – Brasil

Telefone: +55 (42) 3323-5493

www.atenaeditora.com.br

contato@atenaeditora.com.br

APRESENTAÇÃO

Nossa intenção com os sete volumes iniciais desta obra é oferecer ao nosso leitor uma produção científica de qualidade fundamentada na premissa que compõe o título da obra, ou seja, qualidade e clareza nas metodologias aplicadas ao campo médico e valores éticos direcionando cada estudo. Portanto a obra se baseia na importância de se aprofundar no conhecimento nas diversas técnicas de estudo do campo médico, mas ao mesmo tempo destacando os valores bioéticos.

De forma integrada e colaborativa a nossa proposta, certificada e muito bem produzida pela Atena Editora, trás ao leitor a obra “Medicina: Elevados Padrões de Desempenho Técnico e Ético” contendo trabalhos e pesquisas desenvolvidas no território nacional abrangendo informações e estudos científicos no campo das ciências médicas com um direcionamento sugestivo para a importância do alto padrão de análises do campo da saúde, assim como para a valorização da ética médica profissional.

Novos valores têm sido a cada dia agregados na formação do profissional da saúde, todos eles fundamentais para a pesquisa, investigação e desenvolvimento. Portanto, é relevante que acadêmicos e profissionais da saúde atualizem seus conhecimentos sobre técnicas e estratégias metodológicas.

A importância de padrões elevados no conceito técnico de produção de conhecimento e de investigação no campo médico, serviu de fio condutor para a seleção e categorização dos trabalhos aqui apresentados. Esta obra, de forma específica, compreende a apresentação de dados muito bem elaborados e descritos das diversas áreas da medicina, com ênfase em conceitos tais como Cirurgia hepática, antagonista TNF alfa, Metástase hepática, Febre amarela, febre hemorrágica, transplante de fígado, Peritonite fecal, videolaparoscopia, Fístula entérica, Hérnia ventral, obstrução intestinal, Pigtail, Gastroplastia Endoscópica, Obesidade, bypass gástrico, dentre outros diversos temas relevantes.

Finalmente destacamos que a disponibilização destes dados através de uma literatura, rigorosamente avaliada, fundamenta a importância de uma comunicação sólida e relevante na área médica, deste modo a obra “Medicina: Elevados Padrões de Desempenho Técnico e Ético - volume 7” propiciará ao leitor uma teoria bem fundamentada desenvolvida em diversas partes do território nacional de maneira concisa e didática.

Desejamos à todos uma excelente leitura!

Benedito Rodrigues da Silva Neto

SUMÁRIO

CAPÍTULO 1..... 1

TRATAMENTO CIRÚRGICO DE PERITONITE FECAL POR VIDEOLAPAROSCOPIA

Pedro Gabriel Pedroso Montes
Henrique Francisco Santana
Vinícius Alves Fonseca
Itágores Hoffman I Lopes Sousa Coutinho

DOI 10.22533/at.ed.6552009111

CAPÍTULO 2..... 8

TRATAMENTO CLÍNICO PARA RESOLUÇÃO DE APENDICITE AGUDA, RELATO DE CASO

Leonardo Claudio Orlando
Régis Rodrigues Balliana
Nathane Silva Mendonça
Leopoldo Miziara Souza
Susana Grajales Gomez
Fernando Von Jelita Salina

DOI 10.22533/at.ed.6552009112

CAPÍTULO 3..... 16

TRATAMENTO CONSERVADOR DE FÍSTULA ENTÉRICA EM PACIENTE OBESO

Luís Gustavo Cavalcante Reinaldo
Thiago Melo Diniz
Karoline Dantas de Moraes
Hormone Oliveira Rodrigues
Gabriel Felipe Teixeira de Oliveira
Renato de Sousa e Silva
Allan Tiago Teixeira Araújo
Renata Brito Aguiar de Araújo
Auriane de Sousa Alencar
Jesse Nogueira Dantas Júnior
Erisson de Andrade Brito
Andressa Marques Campelo de Carvalho
Rafael Ferreira Correia Lima
Raimundo José Cunha Araújo Júnior

DOI 10.22533/at.ed.6552009113

CAPÍTULO 4..... 20

TRATAMENTO DE HÉRNIA COMPLEXA COM FÍSTULA ENTEROCUTÂNEA PELA TÉCNICA DE SEPARAÇÃO DE COMPONENTES ANTERIOR MODIFICADA: UM RELATO DE CASO

Luís Henrique de Carvalho e Meira
Leonardo Araújo Carneiro da Cunha
Ana Elisa Oliveira Ribeiro de Alencar
Paulo Victor Almeida Marchesine

Pedro Henrique de Carvalho e Meira
Bruno Vita Ricci
Anderson Ricardo dos Santos Cançado
David Jonatas Carlos Feitosa
Paulo Henrique de Carvalho e Meira

DOI 10.22533/at.ed.6552009114

CAPÍTULO 5..... 30

TRATAMENTO DE HÉRNIA INCISIONAL LATERAL RECIDIVADA PELA TÉCNICA DE SEPARAÇÃO DE COMPONENTES POSTERIOR: RELATO DE CASO E REVISÃO DE LITERATURA

Ana Elisa Oliveira Ribeiro de Alencar
Leonardo Araújo Carneiro da Cunha
Luís Henrique de Carvalho e Meira
Bruno Vita Ricci
Anderson Ricardo dos Santos Cançado
David Jonatas Carlos Feitosa

DOI 10.22533/at.ed.6552009115

CAPÍTULO 6..... 39

TRATAMENTO ENDOSCÓPICO DE DEISCÊNCIA PÓS-OPERATÓRIA

Fernanda Ribeiro de Lima Alves Guilherme
Gabriela Muniz Carneiro
Lívia Gabriela Campos Alves
Márquisson Afonso Oliveira da Silva
Thicianie Fauve Andrade Cavalcante
Lucas Santana Nova da Costa
Fernando Casan Sevilla Jr
Hugo Gonçalo Guedes
Bruno Chaves Salomão
Lucio Lucas Pereira
Lucio Giovanni Battista Rossini
Matheus Cavalcante Franco

DOI 10.22533/at.ed.6552009116

CAPÍTULO 7..... 42

TRATAMENTO LAPAROSCÓPICO DA HÉRNIA DE SPIGEL ESTRANGULADA

Meyrienne Almeida Barbosa
Tayná Pereira Magalhães
Caroline Simões Gonçalves
Victor Oliveira Bianchi
Domingos Aires Leitão Neto
Romeu Pompeu Júnior
Gustavo Fernando Menezes do Amaral
Rafael Mochate Flor
Diego Ferreira de Andrade Garcia
Fernando Furlan Nunes
Marco Vinicio Fanucchi Gil

CAPÍTULO 8..... 50

TRAUMATISMO CRANIOENCEFÁLICO EM PACIENTE PEDIÁTRICO APÓS ACIDENTE AUTOMOBILÍSTICO. RELATO DE CASO E REVISÃO DE LITERATURA

Jade Duarte Pereira
Lorena do Santos Sá
Maria Eduarda Camelo Calado
Marcelo Monteiro da Costa
Marina Monteiro da Costa
João Paulo Lopes da Silva
Marcos Reis Gonçalves

DOI 10.22533/at.ed.6552009118

CAPÍTULO 9..... 53

UM CASO DE APENDICITE AGUDA SECUNDÁRIA A ENDOMETRIOSE APENDICULAR

Leonardo Claudio Orlando
Régis Rodrigues Balliana
Paulo Mauricio Marques Derregorio

DOI 10.22533/at.ed.6552009119

CAPÍTULO 10..... 60

UM CASO DE SUBOCLUSÃO INTESTINAL SECUNDÁRIA À HÉRNIA DE RICHTER

Leonardo Claudio Orlando
Régis Rodrigues Balliana
Nathane Silva Mendonça
Leopoldo Miziara Souza
Susana Grajales Gomez
Fernando Von Jelita Salina

DOI 10.22533/at.ed.65520091110

CAPÍTULO 11..... 68

USO DE TERAPIA À VÁCUO ASSOCIADO À PIGTAIL PARA TRATAMENTO DE FÍSTULAS PÓS-SLEEVE: ESTE É O CAMINHO?

Heli Clóvis de Medeiros Neto
Paulo Emanuel Fernandes
Adriel Rudson Barbosa Albuquerque
Victor Galvão de Araújo Nunes
Roberta Lais de Souza Bezerra

DOI 10.22533/at.ed.65520091111

CAPÍTULO 12..... 71

USO DO PNEUMOPERITÔNIO PROGRESSIVO PRÉ-OPERATÓRIO E TÉCNICA DE SEPARAÇÃO DE COMPONENTES NO TRATAMENTO DE HÉRNIA VENTRAL

COMPLEXA COM PERDA DE DOMICÍLIO: UM RELATO DE CASO

Leonardo Araújo Carneiro da Cunha
Isadora Ferreira de Oliveira
Guilherme Gomes Gil de Menezes
Hélio Tourinho Diniz Gonçalves Neto
Túlio Ribeiro dos Santos
Anderson Ricardo dos Santos Cançado
David Jonatas Carlos Feitosa

DOI 10.22533/at.ed.65520091112

CAPÍTULO 13..... 81

UTILIZAÇÃO DE ARTÉRIAS CORONÁRIAS SUÍNAS COMO ALTERNATIVA VIÁVEL PARA O ESTUDO DA ANATOMIA HUMANA: UM ESTUDO PRÁTICO EXPERIMENTAL

Mariana Vieira Neves
André Lucas Nogueira Dantas
Geneci Lucas Lucena Lopes
Guilherme Augusto Cardoso Soares
Lucas Maia Vieira
Matheus Vinicius de Araújo Lucena
Jaciel Benedito de Oliveira

DOI 10.22533/at.ed.65520091113

CAPÍTULO 14..... 89

UTILIZAÇÃO DE LARINGE, TRAQUEIA E PULMÕES SUÍNOS COMO ALTERNATIVA PARA O ESTUDO DA ANATOMIA HUMANA: UMA ATIVIDADE PRÁTICA EXPERIMENTAL

Geneci Lucas Lucena Lopes
André Lucas Nogueira Dantas
Mariana Vieira Neves
Gustavo Quisilin Rodrigues
Ramon Dantas Muniz Rodrigues
Jaciel Benedito de Oliveira

DOI 10.22533/at.ed.65520091114

CAPÍTULO 15..... 98

VANTAGENS DA GASTROPLASTIA SLEEVE ENDOSCÓPICA: UM NOVO MÉTODO PROMISSOR

Maria Marina da Nóbrega Carvalho
Maria Letícia Pires Gadelha Martins
Wendell Duarte Xavier
Caroline Lopes da Nóbrega
Thana Araújo Alves de Souza Lima
Maria Eduarda Dantas Nóbrega Guerra
Lillian Torres Soares Pessoa

DOI 10.22533/at.ed.65520091115

CAPÍTULO 16..... 104

VANTAGENS DA UTILIZAÇÃO DO AFASTADOR FLEXÍVEL DE FÍGADO NO BYPASS GÁSTRICO ROBÓTICO

Raquel Mourisca Rabelo
Ana Carla Brito Nunes
Davi Rocha Macambira
Fabrício José Gomes da Frota Filho
Guilherme Ibiapina Cunha
Henrique Jorge Macambira Albuquerque
José Ricardo Cunha Neves Júnior
Julia Cunto Goulart
Jéssica Oliveira de Sousa
Marcos Miranda Vasconcelos
Maria Vitoria Evangelista Benevides Cavalcante
Pedro Jerônimo Dantas

DOI 10.22533/at.ed.65520091116

SOBRE O ORGANIZADOR..... 107

ÍNDICE REMISSIVO..... 108

CAPÍTULO 7

TRATAMENTO LAPAROSCÓPICO DA HÉRNIA DE SPIGEL ESTRANGULADA

Data de aceite: 03/11/2020

Data de submissão: 05/08/2020

Meyrienne Almeida Barbosa

Instituto Prevent Senior
São Paulo – SP
<http://lattes.cnpq.br/1156822095426009>

Tayná Pereira Magalhães

Instituto Prevent Senior
São Paulo – SP
<http://lattes.cnpq.br/4805482043203108>

Caroline Simões Gonçalves

Instituto Prevent Senior
São Paulo – SP
<http://lattes.cnpq.br/6272393916284433>

Victor Oliveira Bianchi

Instituto Prevent Senior
São Paulo – SP
<http://lattes.cnpq.br/5369814587650009>

Domingos Aires Leitão Neto

Instituto Prevent Senior
São Paulo – SP
<http://lattes.cnpq.br/0888706564217716>

Romeu Pompeu Júnior

Instituto Prevent Senior
São Paulo – SP
<http://lattes.cnpq.br/8134052831386008>

Gustavo Fernando Menezes do Amaral

Instituto Prevent Senior
São Paulo – SP
<http://lattes.cnpq.br/0738863682916795>

Rafael Mochate Flor

Instituto Prevent Senior
São Paulo – SP
<http://lattes.cnpq.br/9480762756521332>

Diego Ferreira de Andrade Garcia

Instituto Prevent Senior
São Paulo – SP
<http://lattes.cnpq.br/7227162662025266>

Fernando Furlan Nunes

Instituto Prevent Senior
São Paulo – SP
<http://lattes.cnpq.br/8556897493850515>

Marco Vinicio Fanucchi Gil

Instituto Prevent Senior
São Paulo – SP
<http://lattes.cnpq.br/7573363916437835>

RESUMO: A Hérnia de Spigel foi descrita pela primeira vez por Klinklosch em 1764, que homenageou Andrian van der Spigel, anatomista que descreveu a linha semilunar, em 1645. Esse é um raro defeito na parede abdominal na aponeurose de Spigel, estudos recentes evidenciam incidência 1-2% dentre as hérnias de parede abdominal, sendo que cerca de 21-33% evoluem para emergência cirúrgica por encarceramento ou estrangulamento. Os autores relatam caso clínico de paciente, 73 anos, feminino, internada com diagnóstico sintomático de Abdome agudo obstrutivo. Sintomas de dor abdominal em flanco e fossa ilíaca direita há 3 dias, associada a pirose, epigastralgia, vômitos biliosos e obstipação intestinal, exame físico com descompressão brusca presente no abdome

difusamente. Tomografia de abdome evidenciou espessamento parietal de alças cólicas desde flexura hepática até retossigmoide, com divertículos proeminentes, sugerindo processo inflamatório/infeccioso (colite), hérnia inguinal direita com insinuação de alça ileal. USG abdominal mostrou hérnia inguinal direita contendo alça de intestino delgado, com provável encarceramento. Submetida à videolaparoscopia diagnóstica que evidenciou Hérnia de Spigel a direita estrangulada com conteúdo de delgado isquemiado, caracterizando obstrução a montante, optado então por Enterectomia Segmentar e Hernioplastia com tela de prolene extraperitoneal, fixada com Securestrap. Evoluiu com alta hospitalar no 3º dia pós operatório. O tratamento cirúrgico da hérnia de Spigel pode ser realizado por videolaparoscopia mesmo na vigência de estrangulamento, a depender das condições clínicas do paciente.

PALAVRAS-CHAVE: hérnia de Spigel; hérnia estrangulada; obstrução intestinal; abdome agudo; hernioplastia.

LAPAROSCOPIC TREATMENT OF STRIGULATED SPIGEL HERNIA

ABSTRACT: Spigel's hernia was first described by Klinklosch in 1764, who paid tribute to Andrian van der Spigel, an anatomist who described the semilunar line in 1645. This is a rare defect in the abdominal wall of the Spigel's aponeurosis, recent studies show an incidence 1- 2% among abdominal wall hernias, with about 21-33% progressing to surgical emergence due to incarceration or strangulation. The authors report a clinical case of a 73-year-old female patient hospitalized with a syndromic diagnosis of acute obstructive abdomen. Symptoms of abdominal pain in the flank and right iliac fossa for 3 days, associated with heartburn, epigastric pain, bilious vomiting and intestinal constipation, physical examination with sudden decompression diffusely present in the abdomen. Abdominal tomography showed parietal thickening of colic loops from hepatic flexure to rectosigmoid, with prominent diverticula, suggesting an inflammatory / infectious process (colitis), right inguinal hernia with hint of ileal loop. Abdominal USG showed a right inguinal hernia containing a small intestine loop, with probable incarceration. After undergoing diagnostic laparoscopy that showed Spigel's hernia strangled on the right with ischemic slender content, characterizing upstream obstruction, it was then decided for a Segmental Enterectomy and Hernioplasty with extraperitoneal prolene mesh, fixed with Securestrap. The patient was discharged on the 3rd postoperative day. Surgical treatment of Spigel's hernia can be performed by videolaparoscopy even in the presence of strangulation, depending on the patient's clinical conditions.

KEYWORDS: Spigel's hernia; strangulated hernia; bowel obstruction; acute abdomen; hernioplasty.

1 | INTRODUÇÃO

A Hérnia de Spigel foi descrita pela primeira vez por Klinklosch em 1764, que homenageou Andrian van der Spigel, anatomista que descreveu a linha semilunar,

em 1645. Definiu assim a transição do músculo para a aponeurose no transverso abdominal, e sua relação com a borda lateral do músculo retoabdominal, o que pode ser chamada de fásia de Spigel, essa estende-se da cartilagem costal da 8ª costela até a sínfise púbica (VELIMEZIS et al., 2016; KARADIMOS; IP, 2020).

No nível da linha semilunar, as fâscias dos músculos oblíquo e transverso abdominal começam a se dividir criando região de fraqueza entre aponeuroses. O músculo oblíquo externo subjacente e a fásia permanecem intactos, contribuindo para a dificuldade de diagnóstico desta hérnia (VELIMEZIS et al., 2016; KARADIMOS; IP, 2020).

As Hérnias de Spigel resultam, então, dessa fragilidade inerente à fásia de Spigel, delimitada medialmente pela borda do músculo retoabdominal e lateralmente pela linha semilunar. Mais da metade dessas hérnias estão localizadas em uma região de 6 cm de largura abaixo do umbigo e superior aos vasos epigástricos inferiores. Comumente apresentam-se ao nível da linha arqueada de Douglas e do lado direito (MITTAL et al., 2008; VELIMEZIS et al., 2016; WEBBER et al., 2017; HENRIKSEN et al., 2020; KARADIMOS; IP, 2020).

Esse é um raro defeito na parede abdominal, estudos recentes evidenciam incidência 1-2% dentre todas as hérnias de parede abdominal. A incidência é maior entre a quarta e a sétima década de vida. Os mecanismos fisiopatológicos envolvidos no desenvolvimento das hérnias de Spigel relacionam-se ao aumento da tensão na aponeurose da parede abdominal e/ou aumento da pressão intra-abdominal. De modo que os fatores de risco são idade avançada, obesidade, perda ponderal abrupta, múltiplas gestações, DPOC, trauma e doenças congênitas (MITTAL et al., 2008; VELIMEZIS et al., 2016; WEBBER et al., 2017; IGWE; IBRAHIM, 2018; HENRIKSEN et al., 2020).

As manifestações clínicas incluem dor abdominal, abaulamento na parede abdominal ou sinais de obstrução intestinal. Cerca de 21-33% evoluem para encarceramento ou estrangulamento, determinando urgência cirúrgica. A investigação diagnóstica pode ser iniciada com a ultrassonografia, essa possui sensibilidade de 90% e valor preditivo positivo de 100%. No entanto, a tomografia é considerada o melhor método para tal, com sensibilidade e valor preditivo positivo de 100%, fornece ainda informações adicionais quando a hérnia se apresenta como abdome agudo obstrutivo (MITTAL et al., 2008; WEBBER et al., 2017; IGWE; IBRAHIM, 2018; HENRIKSEN et al., 2020).

Segundo as diretrizes de hérnias de parede abdominal das Sociedades Americana e Europeia as abordagens cirúrgicas de urgência nas hérnias de Spigel podem se dar tanto pela via aberta quanto laparoscópica, a depender da experiência do cirurgião, ambos com uso de tela no reparo. Carter e Mizes realizaram o primeiro reparo laparoscópico desse tipo de hérnia em 1992. Os estudos recentes sugerem

que essa abordagem apresenta menor morbidade e menor tempo de internação hospitalar (IGWE; IBRAHIM, 2018; HENRIKSEN et al., 2020).

O trabalho objetiva relatar o reparo via laparoscópica da hérnia de Spigel como opção segura, mesmo na vigência de obstrução intestinal com estrangulamento.

2 | RELATO DE CASO

Paciente, 73 anos, feminino, com antecedentes de HAS, DM2, hipotireoidismo, doença diverticular dos colons, pós operatório tardio de herniorrafia inguinal direita. Procurou atendimento de urgência com quadro de dor abdominal em flanco e fossa ilíaca direita há 3 dias, associada a pirose, epigastralgia, vômitos biliosos e obstipação intestinal.

Apresentava-se hemodinamicamente estável, descompressão brusca presente no abdome difusamente. Tomografia de abdome evidenciou espessamento parietal de alças cólicas desde flexura hepática até retossigmoide, com divertículos proeminentes, sugerindo processo inflamatório/infeccioso (colite), hérnia inguinal direita com insinuação de alça ileal. Ultrassom abdominal mostrou hérnia inguinal direita contendo alça de intestino delgado, com provável encarceramento. Exames laboratoriais sem alterações relevantes.

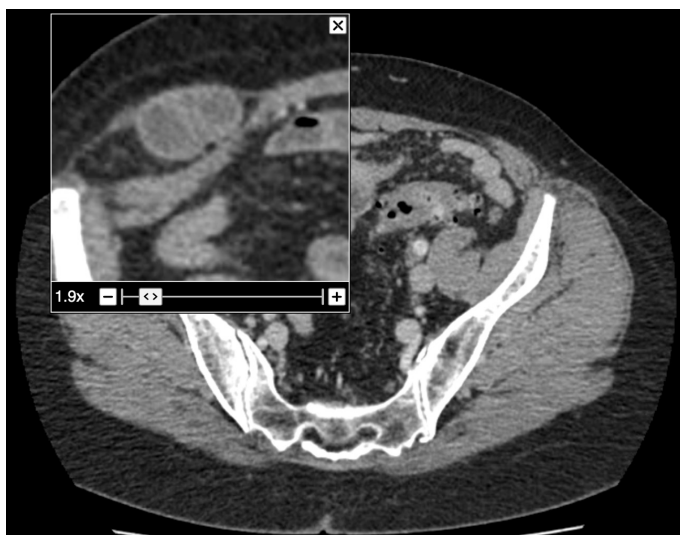


Figura 1: tomografia evidenciando hérnia de Spigel à direita com conteúdo de delgado

Internada em unidade cirúrgica com diagnóstico de Abdome Agudo Obstrutivo, sendo as possíveis etiologias diverticulite aguda complicada e hérnia inguinal direita encarcerada.

Submetida no dia da admissão à videolaparoscopia diagnóstica que evidenciou Hérnia de Spigel a direita estrangulada com conteúdo de delgado isquemiado com sinais de necrose, caracterizando obstrução a montante. Optada, então, por Enterectomia Segmentar com anastomose mecânica látero-lateral e Hernioplastia com tela de prolene extraperitoneal, fixada com Securestrap, com tempo cirúrgico de 1h30.

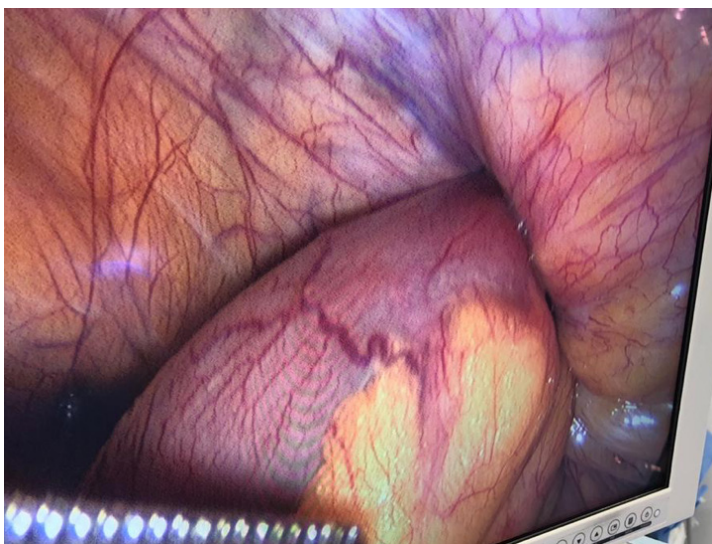


Figura 2: Hérnia de Spigel estrangulada

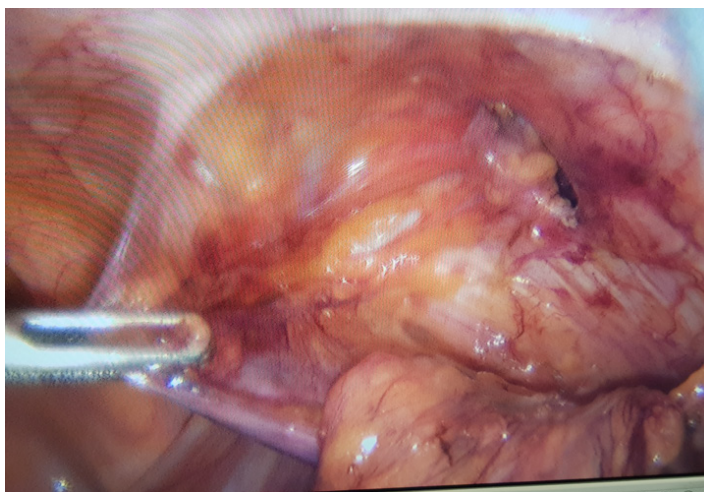


Figura 3: Defeito herniário após liberação de delgado isquêmico

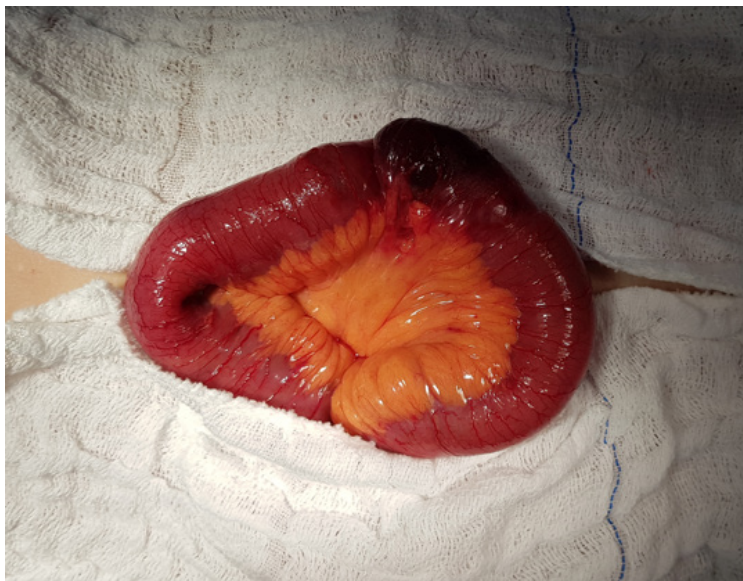

Figura 4: Segmento de Delgado necrosado com estrangulamento

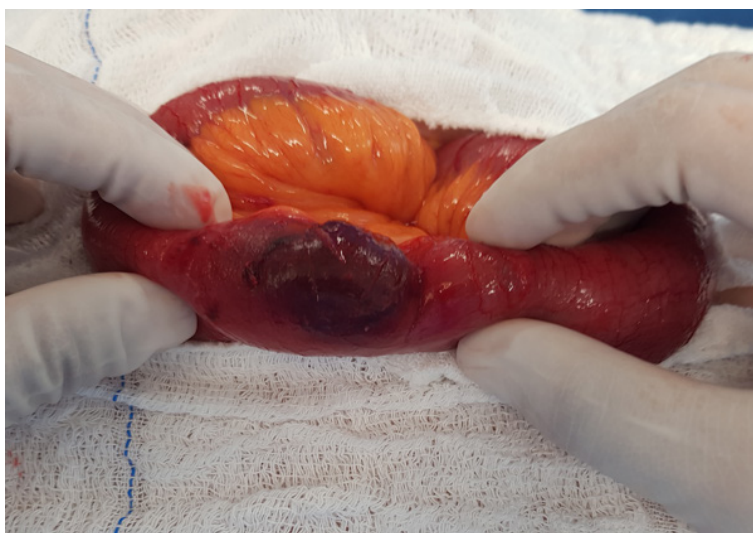

Figura 5: segmento delgado necrosado

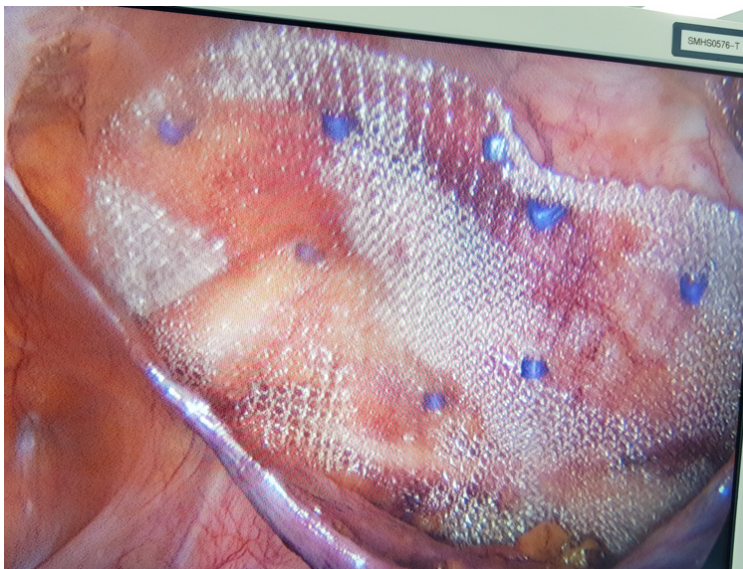


Figura 6: aspecto cirúrgico final após hernioplastia

Evoluiu com alta hospitalar no 3º dia pós operatório. Segue há cerca de 1 ano em acompanhamento ambulatorial sem recidiva.

3 | DISCUSSÃO

O estrangulamento das hérnias de Spigel é uma condição clínica rara, pode se apresentar com sintomas de obstrução intestinal a depender do conteúdo herniário, como no caso descrito. O diagnóstico pré-operatório muitas vezes é inconclusivo, o exame físico criterioso é fundamental na identificação de massa palpável, presente em apenas 50% dos casos. A tomografia abdominal é o recurso diagnóstico com maior sensibilidade (MITTAL et al., 2008; WEBBER et al., 2017; IGWE; IBRAHIM, 2018; HENRIKSEN et al., 2020).

Diversas técnicas podem ser utilizadas para reparo cirúrgico, dentre as laparoscópicas estão a tela intraperitoneal onlay (IPOM), transabdominal pré-peritoneal (TAPP) e total extraperitoneal (TEP). Embora, os estudos sugiram melhor resultado com as técnicas laparoscópicas, essas apresentam risco de lesão neurovascular na região posterolateral da parede abdominal. De modo, que a abordagem minimamente invasiva requer equipe cirúrgica experiente, assim alcançando menor morbidade pós operatória e menor tempo de internação hospitalar (MITTAL et al., 2008; IGWE; IBRAHIM, 2018; KARADIMOS; IP, 2020).

4 | CONCLUSÃO

O tratamento cirúrgico da hérnia de Spigel pode ser realizado por videolaparoscopia mesmo na vigência de estrangulamento com obstrução intestinal, a depender das condições clínicas do paciente e da experiência do cirurgião.

REFERÊNCIAS

HENRIKSEN, N. A. et al. EHS and AHS guidelines for treatment of primary ventral hernias in rare locations or special circumstances. *BJS Open*, v. 4, n. 2, p. 342–353, 2020.

IGWE, P. O.; IBRAHIM, N. A. Strangulated sliding spigelian hernia: A case report. *International Journal of Surgery Case Reports*, v. 53, p. 475–478, 2018. Disponível em: <<https://doi.org/10.1016/j.ijscr.2018.10.043>>.

KARADIMOS, D.; IP, J. C. Y. Laparoscopic mesh repair of an incarcerated Spigelian hernia causing small bowel obstruction. *ANZ Journal of Surgery*, v. 90, n. 1–2, p. E24–E25, 2020.

MITTAL, T. et al. Diagnosis and management of Spigelian hernia: A review of literature and our experience. *Journal of Minimal Access Surgery*, v. 4, n. 4, p. 95–98, 2008.

VELIMEZIS, G. et al. Strangulation and necrosis of right hemicolon as an extremely rare complication of Spigelian hernia. *Archives of Medical Science*, v. 12, n. 2, p. 469–472, 2016.

WEBBER, V. et al. Contemporary thoughts on the management of Spigelian hernia. *Hernia*, v. 21, n. 3, p. 355–361, 2017.

ÍNDICE REMISSIVO

A

Abdome agudo 1, 5, 8, 10, 23, 42, 43, 44, 45, 53, 57, 60, 62, 66

Abdome agudo inflamatório 8, 53, 57

Abdome agudo obstrutivo 23, 42, 44, 45, 60

Afastador 104, 105, 106

Anatomia comparada 82

Apendagite 8, 9, 10, 11, 12, 13, 15

Apendicite aguda 8, 9, 10, 13, 14, 31, 53, 55, 56

B

Bypass gástrico 100, 104, 105, 106

C

Comorbidades 9, 13, 98, 99, 100, 102

Contaminação 5, 21, 22, 72

D

Dissecação 81, 82, 83, 84, 86, 87, 89, 90, 91, 92, 93, 95, 96

E

Endometriose apendicular 53

F

Fígado 104, 105, 106

Fistula 17, 18, 19, 21, 28, 68, 69

Fístula entérica 16, 17, 18

Fístula enterocutânea 19, 20, 21, 22

Flexível 100, 104, 105, 106

G

Gastroplastia endoscópica 98

H

Hérnia de Richter 60, 67

Hérnia de Spigel 42, 43, 46

Hérnia estrangulada 43

Hérnias raras 60

Hérnia ventral 21, 71, 72

Hernioplastia 36, 43, 46, 48

L

Laringe 89, 90, 91, 92, 93, 94

Liberação do músculo transverso do abdome 30, 33

M

Manga 100, 105

Materiais de ensino 82, 90

Minimamente invasivo 1, 72

O

Obesidade 17, 18, 19, 22, 44, 73, 98, 99, 100, 101, 102

Obstrução intestinal 43, 44, 45, 48, 49, 66

P

Perda de domicílio 22, 24, 71, 72

Peritonite fecal 1, 2, 3, 4, 5

Pneumoperitônio progressivo pré-operatório 71, 72

Pulmão 90, 93, 94

R

Reconstrução da parede abdominal 21, 25, 33, 78

S

Separação de componente anterior 21

T

Técnica de separação de componentes 20, 27, 30, 32, 71, 72, 78

Terapia a vácuo endoscópica 68

Traqueia 89, 90, 91, 92, 93, 94, 95

Tratamento conservador 15, 16, 17, 18, 19, 40

V

Vantagens 4, 5, 14, 98, 99, 104, 105

Vasos coronários 81, 82

Videolaparoscopia 1, 3, 4, 5, 10, 43, 46, 49, 104

Medicina:

**Elevados Padrões de
Desempenho Técnico e Ético**

7

www.atenaeditora.com.br 

contato@atenaeditora.com.br 

[@atenaeditora](https://www.instagram.com/atenaeditora) 

www.facebook.com/atenaeditora.com.br 

Atena
Editora

Ano 2020

Medicina:

**Elevados Padrões de
Desempenho Técnico e Ético**

7

www.atenaeditora.com.br 

contato@atenaeditora.com.br 

[@atenaeditora](https://www.instagram.com/atenaeditora) 

www.facebook.com/atenaeditora.com.br 

 **Atena**
Editora

Ano 2020