

Benedito Rodrigues da Silva Neto
(Organizador)

Medicina:

**Elevados Padrões de
Desempenho Técnico e Ético**

4



Benedito Rodrigues da Silva Neto
(Organizador)

Medicina:

**Elevados Padrões de
Desempenho Técnico e Ético**

4



Atena
Editora
Ano 2020

Editora Chefe

Profª Drª Antonella Carvalho de Oliveira

Assistentes Editoriais

Natalia Oliveira

Bruno Oliveira

Flávia Roberta Barão

Bibliotecária

Janaina Ramos

Projeto Gráfico e Diagramação

Natália Sandrini de Azevedo

Camila Alves de Cremo

Luiza Alves Batista

Maria Alice Pinheiro

Imagens da Capa

Shutterstock

Edição de Arte

Luiza Alves Batista

Revisão

Os Autores

2020 by Atena Editora

Copyright © Atena Editora

Copyright do Texto © 2020 Os autores

Copyright da Edição © 2020 Atena Editora

Direitos para esta edição cedidos à Atena Editora pelos autores.



Todo o conteúdo deste livro está licenciado sob uma Licença de Atribuição *Creative Commons*. Atribuição-Não-Comercial-NãoDerivativos 4.0 Internacional (CC BY-NC-ND 4.0).

O conteúdo dos artigos e seus dados em sua forma, correção e confiabilidade são de responsabilidade exclusiva dos autores, inclusive não representam necessariamente a posição oficial da Atena Editora. Permitido o *download* da obra e o compartilhamento desde que sejam atribuídos créditos aos autores, mas sem a possibilidade de alterá-la de nenhuma forma ou utilizá-la para fins comerciais.

A Atena Editora não se responsabiliza por eventuais mudanças ocorridas nos endereços convencionais ou eletrônicos citados nesta obra.

Todos os manuscritos foram previamente submetidos à avaliação cega pelos pares, membros do Conselho Editorial desta Editora, tendo sido aprovados para a publicação.

Conselho Editorial

Ciências Humanas e Sociais Aplicadas

Prof. Dr. Alexandre Jose Schumacher – Instituto Federal de Educação, Ciência e Tecnologia do Paraná

Prof. Dr. Américo Junior Nunes da Silva – Universidade do Estado da Bahia

Prof. Dr. Antonio Carlos Frasson – Universidade Tecnológica Federal do Paraná

Prof. Dr. Antonio Gasparetto Júnior – Instituto Federal do Sudeste de Minas Gerais

Prof. Dr. Antonio Isidro-Filho – Universidade de Brasília

Prof. Dr. Carlos Antonio de Souza Moraes – Universidade Federal Fluminense
Profª Drª Cristina Gaio – Universidade de Lisboa
Prof. Dr. Daniel Richard Sant’Ana – Universidade de Brasília
Prof. Dr. Deyvison de Lima Oliveira – Universidade Federal de Rondônia
Profª Drª Dilma Antunes Silva – Universidade Federal de São Paulo
Prof. Dr. Edvaldo Antunes de Farias – Universidade Estácio de Sá
Prof. Dr. Elson Ferreira Costa – Universidade do Estado do Pará
Prof. Dr. Eloi Martins Senhora – Universidade Federal de Roraima
Prof. Dr. Gustavo Henrique Cepolini Ferreira – Universidade Estadual de Montes Claros
Profª Drª Ivone Goulart Lopes – Istituto Internazionele delle Figlie de Maria Ausiliatrice
Prof. Dr. Jadson Correia de Oliveira – Universidade Católica do Salvador
Prof. Dr. Julio Candido de Meirelles Junior – Universidade Federal Fluminense
Profª Drª Lina Maria Gonçalves – Universidade Federal do Tocantins
Prof. Dr. Luis Ricardo Fernandes da Costa – Universidade Estadual de Montes Claros
Profª Drª Natiéli Piovesan – Instituto Federal do Rio Grande do Norte
Prof. Dr. Marcelo Pereira da Silva – Pontifícia Universidade Católica de Campinas
Profª Drª Maria Luzia da Silva Santana – Universidade Federal de Mato Grosso do Sul
Profª Drª Paola Andressa Scortegagna – Universidade Estadual de Ponta Grossa
Profª Drª Rita de Cássia da Silva Oliveira – Universidade Estadual de Ponta Grossa
Prof. Dr. Rui Maia Diamantino – Universidade Salvador
Prof. Dr. Urandi João Rodrigues Junior – Universidade Federal do Oeste do Pará
Profª Drª Vanessa Bordin Viera – Universidade Federal de Campina Grande
Prof. Dr. William Cleber Domingues Silva – Universidade Federal Rural do Rio de Janeiro
Prof. Dr. Willian Douglas Guilherme – Universidade Federal do Tocantins

Ciências Agrárias e Multidisciplinar

Prof. Dr. Alexandre Igor Azevedo Pereira – Instituto Federal Goiano
Profª Drª Carla Cristina Bauermann Brasil – Universidade Federal de Santa Maria
Prof. Dr. Antonio Pasqualetto – Pontifícia Universidade Católica de Goiás
Prof. Dr. Cleberton Correia Santos – Universidade Federal da Grande Dourados
Profª Drª Daiane Garabeli Trojan – Universidade Norte do Paraná
Profª Drª Diocléa Almeida Seabra Silva – Universidade Federal Rural da Amazônia
Prof. Dr. Écio Souza Diniz – Universidade Federal de Viçosa
Prof. Dr. Fábio Steiner – Universidade Estadual de Mato Grosso do Sul
Prof. Dr. Fágner Cavalcante Patrocínio dos Santos – Universidade Federal do Ceará
Profª Drª Girlene Santos de Souza – Universidade Federal do Recôncavo da Bahia
Prof. Dr. Jael Soares Batista – Universidade Federal Rural do Semi-Árido
Prof. Dr. Júlio César Ribeiro – Universidade Federal Rural do Rio de Janeiro
Profª Drª Lina Raquel Santos Araújo – Universidade Estadual do Ceará
Prof. Dr. Pedro Manuel Villa – Universidade Federal de Viçosa
Profª Drª Raissa Rachel Salustriano da Silva Matos – Universidade Federal do Maranhão
Prof. Dr. Ronilson Freitas de Souza – Universidade do Estado do Pará
Profª Drª Talita de Santos Matos – Universidade Federal Rural do Rio de Janeiro
Prof. Dr. Tiago da Silva Teófilo – Universidade Federal Rural do Semi-Árido
Prof. Dr. Valdemar Antonio Paffaro Junior – Universidade Federal de Alfenas

Ciências Biológicas e da Saúde

Prof. Dr. André Ribeiro da Silva – Universidade de Brasília
Prof^ª Dr^ª Anelise Levay Murari – Universidade Federal de Pelotas
Prof. Dr. Benedito Rodrigues da Silva Neto – Universidade Federal de Goiás
Prof^ª Dr^ª Débora Luana Ribeiro Pessoa – Universidade Federal do Maranhão
Prof. Dr. Douglas Siqueira de Almeida Chaves -Universidade Federal Rural do Rio de Janeiro
Prof. Dr. Edson da Silva – Universidade Federal dos Vales do Jequitinhonha e Mucuri
Prof^ª Dr^ª Eleuza Rodrigues Machado – Faculdade Anhanguera de Brasília
Prof^ª Dr^ª Elane Schwinden Prudêncio – Universidade Federal de Santa Catarina
Prof^ª Dr^ª Eysler Gonçalves Maia Brasil – Universidade da Integração Internacional da Lusofonia Afro-Brasileira
Prof. Dr. Ferlando Lima Santos – Universidade Federal do Recôncavo da Bahia
Prof^ª Dr^ª Gabriela Vieira do Amaral – Universidade de Vassouras
Prof. Dr. Gianfábio Pimentel Franco – Universidade Federal de Santa Maria
Prof. Dr. Helio Franklin Rodrigues de Almeida – Universidade Federal de Rondônia
Prof^ª Dr^ª Iara Lúcia Tescarollo – Universidade São Francisco
Prof. Dr. Igor Luiz Vieira de Lima Santos – Universidade Federal de Campina Grande
Prof. Dr. Jefferson Thiago Souza – Universidade Estadual do Ceará
Prof. Dr. Jesus Rodrigues Lemos – Universidade Federal do Piauí
Prof. Dr. Jônatas de França Barros – Universidade Federal do Rio Grande do Norte
Prof. Dr. José Max Barbosa de Oliveira Junior – Universidade Federal do Oeste do Pará
Prof. Dr. Luís Paulo Souza e Souza – Universidade Federal do Amazonas
Prof^ª Dr^ª Magnólia de Araújo Campos – Universidade Federal de Campina Grande
Prof. Dr. Marcus Fernando da Silva Praxedes – Universidade Federal do Recôncavo da Bahia
Prof^ª Dr^ª Maria Tatiane Gonçalves Sá – Universidade do Estado do Pará
Prof^ª Dr^ª Mylena Andréa Oliveira Torres – Universidade Ceuma
Prof^ª Dr^ª Natiéli Piovesan – Instituto Federaci do Rio Grande do Norte
Prof. Dr. Paulo Inada – Universidade Estadual de Maringá
Prof. Dr. Rafael Henrique Silva – Hospital Universitário da Universidade Federal da Grande Dourados
Prof^ª Dr^ª Regiane Luz Carvalho – Centro Universitário das Faculdades Associadas de Ensino
Prof^ª Dr^ª Renata Mendes de Freitas – Universidade Federal de Juiz de Fora
Prof^ª Dr^ª Vanessa Lima Gonçalves – Universidade Estadual de Ponta Grossa
Prof^ª Dr^ª Vanessa Bordin Viera – Universidade Federal de Campina Grande

Ciências Exatas e da Terra e Engenharias

Prof. Dr. Adélio Alcino Sampaio Castro Machado – Universidade do Porto
Prof. Dr. Carlos Eduardo Sanches de Andrade – Universidade Federal de Goiás
Prof^ª Dr^ª Carmen Lúcia Voigt – Universidade Norte do Paraná
Prof. Dr. Douglas Gonçalves da Silva – Universidade Estadual do Sudoeste da Bahia
Prof. Dr. Eloi Rufato Junior – Universidade Tecnológica Federal do Paraná
Prof^ª Dr^ª Érica de Melo Azevedo – Instituto Federal do Rio de Janeiro
Prof. Dr. Fabrício Menezes Ramos – Instituto Federal do Pará
Prof^ª Dr^ª Jéssica Verger Nardeli – Universidade Estadual Paulista Júlio de Mesquita Filho
Prof. Dr. Juliano Carlo Rufino de Freitas – Universidade Federal de Campina Grande
Prof^ª Dr^ª Luciana do Nascimento Mendes – Instituto Federal de Educação, Ciência e Tecnologia do Rio Grande do Norte

Prof. Dr. Marcelo Marques – Universidade Estadual de Maringá
Profª Drª Neiva Maria de Almeida – Universidade Federal da Paraíba
Profª Drª Natiéli Piovesan – Instituto Federal do Rio Grande do Norte
Profª Drª Priscila Tessmer Scaglioni – Universidade Federal de Pelotas
Prof. Dr. Takeshy Tachizawa – Faculdade de Campo Limpo Paulista

Linguística, Letras e Artes

Profª Drª Adriana Demite Stephani – Universidade Federal do Tocantins
Profª Drª Angeli Rose do Nascimento – Universidade Federal do Estado do Rio de Janeiro
Profª Drª Carolina Fernandes da Silva Mandaji – Universidade Tecnológica Federal do Paraná
Profª Drª Denise Rocha – Universidade Federal do Ceará
Prof. Dr. Fabiano Tadeu Grazioli – Universidade Regional Integrada do Alto Uruguai e das Missões
Prof. Dr. Gilmei Fleck – Universidade Estadual do Oeste do Paraná
Profª Drª Keyla Christina Almeida Portela – Instituto Federal de Educação, Ciência e Tecnologia do Paraná
Profª Drª Miranilde Oliveira Neves – Instituto de Educação, Ciência e Tecnologia do Pará
Profª Drª Sandra Regina Gardacho Pietrobon – Universidade Estadual do Centro-Oeste
Profª Drª Sheila Marta Carregosa Rocha – Universidade do Estado da Bahia

Conselho Técnico Científico

Prof. Me. Abrãao Carvalho Nogueira – Universidade Federal do Espírito Santo
Prof. Me. Adalberto Zorzo – Centro Estadual de Educação Tecnológica Paula Souza
Prof. Me. Adalto Moreira Braz – Universidade Federal de Goiás
Prof. Dr. Adaylson Wagner Sousa de Vasconcelos – Ordem dos Advogados do Brasil/Seccional Paraíba
Prof. Dr. Adilson Tadeu Basquerote Silva – Universidade para o Desenvolvimento do Alto Vale do Itajaí
Prof. Me. Alexsandro Teixeira Ribeiro – Centro Universitário Internacional
Prof. Me. André Flávio Gonçalves Silva – Universidade Federal do Maranhão
Profª Ma. Andréa Cristina Marques de Araújo – Universidade Fernando Pessoa
Profª Drª Andreza Lopes – Instituto de Pesquisa e Desenvolvimento Acadêmico
Profª Drª Andrezza Miguel da Silva – Faculdade da Amazônia
Profª Ma. Anelisa Mota Gregoleti – Universidade Estadual de Maringá
Profª Ma. Anne Karynne da Silva Barbosa – Universidade Federal do Maranhão
Prof. Dr. Antonio Hot Pereira de Faria – Polícia Militar de Minas Gerais
Prof. Me. Armando Dias Duarte – Universidade Federal de Pernambuco
Profª Ma. Bianca Camargo Martins – UniCesumar
Profª Ma. Carolina Shimomura Nanya – Universidade Federal de São Carlos
Prof. Me. Carlos Antônio dos Santos – Universidade Federal Rural do Rio de Janeiro
Prof. Ma. Cláudia de Araújo Marques – Faculdade de Música do Espírito Santo
Profª Drª Cláudia Taís Siqueira Cagliari – Centro Universitário Dinâmica das Cataratas
Prof. Me. Clécio Danilo Dias da Silva – Universidade Federal do Rio Grande do Norte
Prof. Me. Daniel da Silva Miranda – Universidade Federal do Pará
Profª Ma. Daniela da Silva Rodrigues – Universidade de Brasília
Profª Ma. Daniela Remião de Macedo – Universidade de Lisboa
Profª Ma. Dayane de Melo Barros – Universidade Federal de Pernambuco

Prof. Me. Douglas Santos Mezacas – Universidade Estadual de Goiás
Prof. Me. Edevaldo de Castro Monteiro – Embrapa Agrobiologia
Prof. Me. Eduardo Gomes de Oliveira – Faculdades Unificadas Doctum de Cataguases
Prof. Me. Eduardo Henrique Ferreira – Faculdade Pitágoras de Londrina
Prof. Dr. Edwaldo Costa – Marinha do Brasil
Prof. Me. Eliel Constantino da Silva – Universidade Estadual Paulista Júlio de Mesquita
Prof. Me. Ernane Rosa Martins – Instituto Federal de Educação, Ciência e Tecnologia de Goiás
Prof. Me. Euvaldo de Sousa Costa Junior – Prefeitura Municipal de São João do Piauí
Profª Ma. Fabiana Coelho Couto Rocha Corrêa – Centro Universitário Estácio Juiz de Fora
Prof. Me. Felipe da Costa Negrão – Universidade Federal do Amazonas
Profª Drª Germana Ponce de Leon Ramírez – Centro Universitário Adventista de São Paulo
Prof. Me. Gevair Campos – Instituto Mineiro de Agropecuária
Prof. Me. Givanildo de Oliveira Santos – Secretaria da Educação de Goiás
Prof. Dr. Guilherme Renato Gomes – Universidade Norte do Paraná
Prof. Me. Gustavo Krahl – Universidade do Oeste de Santa Catarina
Prof. Me. Helton Rangel Coutinho Junior – Tribunal de Justiça do Estado do Rio de Janeiro
Profª Ma. Isabelle Cerqueira Sousa – Universidade de Fortaleza
Profª Ma. Jaqueline Oliveira Rezende – Universidade Federal de Uberlândia
Prof. Me. Javier Antonio Alborno – University of Miami and Miami Dade College
Prof. Me. Jhonatan da Silva Lima – Universidade Federal do Pará
Prof. Dr. José Carlos da Silva Mendes – Instituto de Psicologia Cognitiva, Desenvolvimento Humano e Social
Prof. Me. Jose Elyton Batista dos Santos – Universidade Federal de Sergipe
Prof. Me. José Luiz Leonardo de Araujo Pimenta – Instituto Nacional de Investigación Agropecuaria Uruguay
Prof. Me. José Messias Ribeiro Júnior – Instituto Federal de Educação Tecnológica de Pernambuco
Profª Drª Juliana Santana de Curcio – Universidade Federal de Goiás
Profª Ma. Juliana Thaisa Rodrigues Pacheco – Universidade Estadual de Ponta Grossa
Profª Drª Kamilly Souza do Vale – Núcleo de Pesquisas Fenomenológicas/UFPA
Prof. Dr. Kárpio Márcio de Siqueira – Universidade do Estado da Bahia
Profª Drª Karina de Araújo Dias – Prefeitura Municipal de Florianópolis
Prof. Dr. Lázaro Castro Silva Nascimento – Laboratório de Fenomenologia & Subjetividade/UFPR
Prof. Me. Leonardo Tullio – Universidade Estadual de Ponta Grossa
Profª Ma. Lillian Coelho de Freitas – Instituto Federal do Pará
Profª Ma. Liliani Aparecida Sereno Fontes de Medeiros – Consórcio CEDERJ
Profª Drª Lívia do Carmo Silva – Universidade Federal de Goiás
Prof. Dr. Lucio Marques Vieira Souza – Secretaria de Estado da Educação, do Esporte e da Cultura de Sergipe
Prof. Me. Luis Henrique Almeida Castro – Universidade Federal da Grande Dourados
Prof. Dr. Luan Vinicius Bernardelli – Universidade Estadual do Paraná
Prof. Dr. Michel da Costa – Universidade Metropolitana de Santos
Prof. Dr. Marcelo Máximo Purificação – Fundação Integrada Municipal de Ensino Superior

Prof. Me. Marcos Aurelio Alves e Silva – Instituto Federal de Educação, Ciência e Tecnologia de São Paulo

Profª Ma. Maria Elanny Damasceno Silva – Universidade Federal do Ceará

Profª Ma. Marileila Marques Toledo – Universidade Federal dos Vales do Jequitinhonha e Mucuri

Prof. Me. Ricardo Sérgio da Silva – Universidade Federal de Pernambuco

Profª Ma. Renata Luciane Polsaque Young Blood – UniSecal

Prof. Me. Robson Lucas Soares da Silva – Universidade Federal da Paraíba

Prof. Me. Sebastião André Barbosa Junior – Universidade Federal Rural de Pernambuco

Profª Ma. Silene Ribeiro Miranda Barbosa – Consultoria Brasileira de Ensino, Pesquisa e Extensão

Profª Ma. Solange Aparecida de Souza Monteiro – Instituto Federal de São Paulo

Prof. Me. Tallys Newton Fernandes de Matos – Faculdade Regional Jaguaribana

Profª Ma. Thatianny Jasmine Castro Martins de Carvalho – Universidade Federal do Piauí

Prof. Me. Tiago Silvio Dedoné – Colégio ECEL Positivo

Prof. Dr. Welleson Feitosa Gazel – Universidade Paulista

Editora Chefe: Profª Drª Antonella Carvalho de Oliveira
Bibliotecária: Janaina Ramos
Diagramação: Camila Alves de Cremona
Correção: Vanessa Mottin de Oliveira Batista
Edição de Arte: Luiza Alves Batista
Revisão: Os Autores
Organizador: Benedito Rodrigues da Silva Neto

Dados Internacionais de Catalogação na Publicação (CIP)

M489 Medicina: elevados padrões de desempenho técnico e ético
4 / Organizador Benedito Rodrigues da Silva Neto. -
Ponta Grossa - PR: Atena, 2020.

Formato: PDF
Requisitos de sistema: Adobe Acrobat Reader
Modo de acesso: World Wide Web
Inclui bibliografia
ISBN 978-65-5706-567-9
DOI 10.22533/at.ed.679201211

1. Medicina. 2. Saúde. 3. Pesquisa. I. Silva Neto,
Benedito Rodrigues da (Organizador). II. Título.
CDD 610

Elaborado por Bibliotecária Janaina Ramos – CRB-8/9166

Atena Editora

Ponta Grossa – Paraná – Brasil

Telefone: +55 (42) 3323-5493

www.atenaeditora.com.br

contato@atenaeditora.com.br

APRESENTAÇÃO

Nossa intenção com os sete volumes iniciais desta obra é oferecer ao nosso leitor uma produção científica de qualidade fundamentada na premissa que compõe o título da obra, ou seja, qualidade e clareza nas metodologias aplicadas ao campo médico e valores éticos direcionando cada estudo. Portanto a obra se baseia na importância de se aprofundar no conhecimento nas diversas técnicas de estudo do campo médico, mas ao mesmo tempo destacando os valores bioéticos.

De forma integrada e colaborativa a nossa proposta, certificada e muito bem produzida pela Atena Editora, trás ao leitor a obra “Medicina: Elevados Padrões de Desempenho Técnico e Ético” contendo trabalhos e pesquisas desenvolvidas no território nacional abrangendo informações e estudos científicos no campo das ciências médicas com um direcionamento sugestivo para a importância do alto padrão de análises do campo da saúde, assim como para a valorização da ética médica profissional.

Novos valores têm sido a cada dia agregados na formação do profissional da saúde, todos eles fundamentais para a pesquisa, investigação e desenvolvimento. Portanto, é relevante que acadêmicos e profissionais da saúde atualizem seus conhecimentos sobre técnicas e estratégias metodológicas.

A importância de padrões elevados no conceito técnico de produção de conhecimento e de investigação no campo médico, serviu de fio condutor para a seleção e categorização dos trabalhos aqui apresentados. Esta obra, de forma específica, compreende a apresentação de dados muito bem elaborados e descritos das diversas áreas da medicina, com ênfase em conceitos tais como diarreia aguda, Hepatite B, Botulismo alimentar, Sífilis Congênita, Doença de Crohn, Tuberculose intestinal, bactérias Gram-positivas, Esquistossomose mansoni, HTLV, disfunção motora, Dismotilidade esofágica, Esclerose Sistêmica, Imunologia na gestação, Tuberculose Pulmonar, Antineoplásicos, dentre outros diversos temas relevantes.

Finalmente destacamos que a disponibilização destes dados através de uma literatura, rigorosamente avaliada, fundamenta a importância de uma comunicação sólida e relevante na área médica, deste modo a obra “Medicina: Elevados Padrões de Desempenho Técnico e Ético - volume 4” propiciará ao leitor uma teoria bem fundamentada desenvolvida em diversas partes do território nacional de maneira concisa e didática.

Desejamos à todos uma excelente leitura!

Benedito Rodrigues da Silva Neto

SUMÁRIO

CAPÍTULO 1..... 1

ABORDAGEM DA DIARREIA AGUDA

Henrique Cruz Baldanza
Júlia Wanderley Drumond
Ana Luiza Silva Pimenta Macedo
Rafael Henrique Gatasse Kalume
Ana Laura Franco Santos
Priscila Cypreste
Renata Mendonça Lemos
Alan Rodrigues de Almeida Paiva
Ana Livia Coelho Vieira
Victor Campos Boson
Rafael Resende Pereira
Camila Cogo Resende

DOI 10.22533/at.ed.6792012111

CAPÍTULO 2.....11

AVALIAÇÃO DA RESPOSTA VACINAL CONTRA HEPATITE B EM UM MUNICÍPIO NO NORDESTE BRASILEIRO

Italo Santos dos Remédios Ribeiro
Vinícius Gonçalves Melo
Matheus Fagundes da Silva
Vitória Coutinho dos Santos
Vinícius Teixeira Nunes do Rêgo
Ana Leatrice de Oliveira Sampaio

DOI 10.22533/at.ed.6792012112

CAPÍTULO 3..... 15

BOTULISMO ALIMENTAR

Carla Mariana Borsatto
Luciene Patrici Papa

DOI 10.22533/at.ed.6792012113

CAPÍTULO 4..... 21

CERATOCONJUNTIVITE CAUSADA POR ADENOVÍRUS: A HISTOPATOLOGIA DA CONJUNTIVITE VIRAL

Meyrielle Santana Costa
Suyane Del Vecchio Silva
Larissa Barbosa Caldas Costa
Marina Pitta Duarte Cavalcante
Sabrina Gomes de Oliveira
Ana Laura Araujo Valença de Oliveira

DOI 10.22533/at.ed.6792012114

CAPÍTULO 5..... 24

CISTO DE NUCK MIMETIZANDO HÉRNIA FEMORAL ENCARCERADA

Meyrienne Almeida Barbosa
Tayná Pereira Magalhães
Sofia Santoro Di Sessa Machado
Caroline Simões Gonçalves
Victor Oliveira Bianchi
Domingos Aires Leitão Neto
Romeu Pompeu Júnior
Diego Ferreira de Andrade Garcia
Fernando Furlan Nunes
Marco Vinicio Fanucchi Gil

DOI 10.22533/at.ed.6792012115

CAPÍTULO 6..... 30

DIAGNÓSTICO DA SÍFILIS CONGÊNITA ATRAVÉS DA DETECÇÃO DO *TREPONEMA PALLIDUM* EM TESTES TREPONÊMICOS

Suyane Del Vecchio Silva
Meyrielle Santana Costa
Viviane Nascimento de Jesus
Francirlaine Dionísio de Lima
Jaim Simões de Oliveira

DOI 10.22533/at.ed.6792012116

CAPÍTULO 7..... 41

DOENÇA DE CROHN PARADOXAL EM VIGÊNCIA DE TERAPIA COM ADALIMUMABE: RELATO DE CASO

Christianne Damasceno Arcelino do Ceará
Andrea Vieira
Maria Luiza Queiroz de Miranda
Adolpho Alexander Letizio da Silva
Caio Rodrigues Magrini
Sybele Pryscila Almeida da Silva

DOI 10.22533/at.ed.6792012117

CAPÍTULO 8..... 47

EFICÁCIA DO COLÍRIO SANANGA FRENTE ÀS BACTÉRIAS *Staphylococcus epidermidis*, *Staphylococcus aureus* e *Propionibacterium acnes*

Cinthia Abilio
Laura dos Reis Chalub
Dora Inés Kozusny-Andreani

DOI 10.22533/at.ed.6792012118

CAPÍTULO 9..... 58

ESQUISTOSSOMOSE: UM RARO DIAGNÓSTICO DIFERENCIAL DE ILEÍTE TERMINAL ISOLADA

Lauhélia Mauriz Marques

Victor Queiroz Lopes
Caio César Furtado Freire
Reniza Kelvia Silva de Abreu
Camila Ribeiro Rôla
Yasmin Peixoto Aguiar
Victor Souza Nobre
André Luiz Uchôa Melo Camurça

DOI 10.22533/at.ed.6792012119

CAPÍTULO 10..... 63

FUNCTIONAL CAPACITY ASSESSMENT OF HUMAN T CELL LYMPHOTROPIC VIRUS CARRIERS IN NORTHEAST OF AMAZONIA

Lila Teixeira de Araújo
Vania Ribeiro Brilhante
Cibele Nazaré Câmara Rodrigues
Sueli Maria Fernandes Marques
Rita Catarina Medeiros Souza

DOI 10.22533/at.ed.67920121110

CAPÍTULO 11 74

MANIFESTAÇÃO GASTROINTESTINAL DA ESCLEROSE SISTÊMICA EM PACIENTE DE 75 ANOS

Maria Marina da Nóbrega Carvalho
Maria Letícia Pires Gadelha Martins
Wendell Duarte Xavier
Caroline Lopes da Nóbrega
Thana Araújo Alves de Souza Lima
Maria Eduarda Dantas Nóbrega Guerra
Lillian Torres Soares Pessoa

DOI 10.22533/at.ed.67920121111

CAPÍTULO 12..... 81

MEGACÓLON TÓXICO POR RETOCOLITE ULCERATIVA: UM RELATO DE CASO COM MAU PROGNÓSTICO

Júlia Tenório Costa Vieira
Yanne Gonçalves Fernandes da Costa
Gabriela Mendes Toledo
Lucas Correia Lins

DOI 10.22533/at.ed.67920121112

CAPÍTULO 13..... 90

OS ASPECTOS IMUNOLÓGICOS NA GESTAÇÃO

Juliana da Silva Araújo
Katia Maria Simião Matos
Leonardo I. Cardoso Filho

DOI 10.22533/at.ed.67920121113

CAPÍTULO 14..... 95

PULMONARY TUBERCULOSIS IN A PATIENT WITH COLONIC NEOPLASM AFTER ADJUVANT CHEMOTHERAPY

Manuela Silveira de Sant'Ana
Adriana Pinheiro Bezerra Pires
Marília Teixeira Rodrigues Martins
Isabel Veras Beleza
Rebeca Abreu Silva
Isaac de Sales Oliveira da Costa

DOI 10.22533/at.ed.67920121114

CAPÍTULO 15..... 99

RELATO DE CASOS ATENDIDOS NO INSTITUTO NACIONAL DO SEGURO SOCIAL (INSS)

Larissa Machado Carvalho
Martina Fiedler Pichler Von Tennenbeg
Maria Victória Schweder de Lima
Graziela Zanco
Izadora Maciel de Souza
Bruna Kruczewski

DOI 10.22533/at.ed.67920121115

CAPÍTULO 16..... 101

SÍFILIS CONGÊNITA: PERFIL EPIDEMIOLÓGICO EM PALMAS - TOCANTINS

Delcides Bernardes da Costa Neto
Jonathas Santos Oliveira
Ana Tércia Fagundes Ferreira
Karolyne Botelho Marques Silva
Marcello Otake Sato
Sandra Maria Botelho Mariano
Danielle Rosa Evangelista

DOI 10.22533/at.ed.67920121116

CAPÍTULO 17..... 113

SUCESSÃO ENTOMOLÓGICA DE DIPTERAS DE INTERESSE FORENSE EM CARNE SUÍNA QUEIMADA NO CAMPUS DE MARINGÁ, PR

Milene Satiko Matuo Yoshida
Helio Conte
Satiko Nanya

DOI 10.22533/at.ed.67920121117

CAPÍTULO 18..... 125

TERAPIAS FARMACOLÓGICAS E NÃO FARMACOLÓGICAS NO TRATAMENTO DA HIPEREMESE GRAVÍDICA

Carolina Kobbaz Ferraresso
Maria Paula Mendes Pereira
Yago Hiroshi Takemoto

Ciderleia Castro de Lima

DOI 10.22533/at.ed.67920121118

CAPÍTULO 19..... 139

**TUBERCULOSE PERITONEAL COMO CAUSA DE ASCITE REFRATÁRIA EM
PACIENTE CIRRÓTICO: RELATO DE CASO**

Monique Sperandio Lambert

Pedro Henrique Moreira Toledo

Celina Jordão Rodrigues

Marisa Fonseca Magalhães

Fabiana de Oliveira Torres Rubinstein

Elisa Botelho Calili

DOI 10.22533/at.ed.67920121119

CAPÍTULO 20..... 145

**URINARY DISORDERS ACTING AS EARLY MARKERS ON HTLV CARRIERS
FROM AN ENDEMIC AREA IN BRAZIL**

Lila Teixeira de Araújo

Cibele Nazaré Câmara Rodrigues

Rita Catarina Medeiros Souza

DOI 10.22533/at.ed.67920121120

SOBRE O ORGANIZADOR..... 154

ÍNDICE REMISSIVO..... 155

CAPÍTULO 5

CISTO DE NUCK MIMETIZANDO HÉRNIA FEMORAL ENCARCERADA

Data de aceite: 03/11/2020

Data de submissão: 05/08/2020

Diego Ferreira de Andrade Garcia

Instituto Prevent Senior

São Paulo – SP

<http://lattes.cnpq.br/7227162662025266>

Meyrienne Almeida Barbosa

Instituto Prevent Senior

São Paulo – SP

<http://lattes.cnpq.br/1156822095426009>

Fernando Furlan Nunes

Instituto Prevent Senior

São Paulo – SP

<http://lattes.cnpq.br/8556897493850515>

Tayná Pereira Magalhães

Instituto Prevent Senior

São Paulo – SP

<http://lattes.cnpq.br/4805482043203108>

Marco Vinicio Fanucchi Gil

Instituto Prevent Senior

São Paulo – SP

<http://lattes.cnpq.br/7573363916437835>

Sofia Santoro Di Sessa Machado

Instituto Prevent Senior

São Paulo – SP

<http://lattes.cnpq.br/1555510263182181>

Caroline Simões Gonçalves

Instituto Prevent Senior

São Paulo – SP

<http://lattes.cnpq.br/6272393916284433>

Victor Oliveira Bianchi

Instituto Prevent Senior

São Paulo – SP

<http://lattes.cnpq.br/5369814587650009>

Domingos Aires Leitão Neto

Instituto Prevent Senior

São Paulo – SP

<http://lattes.cnpq.br/0888706564217716>

Romeu Pompeu Júnior

Instituto Prevent Senior

São Paulo – SP

<http://lattes.cnpq.br/8134052831386008>

RESUMO: O canal de Nuck, descrito pelo anatomista Anton Nuck em 1691, é análogo ao conduto peritoneovaginal no sexo masculino. De modo que, a obliteração incompleta do canal de Nuck é uma condição clínica muito rara, que se apresenta como hidrocele, descrita na literatura cerca de 400 casos, apenas, desde o primeiro relato em 1892. Os autores relatam um caso de paciente, 66 anos, feminina, diagnosticada no intraoperatório com cisto de Nuck encarcerado no anel femoral direito, anatomopatológico que confirma o achado. História de admissão hospitalar com dor abdominal em fossa ilíaca direita, vômitos biliosos e parada da eliminação de flatos e fezes. Tomografia de abdome com distensão líquida de delgado, nível hidroaéreo e com zona de transição em segmento ileal na topografia da fossa ilíaca direita, colon redundante com ceco na topografia do hipogastro a esquerda. USG inguinal com imagem cística em região femoral direita, aperistáltica, irreduzível às manobras

compressíveis, 35mm no maior eixo, sugestivo de hérnia femoral encarcerada. Submetida à videolaparoscopia diagnóstica, ao inventário da cavidade encontrou-se brida entre colon ascendente e parede abdominal anterior com aprisionamento do íleo, caracterizando hérnia interna com obstrução e dilatação a montante, feita lise da brida e enterorrafia de segmento intestinal lacerado. Não identificada hérnia femoral na laparoscopia, seguiu-se inguilotomia transversa, que evidenciou Cisto de Nuck insinuando-se pelo anel femoral e posterior ressecção. Evoluiu bem no pós operatório com alta em condições favoráveis. Anatomopatológico compatível com Cisto de Nuck. O diagnóstico impõe dificuldade, tanto pela incidência rara, apresentação clínica podendo mimetizar hérnia inguinal em cerca de um terço dos casos, quanto pela avaliação radiológica inconclusiva, o padrão ouro é anatomopatológico. Não relatado, ainda, na literatura cisto de Nuck mimetizando hérnia femoral, sendo assim de relevância o conhecimento dessa condição.

PALAVRAS-CHAVE: Cisto de nuck; hérnia femoral; conduto peritoneo-vaginal; hidrocele; hérnia encarcerada.

NUCK CYST MIMETIZING INCARCERATED FEMORAL HERNIA

ABSTRACT: Nuck's canal, described by the anatomist Anton Nuck in 1691, is analogous to the peritoneovaginal canal in males. So, the incomplete obliteration of the Nuck canal is a very rare clinical condition, which presents itself as a hydrocele, described in the literature with only 400 cases, since the first report in 1892. The authors report a case of a 66-year-old female patient diagnosed during the intraoperative with Nuck's cyst incarcerated in the right femoral ring, anatomopathological that confirms the finding. Hospital admission history with abdominal pain in the right iliac fossa, bilious vomiting, and stopping the elimination of flatus and feces. Abdomen tomography with slender liquid distention, hydro-aerial level and with a transition zone in the ileal segment in the topography of the right iliac fossa, redundant colon with cecum in the topography of the left hypogastric. Inguinal USG with cystic image in the right femoral region, aperistaltic, irreducible to compressible maneuvers, 35 mm in the longest axis, suggestive of incarcerated femoral hernia. Undergoing diagnostic laparoscopy, the cavity inventory found a bridle between ascending colon and anterior abdominal wall with entrapment of the ileum, featuring internal hernia with obstruction and upstream dilation, lysis of the bridle and enterorraphy of the lacerated intestinal segment. No femoral hernia was identified on laparoscopy, followed by transverse inguilotomy, which showed Nuck's Cyst insinuating itself through the femoral ring and subsequent resection. It evolved well in the postoperative period with discharge under favorable conditions. Anatomopathological study compatible with Nuck's Cyst. The diagnosis imposes difficulty, both due to the rare incidence, clinical presentation that may mimic inguinal hernia in about one third of the cases, and due to the inconclusive radiological evaluation, the gold standard is anatomopathological. Not yet reported in the literature of Nuck's cyst mimicking femoral hernia, thus the knowledge of this condition is relevant.

KEYWORDS: Nuck cyst; femoral hernia; peritoneo-vaginal duct; hidrocele;

incarcerated hernia.

1 | INTRODUÇÃO

A prega peritoneal que durante o desenvolvimento embriológico feminino desce concomitantemente ao ligamento redondo do útero para os grandes lábios, denomina-se canal de Nuck, esse descrito pelo anatomista Anton Nuck em 1691(MANJUNATHA; BEEREGOWDA; BHASKARAN, 2012; TOPAL et al., 2018; CHAN et al., 2019). Sendo esse, análogo ao conduto peritoneovaginal no sexo masculino. De modo que, a obliteração incompleta do canal de Nuck é uma condição clínica muito rara, que se apresenta como hidrocele, descrita na literatura cerca de 400 casos, apenas, desde o primeiro relato em 1892(CHAN et al., 2019; PRODROMIDOU et al., 2020).

2 | RELATO DE CASO

Paciente, 66 anos, feminino, com antecedentes de Miastenia Gravis, DPOC, osteoartrose, ex-tabagista, sem cirurgias prévias. Procurou atendimento de urgência com dor abdominal em FID, vômitos biliosos, parada da eliminação de flatos e fezes há 2 dias. Exame físico em regular estado geral, abdome distendido, doloroso à palpação, descompressão brusca ausente, abaulamento inguinal à direita doloroso.

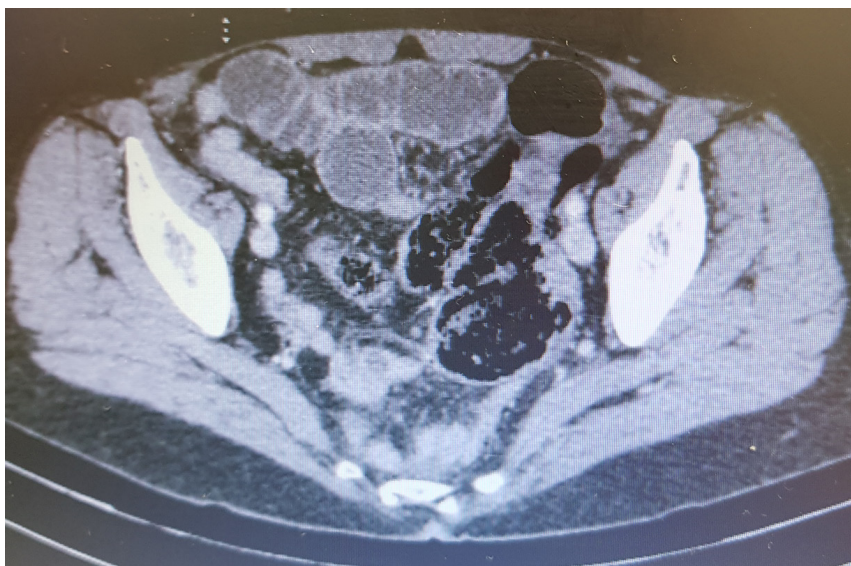

Figura 1: Tomografia de abdome com distensão delgado

Tomografia de abdome com distensão líquida de delgado, nível hidroaéreo e com zona de transição em segmento ileal na topografia da fossa ilíaca direita, colon redundante com ceco na topografia do hipogastro a esquerda.

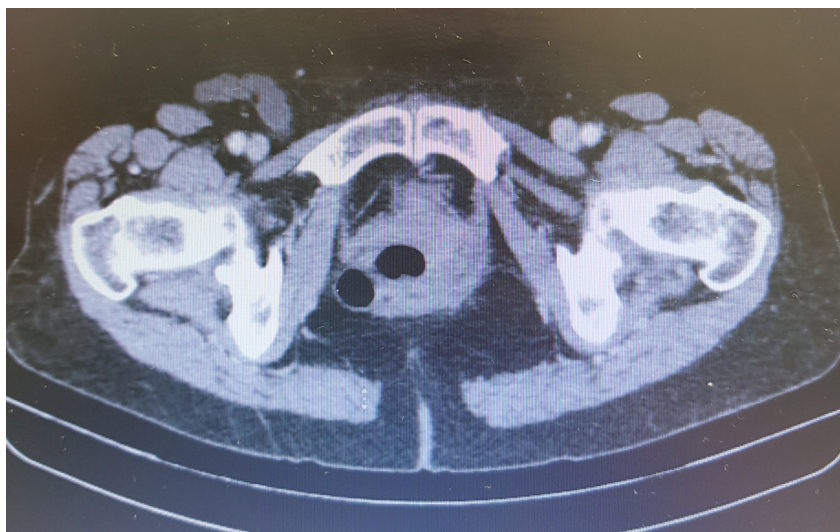

Figura 2: Tomografia de abdome corte em região inguinal

USG inguinal com imagem cística em região femoral direita, aperistáltica, irreductível às manobras compressíveis, 35mm no maior eixo, sugestivo de hérnia femoral encarcerada. Exames laboratoriais sem alterações relevantes. Internada com diagnóstico de suboclusão intestinal, sem melhora clínica após 12h de sondagem nasogástrica e débito bilioso volumoso, evoluindo com Abdome agudo obstrutivo.

Indicada então, após 24h da admissão videolaparoscopia diagnóstica, ao inventário da cavidade encontrou-se brida entre colon ascendente e parede abdominal anterior com aprisionamento do íleo, caracterizando hérnia interna com obstrução e dilatação a montante, feita lise da brida e enterorrafia de segmento intestinal lacerado.

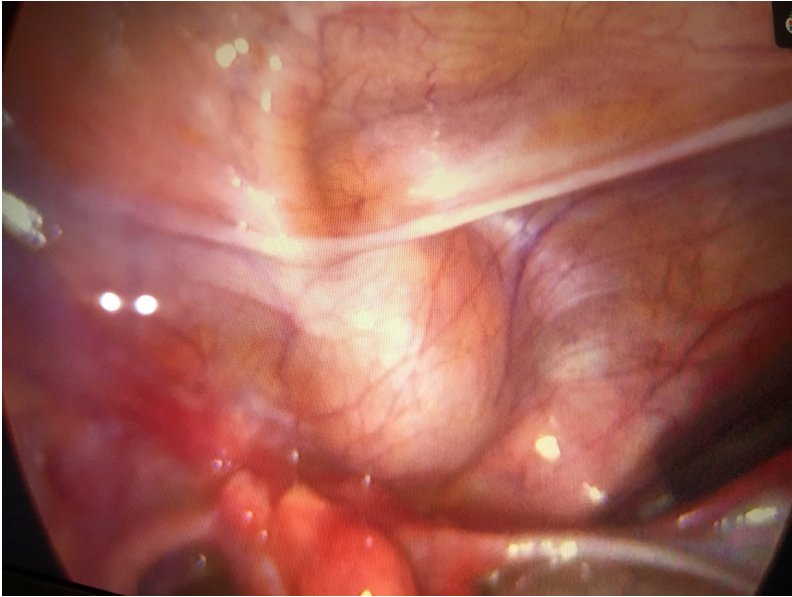


Figura 3: imagem cística em topografia inguinal direita pela laparoscopia

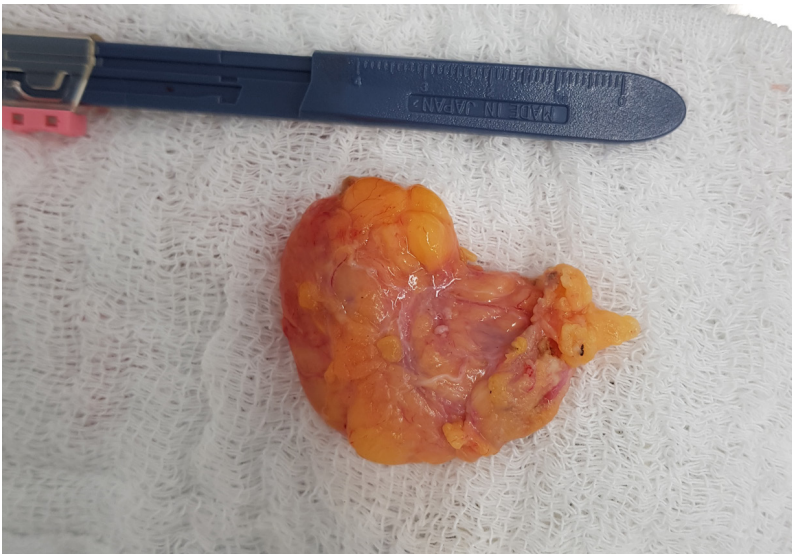


Figura 4: peça cirúrgica, sugestivo de cisto de Nuck

Não identificada hérnia femoral na laparoscopia, seguiu-se inguinotomia transversa, que evidenciou Cisto de Nuck insinuando-se pelo anel femoral e posterior ressecção, tempo cirúrgico de 1h25. Recebeu alta após 5 dias.\

Resultado de exame anatomopatológico confirmou o diagnóstico de Cisto de Nuck.

Macroscopia

Material recebido fixado em formalina, consiste de:

A) Frasco I - Peritônio (BRIDA): Vários fragmentos irregulares de tecido com aspecto rugoso, coloração pardo-amarelada e consistência elástica, medindo o maior 4,0 x 3,5 x 0,5 cm e pesando 5 gramas.

B) Frasco II - Cisto de Nuck: Um fragmento cístico com aspecto rugoso, coloração parda e consistência elástico-firme, medindo 4,5 x 3,5 x 1,2 cm, sendo parcialmente envolto por tecido adiposo. Aos cortes, saída de material líquido de coloração pardo-clara.

Todo o material foi submetido a processamento histológico e enviado para exame microscópico.

Procedimentos técnicos/diagnósticos realizados: Frasco I: 1 - Múltiplos fragmentos de biópsia. Frasco II: 2 - Fragmento de biópsia simples.

Conclusão

A- Peritônio:

PERITONIO COM ECTASIAS VASCULARES E DISCRETA FIBROSE.

B- Parede cística:

PAREDE CÍSTICA COMPATÍVEL COM CISTO DE NUCK.

Figura 5: laudo de estudo anatomopatológico

3 | DISCUSSÃO

O diagnóstico impõe dificuldade, tanto pela incidência rara, apresentação clínica podendo mimetizar hérnia inguinal em cerca de um terço dos casos, quanto pela avaliação radiológica inconclusiva, o padrão ouro é anatomopatológico (OZEL et al., 2009; MANJUNATHA; BEEREGOWDA; BHASKARAN, 2012, 2012; TOPAL et al., 2018, 2018; CHAN et al., 2019; PRODRMIDOU et al., 2020).

4 | CONCLUSÃO

Não relatado, ainda, na literatura cisto de Nuck mimetizando hérnia femoral, sendo assim de relevância o conhecimento dessa condição.

REFERÊNCIAS

CHAN, D. et al. Canal of Nuck hernias. **Acta Radiologica Open**, v. 8, n. 12, p. 205846011988986, 2019.

MANJUNATHA, Y.; BEEREGOWDA, Y.; BHASKARAN, A. Hydrocele of the canal of Nuck: imaging findings. **Acta Radiologica Short Reports**, v. 1, n. 3, p. 1–3, 2012.

OZEL, A. et al. Cysts of the canal of Nuck: ultrasound and magnetic resonance imaging findings. **Journal of Ultrasound**, v. 12, n. 3, p. 125–127, 2009. Disponível em: <<http://dx.doi.org/10.1016/j.jus.2009.05.002>>.

PRODRMIDOU, A. et al. Cyst of the canal of Nuck in adult females: A case report and systematic review. **Biomedical Reports**, v. 12, n. 6, p. 333–338, 2020.

TOPAL, U. et al. Cyst of the canal of Nuck mimicking inguinal hernia. **International Journal of Surgery Case Reports**, v. 52, p. 117–119, 2018.

ÍNDICE REMISSIVO

A

Anti-HBs 11, 12, 13, 14

Antineoplásicos 96

Ativação imune materna 90, 92

Atividade antibacteriana 47, 49, 55, 56

B

Botulismo alimentar 15, 16, 17, 18, 19

C

Câncer colônico 96

Capacidade funcional 64

Clostridium botulinum 15, 16, 17, 19, 20

Colectomia 81, 85

Colite ulcerativa 81, 89

D

Diagnóstico 6, 10, 15, 25, 27, 28, 29, 30, 31, 32, 33, 34, 35, 36, 37, 38, 39, 40, 41, 43, 45, 58, 62, 74, 77, 79, 81, 84, 85, 89, 105, 107, 126, 139, 140, 141, 142, 143, 145

Diarreia aguda 1, 2, 3, 5, 7, 8, 9, 10

Disfunção motora 64

Dismotilidade esofágica 74

Doença de Crohn 41, 46, 59, 61

Doenças infecciosas 47, 50

E

Endoscopia 43, 58, 59, 60, 76

Esclerose sistêmica 74, 75, 76, 77, 79

Esquistossomose mansoni 59

F

Fisiopatologia 2, 3, 41

G

Gastroenterologia 10, 89

H

HAM-TSP 64, 146, 151

Hepatite B 11, 13, 14

Histopatologia 21, 22

HTLV 63, 64, 65, 66, 67, 69, 70, 71, 72, 73, 145, 146, 147, 148, 149, 150, 151, 152, 153

I

Idosa 74

Imunologia na gestação 90, 92

Incapacidade 64, 78, 99, 100

Incidência 25, 29, 30, 32, 33, 35, 39, 58, 61, 75, 79, 82, 84, 101, 103, 104, 105, 107, 108, 109, 110, 111

Infecção conjuntival 21, 22

M

Medicina 2, 19, 20, 55, 64, 72, 74, 89, 94, 99, 100, 112, 125, 132, 145, 152, 153, 154

Megacólon tóxico 81, 83, 84, 85, 86, 89

R

Resposta imune na gravidez 90, 92

Resposta vacinal 11, 13

S

Sífilis congênita 30, 31, 32, 33, 34, 35, 37, 38, 39, 101, 102, 104, 105, 110, 111, 112

T

Tabernaemontana sananho 47, 48, 49, 50, 53, 55, 56

Testes treponêmicos 30, 32, 33, 35, 36, 37

Toxina botulínica 15, 17, 18

Treponema pallidum 30, 31, 32, 33, 34, 35, 36, 38, 40, 101, 102, 108

Tuberculose intestinal 59, 61

Tuberculose pulmonar 95, 96, 140

V

Vírus 3, 11, 12, 13, 22, 64, 71, 90, 152, 153

Medicina:

**Elevados Padrões de
Desempenho Técnico e Ético**

4

www.atenaeditora.com.br 

contato@atenaeditora.com.br 

[@atenaeditora](https://www.instagram.com/atenaeditora) 

www.facebook.com/atenaeditora.com.br 

Medicina:

**Elevados Padrões de
Desempenho Técnico e Ético**

4

www.atenaeditora.com.br 

contato@atenaeditora.com.br 

[@atenaeditora](https://www.instagram.com/atenaeditora) 

www.facebook.com/atenaeditora.com.br 