



INOVAÇÃO TECNOLÓGICA E O DOMÍNIO DAS TÉCNICAS DE INVESTIGAÇÃO NA MEDICINA 2

BENEDITO RODRIGUES DA SILVA NETO
(ORGANIZADOR)



INOVAÇÃO TECNOLÓGICA E O DOMÍNIO DAS TÉCNICAS DE INVESTIGAÇÃO NA MEDICINA 2

BENEDITO RODRIGUES DA SILVA NETO
(ORGANIZADOR)

Editora Chefe

Profª Drª Antonella Carvalho de Oliveira

Assistentes Editoriais

Natalia Oliveira

Bruno Oliveira

Flávia Roberta Barão

Bibliotecário

Maurício Amormino Júnior

Projeto Gráfico e Diagramação

Natália Sandrini de Azevedo

Camila Alves de Cremo

Karine de Lima Wisniewski

Luiza Alves Batista

Maria Alice Pinheiro

Imagens da Capa

Shutterstock

Edição de Arte

Luiza Alves Batista

Revisão

Os Autores

2020 by Atena Editora

Copyright © Atena Editora

Copyright do Texto © 2020 Os autores

Copyright da Edição © 2020 Atena Editora

Direitos para esta edição cedidos à Atena Editora pelos autores.



Todo o conteúdo deste livro está licenciado sob uma Licença de Atribuição *Creative Commons*. Atribuição 4.0 Internacional (CC BY 4.0).

O conteúdo dos artigos e seus dados em sua forma, correção e confiabilidade são de responsabilidade exclusiva dos autores, inclusive não representam necessariamente a posição oficial da Atena Editora. Permitido o *download* da obra e o compartilhamento desde que sejam atribuídos créditos aos autores, mas sem a possibilidade de alterá-la de nenhuma forma ou utilizá-la para fins comerciais.

A Atena Editora não se responsabiliza por eventuais mudanças ocorridas nos endereços convencionais ou eletrônicos citados nesta obra.

Todos os manuscritos foram previamente submetidos à avaliação cega pelos pares, membros do Conselho Editorial desta Editora, tendo sido aprovados para a publicação.

Conselho Editorial

Ciências Humanas e Sociais Aplicadas

Prof. Dr. Álvaro Augusto de Borba Barreto – Universidade Federal de Pelotas

Prof. Dr. Alexandre Jose Schumacher – Instituto Federal de Educação, Ciência e Tecnologia do Paraná

Prof. Dr. Américo Junior Nunes da Silva – Universidade do Estado da Bahia

Prof. Dr. Antonio Carlos Frasson – Universidade Tecnológica Federal do Paraná

Prof. Dr. Antonio Gasparetto Júnior – Instituto Federal do Sudeste de Minas Gerais

Prof. Dr. Antonio Isidro-Filho – Universidade de Brasília

Prof. Dr. Carlos Antonio de Souza Moraes – Universidade Federal Fluminense
Profª Drª Cristina Gaio – Universidade de Lisboa
Prof. Dr. Daniel Richard Sant’Ana – Universidade de Brasília
Prof. Dr. Deyvison de Lima Oliveira – Universidade Federal de Rondônia
Profª Drª Dilma Antunes Silva – Universidade Federal de São Paulo
Prof. Dr. Edvaldo Antunes de Farias – Universidade Estácio de Sá
Prof. Dr. Elson Ferreira Costa – Universidade do Estado do Pará
Prof. Dr. Eloi Martins Senhora – Universidade Federal de Roraima
Prof. Dr. Gustavo Henrique Cepolini Ferreira – Universidade Estadual de Montes Claros
Profª Drª Ivone Goulart Lopes – Istituto Internazionele delle Figlie de Maria Ausiliatrice
Prof. Dr. Jadson Correia de Oliveira – Universidade Católica do Salvador
Prof. Dr. Julio Candido de Meirelles Junior – Universidade Federal Fluminense
Profª Drª Lina Maria Gonçalves – Universidade Federal do Tocantins
Prof. Dr. Luis Ricardo Fernandes da Costa – Universidade Estadual de Montes Claros
Profª Drª Natiéli Piovesan – Instituto Federal do Rio Grande do Norte
Prof. Dr. Marcelo Pereira da Silva – Pontifícia Universidade Católica de Campinas
Profª Drª Maria Luzia da Silva Santana – Universidade Federal de Mato Grosso do Sul
Profª Drª Paola Andressa Scortegagna – Universidade Estadual de Ponta Grossa
Profª Drª Rita de Cássia da Silva Oliveira – Universidade Estadual de Ponta Grossa
Prof. Dr. Rui Maia Diamantino – Universidade Salvador
Prof. Dr. Urandi João Rodrigues Junior – Universidade Federal do Oeste do Pará
Profª Drª Vanessa Bordin Viera – Universidade Federal de Campina Grande
Prof. Dr. William Cleber Domingues Silva – Universidade Federal Rural do Rio de Janeiro
Prof. Dr. Willian Douglas Guilherme – Universidade Federal do Tocantins

Ciências Agrárias e Multidisciplinar

Prof. Dr. Alexandre Igor Azevedo Pereira – Instituto Federal Goiano
Profª Drª Carla Cristina Bauermann Brasil – Universidade Federal de Santa Maria
Prof. Dr. Antonio Pasqualetto – Pontifícia Universidade Católica de Goiás
Prof. Dr. Cleberton Correia Santos – Universidade Federal da Grande Dourados
Profª Drª Daiane Garabeli Trojan – Universidade Norte do Paraná
Profª Drª Diocléa Almeida Seabra Silva – Universidade Federal Rural da Amazônia
Prof. Dr. Écio Souza Diniz – Universidade Federal de Viçosa
Prof. Dr. Fábio Steiner – Universidade Estadual de Mato Grosso do Sul
Prof. Dr. Fágner Cavalcante Patrocínio dos Santos – Universidade Federal do Ceará
Profª Drª Girlene Santos de Souza – Universidade Federal do Recôncavo da Bahia
Prof. Dr. Jael Soares Batista – Universidade Federal Rural do Semi-Árido
Prof. Dr. Júlio César Ribeiro – Universidade Federal Rural do Rio de Janeiro
Profª Drª Lina Raquel Santos Araújo – Universidade Estadual do Ceará
Prof. Dr. Pedro Manuel Villa – Universidade Federal de Viçosa
Profª Drª Raissa Rachel Salustriano da Silva Matos – Universidade Federal do Maranhão
Prof. Dr. Ronilson Freitas de Souza – Universidade do Estado do Pará
Profª Drª Talita de Santos Matos – Universidade Federal Rural do Rio de Janeiro
Prof. Dr. Tiago da Silva Teófilo – Universidade Federal Rural do Semi-Árido
Prof. Dr. Valdemar Antonio Paffaro Junior – Universidade Federal de Alfenas

Ciências Biológicas e da Saúde

Prof. Dr. André Ribeiro da Silva – Universidade de Brasília
Prof^ª Dr^ª Anelise Levay Murari – Universidade Federal de Pelotas
Prof. Dr. Benedito Rodrigues da Silva Neto – Universidade Federal de Goiás
Prof^ª Dr^ª Débora Luana Ribeiro Pessoa – Universidade Federal do Maranhão
Prof. Dr. Douglas Siqueira de Almeida Chaves -Universidade Federal Rural do Rio de Janeiro
Prof. Dr. Edson da Silva – Universidade Federal dos Vales do Jequitinhonha e Mucuri
Prof^ª Dr^ª Eleuza Rodrigues Machado – Faculdade Anhanguera de Brasília
Prof^ª Dr^ª Elane Schwinden Prudêncio – Universidade Federal de Santa Catarina
Prof^ª Dr^ª Eysler Gonçalves Maia Brasil – Universidade da Integração Internacional da Lusofonia Afro-Brasileira
Prof. Dr. Ferlando Lima Santos – Universidade Federal do Recôncavo da Bahia
Prof^ª Dr^ª Gabriela Vieira do Amaral – Universidade de Vassouras
Prof. Dr. Gianfábio Pimentel Franco – Universidade Federal de Santa Maria
Prof. Dr. Helio Franklin Rodrigues de Almeida – Universidade Federal de Rondônia
Prof^ª Dr^ª Iara Lúcia Tescarollo – Universidade São Francisco
Prof. Dr. Igor Luiz Vieira de Lima Santos – Universidade Federal de Campina Grande
Prof. Dr. Jefferson Thiago Souza – Universidade Estadual do Ceará
Prof. Dr. Jesus Rodrigues Lemos – Universidade Federal do Piauí
Prof. Dr. Jônatas de França Barros – Universidade Federal do Rio Grande do Norte
Prof. Dr. José Max Barbosa de Oliveira Junior – Universidade Federal do Oeste do Pará
Prof. Dr. Luís Paulo Souza e Souza – Universidade Federal do Amazonas
Prof^ª Dr^ª Magnólia de Araújo Campos – Universidade Federal de Campina Grande
Prof. Dr. Marcus Fernando da Silva Praxedes – Universidade Federal do Recôncavo da Bahia
Prof^ª Dr^ª Mylena Andréa Oliveira Torres – Universidade Ceuma
Prof^ª Dr^ª Natiéli Piovesan – Instituto Federaci do Rio Grande do Norte
Prof. Dr. Paulo Inada – Universidade Estadual de Maringá
Prof. Dr. Rafael Henrique Silva – Hospital Universitário da Universidade Federal da Grande Dourados
Prof^ª Dr^ª Regiane Luz Carvalho – Centro Universitário das Faculdades Associadas de Ensino
Prof^ª Dr^ª Renata Mendes de Freitas – Universidade Federal de Juiz de Fora
Prof^ª Dr^ª Vanessa Lima Gonçalves – Universidade Estadual de Ponta Grossa
Prof^ª Dr^ª Vanessa Bordin Viera – Universidade Federal de Campina Grande

Ciências Exatas e da Terra e Engenharias

Prof. Dr. Adélio Alcino Sampaio Castro Machado – Universidade do Porto
Prof. Dr. Alexandre Leite dos Santos Silva – Universidade Federal do Piauí
Prof. Dr. Carlos Eduardo Sanches de Andrade – Universidade Federal de Goiás
Prof^ª Dr^ª Carmen Lúcia Voigt – Universidade Norte do Paraná
Prof. Dr. Douglas Gonçalves da Silva – Universidade Estadual do Sudoeste da Bahia
Prof. Dr. Eloi Rufato Junior – Universidade Tecnológica Federal do Paraná
Prof. Dr. Fabrício Menezes Ramos – Instituto Federal do Pará
Prof^ª Dra. Jéssica Verger Nardeli – Universidade Estadual Paulista Júlio de Mesquita Filho
Prof. Dr. Juliano Carlo Rufino de Freitas – Universidade Federal de Campina Grande
Prof^ª Dr^ª Luciana do Nascimento Mendes – Instituto Federal de Educação, Ciência e Tecnologia do Rio Grande do Norte
Prof. Dr. Marcelo Marques – Universidade Estadual de Maringá

Profª Drª Neiva Maria de Almeida – Universidade Federal da Paraíba
Profª Drª Natiéli Piovesan – Instituto Federal do Rio Grande do Norte
Prof. Dr. Takeshy Tachizawa – Faculdade de Campo Limpo Paulista

Linguística, Letras e Artes

Profª Drª Adriana Demite Stephani – Universidade Federal do Tocantins
Profª Drª Angeli Rose do Nascimento – Universidade Federal do Estado do Rio de Janeiro
Profª Drª Carolina Fernandes da Silva Mandaji – Universidade Tecnológica Federal do Paraná
Profª Drª Denise Rocha – Universidade Federal do Ceará
Prof. Dr. Fabiano Tadeu Grazioli – Universidade Regional Integrada do Alto Uruguai e das Missões
Prof. Dr. Gilmei Fleck – Universidade Estadual do Oeste do Paraná
Profª Drª Keyla Christina Almeida Portela – Instituto Federal de Educação, Ciência e Tecnologia do Paraná
Profª Drª Miranilde Oliveira Neves – Instituto de Educação, Ciência e Tecnologia do Pará
Profª Drª Sandra Regina Gardacho Pietrobon – Universidade Estadual do Centro-Oeste
Profª Drª Sheila Marta Carregosa Rocha – Universidade do Estado da Bahia

Conselho Técnico Científico

Prof. Me. Abrãao Carvalho Nogueira – Universidade Federal do Espírito Santo
Prof. Me. Adalberto Zorzo – Centro Estadual de Educação Tecnológica Paula Souza
Prof. Me. Adalto Moreira Braz – Universidade Federal de Goiás
Prof. Dr. Adaylson Wagner Sousa de Vasconcelos – Ordem dos Advogados do Brasil/Seccional Paraíba
Prof. Dr. Adilson Tadeu Basquerote Silva – Universidade para o Desenvolvimento do Alto Vale do Itajaí
Prof. Me. Alexsandro Teixeira Ribeiro – Centro Universitário Internacional
Prof. Me. André Flávio Gonçalves Silva – Universidade Federal do Maranhão
Profª Ma. Anne Karynne da Silva Barbosa – Universidade Federal do Maranhão
Profª Drª Andreza Lopes – Instituto de Pesquisa e Desenvolvimento Acadêmico
Profª Drª Andrezza Miguel da Silva – Faculdade da Amazônia
Prof. Dr. Antonio Hot Pereira de Faria – Polícia Militar de Minas Gerais
Prof. Me. Armando Dias Duarte – Universidade Federal de Pernambuco
Profª Ma. Bianca Camargo Martins – UniCesumar
Profª Ma. Carolina Shimomura Nanya – Universidade Federal de São Carlos
Prof. Me. Carlos Antônio dos Santos – Universidade Federal Rural do Rio de Janeiro
Prof. Ma. Cláudia de Araújo Marques – Faculdade de Música do Espírito Santo
Profª Drª Cláudia Taís Siqueira Cagliariari – Centro Universitário Dinâmica das Cataratas
Prof. Me. Clécio Danilo Dias da Silva – Universidade Federal do Rio Grande do Norte
Prof. Me. Daniel da Silva Miranda – Universidade Federal do Pará
Profª Ma. Daniela da Silva Rodrigues – Universidade de Brasília
Profª Ma. Daniela Remião de Macedo – Universidade de Lisboa
Profª Ma. Dayane de Melo Barros – Universidade Federal de Pernambuco
Prof. Me. Douglas Santos Mezacas – Universidade Estadual de Goiás
Prof. Me. Edevaldo de Castro Monteiro – Embrapa Agrobiologia
Prof. Me. Eduardo Gomes de Oliveira – Faculdades Unificadas Doctum de Cataguases
Prof. Me. Eduardo Henrique Ferreira – Faculdade Pitágoras de Londrina

Prof. Dr. Edwaldo Costa – Marinha do Brasil
Prof. Me. Eliel Constantino da Silva – Universidade Estadual Paulista Júlio de Mesquita
Prof. Me. Ernane Rosa Martins – Instituto Federal de Educação, Ciência e Tecnologia de Goiás
Prof. Me. Euvaldo de Sousa Costa Junior – Prefeitura Municipal de São João do Piauí
Profª Ma. Fabiana Coelho Couto Rocha Corrêa – Centro Universitário Estácio Juiz de Fora
Prof. Dr. Fabiano Lemos Pereira – Prefeitura Municipal de Macaé
Prof. Me. Felipe da Costa Negrão – Universidade Federal do Amazonas
Profª Drª Germana Ponce de Leon Ramírez – Centro Universitário Adventista de São Paulo
Prof. Me. Gevair Campos – Instituto Mineiro de Agropecuária
Prof. Dr. Guilherme Renato Gomes – Universidade Norte do Paraná
Prof. Me. Gustavo Krahl – Universidade do Oeste de Santa Catarina
Prof. Me. Helton Rangel Coutinho Junior – Tribunal de Justiça do Estado do Rio de Janeiro
Profª Ma. Isabelle Cerqueira Sousa – Universidade de Fortaleza
Profª Ma. Jaqueline Oliveira Rezende – Universidade Federal de Uberlândia
Prof. Me. Javier Antonio Albornoz – University of Miami and Miami Dade College
Prof. Me. Jhonatan da Silva Lima – Universidade Federal do Pará
Prof. Dr. José Carlos da Silva Mendes – Instituto de Psicologia Cognitiva, Desenvolvimento Humano e Social
Prof. Me. Jose Elyton Batista dos Santos – Universidade Federal de Sergipe
Prof. Me. José Luiz Leonardo de Araujo Pimenta – Instituto Nacional de Investigación Agropecuaria Uruguay
Prof. Me. José Messias Ribeiro Júnior – Instituto Federal de Educação Tecnológica de Pernambuco
Profª Drª Juliana Santana de Curcio – Universidade Federal de Goiás
Profª Ma. Juliana Thaisa Rodrigues Pacheco – Universidade Estadual de Ponta Grossa
Profª Drª Kamilly Souza do Vale – Núcleo de Pesquisas Fenomenológicas/UFPA
Prof. Dr. Kárpio Márcio de Siqueira – Universidade do Estado da Bahia
Profª Drª Karina de Araújo Dias – Prefeitura Municipal de Florianópolis
Prof. Dr. Lázaro Castro Silva Nascimento – Laboratório de Fenomenologia & Subjetividade/UFPR
Prof. Me. Leonardo Tullio – Universidade Estadual de Ponta Grossa
Profª Ma. Lillian Coelho de Freitas – Instituto Federal do Pará
Profª Ma. Liliani Aparecida Sereno Fontes de Medeiros – Consórcio CEDERJ
Profª Drª Lívia do Carmo Silva – Universidade Federal de Goiás
Prof. Dr. Lucio Marques Vieira Souza – Secretaria de Estado da Educação, do Esporte e da Cultura de Sergipe
Prof. Me. Luis Henrique Almeida Castro – Universidade Federal da Grande Dourados
Prof. Dr. Luan Vinicius Bernardelli – Universidade Estadual do Paraná
Prof. Dr. Michel da Costa – Universidade Metropolitana de Santos
Prof. Dr. Marcelo Máximo Purificação – Fundação Integrada Municipal de Ensino Superior
Prof. Me. Marcos Aurelio Alves e Silva – Instituto Federal de Educação, Ciência e Tecnologia de São Paulo
Profª Ma. Maria Elanny Damasceno Silva – Universidade Federal do Ceará
Profª Ma. Marileila Marques Toledo – Universidade Federal dos Vales do Jequitinhonha e Mucuri
Prof. Me. Ricardo Sérgio da Silva – Universidade Federal de Pernambuco
Profª Ma. Renata Luciane Polsaque Young Blood – UniSecal

Prof. Me. Robson Lucas Soares da Silva – Universidade Federal da Paraíba
Prof. Me. Sebastião André Barbosa Junior – Universidade Federal Rural de Pernambuco
Profª Ma. Silene Ribeiro Miranda Barbosa – Consultoria Brasileira de Ensino, Pesquisa e Extensão
Profª Ma. Solange Aparecida de Souza Monteiro – Instituto Federal de São Paulo
Prof. Me. Tallys Newton Fernandes de Matos – Faculdade Regional Jaguaribana
Profª Ma. Thatianny Jasmine Castro Martins de Carvalho – Universidade Federal do Piauí
Prof. Me. Tiago Silvio Dedoné – Colégio ECEL Positivo
Prof. Dr. Welleson Feitosa Gazel – Universidade Paulista

Inovação tecnológica e o domínio das técnicas de investigação na medicina 2

Editora Chefe: Profª Drª Antonella Carvalho de Oliveira
Bibliotecário Maurício Amormino Júnior
Diagramação: Natália Sandrini de Azevedo
Edição de Arte: Luiza Alves Batista
Revisão: Os Autores
Organizador: Benedito Rodrigues da Silva Neto

Dados Internacionais de Catalogação na Publicação (CIP) (eDOC BRASIL, Belo Horizonte/MG)

I58 Inovação tecnológica e o domínio das técnicas de
investigação na medicina 2 [recurso eletrônico] /
Organizador Benedito Rodrigues da Silva Neto. - Ponta
Grossa, PR: Atena, 2020.

Formato: PDF

Requisitos de sistema: Adobe Acrobat Reader

Modo de acesso: World Wide Web

Inclui bibliografia

ISBN 978-65-5706-318-7

DOI 10.22533/at.ed.187202708

1. Medicina - Pesquisa - Brasil. 2. Saúde. 3.
Tecnologia. I. Silva Neto, Benedito.

Elaborado por Maurício Amormino Júnior - CRB6/2422

Atena Editora

Ponta Grossa - Paraná - Brasil

Telefone: +55 (42) 3323-5493

www.atenaeditora.com.br

contato@atenaeditora.com.br

APRESENTAÇÃO

Caro leitor, temos o privilégio de anunciar a continuidade da obra “Inovação Tecnológica e o Domínio das Técnicas de Investigação na Medicina”, através de três novos volumes contendo informações relevantes e estudos científicos no campo das ciências médicas e da saúde, desenvolvidos de forma aplicada e fundamentada por docentes e discentes de diversas faculdades do nosso país.

Sabemos que novos valores têm sido a cada dia agregados na formação do profissional da saúde na forma de conteúdo técnico que são fundamentais para a pesquisa, investigação e desenvolvimento. Portanto com a sequencia deste conteúdo queremos reforçar a importância de que acadêmicos e profissionais da saúde participem cada vez mais dos processos de inovação e desenvolvimento.

As novas ferramentas tecnológicas em saúde são uma realidade nos hospitais e laboratórios médicos, conseqüentemente, o aumento da utilização da biotecnologia nas pesquisas clínicas, ensaios, teses, desenvolvimento de produtos é dinâmica e exige cada vez mais do profissional. Deste modo, a disponibilização de trabalhos atuais dentro desse contexto favorece conhecimento e desenvolvimento crítico do leitor que poderá encontrar neste volume informações relacionadas aos diversos campos da medicina com uma abordagem multidisciplinar e metodologicamente adaptada ao momento de evolução tecnológica.

Portanto, a obra “Inovação Tecnológica e o Domínio das Técnicas de Investigação na Medicina - 2” contribui com o conhecimento do leitor de forma bem fundamentada e aplicável ao contexto atual. Compreendemos que a divulgação científica é fundamental para o desenvolvimento e avanço da pesquisa básica em nosso país, por isso destacamos também a importância da Atena Editora com estrutura capaz de oferecer uma plataforma consolidada e confiável para acadêmicos, docentes e profissionais da saúde.

Desejo à todos uma excelente leitura!

Benedito Rodrigues da Silva Neto

SUMÁRIO

CAPÍTULO 1..... 1

A PREVALÊNCIA DA TUBERCULOSE E SEUS PRINCIPAIS ASPECTOS NO ESTADO DO MARANHÃO: UMA REVISÃO DE LITERATURA

Kézia Eugênia Silva Nunes
Iasmim Crystina Silva Pereira
Lorena Cristina Lima Barbosa
Mariana de Araújo Sá
Sindy Maria Menezes Dourado
Janine Silva Ribeiro Godoy

DOI 10.22533/at.ed.1872027081

CAPÍTULO 2..... 12

AS LESÕES CUTÂNEAS NO LÚPUS ERITEMATOSO SISTÊMICO (LES)

Ana Beatriz Silva Alencar
Guilherme Cavalcante Dantas
Rafael Abutrab Souza Ramos Silva
Victoria Gabrielle Coelho Marques
Jornê Cabral Macedo
Bethânia Dias de Lucena

DOI 10.22533/at.ed.1872027082

CAPÍTULO 3..... 15

ASPECTOS CLÍNICOS E EPIDEMIOLÓGICOS DA HANSENÍASE

Geovana Maria Coelho Rodrigues
João Victor de Araújo Silva
Leônidas Barbosa Pôrto Neto
Marcos Renon Vogado Nogueira
Janildes Maria Silva Gomes
Marcelo Hübner Moreira

DOI 10.22533/at.ed.1872027083

CAPÍTULO 4..... 24

AVALIAÇÃO DE MÉTODO ALTERNATIVO SOLVENT-FREE PARA EXTRAÇÃO DE CANABINOIDES DE *Cannabis spp.*

Murilo Chaves Gouvêa
Hudson Caetano Polonini
Carlos Espínola Neto Segundo
Jéssika Freitas Soares

DOI 10.22533/at.ed.1872027084

CAPÍTULO 5..... 31

CASOS NOTIFICADOS DE MENINGITE NÃO ESPECIFICADA NO MUNICÍPIO DE SOBRAL, CE, DE 2014 A 2018

Anne Karolynne Martins de Alencar
Alfredo Vasconcelos Cabral
Kauany Sousa Aguiar

Lissa Rosário Medeiros de Araújo
Maria Izabel Roriz Couto Bem
Mariana Augusta Araújo de Amorim Medeiros
Marina Uchôa de Alencar
Naiara Ferro de Araújo
Natália Abreu Silva Vieira
Roberclaudia Andrade Nantua de Oliveira
Sarah Emanuele Pinho de Sousa
Roberta Lomonte Lemos de Brito

DOI 10.22533/at.ed.1872027085

CAPÍTULO 6..... 35

COMPLICAÇÕES RECORRENTES NO USO DE SONDAS NASOGÁSTRICAS E NASODUODENAIAS

Gabriela Tavares Félix Monteiro
Lucas Vinicius Lustosa Castelo Branco
Thalita Albuquerque Ferreira Santos
Anderson Gomes Nascimento Santana

DOI 10.22533/at.ed.1872027086

CAPÍTULO 7..... 40

CRISE TIREOTÓXICA E INSUFICIÊNCIA CARDÍACA DESCOMPENSADA: RELATO DE CASO

Mário Salomão Cury Pires
Fernanda Almeida Andrade
Eduarda Lanzarini Lins
Maycon Douglas Targino de Souza
Tiago Yuta Yamaguti Maziero
Andreia Carla Sarubi Lôbo
Thainá Alves Tamburro
Ayla Ludimila Ferreira Zorzi
Aline Fante de Oliveira
Thaís Araújo Ferreira
Selma Guimarães Ferreira Medeiros

DOI 10.22533/at.ed.1872027087

CAPÍTULO 8..... 47

DESENVOLVIMENTO DE GUIA DE PERFURAÇÃO FEMOROTIBIAL (FT)

Santiago Jaramillo Colorado
Breno Ferreira Lizardo
Adriano de Abreu Corteze
Fredy Esteban Osorio Carmona
Bárbara Silva Okano
Andrea Sanchez Aguirre
Raphael Rocha Wenceslau
Juan Carlos Campos Rubio
Cleuza Maria de Faria Rezende

DOI 10.22533/at.ed.1872027088

CAPÍTULO 9.....58

DESENVOLVIMENTO DE UM APLICATIVO SOBRE SÍFILIS PARA DISPOSITIVOS MÓVEIS

Raphaela Antunes Coelho
Breno Marques Milhomem de Sousa
Camila Crassia Miranda Correa
Luiz Eduardo Melo Correa do Nascimento
Marina Haber de Souza
Marina Pinto de Souza Caldeira
Natália Pezzin Guinhazi
Rafael de Azevedo Silva
Raissa de Sousa Marinho Pimenta
Poliana da Silva Oliveira

DOI 10.22533/at.ed.1872027089

CAPÍTULO 10.....68

DISSECÇÃO CORONARIANA ESPONTÂNEA NÃO RELACIONADA À ARTÉRIA CULPADA NO INFARTO AGUDO DO MIOCÁRDIO COM SUPRA DE ST ANTERIOR

Mário Salomão Cury Pires
Fernanda Almeida Andrade
Eduarda Lanzarini Lins
Maycon Douglas Targino de Souza
Tiago Yuta Yamaguti Maziero
Andreia Carla Sarubi Lôbo
Thainá Alves Tamburro
Ayla Ludimila Ferreira Zorzi
Aline Fante de Oliveira
Thaís Araújo Ferreira
Selma Guimarães Ferreira Medeiros

DOI 10.22533/at.ed.18720270810

CAPÍTULO 11.....74

EVENTO TROMBOEMBÓLICO DESENCADEADO POR MIOCARDIOPATIA NÃO COMPACTADA: RELATO DE CASO

Jessika Salazar Durigon
Danilo Umetsu
Emerson Gonçalo Pereira Filho
Érica de Almeida Gattass
Mainara Queiróz Umbelino Padilha
Nara Alessandra Okamoto
Priscila Mayumi de Melo
Raíza Silveira da Costa

DOI 10.22533/at.ed.18720270811

CAPÍTULO 12.....81

HANSENÍASE REFRAATÁRIA A TRATAMENTO CONVENCIONAL: UM RELATO DE CASO

Ana Carolina de Godoy Araújo
Anna Emilia Dantas Guerra Barretto

Amanda Souza Ávila Pessoa
Arthur Danzi Friedheim Tenório
DOI 10.22533/at.ed.18720270812

CAPÍTULO 13..... 85

**HEMATOMA EXTRADURAL EM PACIENTE VÍTIMA DE TRAUMA DE BAIXA ENERGIA:
RELATO DE CASO**

Roberta Moraes Torres
Fernanda Ribeiro Frattini
Jhonatan da Silva da Souza
Louise da Cunha Lopes
Marcela Salgado Ramos
Hugo Alexandre Arruda Villela

DOI 10.22533/at.ed.18720270813

CAPÍTULO 14..... 94

**LESÃO ISQUÊMICA DE MEMBRO SUPERIOR SECUNDÁRIA À INSERÇÃO DE
CATETER VENOSO CENTRAL: RELATO DE CASO**

Fernanda Ribeiro Frattini
Adriana Gomes Pereira de Lucena
Hugo Alexandre Arruda Villela
Jhonatan da Silva de Souza
Pedro Augusto Kuczmynda da Silveira
Roberta Moraes Torres

DOI 10.22533/at.ed.18720270814

CAPÍTULO 15..... 99

**MIOCARDIOPATIA DE TAKOTSUBO UMA VARIANTE ISQUÊMICA SUBDIAGNOSTICADA
- RELATO DE CASO**

Victor Ribeiro de Sant'Ana
Leonardo Marzola Hirata
Vitória Junqueira Nelli Mota
Selma Guimarães Ferreira Medeiros

DOI 10.22533/at.ed.18720270815

CAPÍTULO 16..... 104

**O EFEITO DO MISOPROSTOL NA SÍNDROME DE MOEBUIS: OS DANOS OCACIONADOS
NO SISTEMA NERVOSO**

Cibele Malveira Linhares Furtado de Vasconcelos
Ana Kalyne Marques Leandro
Ednara Marques Lima
Maria Iara Carneiro da Costa
Rochelle Andrade Feitosa do Nascimento
Yarla Santos de Figueiredo Lima Cavalcante
José Jackson do Nascimento Costa

DOI 10.22533/at.ed.18720270816

CAPÍTULO 17..... 108

PERFIL EPIDEMIOLÓGICO DOS CASOS DE ACIDENTES COM ANIMAIS PEÇONHENTOS NOS PACIENTES ATENDIDOS EM UM HOSPITAL DE REFERÊNCIA EM DOENÇAS TROPICAIS EM ARAGUAÍNA-TO NO ANO DE 2017

Beatriz Carvalho da Silva
Nathalia Silva Sousa
Paula Cecilia Pessoa do Nascimento
Paula Saraiva Duailibe Barbosa

DOI 10.22533/at.ed.18720270817

CAPÍTULO 18..... 110

ACIDENTES POR PICADA DE ESCORPIÃO EM CRATO-CE DE 2013 A 2017

Emanuella de Oliveira Coriolano
Ana Beatriz Gomes Santiago
Cádmo Silton Andrade Portella Filho
Francisco Thales Vasconcelos Arcanjo
Laira Teles Rios
Lissa Rosário Medeiros de Araújo
Mariana Augusta Araújo de Amorim Medeiros
Milla Rolim Carneiro
Natália Abreu Silva Vieira
Roberto Ferreira Facundo Filho
Sarah Emanuele Pinho de Sousa
Roberta Lomonte Lemos de Brito

DOI 10.22533/at.ed.18720270818

CAPÍTULO 19..... 114

RECONSTRUÇÃO DO LÁBIO SUPERIOR EM PACIENTE VÍTIMA DE ACIDENTE DE TRABALHO

Ricardo Eugenio Varela Ayres de Melo
Marcela Côrte Real Fernandes
Rodrigo Henrique Mello Varela Ayres de Melo
Deise Louise Bohn Rhoden
Milena Mello Varela Ayres de Melo Pinheiro
Jussara Diana Varela Ayres de Melo
Nely Dulce Varela de Melo Costa Freitas
Jorge Pontual Waked
Victor Leonardo Mello Varela Ayres de Melo
Frederico Márcio Varela Ayres de Melo Júnior
Bruna Heloísa Costa Varela Ayres de Melo
Maria Luísa Alves Lins

DOI 10.22533/at.ed.18720270819

CAPÍTULO 20..... 125

TERRITORIALIZAÇÃO NA ATENÇÃO BÁSICA: UM RELATO DE EXPERIÊNCIA DE ESTUDANTES DO CURSO DE MEDICINA DO CENTRO UNIVERSITÁRIO UNINTA

Yarla Santos de Figueiredo Lima Cavalcante
Karla Vitória da Silva Bandeira

Marina Aguiar Rezende

Bruna Vieira Gomes

DOI 10.22533/at.ed.18720270820

CAPÍTULO 21..... 128

**USO DA ANGIOTOMOGRAFIA NA AVALIAÇÃO DE ANOMALIAS DA AORTA TORÁCICA
– ENSAIO ICONOGRÁFICO**

Ana Carla Farias Pimentel

Antônia Nayanne de Almeida Lima

Daniel Oliveira Pinheiro

Isabella Bezerra Oliveira

Mariana Santos Leite Pessoa

Francisco Edilson Silva Aragão Júnior

Ana Clarisse Farias Pimentel

DOI 10.22533/at.ed.18720270821

SOBRE O ORGANIZADOR..... 134

ÍNDICE REMISSIVO..... 135

CAPÍTULO 11

EVENTO TROMBOEMBÓLICO DESENCADEADO POR MIOCARDIOPATIA NÃO COMPACTADA: RELATO DE CASO

Data de aceite: 01/08/2020

Data de submissão: 06/05/2020

Raíza Silveira da Costa

Hospital Universitário Maria Aparecida

Pedrossian

Campo Grande - MS

<http://lattes.cnpq.br/8382646069457934>

Jessika Salazar Durigon

Hospital Universitário Maria Aparecida

Pedrossian

Campo Grande - MS

<http://lattes.cnpq.br/1117710814342529>

Danilo Umetsu

Hospital Universitário Maria aparecida

Pedrossian

Campo Grande – MS

Emerson Gonçalo Pereira Filho

Hospital Santa Casa de Campo Grande

Campo Grande – MS

<http://lattes.cnpq.br/6254314466757417>

Érica de Almeida Gattass

Hospital Regional de Mato Grosso do Sul

Campo Grande - MS

<http://lattes.cnpq.br/5379366938066788>

Mainara Queiróz Umbelino Padilha

Hospital Regional de Mato Grosso do Sul

Campo Grande - MS

<http://lattes.cnpq.br/7093651055658174>

Nara Alessandra Okamoto

Hospital Santa Casa de Campo Grande

Campo Grande – MS

<http://lattes.cnpq.br/0369745412509061>

Priscila Mayumi de Melo

Hospital Regional de Mato Grosso do Sul

Campo Grande – MS

<http://lattes.cnpq.br/8326341359256870>

RESUMO: Miocardiopatia não compactada (MNC) é uma doença rara, caracterizada por alteração da parede do miocárdio devido à proeminência de suas trabeculações com recessos intertrabeculares profundos que podem ser secundários à parada intrauterina da compactação miocárdica iniciada no período embriológico, podendo se manifestar na infância ou vida adulta. É uma doença subdiagnosticada devido sintomatologia variada e pode até mesmo desencadear arritmias, eventos tromboembólicos e insuficiência cardíaca congestiva (ICC). A prevalência da MNC na população geral não foi determinada. Estudos mais recentes determinaram uma prevalência da doença em membros de famílias afetadas em torno de 18 a 50%. **OBJETIVO:** Relatar o diagnóstico de MNC com manifestação inicial de isquemia mesentérica. **MÉTODO:** Revisão de prontuário de paciente atendida pela Cardiologia. **RESULTADO:** Trata-se de uma paciente, 51 anos, negra, hipertensa, dislipidêmica, irmã com morte súbita aos 52 anos e pai aos 45 anos. Internada em um hospital de Campo Grande/MS, com sintomas de ICC e episódios de dor abdominal pós-prandial. No ecocardiograma transtorácico apresentava hipocinesia difusa com fração ejeção do ventrículo esquerdo (FEVE) reduzida com trombo em ventrículo esquerdo, realizado

tomografia computadorizada de abdome evidenciando trombo sub-oclusivo em artéria mesentérica superior. Instituída terapêutica otimizada para ICC e anticoagulação. Para o diagnóstico etiológico da ICC foi realizado ressonância nuclear magnética cardíaca com resultado de MNC (relação de MNC/compactado: apical lateral 2,74 e médio ântero-lateral 3,32), trombo em VE e FEVE 34%. Durante a internação evoluiu com arritmia maligna e parada cardiorrespiratória, posteriormente foi implantado um cardiodesfibrilador implantável. Recebeu alta para seguimento ambulatorial com tratamento otimizado para insuficiência cardíaca e anticoagulação oral. **CONCLUSÃO:** Com o avanço dos exames de imagem tem aumentado o diagnóstico de MNC, melhorando a terapêutica e prevenindo desfechos desfavoráveis e até mesmo fatais. Como descrito no caso, a evolução clínica com o exame de imagem foi essencial para condução do quadro.

PALAVRAS-CHAVE: Miocardiopatia não compactada; evento tromboembólico; miocardiopatia

THROMBOEMBOLIC EVENT UNLOCKED BY NON-COMPACTION CARDIOMYOPATHY: CASE REPORT

ABSTRACT: Non-compactation cardiomyopathy (NCM) is a rare disease, characterized by the alteration of the myocardial wall due to the prominence of its trabeculations with deep intertrabecular recesses that may be secondary to the intrauterine arrest of the myocardial compaction initiated in the embryonic period, and may manifest itself in childhood or in adult life. It is an underdiagnosed disease due to varied symptoms and can even triggering arrhythmias, thromboembolic events and congestive heart failure (CHF). The prevalence of NCM in the general population has not been determined, more recent studies have determined a prevalence of the disease in members of affected families around 18 to 50%. **OBJECTIVE:** To report the diagnosis of NCM with an initial manifestation of mesenteric ischemia. **METHOD:** Review of medical record of a patient treated by Cardiology. **RESULT:** This is a 51-year-old, female, black, hypertensive, dyslipidemic patient, sister with sudden death at 52 years old and father at 45 years old. Admitted to a hospital in Campo Grande/MS, with symptoms of CHF and episodes of postprandial abdominal pain. The transthoracic echocardiogram showed diffuse hypokinesia with reduced left ventricular ejection fraction (LVEF) with thrombus in the left ventricle, computed tomography of the abdomen showing sub-occlusive thrombus in the superior mesenteric artery. Established optimized therapy for CHF and anticoagulation. For the etiological diagnosis of CHF, cardiac magnetic resonance imaging was performed with NCM results (NCM/compactated ratio: 2.74 lateral apical and mid anterolateral 3.32), LV thrombus and 34% LVEF. During hospitalization, it evolved with malignant arrhythmia and cardiorespiratory arrest, after which an implantable cardioverter defibrillator was deployed. The patient was discharged for outpatient follow-up with treatment optimized for heart failure and oral anticoagulation. **CONCLUSION:** As the imaging tests advanced, the diagnosis of NCM has increased, improving therapy, and preventing unfavorable and even fatal outcomes. As described in the case, the clinical evolution with the imaging exam was essential to manage the condition.

KEYWORDS: Non-compactation cardiomyopathy; thromboembolic event; cardiomyopathy;

1 | INTRODUÇÃO

Miocardiopatia não compactada é uma doença rara, sua incidência em adultos é incerta com uma prevalência de 0,01 a 0,26% e apresenta uma relação genética familiar em torno de 18 a 50%. Originária na embriogênese, no início do desenvolvimento fetal (entre a 5ª e 8ª semanas) ao ocorrer parada da compactação miocárdica intrauterina, formando-se trabeculações miocárdicas proeminentes com recessos intertrabeculares profundos e espessamento do miocárdio em duas camadas, sendo uma compactada e outra não compactada (ROSA *et al.*, 2011; IKEDA *et al.*, 2014). Pode-se manifestar inicialmente na infância ou na vida adulta. A manifestação clínica é variável, podendo ser assintomático ou apresentar clínica de insuficiência cardíaca, arritmias como fibrilação atrial (FA) e taquicardia ventricular (TV) como também apresentar eventos tromboembólicos (ROSA *et al.*, 2011).

Trata-se de um relato de caso de uma paciente com histórico familiar de morte súbita, que apresentou manifestação inicial de MNC com IC e evento tromboembólico posteriormente evoluindo com arritmia maligna.

2 | RELATO DE CASO

Paciente do sexo feminino, 51 anos de idade, raça negra, previamente diagnosticada com hipertensão arterial sistêmica (HAS), dislipidemia, síndrome depressiva e fibromialgia, em uso contínuo de losartana, duloxetine, pregabalina e amitriptilina. A irmã apresentou morte súbita cardíaca aos 52 anos e o pai aos 45 anos. Paciente vinha apresentando dor abdominal pós-prandial, edema em membros inferiores e dispnéia com piora progressiva, procurou atendimento médico no pronto socorro de um hospital particular de Campo Grande/MS sendo internada devido insuficiência cardíaca descompensada (ICC) e angina mesentérica.

A tomografia computadorizada de abdome com contraste evidenciou sub-oclusão/estenose significativa da artéria mesentérica superior, estimada em mais de 70% com realce assimétrico de alças jejunais, sem sinais de sofrimento de alça e no ecocardiograma transtorácico apresentava hipocinesia difusa com FEVE reduzida com trombo em ventrículo esquerdo (VE). Devido achados nos exames foi iniciado tratamento para ICC e anticoagulação. Para investigação etiológica da ICC foi realizado ressonância nuclear magnética cardíaca (RMC) a qual mostrou presença de trabeculações subendocárdicas proeminentes com recessos intertrabeculares profundos e espessamento do miocárdio em duas camadas distintas (compactado e não compactado), relação de miocárdio não compactado/compactado > 2,3 (apical lateral 2,74 e médio ântero-lateral 3,32) (Figura 1), aumento dos volumes cavitários do VE com disfunção sistólica grave, presença de trombo em VE e FEVE 34%.

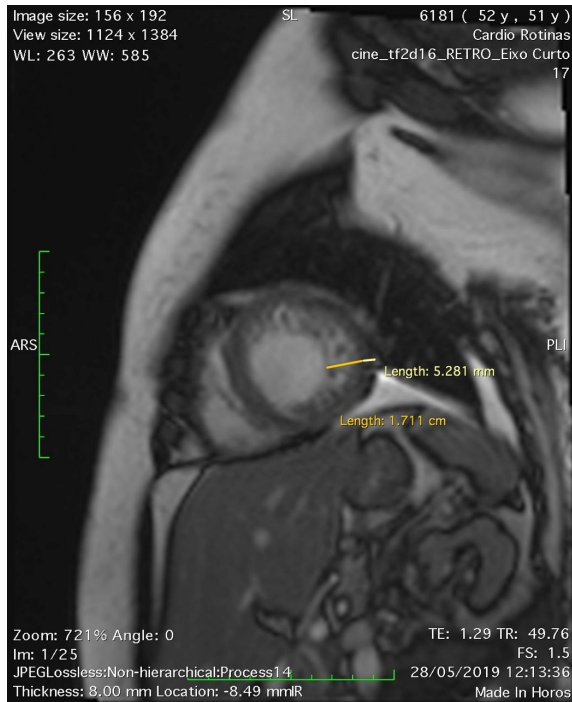


Figura 1: presença de trabeculações subendocárdicas proeminentes com recessos intertrabeculares profundos e espessamento do miocárdio em duas camadas distintas (compactado e não compactado). Relação de miocárdio não compactado/compactado > 2,3 (apical lateral 2,74 e médio ântero-lateral 3,32).

Durante a internação paciente evoluiu com choque cardiogênico com necessidade de noradrenalina e dobutamina sendo transferida para unidade de terapia intensiva (UTI), após desmame das drogas vasoativas apresentou síndrome de baixo débito e síncope, ao monitor (sem registro eletrocardiográfico) foi observado taquicardia ventricular sustentada (TVS). Foi implantado um cardiodesfibrilador implantável (CDI) recebendo alta hospitalar posteriormente com rivaroxabana, espironolactona, amiodarona, sacubitril/valsartana e betabloqueador. Em retorno de consulta ambulatorial encontra-se em classe funcional II segundo New York Heart Association (NYHA), mantendo a FEVE reduzida.

3 | DISCUSSÃO

A miocardiopatia não compactada é uma patologia rara, subnotificada, e classificada no grupo de cardiomiopatias primárias de origem genética. Caracteriza-se pelos seguintes aspectos:

- Alteração na parede miocárdica devido à proeminência de suas trabeculações com recessos intertrabeculares profundos que podem ser secundários à parada intrauterina da

compactação miocárdica que ocorre nos primórdios do desenvolvimento fetal; o resultado são duas lâminas apresentadas pelo miocárdio, em que uma é compactada, e a outra, não compactada (RITTER *et al.*, 1997; WEIFORD *et al.*, 2004).

- Diminuição da reserva do fluxo coronariano avaliado pelo PET-CT, observado na maioria dos segmentos que apresentam anormalidades de movimento da parede ventricular (JENNI *et al.*, 2002).

A MNC pode ser geneticamente esporádica ou familiar. Em um estudo, seis de 34 pacientes (18%) apresentavam história familiar de MNC (OECHSLIN *et al.*, 2000). Em geral essa má formação ocorre no VE, mas pode acometer também o ventrículo direito e constituir apresentação biventricular ou mesmo variante isolada do ventrículo direito (ARBUSTINI *et al.*, 2016; CORIS *et al.*, 2016).

Seu quadro clínico é variável, apresentando desde ausência de sintomas à manifestações clínicas de insuficiência cardíaca, arritmias e eventos tromboembólicos. O sintoma mais prevalente é a dispneia (79%); seguido de insuficiência cardíaca (IC) classe funcional III e IV (35%); dor torácica (26%) e fibrilação atrial crônica (26%) (OECHSLIN *et al.*, 2000). Outra arritmia bastante associada ao MNC é a taquicardia ventricular. A incidência de morte súbita tem variado entre 0% e 18% em estudos observacionais (ROSA *et al.*, 2011).

Os achados eletrocardiográficos são inespecíficos e não existe nenhum achado eletrocardiográfico que seja patognomônico de MNC. O ecocardiograma é o exame de imagem mais utilizado para diagnóstico inicial e acompanhamento evolutivo desses pacientes. A localização das trabeculações na parede miocárdica encontra-se mais comumente em ápice (94%) e nas paredes lateral (94%) e inferior (100%) do ventrículo esquerdo (RIGOPOULOS *et al.*, 2002). Porém, a ecocardiografia encontra dificuldades na visualização da região apical do coração. Assim, outras modalidades de imagem, como a ressonância magnética cardíaca (RMC), a tomografia computadorizada e a ventriculografia esquerda ganharam importância para confirmar ou afastar o diagnóstico.

O método de imagem usualmente mais escolhido é a RMC, por alcançar morfologia cardíaca mais detalhada. Com isso, a ressonância cardíaca tornou-se o método de escolha para confirmar ou afastar o diagnóstico da MNC, pois fornece uma descrição mais detalhada da morfologia cardíaca em qualquer plano de imagem. O critério de RMC mais aceito define que a relação entre a camada não compactada e a compactada, medida ao final da diástole, seja maior que 2,3 para o diagnóstico da doença (PETERSEN *et al.*, 2005).

No geral, o tratamento é direcionado às três complicações mais frequentemente associadas ao MNC: insuficiência cardíaca, arritmias e complicações tromboembólicas. A anticoagulação é indicada nos pacientes que apresentem função sistólica diminuída com fração de ejeção inferior a 40%, história de tromboembolismo ou fibrilação atrial (MURPHY *et al.*, 2005). Já a aspirina é preconizada mesmo em pacientes assintomáticos e com função sistólica normal. Certas características clínicas eram observadas mais frequentemente nos

pacientes que foram a óbito, comparados aos sobreviventes com MNC, incluindo maior diâmetro diastólico final do ventrículo esquerdo, baixa fração de ejeção, classe funcional III ou IV (*Nova York Heart Association*), fibrilação atrial persistente ou permanente e bloqueio de ramo. Pacientes com essas características são de alto risco e candidatos precocemente às intervenções agressivas, incluindo consideração de cardiodesfibrilador implantável e avaliação para transplante (OECHSLIN *et al.*, 2000).

A paciente do caso apresentou as manifestações típicas conforme apresentadas pela literatura. A mesma apresentava história familiar de morte súbita e teve como manifestações clínicas iniciais a insuficiência cardíaca descompensada e eventos tromboembólicos como a trombose da artéria mesentérica superior e o trombo em VE, durante a internação hospitalar evoluiu com arritmia maligna (taquicardia ventricular) confirmando o diagnóstico de MNC por meio da ressonância magnética cardíaca.

4 | CONCLUSÃO

A miocardiopatia não compactada ainda é uma entidade rara e pouco investigada, sendo mais comum seu diagnóstico de exclusão em casos de cardiopatias idiopáticas. No caso relatado, a paciente foi inicialmente abordada como dois diagnósticos distintos (IC e angina mesentérica) e a posteriori, encontrada a causa comum entre elas, com o diagnóstico de MNC. Dessa forma, o tratamento mais adequado e medidas preventivas para novos eventos cardioembólicos e arritmogênicos foram instituídos. Por fim, esse trabalho objetiva uma maior conscientização da comunidade médica da existência desta doença irá permitir o diagnóstico e intervenção terapêutica precoce de um maior número de afetados.

REFERÊNCIAS

ARBUSTINI, E.; FAVALLI, V.; NARULA, N.; SERIO, A.; GRASSO, M. Left Ventricular Noncompaction: A Distinct Genetic Cardiomyopathy? *J Am Coll Cardiol*. 2016;68(9):949-66. Erratum in: **J Am Coll Cardiol**. 2016;68(16):1821. Disponível em: <<http://www.onlinejacc.org/content/accj/68/16/1821.full.pdf>>. Acesso em 06 de maio de 2020.

ARBUSTINI, E.; WEIDEMANN, F.; HALL, J. L. Left ventricular noncompaction: a distinct cardiomyopathy or a trait shared by different cardiac diseases?. **Journal of the American College of Cardiology**, v. 64, p. 1840-1850, 2014. Disponível em: <<http://dx.doi.org/10.1016/j.jacc.2014.08.030>>. Acesso em 15 agos. 2019.

CORIS, E.E.; MORAN, B.K.; DE CUBA, R.; FARRAR, T.; CURTIS, A.B. Left Ventricular NonCompaction in Athletes: To Play or Not to Play. **Sports Medicine**. 2016; 46(9): 1249-59. Disponível em: <<https://www.ncbi.nlm.nih.gov/pubmed/27002622>>. Acesso em 05 de maio de 2020.

IKEDA, U.; MINAMISAWA, M.; KOYAMA, J. Isolated left ventricular no-compaction cardiomyopathy in adults. *Journal of Cardiology*, v. 65, p. 91-97, 2014. Disponível em: <https://doi.org/10.1016/j.jcc.2014.10.005>. Acesso em: 25 abr. 2020.

JENNI, R.; WYSS, C.A.; OECHSLIN, E.N.; KAURMANN, P.A. Isolated ventricular noncompaction is associated with coronary microcirculatory dysfunction. **J Am Coll Cardiol**. 2002;39(3):450-4. Disponível em: <<http://www.onlinejacc.org/content/39/3/450.abstract>>. Acesso em 04 de maio de 2020.

MENEGUZ-MORENO, R. A.; TEIXEIRA, F. R. C.; NETO, J. M. R.; FINGER, M. A.; CASADEI, C.; CASTILLO, M. T.; ALMEIDA, A. F. S. Miocárdio não compactado isolado evoluindo para insuficiência cardíaca refratária. **Revista Portuguesa de Cardiologia**, São Paulo, v. 35, n. 3, p. 185.e1-185.e4, 2016. Disponível em: <http://dx.doi.org/10.1016/j.repc.2015.09.015>. Acesso em 15 agos. 2019.

MURPHY, R.T.; THAMAN, R.; BLANES, J.G.; WARD, D.; SEVDALIS, E.; PAPRA E, Kiotsekoglou, A.; Tome, M.T.; Pellerin, D.; McKenna, W.J.; Elliott, P.M. Natural history and familial characteristics of isolated left ventricular non-compaction. **Eur Heart J**. 2005;26(2):187-92. Disponível em: <<https://www.ncbi.nlm.nih.gov/pubmed/15618076>>. Acesso em 04 de maio de 2020.

OECHSLIN, E.N.; ATTENHOFER JOST, C.H.; ROJAS, J.R.; KAUFMANN, P.A.; JENNI, R. Long-term follow-up of 34 adults with isolated left ventricular noncompaction: a distinct cardiomyopathy with poor prognosis. **J Am Coll Cardiol**. 2000;36(2):493-500.

PETERSEN, S.E.; SELVANAYAGAM, J.B.; WIESMANN, F.; ROBSON, M.D.; FRANCIS, J.M.; ANDERSEN, R.H.; Watkins, H.; Neubauer, S. Left ventricular non-compaction: insights from cardiovascular magnetic resonance imaging. **J Am Coll Cardiol**. 2005;46(1):101-5. Disponível em: <<http://www.onlinejacc.org/content/46/1/101.abstract>>. Acesso em 05 de maio de 2020.

RIGOPOULOS, A, RIZOS I.K.; AGGELI, C.; KLOUFETOS, P.; PAPACHARALAMPOUS, X.; STEFANADIS, C.; Toutouzas, P. Isolated left ventricular noncompaction: an unclassified cardiomyopathy with severe prognosis in adults. **Cardiology**. 2002;98(1-2):25-32. Disponível em: <<https://www.karger.com/Article/Abstract/64677>>. Acesso em de 06 maio de 2020.

RITTER, M.; OECHSLIN, E.; SUTSCH, G.; ATTENHOFER, C.; SCHNEIDER, J.; JENNI, R. Isolated noncompaction of the myocardium in adults. **Mayo Clin Proc**. 1997;72(1):26-31. Disponível em: <<https://www.sciencedirect.com/science/article/abs/pii/S0025619611647253>>. Acesso em 05 de maio de 2020.

ROSA, L. V.; SALEMI, V. M. C.; ALEXANDRE, L. M.; MADY, C. Miocardiopatia Não Compactada - uma Visão Atual: Noncompaction Cardiomyopathy - a Current View. **Arquivo Brasileiro de Cardiologia**, São Paulo, v. 1, n. 97, p.13-19, 2011. Disponível em: <<http://dx.doi.org/10.1590/S0066-782X2011000900021>>. Acesso em: 15 agos. 2019.

WEIFORD, B.C.; SUBBARAO, V.D.; MULHERN, K.M. Noncompaction of the ventricular myocardium. **Circulation**. 2004;109(24):2965-71. Disponível em: <<https://www.ahajournals.org/doi/full/10.1161/01.CIR.0000132478.60674.D0>>. Acesso em 05 de maio de 2020.

ÍNDICE REMISSIVO

A

Acidentes 86, 90, 108, 109, 110, 111, 113, 115, 121

Afasia 85, 86, 88, 89, 90, 91, 93

Anatomia 48, 116, 122, 123, 129

Angiotomography 128

Animais peçonhentos 108, 109, 111, 113

Anomalies 128, 133

Aorta 128, 129, 132, 133

Aplicativos Móveis 59, 67

Articulação 48, 56, 57

Aspecto socioeconômico 2

B

Balonamento apical 99, 102

Beneficiamento 24

Biomecânica 48

C

Cannabis 24, 25, 29, 30

Cateter Venoso Central 94, 95

Centro de Saúde da Família 125, 126

Complicações 5, 21, 22, 32, 35, 36, 37, 38, 39, 48, 69, 73, 78, 85, 92, 94, 95, 96, 98, 108

Cranial nerves 105

Crise tireotóxica 40, 41, 42, 43, 44, 45

D

Dissecção arterial 69

Dissecção coronariana espontânea 68, 69, 70, 73

Doenças Autoimunes 81

E

Educação Médica 59

Epidemiologia 9, 15, 16, 102

Estabilidade articular 48

Evento tromboembólico 74, 75, 76

Extração 24, 25, 26, 27, 28

F

Ferimentos 18, 115, 119

Fotossensibilidade 12, 13

H

Hanseníase 15, 16, 17, 18, 19, 20, 21, 22, 23, 81, 82, 83, 84

Hematoma Extradural 85, 86, 87, 88, 91, 92

Hemiplegia 85, 86, 87, 88, 91

Hipertireoidismo 40, 41, 42, 44, 46

I

Iatrogenia 38, 95

Infarto agudo do miocárdio 68, 69, 70, 102

Inflamação 2, 31, 33, 49, 111

Insuficiência Cardíaca 40, 41, 42, 43, 44, 45, 71, 74, 75, 76, 78, 79, 80

L

Lesão Arterial 95, 96

Lesões Cutâneas 12, 13, 14

Líquido 32, 33, 89

M

Medicina 2, 10, 12, 15, 22, 31, 39, 48, 49, 56, 58, 63, 66, 81, 92, 104, 109, 110, 124, 125, 126, 134

Meninges 2, 5, 31, 32, 33, 34

Microárea 125, 126

Miocardiopatia 44, 74, 75, 77, 79, 99

Miocardiopatia de Takotsubo 99

Miocardiopatia não compactada 74, 75, 76, 77, 79, 80

Misopostol 104, 105

Moebius Syndrome 104, 105

Mycobacterium tuberculosis 1, 2, 4, 10, 32, 33

N

Notificação 1, 3, 9, 11, 15, 17, 19, 32, 108, 111

P

Perfil Clínico 15, 16, 17

Prevalência 1, 2, 4, 5, 8, 9, 11, 15, 17, 22, 65, 74, 76, 82, 100, 111

Produção 24, 25, 26, 28, 29, 44, 92, 126

R

Retalho miocutâneo 115, 118

S

Saúde 134

Sífilis 58, 59, 60, 61, 62, 64, 65, 66, 67

Síndrome Coronariana Aguda 68, 70, 99, 100, 102

T

Territorialização 125, 126

Tratamento Farmacológico 81

Traumatismo Crânio Encefálico 85, 86

Traumatismos 115

Tuberculose 1, 2, 3, 4, 5, 6, 7, 8, 9, 10, 11

Túnel femoral 48

www.atenaeditora.com.br 

contato@atenaeditora.com.br 

[@atenaeditora](https://www.instagram.com/atenaeditora) 


www.facebook.com/atenaeditora.com.br 

INOVAÇÃO TECNOLÓGICA E O DOMÍNIO DAS TÉCNICAS DE INVESTIGAÇÃO NA MEDICINA 2

www.atenaeditora.com.br 

contato@atenaeditora.com.br 

[@atenaeditora](https://www.instagram.com/atenaeditora) 

www.facebook.com/atenaeditora.com.br 

INOVAÇÃO TECNOLÓGICA E O DOMÍNIO DAS TÉCNICAS DE INVESTIGAÇÃO NA MEDICINA 2