

Difusão do Conhecimento Através das Diferentes Áreas da Medicina 2

Lais Daiene Cosmoski
(Organizadora)



Difusão do Conhecimento Através das Diferentes Áreas da Medicina 2

Lais Daiene Cosmoski
(Organizadora)



2019 by Atena Editora
Copyright © Atena Editora
Copyright do Texto © 2019 Os Autores
Copyright da Edição © 2019 Atena Editora
Editora Chefe: Profª Drª Antonella Carvalho de Oliveira
Diagramação: Natália Sandrini
Edição de Arte: Lorena Prestes
Revisão: Os Autores



Todo o conteúdo deste livro está licenciado sob uma Licença de Atribuição Creative Commons. Atribuição 4.0 Internacional (CC BY 4.0).

O conteúdo dos artigos e seus dados em sua forma, correção e confiabilidade são de responsabilidade exclusiva dos autores. Permitido o download da obra e o compartilhamento desde que sejam atribuídos créditos aos autores, mas sem a possibilidade de alterá-la de nenhuma forma ou utilizá-la para fins comerciais.

Conselho Editorial

Ciências Humanas e Sociais Aplicadas

Profª Drª Adriana Demite Stephani – Universidade Federal do Tocantins
Prof. Dr. Álvaro Augusto de Borba Barreto – Universidade Federal de Pelotas
Prof. Dr. Alexandre Jose Schumacher – Instituto Federal de Educação, Ciência e Tecnologia de Mato Grosso
Prof. Dr. Antonio Carlos Frasson – Universidade Tecnológica Federal do Paraná
Prof. Dr. Antonio Gasparetto Júnior – Instituto Federal do Sudeste de Minas Gerais
Prof. Dr. Antonio Isidro-Filho – Universidade de Brasília
Prof. Dr. Constantino Ribeiro de Oliveira Junior – Universidade Estadual de Ponta Grossa
Profª Drª Cristina Gaio – Universidade de Lisboa
Prof. Dr. Deyvison de Lima Oliveira – Universidade Federal de Rondônia
Prof. Dr. Edvaldo Antunes de Farias – Universidade Estácio de Sá
Prof. Dr. Eloi Martins Senhora – Universidade Federal de Roraima
Prof. Dr. Fabiano Tadeu Grazioli – Universidade Regional Integrada do Alto Uruguai e das Missões
Prof. Dr. Gilmei Fleck – Universidade Estadual do Oeste do Paraná
Profª Drª Ivone Goulart Lopes – Istituto Internazionale delle Figlie de Maria Ausiliatrice
Prof. Dr. Julio Candido de Meirelles Junior – Universidade Federal Fluminense
Profª Drª Keyla Christina Almeida Portela – Instituto Federal de Educação, Ciência e Tecnologia de Mato Grosso
Profª Drª Lina Maria Gonçalves – Universidade Federal do Tocantins
Profª Drª Natiéli Piovesan – Instituto Federal do Rio Grande do Norte
Prof. Dr. Marcelo Pereira da Silva – Universidade Federal do Maranhão
Profª Drª Miranilde Oliveira Neves – Instituto de Educação, Ciência e Tecnologia do Pará
Profª Drª Paola Andressa Scortegagna – Universidade Estadual de Ponta Grossa
Profª Drª Rita de Cássia da Silva Oliveira – Universidade Estadual de Ponta Grossa
Profª Drª Sandra Regina Gardacho Pietrobom – Universidade Estadual do Centro-Oeste
Profª Drª Sheila Marta Carregosa Rocha – Universidade do Estado da Bahia
Prof. Dr. Rui Maia Diamantino – Universidade Salvador
Prof. Dr. Urandi João Rodrigues Junior – Universidade Federal do Oeste do Pará
Profª Drª Vanessa Bordin Viera – Universidade Federal de Campina Grande
Prof. Dr. Willian Douglas Guilherme – Universidade Federal do Tocantins

Ciências Agrárias e Multidisciplinar

Prof. Dr. Alexandre Igor Azevedo Pereira – Instituto Federal Goiano
Prof. Dr. Antonio Pasqualetto – Pontifícia Universidade Católica de Goiás
Profª Drª Daiane Garabeli Trojan – Universidade Norte do Paraná
Profª Drª Diocléa Almeida Seabra Silva – Universidade Federal Rural da Amazônia
Prof. Dr. Écio Souza Diniz – Universidade Federal de Viçosa
Prof. Dr. Fábio Steiner – Universidade Estadual de Mato Grosso do Sul
Profª Drª Girlene Santos de Souza – Universidade Federal do Recôncavo da Bahia
Prof. Dr. Jorge González Aguilera – Universidade Federal de Mato Grosso do Sul
Prof. Dr. Júlio César Ribeiro – Universidade Federal Rural do Rio de Janeiro
Profª Drª Raissa Rachel Salustriano da Silva Matos – Universidade Federal do Maranhão
Prof. Dr. Ronilson Freitas de Souza – Universidade do Estado do Pará
Prof. Dr. Valdemar Antonio Paffaro Junior – Universidade Federal de Alfenas

Ciências Biológicas e da Saúde

Prof. Dr. Benedito Rodrigues da Silva Neto – Universidade Federal de Goiás
Prof. Dr. Edson da Silva – Universidade Federal dos Vales do Jequitinhonha e Mucuri
Profª Drª Elane Schwinden Prudêncio – Universidade Federal de Santa Catarina
Prof. Dr. Gianfábio Pimentel Franco – Universidade Federal de Santa Maria
Prof. Dr. José Max Barbosa de Oliveira Junior – Universidade Federal do Oeste do Pará
Profª Drª Magnólia de Araújo Campos – Universidade Federal de Campina Grande
Profª Drª Natiéli Piovesan – Instituto Federal do Rio Grande do Norte
Profª Drª Vanessa Lima Gonçalves – Universidade Estadual de Ponta Grossa
Profª Drª Vanessa Bordin Viera – Universidade Federal de Campina Grande

Ciências Exatas e da Terra e Engenharias

Prof. Dr. Adélio Alcino Sampaio Castro Machado – Universidade do Porto
Prof. Dr. Alexandre Leite dos Santos Silva – Universidade Federal do Piauí
Profª Drª Carmen Lúcia Voigt – Universidade Norte do Paraná
Prof. Dr. Eloi Rufato Junior – Universidade Tecnológica Federal do Paraná
Prof. Dr. Fabrício Menezes Ramos – Instituto Federal do Pará
Prof. Dr. Juliano Carlo Rufino de Freitas – Universidade Federal de Campina Grande
Profª Drª Neiva Maria de Almeida – Universidade Federal da Paraíba
Profª Drª Natiéli Piovesan – Instituto Federal do Rio Grande do Norte
Prof. Dr. Takeshy Tachizawa – Faculdade de Campo Limpo Paulista

Dados Internacionais de Catalogação na Publicação (CIP) (eDOC BRASIL, Belo Horizonte/MG)	
D569	Difusão do conhecimento através das diferentes áreas da medicina 2 [recurso eletrônico] / Organizadora Lais Daiene Cosmoski. – Ponta Grossa, PR: Atena Editora, 2019. – (Difusão do conhecimento através das diferentes áreas da medicina; v. 2) Formato: PDF Requisitos de sistema: Adobe Acrobat Reader Modo de acesso: World Wide Web Inclui bibliografia ISBN 978-85-7247-881-6 DOI 10.22533/at.ed.816192312 1. Medicina – Pesquisa – Brasil. 2. Saúde - Brasil. 3. Diagnóstico. I. Cosmoski, Lais Daiene. II. Série. CDD 610.9
Elaborado por Maurício Amormino Júnior – CRB6/2422	

Atena Editora
Ponta Grossa – Paraná - Brasil
www.atenaeditora.com.br
contato@atenaeditora.com.br

APRESENTAÇÃO

Cada vez mais percebemos, que no mundo da ciência, principalmente da área da saúde, nenhuma profissão trabalha sozinha, é necessário que vários profissionais estão envolvidos e engajados em conjunto, prezando pela, prevenção, diagnóstico e tratamento de diversas patologias, visando sempre a qualidade de vida da população em geral.

A Coletânea Nacional “Difusão do Conhecimento Através das Diferentes Áreas da Medicina” é um *e-book* composto por 4 volumes artigos científicos, que abordam relatos de caso, avaliações e pesquisas sobre doenças já conhecidas da sociedade, trata ainda de casos conforme a região demográfica, onde os locais de realização dos estudos estão localizados em nosso país, trata também do desenvolvimento de novas tecnologias para prevenção, diagnóstico e tratamento de algumas patologias.

Abordamos também o lado pessoal e psicológico dos envolvidos nos cuidados dos indivíduos, mostrando que além dos acometidos pelas doenças, aqueles que os cuidam também merecem atenção.

Os artigos elencados neste *e-book* contribuirão para esclarecer que ambas as profissões desempenham papel fundamental e conjunto para manutenção da saúde da população e caminham em paralelo para que a para que a ciência continue evoluindo para estas áreas de conhecimento.

Desejo a todos uma excelente leitura!

Lais Daiene Cosmoski

SUMÁRIO

CAPÍTULO 1	1
MIOCARDIOPATIA DE TAKOTSUBO: UM RELATO DE CASO	
Yago de Lima Barrozo	
Marcos Vinícius da Silva Araújo	
Rodrigo Lucas Severiano Vieira	
Ana Flávia de Holanda Veloso	
Guilherme Almeida Fontenele	
Juan Forte Sampaio Gomes	
Vanessa Nobre Veras	
Raul de Amorim Felipe	
DOI 10.22533/at.ed.8161923121	
CAPÍTULO 2	10
MODALIDADES TERAPÊUTICAS NO TRATAMENTO DA DOR DO MEMBRO FANTASMA	
Mariana Batista da Silva	
Aline Silva Florêncio	
Alzilane do Nascimento de Lima	
Amanda Maria das Graças de Farias Silva	
Ana Paula Lucas Mendonça Almeida	
Gabrielly Lais de Andrade Souza	
Italo Rocemberg de Moura Xavier	
Jordana Abdalla Batista	
José Daniel do Nascimento	
Sâmara Aline Brito Brainer	
Talita Correia do Amaral	
Tatiane Simonica da Silva	
DOI 10.22533/at.ed.8161923122	
CAPÍTULO 3	16
NEFROPATIA DIABÉTICA: DISTÚRBIOS NEURAIS E VASCULARES	
Rafael Cícero de Lima e Silva	
Rafael Nóbrega Cavalcante	
Beatriz Guedes	
Giovanna Cecília Freitas Alves de Arruda	
Lucas Emanuel Carvalho Cavalcante	
Lucas Muller dos Santos Oliveira	
Mariana de Fatima Alves Ribeiro	
Mariella Ribeiro Wanderley Araújo	
Sarah Raquel Martins Rodrigues	
Thaís Regina de Souza Lins Nascimento Ribeiro	
Talyta Laís de Abreu Pereira	
Wilberto Antônio de Araújo Neto	
DOI 10.22533/at.ed.8161923123	
CAPÍTULO 4	18
PAPEL DOS MARCADORES BIOQUÍMICOS CHO-M, NAA E CR NA FISIOPATOLOGIA E DIAGNÓSTICO DOS GLIOMAS	
Pedro Hidekatsu Melo Esaki	
Marcos Masini	
Rodrigo Siguenza Saquicela	
Rafael Luiz Alcântara Nascimento Amorim	
Rômulo Di Tomaso Pereira Milhomem	
Vitor Brandão de Araújo	

Cleide Caroline Barbosa
Francielly Marques Leite
Isadora Leonel de Paiva
Gabriella Leonel de Paiva

DOI 10.22533/at.ed.8161923124

CAPÍTULO 5 26

PREDIÇÃO DE COMPLICAÇÕES EM CIRURGIA BARIÁTRICA: REVISÃO SISTEMÁTICA

Claudinalle Farias Queiroz de Souza
Starch Melo de Souza
Josemberg Marins Campos
Paulo Jorge Leitão Adeodato
Magdala de Araújo Novaes

DOI 10.22533/at.ed.8161923125

CAPÍTULO 6 38

SMOKING INCREASES PREVALENCE OF CHRONIC PERIODONTITIS IN INDIVIDUALSWITH
CHRONIC KIDNEY DISEASE

Cristiane Oliveira de Souza
Rogério Baumgratz de Paula
Isabel Cristina Gonçalves Leite
Letícia Martins de Paiva
Giovanna César Caruso
Júlia Azevedo Bahia
Jessica do Amaral Bastos

DOI 10.22533/at.ed.8161923126

CAPÍTULO 7 53

PREVALÊNCIA DE TRANSTORNOS MENTAIS COMUNS EM PACIENTES COM TONTURA

Wallace Lima Habib Bomfim
Marcílio Ferreira Marques Filho

DOI 10.22533/at.ed.8161923127

CAPÍTULO 8 66

PREVENÇÃO DE FIBRILAÇÃO ATRIAL PÓS-OPERATÓRIA

Gustavo Henrique Belarmino Góes
Filipe Domingos Beisl Oliveira
Caroline Bernardi Fabro
Lucyeli Luna Lopes de Amorim
Dário Celestino Sobral Filho

DOI 10.22533/at.ed.8161923128

CAPÍTULO 9 70

PROCEDIMENTO OPERACIONAL PADRÃO PARA EXAMES RADIOLÓGICOS REALIZADOS EM
LEITOS DE UNIDADES DE INTERNAÇÃO HOSPITALAR

Alyson Marcos gelsleichter
Andréa Huhn
Dorival Menegaz Nandi

DOI 10.22533/at.ed.8161923129

CAPÍTULO 10 83

QUALIDADE DE VIDA NOS PACIENTES COM FIBRILAÇÃO ATRIAL

Gustavo Henrique Belarmino Góes
Johnny Dreher Folle

Lucyeli Luna Lopes de Amorim
Caroline Bernardi Fabro
Dário Celestino Sobral Filho

DOI 10.22533/at.ed.81619231210

CAPÍTULO 11 87

RELATO DE CASO: CORISTOMA NEUROMUSCULAR EM REGIÃO SUBESCAPULAR

Victor Batista Da Silva Neto
Phellipe Ramos Accioly
Lara Matos Rodrigues
Andreza Dias De Souza Parente
Janine Fernandes Rocha
Lucas Pazolinni Viana Rocha

DOI 10.22533/at.ed.81619231211

CAPÍTULO 12 92

RELEVÂNCIA TRANSLACIONAL DE INDICADORES DO METABOLISMO DE GRUPAMENTOS METILA EM GLIOMA

Giselle Marianne Faria
Aline Casimiro Gomes
Bruno Lima Pessoa
Clóvis Orlando da Fonseca
Thereza Quírico-Santos

DOI 10.22533/at.ed.81619231212

CAPÍTULO 13 113

RISCO DE ACIDENTE VASCULAR ENCEFÁLICO EM MULHERES JOVENS RELACIONADO AO USO DO CONTRACEPTIVO ORAL

Mikaela Aparecida de Oliveira Xavier
Luciene Pereira Coelho de Azevedo

DOI 10.22533/at.ed.81619231213

CAPÍTULO 14 120

SEGURANÇA CIRÚRGICA: AÇÃO EDUCATIVA COM ACADÊMICOS DE ENFERMAGEM

Maria Helane Rocha Batista Gonçalves
Lara Lídia Ventura Damasceno
Maria Wikaelle Marinho Sousa
Juliana Alencar Moreira Borges
Ana Zaiz Flores Hormain Teixeira de Carvalho
Meysa Quezado de Figueiredo Cavalcante Casadevall
Aline de Souza Pereira
Thais Marques Lima

DOI 10.22533/at.ed.81619231214

CAPÍTULO 15 131

TÉCNICAS DE FISIOTERAPIA EM CRIANÇAS PORTADORES DE PARALISIA CEREBRAL COM FRAQUEZA MUSCULAR RESPIRATÓRIA: UMA REVISÃO INTEGRATIVA DA LITERATURA

Emanuel Fernandes Ferreira da Silva Júnior
Anny Karolainy Silva de Lima
Erivaldo Gomes da Silva
Maria Carolina Moura de Oliveira
Catarina Souza Ferreira Rattes Lima

DOI 10.22533/at.ed.81619231215

CAPÍTULO 16 139

TETRAPLEGIA E PARAPLEGIA: A IMPORTÂNCIA DA ENFERMAGEM NA ORIENTAÇÃO ENTRE CUIDADORES, FAMILIARES E EQUIPE INTERDISCIPLINAR

Italo Rocemberg de Moura Xavier
Aline Silva Florêncio
Ana Paula Lucas Mendonça Almeida
Edlainy Andrade Gomes
Gabriela Oliveira Cavalcanti
José Daniel do Nascimento
Karla Simone de Brito Brock
Laryssa Grazielle Feitosa Lopes
Mariana Batista da Silva
Nadja Nayara Albuquerque Guimarães Sousa
Raissa Wiviane Nunes dos Santos Sousa
Thamyris Vieira de Barros

DOI 10.22533/at.ed.81619231216

CAPÍTULO 17 145

TOFACITINIB NO TRATAMENTO DE DERMATITE ATÓPICA COM PRURIDO CRÔNICO

Maria Luisa Silva Reinaux
Maria Teresa Pereira da Silva
Ana Carolina de Carvalho Correia

DOI 10.22533/at.ed.81619231217

CAPÍTULO 18 151

TREINO DE ATIVIDADES DINÂMICAS EM LESÃO CEREBRAL: CASO CLÍNICO

Luana da Silva Fortes
Victória Maria Silva Machado
Adriana Cavalcanti de Macêdo Matos

DOI 10.22533/at.ed.81619231218

CAPÍTULO 19 156

ULTRASSONOGRRAFIA ENCEFÁLICA UTILIZADA EM CIRURGIAS DE RESSECÇÃO DE METÁSTASE CEREBRAL AVALIADA PELO ÍNDICE DE KARNOFKY

Pedro Hidekatsu Melo Esaki
Marcos Masini
Vitor Brandão de Araújo
Rafael Luiz Alcântara Nascimento Amorim
Willyclay Jordan dos Santos Borges
João Pedro Cavalcante Roriz Teixeira
Tatiana Paranhos de Campos Ribeiro
Joaquim Alberto Barbosa Mariano de Castro
Larissa Neves Cordeiro Gomes
Rômulo Di Tomaso Pereira Milhomem

DOI 10.22533/at.ed.81619231219

CAPÍTULO 20 164

UTILIZAÇÃO DE INCRETINAS NO TRATAMENTO DA DIABETES MELLITUS TIPO 2

Ducivânia da Silva Tenório
Eliza Wedja Santos de Sales
Jamicelly Rayanna Gomes da Silva
Maria Eduarda Silva Amorim
Camilla Isabella Ferreira Silva
Stéphanie Camilla Vasconcelos Tavares
Nayane Monalys Silva de Lima

Aline de Moura Borba
Viktória Júlya Alves de Albuquerque
Joanne Cordeiro de Lima Couto
Cynthia Gisele de Oliveira Coimbra
Risonildo Pereira Cordeiro

DOI 10.22533/at.ed.81619231220

CAPÍTULO 21 176

O PAPEL DA ENFERMAGEM FRENTE AO PACIENTE ACOMETIDO POR ALZHEIMER

Manoel Felipe Nunes da Rocha
Germana Maria dos Santos
Leandra Josefa dos Santos
Gabrielly Laís de Andrade Souza
Silvana de Oliveira Lima Silva

DOI 10.22533/at.ed.81619231221

CAPÍTULO 22 185

SAÚDE DO HOMEM UNIVERSITÁRIO: ANÁLISE DOS COMPORTAMENTOS RELACIONADOS À SEGURANÇA NO TRÂNSITO E VIOLÊNCIAS ENTRE ESTUDANTES DE UMA INSTITUIÇÃO PÚBLICA BRASILEIRA

Luís Paulo Souza e Souza
Aline Laís de Souza Silva
Sara de Lacerda Caldas Silva
Paulla Machado D'Athayde
Izabella Vitor Lopes
Jade Chartone Eustáquio
Michelle Venâncio dos Santos
Maurício Santana de Melo
Gabriel Nogueira de Paiva Aguiar
Tamara Figueiredo

DOI 10.22533/at.ed.81619231222

SOBRE A ORGANIZADORA..... 198

ÍNDICE REMISSIVO 199

RELATO DE CASO: CORISTOMA NEUROMUSCULAR EM REGIÃO SUBSCAPULAR

Data de aceite: 19/11/2019

Victor Batista Da Silva Neto
Phellipe Ramos Accioly
Lara Matos Rodrigues
Andreza Dias De Souza Parente
Janine Fernandes Rocha
Lucas Pazolinni Viana Rocha

INTRODUÇÃO

À malformação de um tecido resultante da disseminação de um tecido embrionário em locais aberrantes é dado o nome de corista. E, ao tumor que resulta do desenvolvimento autônomo dessa corista é dado o nome de coristoma. Pelo fato de os coristomas serem tumores derivados de tecidos embrionários, ou seja, de alto potencial para formação de estruturas mais complexas que resultarão na gênese dos sistemas do organismo, e por estarem implantados em localizações aberrantes, seu comportamento é atípico, no que diz respeito à sua organização tecidual, podendo formar inclusive órgãos heterotópicos. Assim, eles podem conter fibras musculares lisas e esqueléticas, tecido

conjuntivo e até fibras nervosas[1,2,3].

Neoplasias ou pseudoneoplasias em nervos periféricos podem levantar uma vasta gama diagnóstica diferencial quando se fala sobre tumores da bainha dos nervos periféricos[4]. Dentre as entidades que compõem esses diagnósticos diferenciais está o coristoma neuromuscular que, extremamente raro com cerca de 50 casos descritos, caracteriza-se pela presença de fibras musculares esqueléticas dentro de um nervo periférico, porém, tratando-se de uma lesão uniformemente benigna[4,5]. Coristomas são raros e são considerados, apesar de acometerem nervos periféricos, neoplasias não-schwannômicas benignas[1]. A literatura também sugere forte associação do coristoma com o pós-operatório de fibromatose severa como seqüela, sendo assim inferido um potencial alto de morbidade diante dessa entidade patológica[4,6].

Suas manifestações clínicas de nenhum crescimento ou crescimento muito lento parecem ser o padrão mais típico do tumor, muitas vezes passando-se à ectoscopia ou mesmo à palpação como um lipoma[1,3]. Seu diagnóstico é dado por estudo imuno-histoquímico em que o marcador S100 é

evidenciado em fibras musculares esqueléticas[4]. Pode-se encontrar relatos tanto de progressão quanto de remissão espontânea após remoção incompleta[1].

RELATO DE CASO

Paciente, 2 anos, acompanhado no serviço de cardiologia pediátrica por comunicação interatrial tipo forame oval patente e persistência do canal arterial, com história de surgimento de nodulação em região subescapular direita desde os quatro meses de idade, é encaminhado ao ambulatório de cirurgia pediátrica por conta desta nodulação. Ao exame físico, é descrita nodulação sólida, fibroelástica, sem flogose e sem aderências, medindo 2x3cm em região subescapular direita.

Realiza ultrassonografia de partes moles que evidencia nódulo sólido no plano subcutâneo da região subescapular à direita, palpável, hipoeoico, de limites imprecisos e sem fluxo vascular ao doppler colorido, medindo cerca de 2,8x2,3x0,7cm, planos musculares preservados.

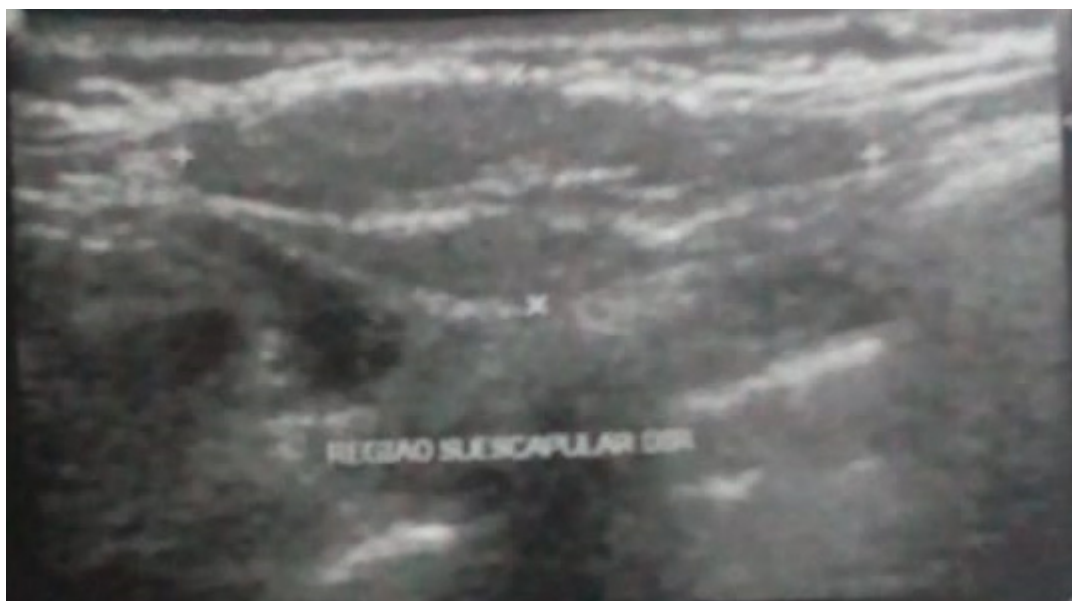

Fig 1: USG de partes moles evidenciando lesão em região subescapular.

A conduta é definida como expectante com retorno após 3 meses. Chegada a data do retorno, mãe de paciente relata aumento do tamanho da massa desde a última consulta, sendo solicitada nova ultrassonografia de partes moles. Entretanto, paciente retorna dois meses depois não tendo realizado ultrassonografia de partes moles, porém com relatos de febre e dor à palpação em massa subescapular. Ao exame físico, nodulação amolecida, sem flogose ou aderências, medindo 4x2cm.

Devido ao crescimento progressivo é programada cirurgia de exérese de nodulação sob hipótese diagnóstica de lipoma. Após procedimento cirúrgico, estudo

anatomopatológico evidencia proliferação fusocelular de baixo grau densamente colageneisada com margens comprometidas. Assim, dado estudo inconclusivo, peça cirúrgica é submetida à análise imuno-histoquímica para melhor avaliação patológica. A análise imuno-histoquímica, portanto, apresenta ki67 menor que 1%, alfa-nectina negativa, S100 positivo focal e desmina positivo em fibras musculares esqueléticas compatível com coristoma neuromuscular.

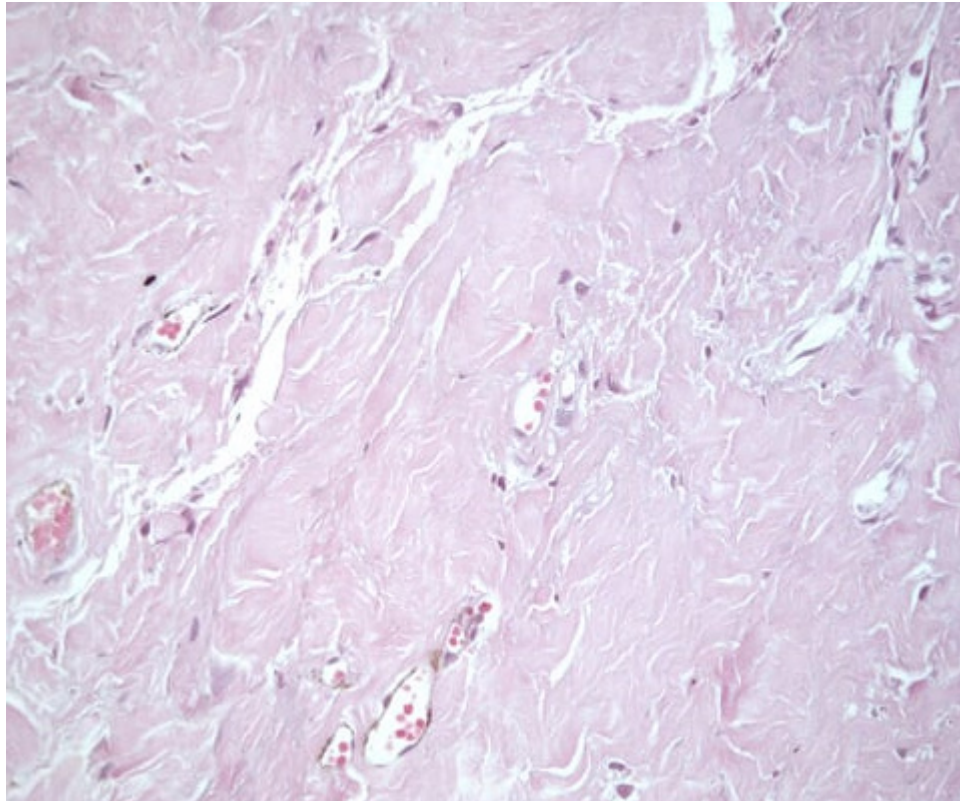


Fig 2: Fibras nervosas e células musculares em arranjo fascicular (aumento 20x, coloração com hematoxilina e eosina).

Paciente é encaminhado ao ambulatório de oncologia pediátrica que define conduta expectante com retorno ambulatorial após 6 meses.

DISCUSSÃO

O coristoma neuromuscular é uma lesão pseudoneoplásica do nervo rara com aproximadamente 50 casos descritos segundo Weiss *et al*(2014)[5]. Desse modo, é um tumor que costuma acometer tecido muscular liso, fibras nervosas e tecido adiposo. Pouco se sabe sobre a natureza e a história desses tumores, sendo que seu comportamento em outros locais é descrita amplamente na literatura. Nenhum crescimento ou crescimento muito lento tem sido o comportamento mais típico. Pode-se encontrar relatos tanto de progressão quanto de remissão espontânea após remoção incompleta. Sendo assim, as conduta geralmente estabelecidas

são a exérese do tumor com estudo patológico e expectativa por meses após procedimento cirúrgico até a alta do ambulatório[1,3].

O coristoma neuromuscular caracteriza-se pela substituição intrafascicular do nervo pelo músculo esquelético maduro. No ato do estudo imuno-histoquímico para o destaque do perineuro pode-se adicionar o ephthelial membrane antigen(EMA) para que se destaque o perineuro, de modo que o S100 com o rótulo da proteína do neurofilamento associado às células de Schwann e aos axônios possam ser melhores visualizados, sendo principalmente a disposição de S-100 em fibras musculares esqueléticas somada a negatificação de outros marcadores uma situação compatível com coristoma neuromuscular[4].

Dentre as neoplasias e pseudoneoplasias que acometem os nervos periféricos definindo, portanto, vários diagnósticos diferenciais para esse quadro, além do coristoma neuromuscular, estão as lesões adipocíticas benignas, exclusivamente ou em combinação com o tecido extraneural adjacente, e os pseudotumores inflamatórios[4]. Porém, essas lesões parecem não ter os rearranjos característicos dos lipomas de tecido mole, os HMGA2[7], não sendo portanto a lesão relatada, apesar do aspecto ectoscópico à palpação semelhante, um lipoma.

CONCLUSÃO

O tumor coristoma neuromuscular é uma patologia extremamente rara de diagnóstico definido apenas com análise histopatológica após ressecção cirúrgica. O comportamento desse tumor não é específico, mas é possível observar através da história clínica um comportamento expansivo, sem caracterização específica ao exame físico, e que tem como desfecho o tratamento cirúrgico com aparentemente, pela pouca quantidade de casos, boas chances de remissão espontânea mesmo que a remoção seja incompleta[1,2,3]. No caso relatado, não houve fuga do pouco que se sabe sobre esse tumor até então, tendo como desfecho o encaminhamento do ambulatório de cirurgia pediátrica ao ambulatório de oncologia pediátrica, sendo, por fim, definida conduta expectante.

REFERÊNCIAS

Nikolaou G, Rössli C, Huber A, Probst R: Neuromuscular Choristoma of the Internal Auditory Meatus. *ORL* 2012;74:246-249. doi: 10.1159/000342793

Purnell PR, Interval E, Williams HJ, Cassis A. Middle ear choristoma presenting as cholesteatoma with conductive hearing loss. *J Surg Case Rep*. 2019;2019(4):rjz129. Published 2019 Apr 27. doi:10.1093/jscr/rjz129

Semwal S, Joshi D, Gupta V, Kapoor N. Cartilaginous choristoma of tongue: A rare case report. *J Oral*

Maxillofac Pathol. 2019;23(Suppl 1):40–42. doi:10.4103/jomfp.JOMFP_24_18

Rodriguez FJ, Folpe AL, Giannini C, Perry A. Pathology of peripheral nerve sheath tumors: diagnostic overview and update on selected diagnostic problems. *Acta Neuropathol.* 2012;123(3):295–319. doi:10.1007/s00401-012-0954-z

Weiss S W, Goldblum J R, Folpe A L. Philadelphia: Saunders; 2014. Enzinger and Weiss's soft tissue tumors. 6 th ed

Hebert-Blouin MN, Scheithauer BW, Amrami KK, Durham SR, Spinner RJ. Fibromatosis: a potential sequela of neuromuscular choristoma. *J Neurosurg.* 2011

Rodriguez FJ, Erickson-Johnson MR, Scheithauer BW, Spinner RJ, Oliveira AM. HMGA2 rearrangements are rare in benign lipomatous lesions of the nervous system. *Acta Neuropathol.* 2008;116:337–338

ÍNDICE REMISSIVO

A

Acidente cerebral vascular 113
Ansiedade 53, 55, 56, 57, 58, 60, 61, 63, 64, 84, 85, 86, 127, 145, 146, 194
Anticoncepção 113
Autocuidado 60, 140, 142, 160, 178, 180

C

Chronic renal insufficiency 38
Cirurgia bariátrica 26, 27, 28, 29
Cirurgia geral 121
Complicações 1, 7, 8, 16, 17, 18, 21, 26, 27, 28, 29, 30, 32, 33, 34, 35, 36, 83, 84, 102, 120, 127, 166, 170, 176, 178, 180, 181, 182
Complicações vasculares 17
Controle da frequência 66, 67, 68, 69, 83, 84, 85
Corpúsculo renal 17
Cuidador 139, 140, 142, 144, 180, 181, 183

D

Depressão 53, 55, 56, 58, 60, 61, 63, 86, 145, 146, 179, 194
Dermatite atópica 145, 146, 147, 148, 149
Diabetes 3, 12, 16, 17, 26, 27, 32, 33, 34, 35, 36, 37, 39, 102, 164, 165, 166, 167, 168, 170, 171, 172, 173, 174, 175
Diabetes mellitus 12, 17, 26, 27, 32, 33, 34, 36, 37, 39, 164, 165, 166, 167, 168, 170, 171, 172, 173, 174, 175
Doença crônica 84, 141
Doença vascular 113
Dor 2, 3, 4, 6, 10, 11, 12, 13, 14, 15, 88, 123, 181

E

Enfermagem perioperatória 121
Espasticidade muscular 151
Espectroscopia por emissão pósitrons 19
Eventos tromboembólicos 84, 113
Exposição à radiação 70

F

Família 95, 123, 139, 140, 142, 144, 145, 146, 173, 177, 180, 181, 183, 197
Fisioterapia 131, 132, 133, 136, 137, 151, 153, 155

G

Gestão da qualidade 70, 79, 81

Glioma 19, 24, 92, 93, 94, 95, 102, 104, 105, 106, 107, 108, 109, 110, 111, 112

Glioma cerebral 19

Grupamentos metila 92, 93, 96, 97, 98, 103, 104

H

Homocisteína 93, 99

I

Incretinas 164, 165, 166, 167, 171, 172, 173, 174, 175

Índice de karnofsky 156

Insulina 165, 166, 167, 168, 170, 171, 172, 173, 174

Isquemia cerebral 67

L

Longevidade 84

M

Membro fantasma 10, 11, 12, 13, 15

Metabolismo 23, 92, 93, 94, 95, 97, 98, 99, 100, 101, 103, 104, 105, 107, 167, 169, 173

Metástase cerebral 156, 157, 158, 161, 163

Mineração de dados 26, 27, 28, 29, 32, 36

Miocardiopatia 1, 2, 8

N

Nefropatia diabética 16, 17

Neurooncologia 19, 21

Neuropatia 16, 17

O

Obesidade 26, 27, 33, 34, 35, 36, 67, 117, 165, 167, 168, 169, 170, 173, 174

P

Paralisia cerebral 131, 132, 133, 135, 137, 138, 151, 152, 153, 154, 155

Paraplegia 139, 140, 141, 142, 143

Periodontitis 38, 39, 40, 50, 51, 52

Perioperatório 67, 120, 123, 127

Polimorfismos do folato 93

Profilaxia 67

Proteção radiológica 70, 71, 72, 73, 74, 76, 78, 79, 80, 81

Prurido crônico 145, 146, 148, 149

R

Reabilitação 15, 131, 137, 140, 141, 143, 144, 151, 155, 183

S

Segurança do paciente 71, 72, 120, 121, 122, 124, 125, 126, 128, 129

Síndrome do coração partido 2

Smoking 38, 39, 40, 41, 45, 46, 47, 48, 49, 50, 51, 52

T

Takotsubo 1, 2, 3, 4, 5, 8, 9

Taquiarritmia 84

Tetraplegia 132, 139, 140, 141, 142, 143

Tofacitinib 145, 146, 147, 148, 149

Tomada de decisão clínica 26, 27, 28, 29

Tontura 53, 54, 55, 56, 57, 58, 59, 60, 61, 62, 63

Transtornos mentais comuns 53, 55, 56, 57, 58, 59, 60, 61, 62, 63, 65

Tratamento 1, 7, 8, 10, 11, 12, 13, 14, 15, 21, 22, 26, 56, 64, 67, 68, 83, 85, 90, 93, 94, 95, 100, 104, 107, 136, 139, 142, 145, 147, 148, 149, 150, 155, 162, 163, 164, 166, 167, 170, 171, 172, 173, 174, 175, 176, 182

Tratamento farmacológico 13, 67, 68

U

Ultrassonografia doppler transcraniana 157, 158

V

Valor preditivo de testes 26, 27

Vertigem 53, 54, 55, 56, 57, 58, 59, 60, 62, 63, 64

