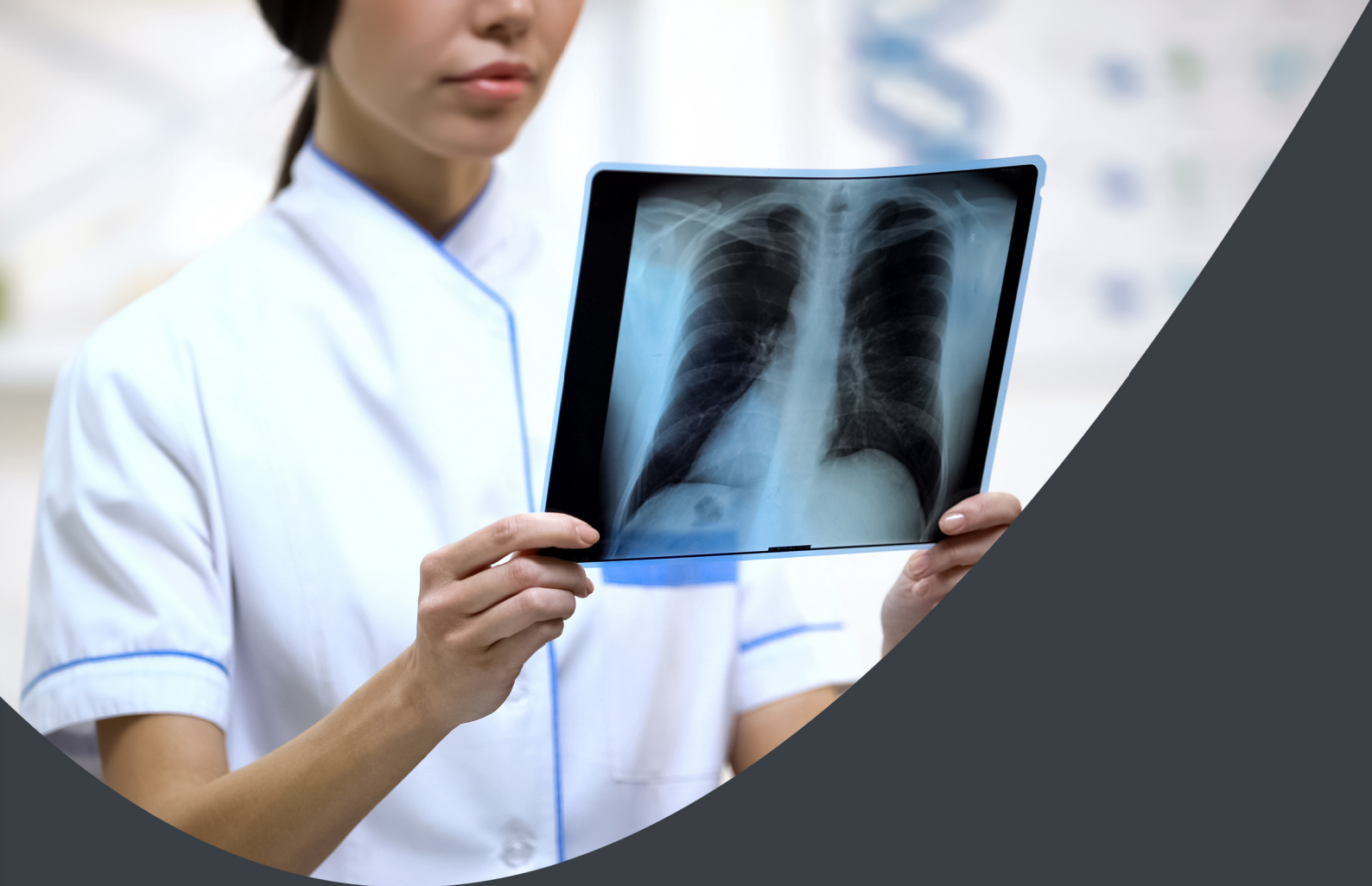
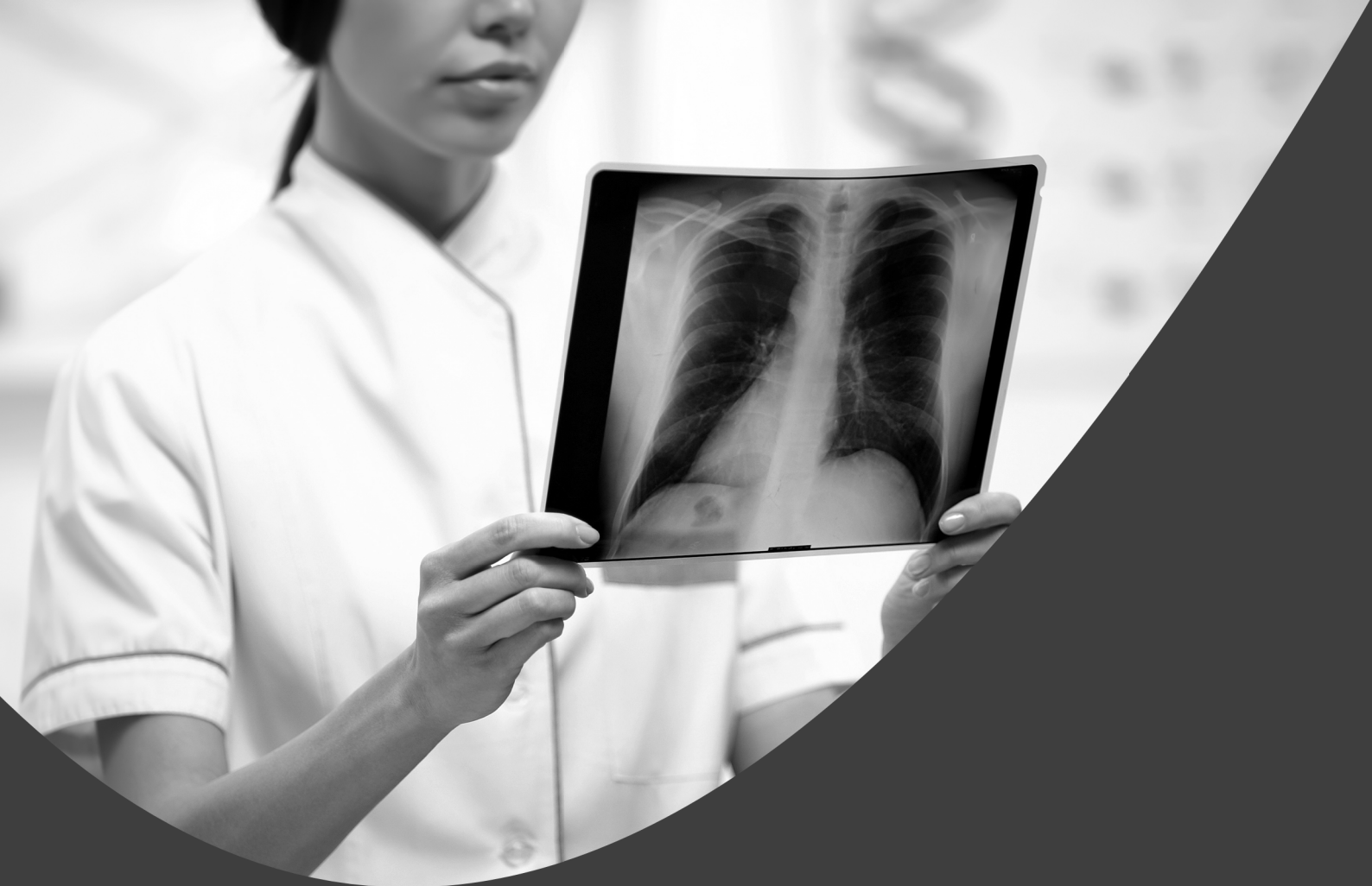


Fabrício Loreni da Silva Cerutti  
(Organizador)

# Radiodiagnóstico e Procedimentos Radiológicos 2

**Atena**  
Editora  
Ano 2019



Fabrício Loreni da Silva Cerutti  
(Organizador)

# Radiodiagnóstico e Procedimentos Radiológicos 2

**Atena**  
Editora

Ano 2019

2019 by Atena Editora  
Copyright © Atena Editora  
Copyright do Texto © 2019 Os Autores  
Copyright da Edição © 2019 Atena Editora  
Editora Chefe: Prof<sup>a</sup> Dr<sup>a</sup> Antonella Carvalho de Oliveira  
Diagramação: Natália Sandrini  
Edição de Arte: Lorena Prestes  
Revisão: Os Autores



Todo o conteúdo deste livro está licenciado sob uma Licença de Atribuição Creative Commons. Atribuição 4.0 Internacional (CC BY 4.0).

O conteúdo dos artigos e seus dados em sua forma, correção e confiabilidade são de responsabilidade exclusiva dos autores. Permitido o download da obra e o compartilhamento desde que sejam atribuídos créditos aos autores, mas sem a possibilidade de alterá-la de nenhuma forma ou utilizá-la para fins comerciais.

### **Conselho Editorial**

#### **Ciências Humanas e Sociais Aplicadas**

Prof<sup>a</sup> Dr<sup>a</sup> Adriana Demite Stephani – Universidade Federal do Tocantins  
Prof. Dr. Álvaro Augusto de Borba Barreto – Universidade Federal de Pelotas  
Prof. Dr. Alexandre Jose Schumacher – Instituto Federal de Educação, Ciência e Tecnologia de Mato Grosso  
Prof. Dr. Antonio Carlos Frasson – Universidade Tecnológica Federal do Paraná  
Prof. Dr. Antonio Isidro-Filho – Universidade de Brasília  
Prof. Dr. Constantino Ribeiro de Oliveira Junior – Universidade Estadual de Ponta Grossa  
Prof<sup>a</sup> Dr<sup>a</sup> Cristina Gaio – Universidade de Lisboa  
Prof. Dr. Deyvison de Lima Oliveira – Universidade Federal de Rondônia  
Prof. Dr. Edvaldo Antunes de Faria – Universidade Estácio de Sá  
Prof. Dr. Eloi Martins Senhora – Universidade Federal de Roraima  
Prof. Dr. Fabiano Tadeu Grazioli – Universidade Regional Integrada do Alto Uruguai e das Missões  
Prof. Dr. Gilmei Fleck – Universidade Estadual do Oeste do Paraná  
Prof<sup>a</sup> Dr<sup>a</sup> Ivone Goulart Lopes – Istituto Internazionele delle Figlie de Maria Ausiliatrice  
Prof. Dr. Julio Candido de Meirelles Junior – Universidade Federal Fluminense  
Prof<sup>a</sup> Dr<sup>a</sup> Keyla Christina Almeida Portela – Instituto Federal de Educação, Ciência e Tecnologia de Mato Grosso  
Prof<sup>a</sup> Dr<sup>a</sup> Lina Maria Gonçalves – Universidade Federal do Tocantins  
Prof<sup>a</sup> Dr<sup>a</sup> Natiéli Piovesan – Instituto Federal do Rio Grande do Norte  
Prof. Dr. Marcelo Pereira da Silva – Universidade Federal do Maranhão  
Prof<sup>a</sup> Dr<sup>a</sup> Miranilde Oliveira Neves – Instituto de Educação, Ciência e Tecnologia do Pará  
Prof<sup>a</sup> Dr<sup>a</sup> Paola Andressa Scortegagna – Universidade Estadual de Ponta Grossa  
Prof<sup>a</sup> Dr<sup>a</sup> Rita de Cássia da Silva Oliveira – Universidade Estadual de Ponta Grossa  
Prof<sup>a</sup> Dr<sup>a</sup> Sandra Regina Gardacho Pietrobon – Universidade Estadual do Centro-Oeste  
Prof<sup>a</sup> Dr<sup>a</sup> Sheila Marta Carregosa Rocha – Universidade do Estado da Bahia  
Prof. Dr. Rui Maia Diamantino – Universidade Salvador  
Prof. Dr. Urandi João Rodrigues Junior – Universidade Federal do Oeste do Pará  
Prof<sup>a</sup> Dr<sup>a</sup> Vanessa Bordin Viera – Universidade Federal de Campina Grande  
Prof. Dr. Willian Douglas Guilherme – Universidade Federal do Tocantins

#### **Ciências Agrárias e Multidisciplinar**

Prof. Dr. Alan Mario Zuffo – Universidade Federal de Mato Grosso do Sul  
Prof. Dr. Alexandre Igor Azevedo Pereira – Instituto Federal Goiano  
Prof<sup>a</sup> Dr<sup>a</sup> Daiane Garabeli Trojan – Universidade Norte do Paraná  
Prof. Dr. Darllan Collins da Cunha e Silva – Universidade Estadual Paulista  
Prof<sup>a</sup> Dr<sup>a</sup> Diocléa Almeida Seabra Silva – Universidade Federal Rural da Amazônia  
Prof. Dr. Fábio Steiner – Universidade Estadual de Mato Grosso do Sul  
Prof<sup>a</sup> Dr<sup>a</sup> Girlene Santos de Souza – Universidade Federal do Recôncavo da Bahia  
Prof. Dr. Jorge González Aguilera – Universidade Federal de Mato Grosso do Sul  
Prof. Dr. Júlio César Ribeiro – Universidade Federal Rural do Rio de Janeiro  
Prof<sup>a</sup> Dr<sup>a</sup> Raissa Rachel Salustriano da Silva Matos – Universidade Federal do Maranhão  
Prof. Dr. Ronilson Freitas de Souza – Universidade do Estado do Pará  
Prof. Dr. Valdemar Antonio Paffaro Junior – Universidade Federal de Alfenas

### **Ciências Biológicas e da Saúde**

Prof. Dr. Benedito Rodrigues da Silva Neto – Universidade Federal de Goiás  
Prof. Dr. Edson da Silva – Universidade Federal dos Vales do Jequitinhonha e Mucuri  
Profª Drª Elane Schwinden Prudêncio – Universidade Federal de Santa Catarina  
Prof. Dr. Gianfábio Pimentel Franco – Universidade Federal de Santa Maria  
Prof. Dr. José Max Barbosa de Oliveira Junior – Universidade Federal do Oeste do Pará  
Profª Drª Magnólia de Araújo Campos – Universidade Federal de Campina Grande  
Profª Drª Natiéli Piovesan – Instituto Federal do Rio Grande do Norte  
Profª Drª Vanessa Lima Gonçalves – Universidade Estadual de Ponta Grossa  
Profª Drª Vanessa Bordin Viera – Universidade Federal de Campina Grande

### **Ciências Exatas e da Terra e Engenharias**

Prof. Dr. Adélio Alcino Sampaio Castro Machado – Universidade do Porto  
Prof. Dr. Alexandre Leite dos Santos Silva – Universidade Federal do Piauí  
Profª Drª Carmen Lúcia Voigt – Universidade Norte do Paraná  
Prof. Dr. Eloi Rufato Junior – Universidade Tecnológica Federal do Paraná  
Prof. Dr. Fabrício Menezes Ramos – Instituto Federal do Pará  
Prof. Dr. Juliano Carlo Rufino de Freitas – Universidade Federal de Campina Grande  
Profª Drª Neiva Maria de Almeida – Universidade Federal da Paraíba  
Profª Drª Natiéli Piovesan – Instituto Federal do Rio Grande do Norte  
Prof. Dr. Takeshy Tachizawa – Faculdade de Campo Limpo Paulista

<b>Dados Internacionais de Catalogação na Publicação (CIP) (eDOC BRASIL, Belo Horizonte/MG)</b>	
R129	<p>Radiodiagnóstico e procedimentos radiológicos 2 [recurso eletrônico] / Organizador Fabrício Loreni da Silva Cerutti. – Ponta Grossa, PR: Atena Editora, 2019. – (Radiodiagnóstico e Procedimentos Radiológicos; v. 2)</p> <p>Formato: PDF Requisitos de sistema: Adobe Acrobat Reader Modo de acesso: World Wide Web Inclui bibliografia. ISBN 978-85-7247-737-6 DOI 10.22533/at.ed.376192510</p> <p>1. Diagnóstico radioscópico. I. Cerutti, Fabrício Loreni da Silva. CDD 616.07</p>
<b>Elaborado por Maurício Amormino Júnior – CRB6/2422</b>	

Atena Editora  
Ponta Grossa – Paraná - Brasil  
[www.atenaeditora.com.br](http://www.atenaeditora.com.br)  
contato@atenaeditora.com.br

## APRESENTAÇÃO

A Coletânea Nacional Radiodiagnóstico e Procedimentos Radiológicos 2 é um *e-book* composto por 23 artigos científicos que abordam assuntos sobre diagnóstico de imagens, proteção radiológica, novas técnicas de aquisição de imagem, diagnóstico e tratamento de câncer de mama e técnica de tratamento que utilizam como princípio físico os raios X.

Com certeza este *e-book* irá colaborar para expandir o conhecimento dos leitos nas diferentes áreas da Radiologia.

Desejo a todos uma excelente leitura!

Fabício Loreni da Silva Cerutti

## SUMÁRIO

<b>CAPÍTULO 1</b> .....	<b>1</b>
ACHADOS NA ANGIOTOMOGRAFIA NO AVC ISQUÊMICO	
Antonia Nyanne de Almeida Lima	
Daniel Oliveira Pinheiro	
Ana Carla Farias Pimentel	
Isabella Bezerra Oliveira	
Rômulo Lopes Gama	
<b>DOI 10.22533/at.ed.3761925101</b>	
<b>CAPÍTULO 2</b> .....	<b>8</b>
ADEM APÓS VACINAÇÃO CONTRA FEBRE AMARELA: RELATO DE CASO	
Tatiana Iutaka	
Luana Castro de Rezende Fiorot	
Amora Maria Duarte Gomes Bringel	
Renato Sartori de Carvalho	
Andrea Meneses Soares de Sousa	
Divany de Brito Nascimento	
Lara Santiago Muccini de Andrade	
Rafael Colman Gabrig	
Vanessa de Faria Lima	
<b>DOI 10.22533/at.ed.3761925102</b>	
<b>CAPÍTULO 3</b> .....	<b>20</b>
APENDAGITE EPIPLÓICA MIMETIZANDO APENDICITE AGUDA EM ADULTO COM MÁ ROTAÇÃO INTESTINAL OCULTA – RELATO DE CASO	
Faissal Matsubara Saad	
Guilherme Baltazar Neves	
Caio Ferraz Basso	
Lee Van Diniz	
Cairo Thomé Roça	
Julia de Castro Vieira Veloso	
Lucas Padilha Rodrigues	
<b>DOI 10.22533/at.ed.3761925103</b>	
<b>CAPÍTULO 4</b> .....	<b>25</b>
ANEURISMA DA VEIA PORTA, UMA ENTIDADE CLÍNICA RARA E DE ETIOLOGIA DESCONHECIDA. RELATO DE CASO	
Fabiano Arantes Ribeiro	
Marco Yukio Tsuno	
Niedja Santos Gonçalves Tsuno	
<b>DOI 10.22533/at.ed.3761925104</b>	
<b>CAPÍTULO 5</b> .....	<b>30</b>
EFICÁCIA DA CINTILOGRAFIA DAS VIAS BILIARES NA AVALIAÇÃO DA DISCINESIA BILIAR	
Elyara Maria Malta Braga	
Terezinha Noemides Pires Alves	
Maria Amélia Pereira Simões Pessoa	
Víctor de Oliveira Costa	
Beatriz de Queiroz Medeiros	
Adelanir Antonio Barroso	
<b>DOI 10.22533/at.ed.3761925105</b>	

<b>CAPÍTULO 6</b> .....	<b>42</b>
ESTENOSE ACENTUADA DE TRONCO DA CORONÁRIA ESQUERDA APÓS CIRURGIA DE SUBSTITUIÇÃO VALVAR AÓRTICA: RELATO DE CASO	
Maira Otaviano Furlan	
Bruna Maria Simões Andrade	
Luiz Francisco Rodrigues de Ávila	
Walther Yoshiharu Ishikawa	
<b>DOI 10.22533/at.ed.3761925106</b>	
<b>CAPÍTULO 7</b> .....	<b>47</b>
FIBROMA OSSIFICANTE CENTRAL ASSOCIADO À FRATURA PATOLÓGICA DE MANDIBULA	
Jefferson David Melo de Matos	
Leonardo Jiro Nomura Nakano	
André Guimarães Rodrigues	
Alessandra Dossi Pinto	
Marília Lasmar Gomes Pereira	
Lucas Augusto Pereira Souto	
Guilherme da Rocha Scalzer Lopes	
John Eversong Lucena de Vasconcelos	
Danillo Costa Rodrigues	
Valdir Cabral Andrade	
<b>DOI 10.22533/at.ed.3761925107</b>	
<b>CAPÍTULO 8</b> .....	<b>58</b>
MEDIASTINITE FIBROSANTE COM ESTENOSE SEVERA DE ARTÉRIAS PULMONARES	
Artur Carsten Amaral	
Alan César Ghissi	
Guilherme Saggin	
Lucas Pitágoras Tomaz Guimarães	
Rodrigo Jacques Zarpellon	
Renata Bussolo Heinzen	
<b>DOI 10.22533/at.ed.3761925108</b>	
<b>CAPÍTULO 9</b> .....	<b>63</b>
NEFROPATIAS NO HIV/AIDS: UMA ABORDAGEM ULTRASSONOGRÁFICA	
Elson Teixeira	
Isabelle Vasconcellos de Souza	
Monica Barcellos Arruda	
Luiz Claudio Pereira Ribeiro	
Maria Clara de Oliveira Pinheiro	
Max Kopti Fakoury	
<b>DOI 10.22533/at.ed.3761925109</b>	
<b>CAPÍTULO 10</b> .....	<b>78</b>
INTOXICAÇÃO PELO METANOL ASPECTOS DE IMAGEM NA TOMOGRAFIA E RESSONANCIA	
Letícia Menezes de Azevedo	
Ana Patrícia Freitas Vieira	
Lara Frangiotto Lopes	
Ana Flávia Secchi	
<b>DOI 10.22533/at.ed.37619251010</b>	

**CAPÍTULO 11 ..... 82**

O USO DO ÁCIDO GADOXÉTICO NO DIAGNÓSTICO DIFERENCIAL DE LESÕES HEPÁTICAS ATRAVÉS DA RESSONÂNCIA MAGNÉTICA

Paulo Mauricio Almeida Geambastiani  
Tainá da Silva Martins  
Camila Brito Santos  
Isis Quintela de Almeida Silva  
Sérgio Luis Silva Conceição

**DOI 10.22533/at.ed.37619251011**

**CAPÍTULO 12 ..... 94**

OSTEOPETROSE MALIGNA: ASPECTOS CLÍNICOS E RADIOLÓGICOS

Gabriel Pinheiro Martins de Almeida Souza  
Paulo Esrom Moreira Catarina  
Caio Vidal Bezerra  
Mateus Cordeiro Batista Furtuna Silva  
João Gabriel Dias Barbosa

**DOI 10.22533/at.ed.37619251012**

**CAPÍTULO 13 ..... 99**

SÍNDROME DE COMPRESSÃO DA VEIA ILÍACA (COCKETT MAY-THURNER) EM PACIENTE COM TROMBOSE VENOSA CRÔNICA DO MEMBRO INFERIOR ESQUERDO. RELATO DE CASO

Fabiano Arantes Ribeiro  
Marco Yukio Tsuno  
Niedja Santos Gonçalves Tsuno

**DOI 10.22533/at.ed.3761925101213**

**CAPÍTULO 14 ..... 105**

ANATOMIA E PATOLOGIA DO NERVO ÓPTICO

Matheus Dorigatti Soldatelli  
Bruna da Silveira Arruda  
Thaylla Maybe Bedinot Da Conceição  
Juliana Ávila Duarte

**DOI 10.22533/at.ed.3761925101214**

**CAPÍTULO 15 ..... 114**

O QUE O RADIOLOGISTA PRECISA SABER SOBRE A PNEUMONIA INTERSTICIAL USUAL E A PNEUMONIA INTERSTICIAL NÃO ESPECÍFICA

Andrea Meneses Soares de Sousa  
Divany de Brito Nascimento  
Lara Santiago Muccini de Andrade  
Amora Maria Duarte Gomes Bringel  
Tatiana Iutaka  
Luana Castro de Rezende Fiorot  
Rayana Ribeiro de Souza Cardozo

**DOI 10.22533/at.ed.3761925101215**



<b>CAPÍTULO 16</b> .....	<b>122</b>
A BRAQUITERAPIA NO TRATAMENTO ONCOLÓGICO DO SISTEMA REPRODUTOR HUMANO	
Elânia Caroline Los	
Fabrício Loreni da Silva Cerutti	
Manoela Bacila Eurich	
Matheus Felipe Polato	
Jorge Luís Corrêa da Silva	
<b>DOI 10.22533/at.ed.3761925101216</b>	
<b>CAPÍTULO 17</b> .....	<b>144</b>
TÉCNICAS DE IMPRESSÃO 3D NA DOCUMENTAÇÃO COMPLEMENTAR EM TOMOGRAFIA COMPUTADORIZADA	
Felipe Roth Vargas	
<b>DOI 10.22533/at.ed.3761925101217</b>	
<b>CAPÍTULO 18</b> .....	<b>149</b>
DO DIAGNÓSTICO À RADIOTERAPIA: A CONTRIBUIÇÃO DA TOMOGRAFIA COMPUTADORIZADA E SUA RELAÇÃO COM DOSES DE RADIAÇÃO	
Paulo Mauricio Almeida Geambastiani	
Marcus Vinicius Linhares Oliveira	
Guillermo Alberto Lopez	
Érica Santos Silva	
Aurilúcia Leitão	
<b>DOI 10.22533/at.ed.3761925101218</b>	
<b>CAPÍTULO 19</b> .....	<b>158</b>
RADIOLOGIA INTERVENCIONISTA E ESTUDANTES DE MEDICINA NO BRASIL: UMA PESQUISA DE CONHECIMENTO E INTERESSES EM UMA UNIVERSIDADE PÚBLICA	
Gabriel Franchi de Santi	
Leonardo Rosolen Lunes	
Tiago Kojun Tibana	
Renata Motta Grubert	
Thiago Franchi Nunes	
<b>DOI 10.22533/at.ed.3761925101219</b>	
<b>CAPÍTULO 20</b> .....	<b>169</b>
AVALIAÇÃO DO CONHECIMENTO E PRÁTICAS NA SEGURANÇA DO TRABALHADOR EXPOSTO À RADIAÇÃO IONIZANTE	
Fabrício Loreni da Silva Cerutti	
Franchesca Schuvartz	
Gabriela de Castro da Silva	
Ana Paula Abinoski Andriow	
Flávia Noemy Gasparini Kiatake Fontão	
<b>DOI 10.22533/at.ed.3761925101220</b>	

<b>CAPÍTULO 21 .....</b>	<b>186</b>
SUPERVISÃO DA PROTEÇÃO RADIOLÓGICA NOS SERVIÇOS DE MEDICINA NUCLEAR NO BRASIL: UM PANORAMA DAS REGIÕES BRASILEIRAS	
Lillian Lettiere Bezerra Lemos Marques	
Joyce Nedochetko	
Josênia Maria Sousa Leandro	
Antônio Jose Araújo Lima	
Ronaldo Silva Júnior	
Helinalda Pereira Lima	
Gerson Tavares Pessoa	
<b>DOI 10.22533/at.ed.3761925101221</b>	
<b>CAPÍTULO 22 .....</b>	<b>199</b>
APLICAÇÕES DA ULTRASSONOGRAFIA E DOPPLER COLORIDO EM REPRODUÇÃO NA ESPÉCIE BOVINA	
Luiz Manoel Souza Simões	
Miller Pereira Palhão	
Silas Sabino Nogueira	
Matheus Soares	
Márcio Gabriel Ferreira Gonçalves	
Cristiano Oliveira Pereira	
Marcos Felipe de Oliveira	
Bianca Gonçalves Soares Prado	
Tatiana Nunes de Rezende	
Lucas Moraes da Silva Neto	
David Carvalho Vieira Barreiros	
João Bosco Barreto Filho	
<b>DOI 10.22533/at.ed.3761925101222</b>	
<b>CAPÍTULO 23 .....</b>	<b>213</b>
ELASTOMETRIA POR ULTRASSONOGRAFIA NA ERA DO DIAGNÓSTICO NÃO INVASIVO: UMA ATUALIZAÇÃO DE SEU PAPEL EM LESÕES HEPÁTICAS FOCAIS	
Daniel Alvarenga Fernandes	
Felipe Aguera Oliver	
Francisco Mauad Filho	
Fernando Marum Mauad	
<b>DOI 10.22533/at.ed.3761925101223</b>	
<b>SOBRE O ORGANIZADOR .....</b>	<b>224</b>
<b>ÍNDICE REMISSIVO .....</b>	<b>225</b>

## SÍNDROME DE COMPRESSÃO DA VEIA ILÍACA (COCKETT MAY-THURNER) EM PACIENTE COM TROMBOSE VENOSA CRÔNICA DO MEMBRO INFERIOR ESQUERDO. RELATO DE CASO

### Fabiano Arantes Ribeiro

Diagnósticos das Américas – DASA – Exame Imagem e Laboratório – Brasília DF.

### Marco Yukio Tsuno

Diagnósticos das Américas – DASA – Exame Imagem e Laboratório – Brasília DF.

### Niedja Santos Gonçalves Tsuno

Diagnósticos das Américas – DASA – Exame Imagem e Laboratório – Brasília DF.

**RESUMO:** Síndrome clínica na qual a artéria ilíaca comum direita comprime extrinsecamente a veia ilíaca comum esquerda, determinando congestão venosa na pelve e membro inferior esquerdo, dor pélvica, varizes e trombozes.

**PALAVRAS-CHAVE:** compressão veia ilíaca, Cockett, May-Thurner.

ILIAC VEIN COMPRESSION (COCKETT MAY-THURNER) SYNDROME IN A PATIENT WITH CHRONIC VEIN THROMBOSIS OF THE LEFT LOWER MEMBER. CASE REPORT

**ABSTRACT:** Clinical syndrome in which the right common iliac artery extrinsically compresses the left common iliac vein, causing venous congestion in the pelvis and left lower limb, pelvic pain, varicose veins and thrombosis.

**KEYWORDS:** iliac vein compression, Cockett,

May-Thurner.

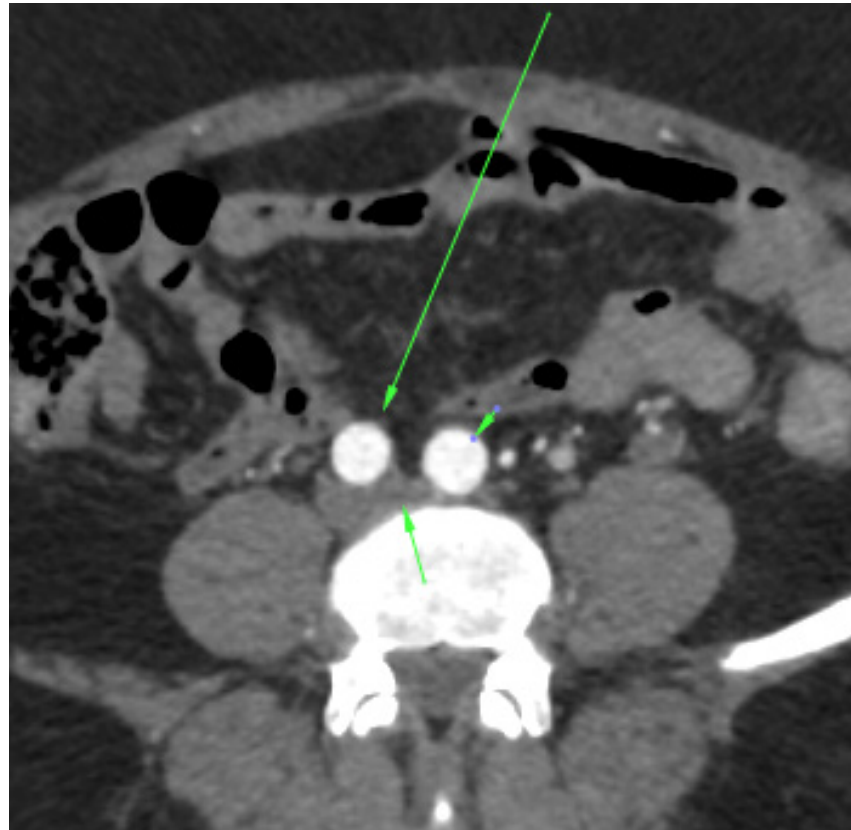
### INTRODUÇÃO

Síndrome clínica na qual a artéria ilíaca comum direita comprime extrinsecamente a veia ilíaca comum esquerda, determinando congestão venosa na pelve e membro inferior esquerdo, dor pélvica, varizes e trombozes. Predominância em mulheres jovens, entre a segunda e a quarta décadas de vida. Levando-se em consideração as complicações potenciais, deve ser tratada antes de alterações irreversíveis no sistema venoso. Métodos não invasivos como o ecodoppler podem ser utilizados, porém a angiotomografia e a angiorressonância exibem maior acurácia diagnóstica.

### RELATO DO CASO

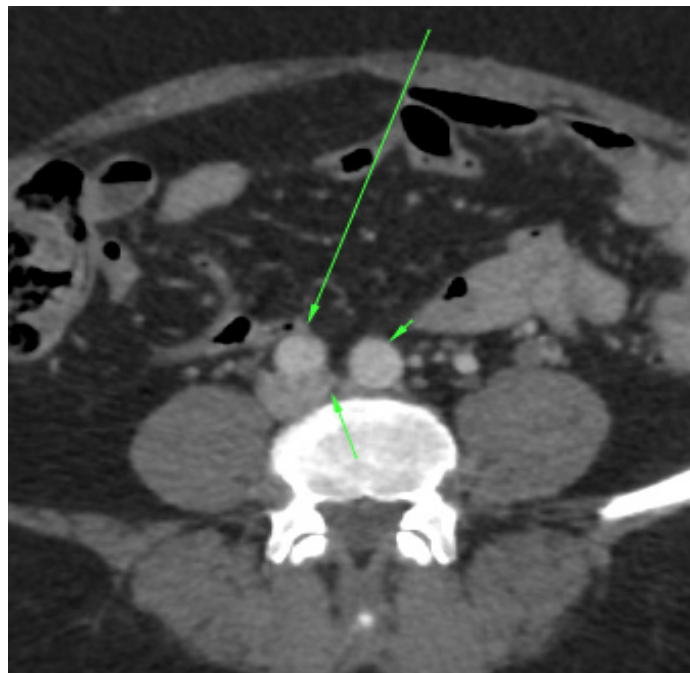
Paciente de 53 anos do sexo feminino. Refere histórico de insuficiência venosa do membro inferior esquerdo e episódios de trombose venosa associados, em tratamento. Refere ainda surgimento de veias varicosas superficiais na região vulvar. Foi solicitado pelo médico assistente o estudo de angiotomografia computadorizada da aorta abdominal e vasos

íliacos com fases arterial e venosa.



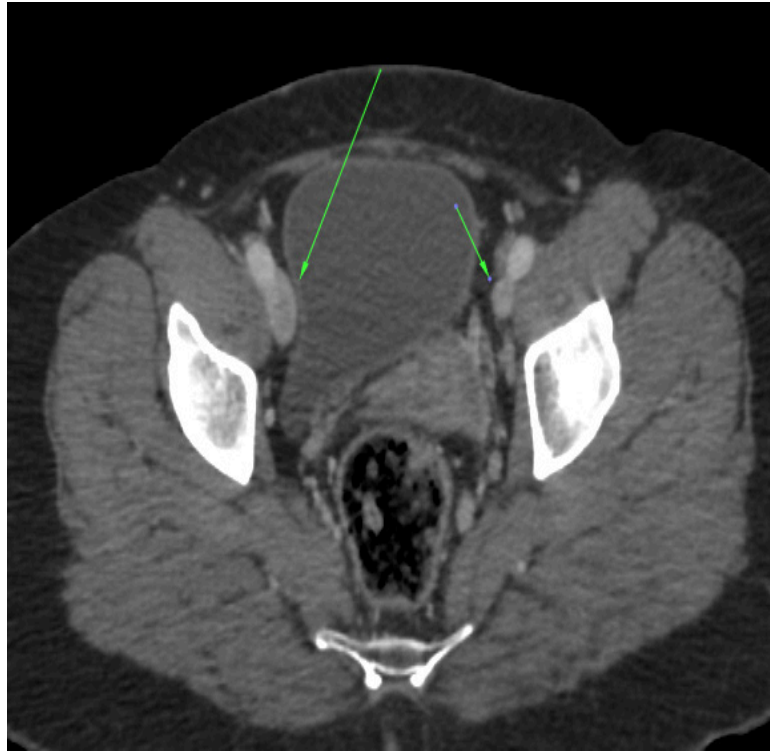
**ANGIOTOMOGRAFIA COMPUTADORIZADA (fase arterial)**

A imagem mostra a compressão da origem da veia íliaca comum esquerda (seta curta) pelas artérias íliacas comuns direita (seta longa) e esquerda (cabeça de seta) contra o corpo vertebral.



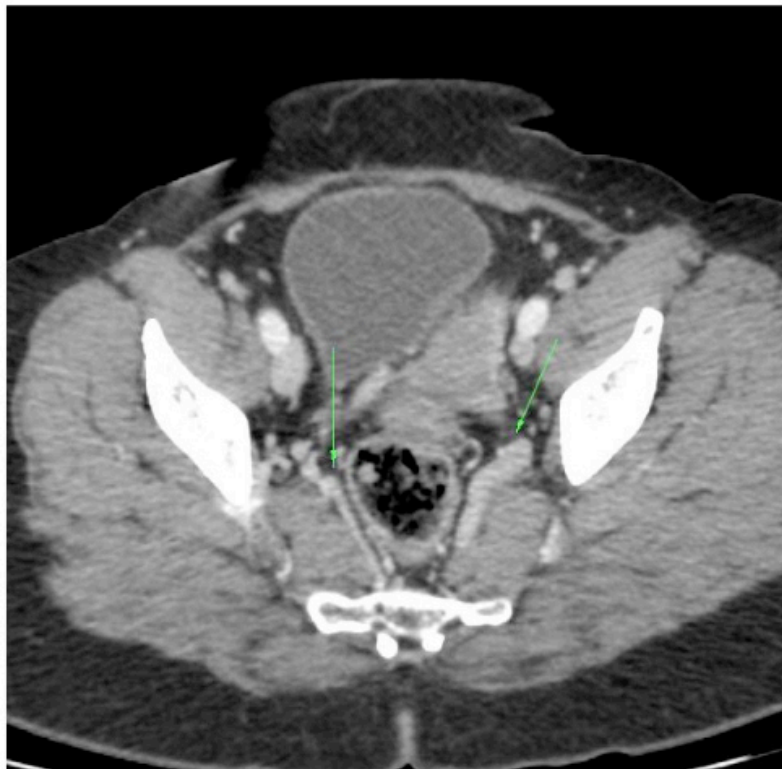
**ANGIOTOMOGRAFIA COMPUTADORIZADA (fase venosa)**

A imagem mostra a compressão da origem da veia íliaca comum esquerda (seta curta) pelas artérias íliacas comuns direita (seta longa) e esquerda (cabeça de seta) contra o corpo vertebral.

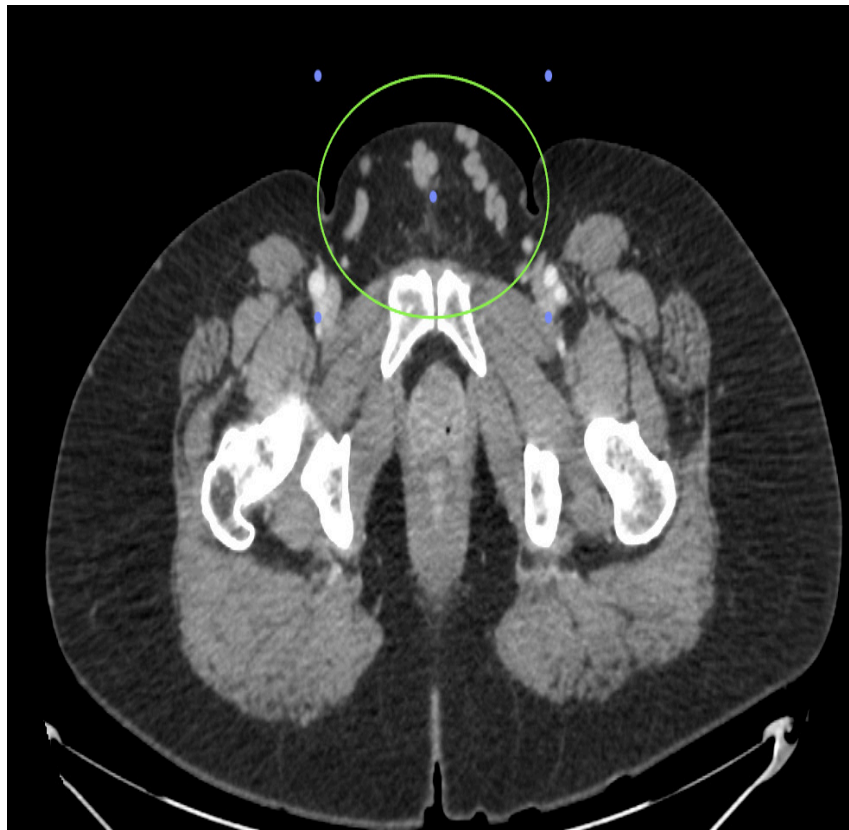


ANGIOTOMOGRAFIA COMPUTADORIZADA (fase venosa)

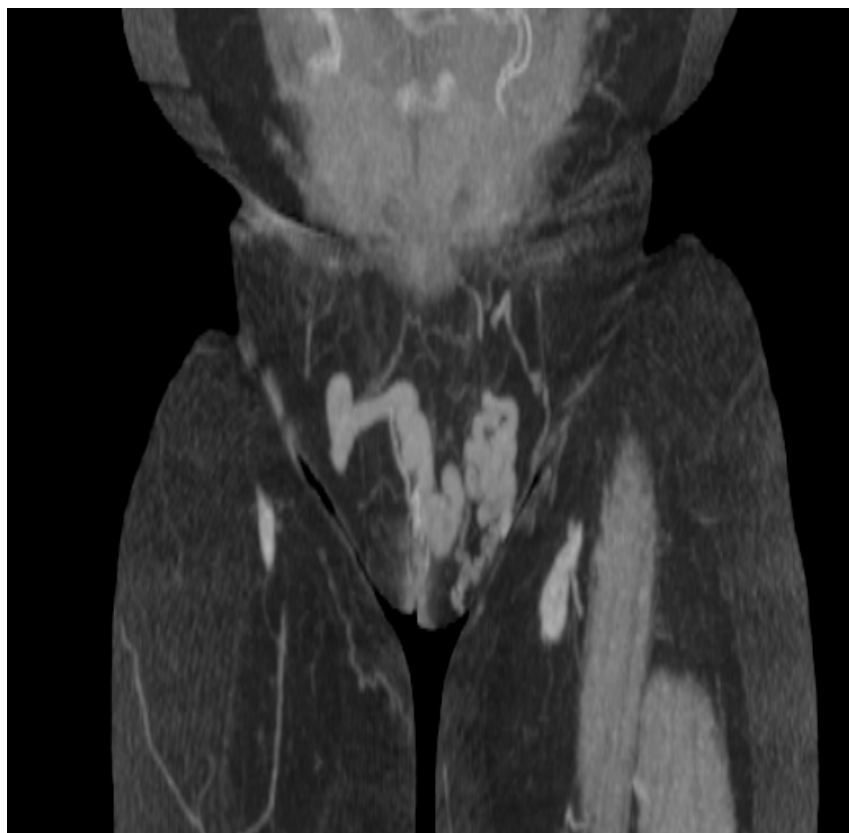Assimetria de calibre das veias íliacas externas. Direita (seta longa) há sinais de ectasia pelo hiperfluxo. Esquerda (seta curta) de calibre reduzido, pela trombose crônica.



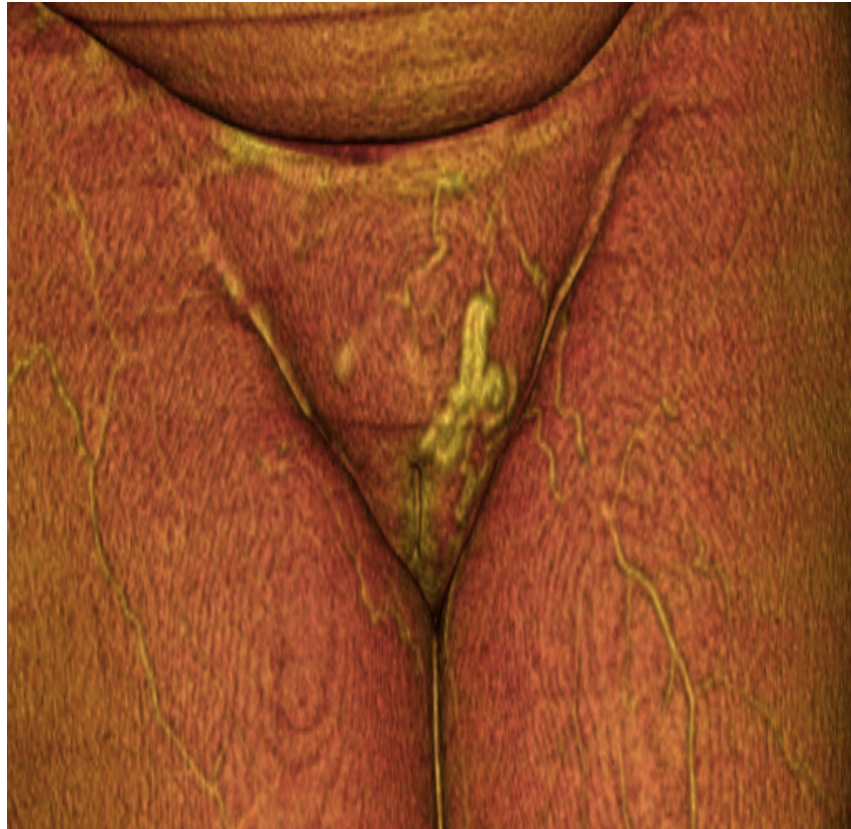Ectasia da circulação colateral. Varizes pélvicas, tributárias das íliacas internas.



Veias varicoas vulvares, estabelecendo comunicação das veias femorais comuns direita e esquerda.



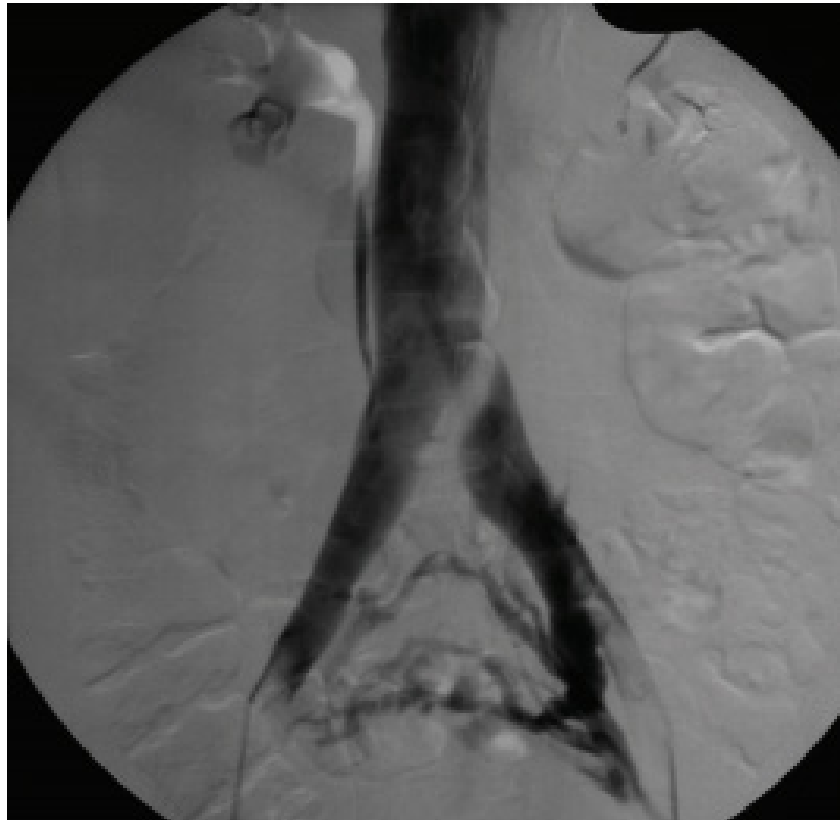
Veias varicosas vulvares (Projeção de intensidade máxima - MIP).



Veias varicosas vulvares (Renderização volumétrica)

## DISCUSSÃO

O método de escolha para a confirmação diagnóstica consiste na flebografia, em múltiplas incidências, com aferição de gradientes pressóricos. O tratamento endovascular é seguro e efetivo, podendo substituir a reconstrução cirúrgica aberta e/ou a anticoagulação plena. Outro caso semelhante da literatura:



CAVALCANTE LP, Souza JES, Pereira RM, Bernardes MV et al. Síndrome de compressão da veia íliaca: revisão de literatura. J. vasc. bras. [Internet]. 2015 Mar [cited 2019 Mar 14]; 14(1): 78-83.

Achados flebográficos clássicos: impressão da artéria íliaca comum direita cruzando a veia íliaca comum esquerda (imagem de subtração), discreta dilatação venosa à montante e presença de circulação colateral pélvica.

## CONCLUSÃO

Antes de rotular os pacientes como portadores de insuficiência venosa valvular primária, tal síndrome sempre deve ser lembrada no diagnóstico diferencial de insuficiência venosa do membro inferior esquerdo, com ou sem a presença de episódios trombóticos associados para o diagnóstico e tratamento precoces, evitando assim complicações futuras.

## REFERÊNCIAS

CAVALCANTE, LP et al. **Síndrome de compressão da veia íliaca: revisão de literatura.** J. vasc. bras. [Internet]. 2015 Mar [cited 2019 Mar 14]; 14(1): 78-83. Available from: [http://www.scielo.br/scielo.php?script=sci\\_arttext&pid=S1677-54492015000100078&lng=en](http://www.scielo.br/scielo.php?script=sci_arttext&pid=S1677-54492015000100078&lng=en). <http://dx.doi.org/10.1590/1677-5449.20140027>.

CIL BE, Akpınar E, Karcaaltınçaba M, Akinci D. Case 76: **MayThurner syndrome.** *Radiology.* 2004;233(2):361-5. <http://dx.doi.org/10.1148/radiol.2332030152>. PMID:15516613

COCKETT, FB et al. **The iliac compression syndrome.** *Br J Surg.* 1965;52(10):816-21. <http://dx.doi.org/10.1002/bjs.1800521028>. PMID:5828716 3.

MAY R. **The cause of the predominantly sinistral occurrence of thrombosis of the pelvic veins.** *Angiology.* 1957;8(5):419-27. <http://dx.doi.org/10.1177/000331975700800505>. PMID:13478912



## **SOBRE O ORGANIZADOR**

**FABRÍCIO LORENI DA SILVA CERUTTI:** Coordenador de Curso do Centro de Ensino Superior dos Campos Gerais (CESCAGE). Professor adjunto do Instituto Latino Americano de Pesquisa e Ensino Odontológico (ILAPEO). Tecnólogo em Radiologia pela Universidade Tecnologia Federal do Paraná (UTFPR). Mestre e doutorando em Engenharia Biomédica pelo programa de Pós Graduação em Engenharia Elétrica e Informática Industrial (CPGEI) da UTFPR. Possui experiência com o desenvolvimento de pesquisas na área de diagnóstico por imagem, física médica, controle de qualidade e simulação computacional.

## ÍNDICE REMISSIVO

### A

Ácido gadoxético 82, 84, 85, 86, 87, 88, 90, 91, 92, 220

ADEM 8, 9, 10, 13, 15, 16, 17, 18, 19

Anatomia 23, 105, 106, 210, 214

Aneurisma 25, 26, 27, 28, 29

Aneurisma veia porta 25

Angiotomografia 1, 2, 3, 4, 6, 42, 43, 44, 46, 99

Apendagite epiplóica 20, 21, 23

Apendicite aguda 20, 21, 22

AVC 1, 2, 3, 4, 6

### C

Câncer 86, 93, 122, 123, 124, 126, 127, 128, 130, 131, 132, 133, 134, 135, 136, 137, 138, 139, 140, 141, 142, 143, 156, 187, 188

Cintilografia das vias biliares 30, 31, 32, 33, 34, 40

Cirurgia Bucal 48

Cockett 99

Compressão veia ilíaca 99

Coronária 42, 43, 44, 45

### D

Diagnóstico 2, 8, 9, 10, 16, 17, 20, 21, 22, 23, 25, 29, 30, 31, 32, 33, 35, 42, 46, 49, 54, 55, 56, 58, 60, 61, 63, 64, 71, 72, 73, 74, 80, 82, 83, 84, 85, 86, 87, 89, 90, 92, 93, 94, 95, 96, 97, 104, 105, 106, 112, 114, 115, 116, 121, 126, 135, 138, 139, 140, 142, 150, 151, 153, 154, 155, 157, 158, 161, 167, 169, 183, 187, 190, 199, 201, 202, 205, 206, 213, 214, 215, 219, 220, 221, 222, 224

Discinesia da Vesícula Biliar 30, 32, 33

Dor Abdominal 20, 21, 22, 30, 31, 35, 40

### E

Encefalite 9

### F

Febre amarela 8, 9, 10

Fibrosante 58, 59, 60, 61

Fraturas Espontâneas 48

## H

Hemorragia putamen 78

## I

Impressão 3D 144

Intersticial 114, 115, 116, 118, 125

Intoxicação pelo metanol 78

Isquêmico 1, 2, 3, 4, 6

## L

Lesões hepáticas 82, 84, 85, 86, 87, 88, 213, 215, 218, 219, 220, 221, 222

## M

Má rotação intestinal 20, 21, 23

Massa 16, 51, 58, 59, 60, 61, 217

May-Thurner 99

Mediastinal 58, 59

Mediastinite 58, 59, 60, 61

## N

Necrose putaminal 78, 80

Nervo óptico 80, 105, 106, 107, 108, 109, 110, 111, 112

Neurorradiologia 105, 106

## O

Odontologia 47, 48

Osteopetrose 94, 95, 96, 97, 98

Osteosclerose 94, 96

## P

Pesquisa em Odontologia 48

PINE 114, 115, 116, 118, 119, 120, 121

PIU 114, 115, 116, 117, 118, 119, 120, 121

Planejamento virtual 144

Pneumonia 114, 115, 116, 118, 182

Pulmão 114, 154

## R

Radiologia 1, 24, 58, 83, 105, 121, 123, 140, 145, 146, 150, 156, 157, 158, 159, 160, 161,

162, 163, 164, 165, 166, 167, 168, 169, 170, 171, 172, 173, 181, 182, 183, 184, 185, 186,  
189, 190, 192, 195, 196, 197, 198, 213, 214, 219, 221, 224

Radionuclídeos 122, 123, 124

Radioterapia interna 122, 123, 124

Reconstrução 44, 50, 51, 52, 53, 103, 144

Ressonância magnética 8, 25, 29, 61, 73, 78, 79, 80, 82, 84, 85, 86, 87, 92, 93, 105, 111,  
139, 145, 161, 167, 190

RNM 33, 40, 105, 106

## S

Substituição 42, 43, 45, 46, 47, 48

## T

Tomografia computadorizada 2, 20, 21, 23, 24, 25, 26, 29, 33, 48, 51, 58, 59, 60, 61, 73, 116,  
119, 129, 145, 146, 150, 156, 161


## V

Vacinação 8, 9, 10, 15, 17

Valva aórtica 42

Veia porta 25, 26, 27, 28, 29

Agência Brasileira do ISBN  
ISBN 978-85-7247-737-6



9 788572 477376