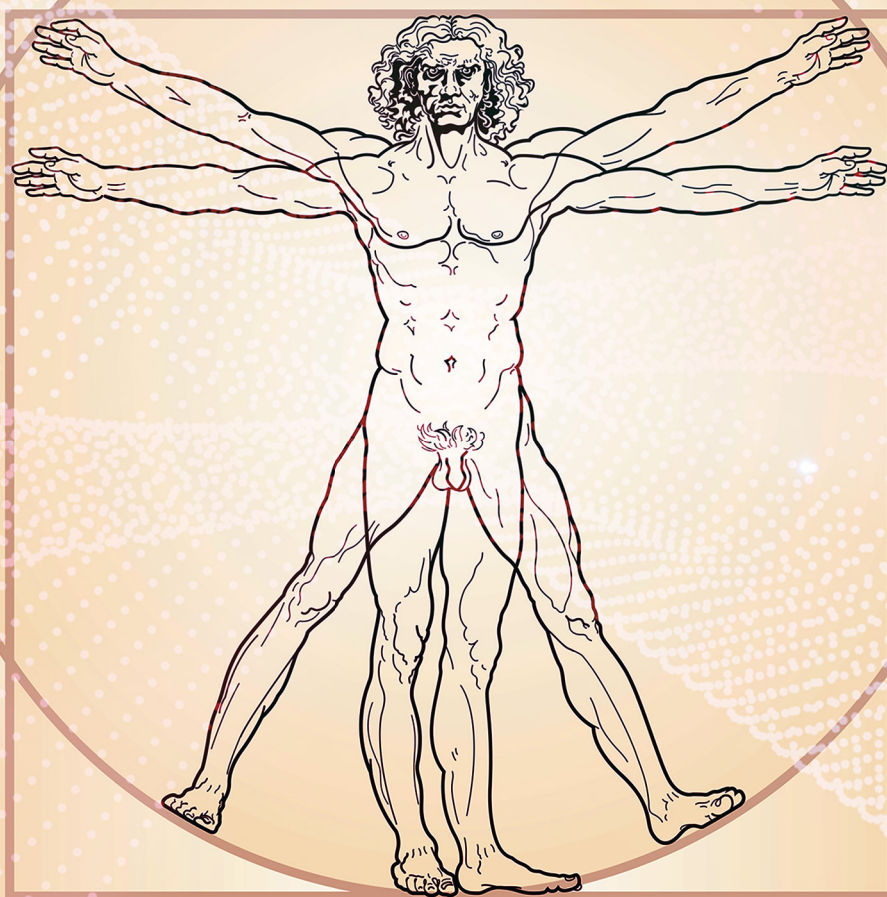

O Estudo da Anatomia Simples e Dinâmico 4

Igor Luiz Vieira de Lima Santos
Carliane Rebeca Coelho da Silva
(Organizadores)



Atena
Editora
Ano 2019

Igor Luiz Vieira de Lima Santos
Carliane Rebeca Coelho da Silva
(Organizadores)

O Estudo de Anatomia Simples e Dinâmico 4

Atena Editora
2019

2019 by Atena Editora
Copyright © Atena Editora
Copyright do Texto © 2019 Os Autores
Copyright da Edição © 2019 Atena Editora
Editora Executiva: Prof^a Dr^a Antonella Carvalho de Oliveira
Diagramação: Natália Sandrini
Edição de Arte: Lorena Prestes
Revisão: Os Autores

O conteúdo dos artigos e seus dados em sua forma, correção e confiabilidade são de responsabilidade exclusiva dos autores. Permitido o download da obra e o compartilhamento desde que sejam atribuídos créditos aos autores, mas sem a possibilidade de alterá-la de nenhuma forma ou utilizá-la para fins comerciais.

Conselho Editorial

Ciências Humanas e Sociais Aplicadas

Prof. Dr. Álvaro Augusto de Borba Barreto – Universidade Federal de Pelotas
Prof. Dr. Antonio Carlos Frasson – Universidade Tecnológica Federal do Paraná
Prof. Dr. Antonio Isidro-Filho – Universidade de Brasília
Prof. Dr. Constantino Ribeiro de Oliveira Junior – Universidade Estadual de Ponta Grossa
Prof^a Dr^a Cristina Gaio – Universidade de Lisboa
Prof. Dr. Deyvison de Lima Oliveira – Universidade Federal de Rondônia
Prof. Dr. Gilmei Fleck – Universidade Estadual do Oeste do Paraná
Prof^a Dr^a Ivone Goulart Lopes – Istituto Internazionele delle Figlie de Maria Ausiliatrice
Prof. Dr. Julio Candido de Meirelles Junior – Universidade Federal Fluminense
Prof^a Dr^a Lina Maria Gonçalves – Universidade Federal do Tocantins
Prof^a Dr^a Natiéli Piovesan – Instituto Federal do Rio Grande do Norte
Prof^a Dr^a Paola Andressa Scortegagna – Universidade Estadual de Ponta Grossa
Prof. Dr. Urandi João Rodrigues Junior – Universidade Federal do Oeste do Pará
Prof^a Dr^a Vanessa Bordin Viera – Universidade Federal de Campina Grande
Prof. Dr. Willian Douglas Guilherme – Universidade Federal do Tocantins

Ciências Agrárias e Multidisciplinar

Prof. Dr. Alan Mario Zuffo – Universidade Federal de Mato Grosso do Sul
Prof. Dr. Alexandre Igor Azevedo Pereira – Instituto Federal Goiano
Prof^a Dr^a Daiane Garabeli Trojan – Universidade Norte do Paraná
Prof. Dr. Darllan Collins da Cunha e Silva – Universidade Estadual Paulista
Prof. Dr. Fábio Steiner – Universidade Estadual de Mato Grosso do Sul
Prof^a Dr^a Girlene Santos de Souza – Universidade Federal do Recôncavo da Bahia
Prof. Dr. Jorge González Aguilera – Universidade Federal de Mato Grosso do Sul
Prof. Dr. Ronilson Freitas de Souza – Universidade do Estado do Pará
Prof. Dr. Valdemar Antonio Paffaro Junior – Universidade Federal de Alfenas

Ciências Biológicas e da Saúde

Prof. Dr. Benedito Rodrigues da Silva Neto – Universidade Federal de Goiás
Prof.^a Dr.^a Elane Schwinden Prudêncio – Universidade Federal de Santa Catarina
Prof. Dr. Gianfábio Pimentel Franco – Universidade Federal de Santa Maria
Prof. Dr. José Max Barbosa de Oliveira Junior – Universidade Federal do Oeste do Pará

Profª Drª Natiéli Piovesan – Instituto Federal do Rio Grande do Norte
Profª Drª Raissa Rachel Salustriano da Silva Matos – Universidade Federal do Maranhão
Profª Drª Vanessa Lima Gonçalves – Universidade Estadual de Ponta Grossa
Profª Drª Vanessa Bordin Viera – Universidade Federal de Campina Grande

Ciências Exatas e da Terra e Engenharias

Prof. Dr. Adélio Alcino Sampaio Castro Machado – Universidade do Porto
Prof. Dr. Eloi Rufato Junior – Universidade Tecnológica Federal do Paraná
Prof. Dr. Fabrício Menezes Ramos – Instituto Federal do Pará
Profª Drª Natiéli Piovesan – Instituto Federal do Rio Grande do Norte
Prof. Dr. Takeshy Tachizawa – Faculdade de Campo Limpo Paulista

Conselho Técnico Científico

Prof. Msc. Abrãao Carvalho Nogueira – Universidade Federal do Espírito Santo
Prof. Dr. Adaylson Wagner Sousa de Vasconcelos – Ordem dos Advogados do Brasil/Seccional Paraíba
Prof. Msc. André Flávio Gonçalves Silva – Universidade Federal do Maranhão
Prof.ª Drª Andreza Lopes – Instituto de Pesquisa e Desenvolvimento Acadêmico
Prof. Msc. Carlos Antônio dos Santos – Universidade Federal Rural do Rio de Janeiro
Prof. Msc. Daniel da Silva Miranda – Universidade Federal do Pará
Prof. Msc. Eliel Constantino da Silva – Universidade Estadual Paulista
Prof.ª Msc. Jaqueline Oliveira Rezende – Universidade Federal de Uberlândia
Prof. Msc. Leonardo Tullio – Universidade Estadual de Ponta Grossa
Prof.ª Msc. Renata Luciane Polsaque Young Blood – UniSecal
Prof. Dr. Welleson Feitosa Gazel – Universidade Paulista

Dados Internacionais de Catalogação na Publicação (CIP) (eDOC BRASIL, Belo Horizonte/MG)	
E82	O estudo de anatomia simples e dinâmico 4 [recurso eletrônico] / Organizadores Igor Luiz Vieira de Lima Santos, Carliane Rebeca Coelho da Silva. – Ponta Grossa, PR: Atena Editora, 2019. – (O Estudo de Anatomia Simples e Dinâmico; v. 4) Formato: PDF Requisitos de sistema: Adobe Acrobat Reader Modo de acesso: World Wide Web Inclui bibliografia ISBN 978-85-7247-644-7 DOI 10.22533/at.ed.447192509 1. Anatomia – Estudo e ensino. 2. Medicina I. Santos, Igor Luiz Vieira de Lima. II. Silva, Carliane Rebeca Coelho da III. Série. CDD 611
Elaborado por Maurício Amormino Júnior – CRB6/2422	

Atena Editora
Ponta Grossa – Paraná - Brasil
www.atenaeditora.com.br
contato@atenaeditora.com.br

APRESENTAÇÃO

Anatomia (do grego, ana = parte, tomia = cortar em pedaços) é a ciência que estuda os seres organizados, é um dos estudos mais antigos da humanidade, muitos consideram seu início já em meados do século V a.C, onde os egípcios já haviam desenvolvido técnicas de conservação dos corpos e algumas elementares intervenções cirúrgicas.

Anatomia é uma pedra angular da educação em saúde. Muitas vezes, é um dos primeiros tópicos ensinados nos currículos médicos ou em outras áreas da saúde como pré-requisito, sendo o estudo e o conhecimento fundamental para todos os estudantes e profissionais das áreas biológicas e da saúde, sendo indispensável para um bom exercício da profissão.

O estudo da Anatomia é o alicerce para a construção do conhecimento do estudante e futuro profissional e deve ser estimulado e desenvolvido através dos mais variados recursos, sejam eles virtuais, impressos ou práticos.

Pensando em fornecer uma visão geral sobre o assunto a ser estudado, elaboramos esse material para estimular seu raciocínio, seu espírito crítico utilizando uma linguagem clara e acessível, dosando o aprofundamento científico pertinente e compatível com a proposta desta obra.

Esta obra vem como um recurso auxiliar no desenvolvimento das habilidades necessárias para a compreensão dos conceitos básicos anatômicos.

Um dos objetivos centrais da concepção desse compêndio é fornecer uma visão geral sobre o assunto a ser estudado, preparando o leitor para compreender as correlações dos sistemas e conhecer os aspectos relevantes sobre a Anatomia prática, filosófica e educativa.

É nesse contexto e com essa visão de globalização desse conhecimento que se insere os trabalhos apresentados neste livro.

Começando assim, pela Anatomia Animal Comparada e Aplicada onde são discutidos estudos anatômicos a respeito dos mais diferentes tipos de animais e o entendimento de suas estruturas orgânicas, bem como suas relações anatômicas gerais em diversas vertentes de pesquisa.

Em seguida o livro nos traz discussões sobre os Estudos em Anatomia Artística e Histórica, com o entendimento de que a representação artística depende do conhecimento da morfologia do corpo, num plano descritivo e num plano funcional, resultando em uma aproximação da Arte e da Ciência.

Posteriormente, a Anatomia Humana e Aplicada, é estudada voltada para o estudo da forma e estrutura do corpo humano, focando também nos seus sistemas e no funcionamento dos mesmos.

Na quarta área deste livro estudamos o Ensino de Anatomia e Novos Modelos Anatômicos, focando na importância do desenvolvimento de novas metodologias para as atividades didáticas, médicas, cirúrgicas e educativas como um todo favorecendo

o aprendizado do aluno e gerando novas possibilidades.

Logo em seguida temos os Estudos Multivariados em Anatomia, abrangendo tópicos diversos e diferenciados a respeito do estudo e do funcionamento das interações generalistas dentro da anatomia, bem como novas possibilidades para novos materiais e abordagens médicas.

Na sexta área temos a análise de Relatos e Estudos de Caso em Anatomia Humana focando nas estruturas e funções do corpo, das áreas importantes à saúde, ou seja, trata dos sintomas e sinais de um paciente e ajuda a interpretá-los.

Por fim temos Revisões Sobre Temas em Anatomia focando na importância do estudo para os seus diversos campos englobando variações anatômicas, diagnósticos, tratamentos e sua importância para o conhecimento geral do aluno.

Nosso empenho em oferecer-lhe um bom material de estudo foi monumental. Esperamos que o material didático possibilite a compreensão do conteúdo resultando numa aprendizagem significativa e aproveitamento do seu conhecimento para seus campos de pesquisa.

Nossos agradecimentos a cada leitor que acessar esse trabalho, no desejo de que o mesmo seja de importante finalidade e contribua significativamente para seu conhecimento e para todos os seus objetivos como aluno, professor, pesquisador ou profissional das áreas afins.

Boa leitura.

Igor Luiz Vieira de Lima Santos
Carliane Rebeca Coelho da Silva

SUMÁRIO

ÁREA 5: ESTUDOS MULTIVARIADOS EM ANATOMIA

CAPÍTULO 1 1

AINDA HÁ VIDA – IMPLANTAÇÃO DO PROGRAMA DE DOAÇÃO DE CORPOS DE UMA INSTITUIÇÃO PÚBLICA DO INTERIOR DE MINAS GERAIS

Jonas Augusto Ramos
Vinícius Sacramento Resende
Brenda Senra Duque Ramos
Bárbara Reis Mauro Maia
Caio Henrique Santos Almeida
Helena Maria Delgado Oliveira
Nathália Nascimento Vasconcelos
Liliane Vanessa Costa Pereira
Sérgio Geraldo Veloso
Laila Cristina Moreira Damázio

DOI 10.22533/at.ed.4471925091

CAPÍTULO 2 8

EFEITO DA NUTRIÇÃO E SENESCÊNCIA SOBRE A MORFOFISIOLOGIA DO INTESTINO E DOS NEURÔNIOS DO PLEXO MIOENTÉRICO

Marcelo José Santiago Lisboa

DOI 10.22533/at.ed.4471925092

CAPÍTULO 3 22

IMPORTÂNCIA DO CONHECIMENTO DA ANATOMIA HUMANA NO ATENDIMENTO PRÉ-HOSPITALAR EM VÍTIMA DE TRAUMA

Maria Luiza Barbosa Batista
Adriana Maciel Gomes
José Ossian Almeida Souza Filho

DOI 10.22533/at.ed.4471925093

CAPÍTULO 4 25

LESÕES DO MANGUITO ROTADOR EM JOGADORES DE TÊNIS: UMA LIÇÃO DE ANATOMIA

Vitória Freitas Silva
Rafael Vinicius Londero Quintino Dos Santos
Letícia Fiuza Lopes
Leonardo Cortázio Boschini
João Victor Wutkovesky Almada de Angelis
Vitória Braziellas Justiniano
Agustín Miguel Rodrigues de Lima

DOI 10.22533/at.ed.4471925094

CAPÍTULO 5 33

ÓLEO DE COCO, UMA ALTERNATIVA DE DIAFANIZADOR NA TÉCNICA HISTOLÓGICA

Brenda Oliveira de Abreu
Alex Jorge Cabral da Cunha
Inalda Maria de Oliveira Messias
João Ferreira da Silva Filho
Mônica Simões Florêncio
Mércia Cristina de Magalhães Caraciolo
Júlio Brando Messias

DOI 10.22533/at.ed.4471925095

CAPÍTULO 6 41

PERFIL DOS DOADORES DO PROGRAMA DE DOAÇÃO DE CORPOS DE UMA UNIVERSIDADE PÚBLICA DO INTERIOR DE MINAS GERAIS

Jonas Augusto Ramos
Brenda Senra Duque Ramos
Bethânia Ferreira Nascimento
Guilherme Sousa Toledo
João Guilherme Lino da Silva
Nathália Nascimento Vasconcelos
Liliane Vanessa Costa Pereira
Sérgio Geraldo Veloso
Laila Cristina Moreira Damázio

DOI 10.22533/at.ed.4471925096

CAPÍTULO 7 51

RESISTÊNCIA ÓSSEA MEDIANTE COMPRESSÃO AUTOMATIZADA

Ana Caroline dos Santos
Thatiane Kristina Pereira da Silva Reis
Nelson Cárdenas Olivier
Marcelo Domingues de Faria

DOI 10.22533/at.ed.4471925097

CAPÍTULO 8 56

UM NOVO PROTOCOLO NA ETAPA DE DESIDRATAÇÃO E HIDRATAÇÃO NA ROTINA HISTOLÓGICA, UTILIZANDO ÁLCOOL COMBUSTÍVEL

Brenda Oliveira de Abreu
Alex Jorge Cabral da Cunha
Inalda Maria de Oliveira Messias
João Ferreira da Silva Filho
Mônica Simões Florêncio
Mércia Cristina de Magalhães Caraciolo
Júlio Brando Messias

DOI 10.22533/at.ed.4471925098

ÁREA 6: RELATOS E ESTUDOS DE CASO EM ANATOMIA HUMANA

CAPÍTULO 9 67

ARTÉRIA OBTURATÓRIA E EPIGÁSTRICA INFERIOR ORIGINADAS NA ARTÉRIA FEMORAL A PARTIR DE UM TRONCO COMUM

Ronny Helson de Souza Alves
Alice Cristina Borges Vidinha
Carlos Reinaldo Ribeiro da Costa
Helder Pimenta Bindá
Altair Rodrigues Chaves
Márcio Neves Stefani
Gustavo Militão Souza do Nascimento
Daniela Baptista Frazão
Leandro Maquiné Nunes Gonçalves
João Luiz Silva Botelho Albuquerque da Cunha
João Victor da Costa Nunes
Pedro Paulo Dias Ribeiro

DOI 10.22533/at.ed.4471925099

CAPÍTULO 10 71

ASPECTOS NA RESSONÂNCIA MAGNÉTICA DA ARTÉRIA SUBCLÁVIA DIREITA ABERRANTE

Ana Helena Leandro Cordeiro
Andiry Thamakave Leite Guedes
Gabriela Lira Nóbrega Falconi de Carvalho
Lincoln da Silva Freitas

DOI 10.22533/at.ed.44719250910

CAPÍTULO 11 80

AUSÊNCIA BILATERAL DO MÚSCULO QUADRADO FEMORAL – RELATO DE CASO

Carlos Reinaldo Ribeiro Da Costa
Rodrigo Augusto de Moraes Pereira
Ronny Helson de Souza Alves
Daniela Baptista Frazão
Albert Einstein da Silva Marques
Giovanna Guimarães BIASON
Alice Cristina Borges Vidinha
Núria Medeiros Mendonça
Luan Felipe de Souza Cardoso
Danilo Issa Mitozo Veras
Anelisa Campana Itinose
Gustavo Militão de Souza Nascimento

DOI 10.22533/at.ed.44719250911

CAPÍTULO 12 85

COMPLICAÇÕES ASSOCIADAS À ANOMALIA CONGÊNITA RENAL: RIM EM FERRADURA

Matheus Rodrigues Nóbrega
Laura Oliveira Rolim de Carvalho
Rebecca Oliveira Rolim de Carvalho
Mateus Guimarães Lage Reggiani
Taliny Zubisarranya Teoclaudylyanny Teotônio de Farias
Lucas Meneses Alverga
Giovanni Dela Bianca de Ataíde
Andressa de Souza Gomes
Hellen Maria Gomes da Nóbrega
Victor Ribeiro Xavier Costa

Rogério Nazário de Oliveira
Luiz Luna Barbosa
DOI 10.22533/at.ed.44719250912

CAPÍTULO 13 91

CORDÃO UMBILICAL DUPLO EM GÊMEOS TORACO-ONFALÓPAGOS: RELATO DE CASO

Roselaine Palhares Alves
Ingrid Eloise Trombine Batista
João Victor Rodrigues
Gabriel Decco Faucz
Leonardo Ito Yui
Cristiane Neves Alessi Pissulin

DOI 10.22533/at.ed.44719250913

CAPÍTULO 14 102

ECTASIA DA ARTÉRIA VERTEBRAL EM REGIÃO PRÉ-VERTEBRAL: RELATO DE CASO

Raulcilaine Érica dos Santos
Augusto Séttemo Ferreira
Fernanda Cristina Caldeira Molina
Matheus Alexandre da Silva Taliari
Luís Fernando Ricci Boer
Fernando Batigália
Rogério Rodrigo Ramos

DOI 10.22533/at.ed.44719250914

CAPÍTULO 15 108

ESTENOSE DE JUNÇÃO PIELOURETERAL COM HIDRONEFROSE GRAU III: ESTUDO DE CASO

Davi Lima Medeiros
Antonio Medeiros Sobral Neto
Artur Puziski Ferreira de Melo
Bruna Braga Nóbrega de Holanda Barreto
Francisco de Assis Silva Segundo
Gabriela de Almeida Maia Madruga
Gabriela Puziski Ferreira de Melo
Otacílio Francisco Paraguay Figueiredo
Renata Lima Medeiros

DOI 10.22533/at.ed.44719250915

CAPÍTULO 16 112

MIOMA PARIDO: UM RELATO DE CASO

Gabriela Rocha Nascimento
Ingrid Ramalho Dantas de Castro
Ingrid Botelho Ribeiro
Maíra Rodrigues Teixeira Cavalcante
Marcus Vinicius Quirino Ferreira
Erica de Brito Marques Cruz
Lara Nilian de Azevedo Guedes
Isabela Vieira Melo
Marília Rebecca Ferreira Rodrigues
Rodrigo Rocha Nascimento
Fernando Carlos do Nascimento Silva

DOI 10.22533/at.ed.44719250916

CAPÍTULO 17 117

RARA VARIAÇÃO ANATÔMICA EM VÉRTEBRA C2 ÁXIS

Giuliano Roberto Gonçalves
Jéssica Silva Ferreira
Luiz Cesar Gerotto Junior
Giulia Saldini Coelho Pereira
Lucas José De Souza Silva
Leandro Henrique Grecco

DOI 10.22533/at.ed.44719250917

CAPÍTULO 18 125

RELAÇÃO ENTRE FUNÇÃO MANDIBULAR E POSTURA CÉRVICO-TORÁCICA: RELATO DE CASO

Victor Alexandre Felício Trancoso
Ana Paula de Lima Ferreira
Juliana Avelino Santiago
Carolina Natália Lima Vieira
Maryllian de Albuquerque Vieira
Carla Cabral dos Santos Accioly Lins

DOI 10.22533/at.ed.44719250918

CAPÍTULO 19 132

RELATO DE CASO: MALFORMAÇÃO ARTERIOVENOSA (MAV) UTERINA

Matheus Nascimento Matos
Larissa Viviane Sampaio Negrão

DOI 10.22533/at.ed.44719250919

CAPÍTULO 20 138

VARIAÇÃO MORFOLÓGICA NO ARCO PALMAR SUPERFICIAL: RELATO DE CASO

Lorhainne Márjore Gomes Bastos
Gustavo Lúcio Monteiro de França
Daniel Garcia Silva
João Batista Alves de Assis
Henry Marlon Coelho Pires
Artur Cunha Vasconcelos
Raniery José Fernandes

DOI 10.22533/at.ed.44719250920

CAPÍTULO 21 144

VARIAÇÃO NA DISTRIBUIÇÃO DAS ARTÉRIAS E VEIAS CIRCUNFLEXA FEMORAL MEDIAL: UM RELATO DE CASO

Giovanna Maia
Artur Cunha Vasconcelos
Henry Marlon Coelho Pires
João Batista Alves de Assis
Raniery José Fernandes
Gustavo Lúcio Monteiro de França

DOI 10.22533/at.ed.44719250921

CAPÍTULO 22 150

VARIAÇÕES RARAS NA FORMAÇÃO DO PLEXO BRAQUIAL E EM SEUS RAMOS TERMINAIS:
UM RELATO DE CASO CADAVÉRICO

Gustavo Militão de Souza Nascimento
Alice Cristina Borges Vidinha
Carlos Reinaldo Ribeiro da Costa
Altair Rodrigues Chaves
Marcio Neves Stefani
Ronny Helson de Souza Alves
Núria Medeiros Medonça
Luan Felipe de Souza Cardoso
Danilo Issa Mitozo Veras
Anelisa Campana Itinose
Daniela Baptista Frazão
Luiza Lory Ebling Souza

DOI 10.22533/at.ed.44719250922

ÁREA 7: REVISÕES SOBRE TEMAS EM ANATOMIA

CAPÍTULO 23 153

ANÁLISE ANATÔMICA DAS DEFORMIDADES TORÁCICAS: UMA REVISÃO DE LITERATURA

Ingrid Ramalho Dantas de Castro
Marcus Vinícius Quirino Ferreira
Anna Beatriz Gallindo Machado Lacerda Santiago
Ingrid Ribeiro Botelho
Maíra Rodrigues Teixeira Cavalcante
Gabriela Rocha Nascimento
João Pedro Cavalcante Gomes Paranhos
Erica de Brito Marques Cruz
Maria Eliza Alencar Nemézio

DOI 10.22533/at.ed.44719250923

CAPÍTULO 24 157

ANATOMIA DA CRIANÇA X TRAUMA PEDIÁTRICO: UMA REVISÃO DA LITERATURA

Ana Lígia Duarte Viana Gadelha
Letícia Lemos Rios Vital
Fernando Salvo Torres de Mello

DOI 10.22533/at.ed.44719250924

CAPÍTULO 25 165

ASPECTOS ANATOMOPATOLÓGICOS DA APENDICITE AGUDA: UMA REVISÃO SISTEMÁTICA
SOBRE A ANATOMIA CIRÚRGICA DO APÊNDICE VERMIFORME

Cláudio Matias Barros Júnior
Shirley Patrícia Lino Pereira
Cíntia Thaís Duarte Matias

DOI 10.22533/at.ed.44719250925

CAPÍTULO 26 169

DOENÇA DE OSGOOD-SCHLATTER: UM ESTUDO DE REVISÃO

Virgílio Gabriel Linhares Custódio
Alany de Sousa Custódio
Ana Flávia de Souza Lima e Silva
Auxiliadora Isabela Ferreira da Silva
Carlos Fábio Vieira Júnior
Hiolanda Fernandes de Sousa
Nicole Bruna da Costa Azevedo
Thiago Oliveira Teixeira
Thiara Lumena Carneiro Rodrigues Pordeus
Thiago de Oliveira Assis

DOI 10.22533/at.ed.44719250926

CAPÍTULO 27 177

ESTUDO DA ARTE SOBRE O DIAGNÓSTICO E CONSEQUÊNCIAS DA AGENESIA DA VEIA CAVA INFERIOR

Reyvson de Queiroz Guimarães
André Monteiro Costa Araújo
Izabella de Araújo Limeira Neves
Lara Monteiro Costa Araújo
Ana Karina Holanda Leite Maia

DOI 10.22533/at.ed.44719250927

CAPÍTULO 28 181

IMPORTÂNCIA DA NEUROGÊNESE PARA O TRATAMENTO DE DOENÇAS NEURODEGENERATIVAS: UMA REVISÃO

Maria Luiza Barbosa Batista
Adriana Maciel Gomes
Tiago dos Santos Nascimento
José Ossian Almeida Souza Filho

DOI 10.22533/at.ed.44719250928

CAPÍTULO 29 184

LARINGOPLASTIA COM BALÃO COMO TRATAMENTO PARA ESTENOSE SUBGLÓTICA EM CRIANÇAS: UMA REVISÃO BIBLIOGRÁFICA

Lucas Soares Bezerra de França
Letícia Porfírio de Albuquerque
Lucas Soares Rodrigues Gomes
Renato do Amaral Antunes
Davi Lima Medeiros
Francisco de Assis Silva Segundo

DOI 10.22533/at.ed.44719250929

CAPÍTULO 30 188

RIM EM FERRADURA E SUAS POSSÍVEIS COMPLICAÇÕES PARA O PORTADOR: UMA REVISÃO DA LITERATURA

Lisandra Ianara Linhares Ferreira
Isabelle Cristina Leite Macêdo
Nargylla Bezerra de Lima
Arthur de Sousa Lima Carvalho
Hiago Carvalho Montenegro
Lucas Araújo de Castro Santana
Bruna Monara Rocha Ferreira
Fernanda Lucena Belém
Francisco José Ferreira Filho
Pedro Lucas de Oliveira Pinheiro
Ana Priscila Franca Correia
Larissa Dantas Magalhães

DOI 10.22533/at.ed.44719250930

SOBRE OS ORGANIZADORES..... 194

ÍNDICE REMISSIVO 195

MIOMA PARIDO: UM RELATO DE CASO

Gabriela Rocha Nascimento

Centro Universitário Tiradentes, Maceió- Alagoas

Ingrid Ramalho Dantas de Castro

Centro Universitário Tiradentes, Maceió- Alagoas

Ingrid Botelho Ribeiro

Centro Universitário Tiradentes, Maceió- Alagoas

Maíra Rodrigues Teixeira Cavalcante

Centro Universitário Tiradentes, Maceió- Alagoas

Marcus Vinicius Quirino Ferreira

Cesmac, Maceió- Alagoas

Erica de Brito Marques Cruz

Centro Universitário Tiradentes, Maceió- AL

Lara Nilian de Azevedo Guedes

Centro Universitário Tiradentes, Maceió-AL

Isabela Vieira Melo

Cesmac, Maceió-AL

Marília Rebecca Ferreira Rodrigues

Cesmac, Maceió-AL

Rodrigo Rocha Nascimento

Hospital Agamenon Magalhães, Recife –
Pernambuco

Fernando Carlos do Nascimento Silva

Centro De Atendimento Médico Popular (CAMP),
Maceió-AL

RESUMO: INTRODUÇÃO: Leiomiomas são tumores benignos que surgem no miométrio, contêm quantidade variável de tecido conjuntivo fibroso e, aproximadamente, 75% dos casos são assintomáticos. **OBJETIVO:** O objetivo

desse relato é apresentar um caso raro de mioma parido expelido espontaneamente.

MÉTODO: As informações do trabalho foram obtidas por prontuário, entrevista com o médico, ultrassonografia e revisão literária.

RESULTADO: Q.R.C, 28 anos, sexo feminino, secundípara, com sangramento transvaginal pós-menstrual 20 dias após a primeira consulta, acompanhado de corrimento vaginal amarelo com odor, prurido vulvar, dispareunia. Na citologia cérvico-vaginal, realizada há 8 meses, apresentou resultado inflamatório. Ao exame especular, colo uterino de difícil visualização, com presença de secreção amarelo-ferruginosa e forte odor. Feita a ultrassonografia (USG) pélvica transabdominal e transvaginal notou-se útero (489cm³), contendo miomas (subseroso, intramural e subseroso), inclusive mioma parido. Foi iniciada terapêutica clínica com metronidazol oral 250mg, por 7 dias e em creme vaginal por 8 dias, e então, encaminhada para tratamento cirúrgico. Após 13 dias, a mesma eliminou um mioma pela vagina, levando-o para o exame. Exibiu melhora do corrimento vaginal. Como conduta, repetiram-se as medicações anteriores e solicitadas USG pélvica e transvaginal. No mês seguinte, evidenciou-se: útero (103cm³), com mioma subseroso e intramural. Portanto, não foi mais indicado tratamento cirúrgico, apenas acompanhamento ultrassonográfico em 3 meses e anticoncepcional oral. **CONCLUSÃO:**

O tratamento definitivo da miomatose sintomática é cirúrgico. Porém, diante da raridade do caso, a conduta foi retificada para acompanhamento e exame ginecológico de rotina, já que mulheres com miomatose assintomática não necessitam tratamento.

PALAVRAS-CHAVES: Leiomioma; Técnicas de Diagnóstico Obstétrico e Ginecológico; Terapia por Ultrassom.

SPONTANEOUSLY EXPELLED MYOMA: A CASE REPORT

ABSTRACT: INTRODUCTION: Leiomyomas are benign tumors that appear in the myometrium, which contains a variable amount of fibrous connective tissue and approximately 75% of cases are asymptomatic. **OBJECTIVE:** The objective of this report is to present a rare case of spontaneously expelled myoma. **METHODS:** The information of the study was obtained by medical record, interview with the doctor, ultrasonography and literature review. **RESULTS:** Q.R.C, 28 years old, female, two pregnancies, with transvaginal bleeding post menstruation 20 days after the first consultation, accompanied by yellow vaginal discharge with odor, vulvar pruritus, dyspareunia. In cervical-vaginal cytology, performed 8 months ago, the patient presented inflammatory results. On specular examination, the uterine cervix was difficult to visualize, with the presence of yellow-feruginous secretion and a strong odor. After transabdominal and transvaginal pelvic ultrasonography (USG), a uterus (489cm³) containing myomas (subserosal, intramural and subserosal) was noticed, including spontaneously expelled myoma. Clinical therapy with metronidazole 250mg was initiated, oral use for 7 days and vaginal cream for 8 days, then, referred for surgical treatment. After 13 days, she eliminated a myoma through the vagina, taking it to the exam. She showed improvement in vaginal discharge. As a management, previous and requested pelvic and transvaginal USG were repeated. In the following month, the exam showed: uterus (103cm³), with subserosal and intramural myoma. Therefore, surgical treatment was no longer indicated, only ultrasound follow-up at 3 months and oral contraceptives. **CONCLUSION:** The definitive treatment of symptomatic myomatosis is surgical, however, due to the rarity of the case, the management was rectified for routine gynecological follow-up and examination, since women with asymptomatic myomatosis do not require treatment.

KEYWORDS: Leiomyoma; Diagnostic Techniques, Obstetric and Gynecological; Ultrasonic Therapy

1 | INTRODUÇÃO

Leiomiomas são tumores benignos, surgem no miométrio e contêm quantidade variável de tecido conjuntivo fibroso. Cerca de 75% dos casos são assintomáticos (CORLETA et al., 2007).

2 | OBJETIVO

O objetivo desse relato é apresentar um caso raro de mioma parido expelido espontaneamente.

3 | MÉTODO

As informações do trabalho foram obtidas por prontuário, entrevista com o médico, registro por ultrassonografia, revisão da literatura.

4 | RESULTADO

Q.R.C, 28 anos, sexo feminino, secundípara, com sangramento transvaginal pós-menstrual há 20 dias da primeira consulta, acompanhado de corrimento vaginal amarelo com odor, prurido vulvar, dispareunia.

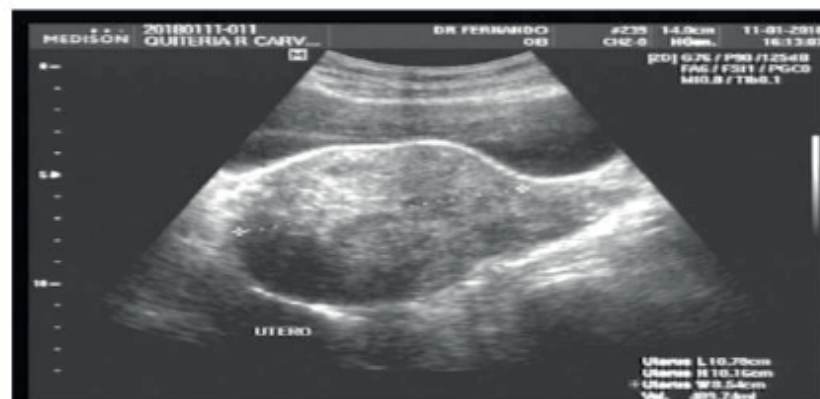
Na citologia cérvico-vaginal, realizada há 8 meses, apresentou resultado inflamatório. Ao exame especular, colo uterino de difícil visualização, com presença de secreção amarelo-ferruginosa e forte odor.

Feita a ultrassonografia (USG) pélvica transabdominal e transvaginal notou-se útero (489cm³), contendo miomas (subseroso, intramural e subseroso), inclusive mioma parido.

Foi iniciada terapêutica clínica com metronidazol 250mg, uso oral, por 7 dias e em creme vaginal por 8 dias. Então, foi encaminhada para tratamento cirúrgico.

Após 13 dias, a mesma eliminou um mioma pela vagina, levando-o para o exame. Exibiu melhora do corrimento vaginal. Como conduta, repetiram-se as medicações anteriores e solicitadas USG pélvica e transvaginal.

No mês seguinte, o exame evidenciou: útero (103cm³), com mioma subseroso e intramural. Portanto, não foi mais indicado tratamento cirúrgico, apenas acompanhamento ultrassonográfico em 3 meses e anticoncepcional oral.



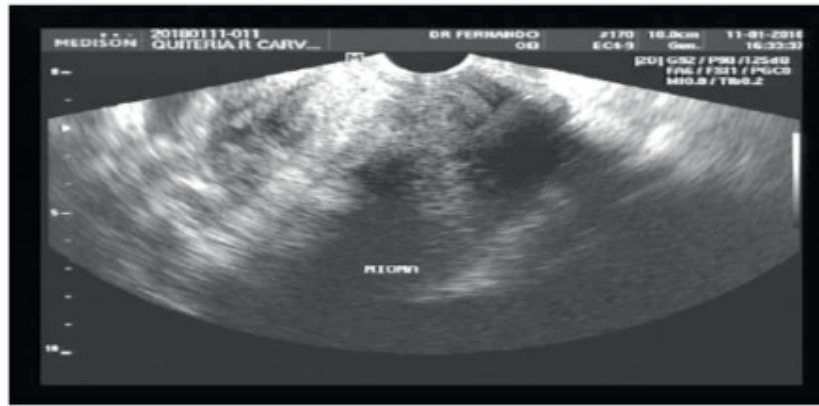


Figura 2. USG Pélvica. Mioma

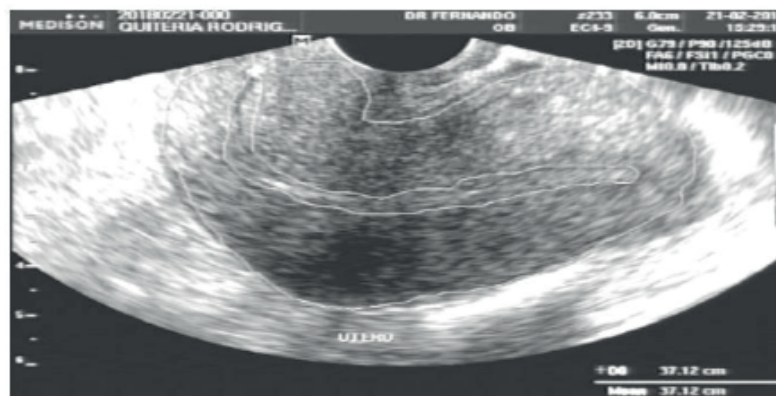


Figura 3. USG Pélvica. Útero: 103 cm³

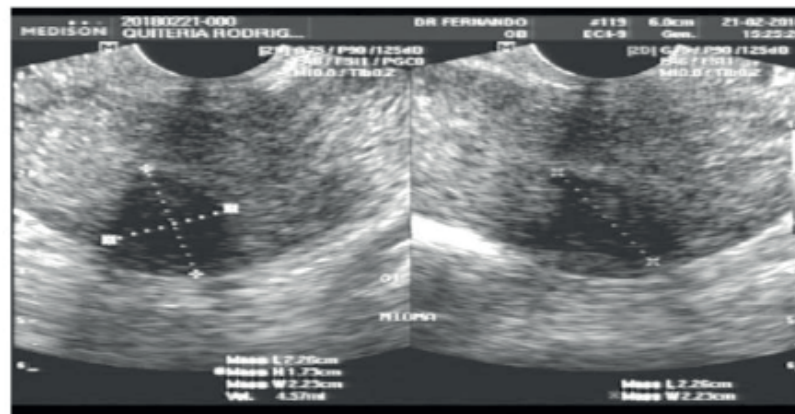


Figura 4. USG Pélvica. Mioma

5 | CONCLUSÃO

O tratamento definitivo da miomatose sintomática é cirúrgico (LEFEBVRE et al., 2003). Porém diante da raridade do caso a conduta foi retificada para acompanhamento e exame ginecológico de rotina, visto que mulheres com miomatose assintomática não necessitam tratamento (GUARNACCIA; REIN, 2001).

REFERÊNCIAS

CORLETA, Helena von Eye et al . **Tratamento atual dos miomas**. Rev. Bras. Ginecol. Obstet., Rio de Janeiro, v. 29, n. 6, p. 324-328, Junho de 2007. Disponível em: <http://www.scielo.br/scielo.php?script=sci_arttext&pid=S010072032007000600008&lng=en&nrm=iso>. Acesso: 26 Fevereiro de 2018.

Guarnaccia MM, Rein MS. **Traditional surgical approaches to uterine fibroids: abdominal myomectomy and hysterectomy**. Clin Obstet Gynecol. 2001;44(2):385-400.

Lefebvre G, Vilos G, Allaire C, Jeffrey J, Arneja J, Birch C, et al. **The management of uterine leiomyomas**. J Obstet Gynaecol Can. 2003;25(5):396-418; quiz 9-22.

SOBRE OS ORGANIZADORES

IGOR LUIZ VIEIRA DE LIMA SANTOS - Possui Graduação em Bacharelado em Ciências Biológicas pela Universidade Federal Rural de Pernambuco apresentando monografia na área de genética e microbiologia industrial. Mestrado em Genética e Biologia Molecular pela Universidade Federal do Rio Grande do Norte com dissertação na área de genética e microbiologia ambiental. Doutor em Biotecnologia pela RENORBIO (Rede Nordeste de Biotecnologia, Área de Concentração Biotecnologia em Saúde atuando principalmente com tema relacionado ao câncer de mama. Participou como Bolsista de Desenvolvimento Tecnológico Industrial Nível 3 de relevantes projetos tais como: Projeto Genoma *Anopheles darlingi*; e Isolamento de genes de interesse biotecnológico para a agricultura. Atualmente é Professor Adjunto da Universidade Federal de Campina Grande-UFCG, do Centro de Educação e Saúde onde é Líder do Grupo de Pesquisa BASE (Biotecnologia Aplicada à Saúde e Educação) e colaborador em ensino e pesquisa da UFRPE, UFRN e EMBRAPA-CNPA. Tem experiência nas diversas áreas da Genética, Microbiologia e Bioquímica com ênfase em Genética Molecular e de Microrganismos, Genética Humana, Plantas e Animais, Biologia Molecular e Biotecnologia. Atua em projetos versando principalmente sobre temas relacionados a saúde e educação nas áreas de: Nutrigenômica e Farmacogenômica, Genômica Humana Comparada, Metagenômica, Carcinogênese, Monitoramento Ambiental e Identificação Genética Molecular, Marcadores Moleculares Genéticos, Polimorfismos Genéticos, Bioinformática, Biodegradação, Biotecnologia Industrial e Aplicada a Saúde e Educação.

CARLIANE REBECA COELHO DA SILVA - Possui Graduação em Bacharelado em Ciências Biológicas pela Universidade Federal Rural de Pernambuco apresentando monografia na área de genética com enfoque em transgenia. Mestrado em Melhoramento Genético de Plantas pela Universidade Federal do Rural de Pernambuco com dissertação na área de melhoramento genético com enfoque em técnicas de imunodeteção. Doutora em Biotecnologia pela RENORBIO (Rede Nordeste de Biotecnologia, Área de Concentração Biotecnologia em Agropecuária atuando principalmente com tema relacionado a transgenia de plantas. Pós-doutorado em Biotecnologia com concentração na área de Biotecnologia em Agropecuária. Atua com linhas de pesquisa focalizadas nas áreas de defesa de plantas contra estresses bióticos e abióticos, com suporte de ferramentas biotecnológicas e do melhoramento genético. Tem experiência na área de Engenharia Genética, com ênfase em isolamento de genes, expressão em plantas, melhoramento genético de plantas via transgenia, marcadores moleculares e com práticas de transformação de plantas via ovary drip. Tem experiência na área de genética molecular, com ênfase no estudos de transcritos, expressão diferencial e expressão gênica. Integra uma equipe com pesquisadores de diferentes instituições como Embrapa Algodão, UFRPE, UEPB, UFPB e IMAMT, participando de diversos projetos com enfoque no melhoramento de plantas.

ÍNDICE REMISSIVO

A

Aberrante 71, 72, 73, 74, 76, 77, 78, 79, 144
Acidentes 22, 23, 157, 158, 159, 160, 161, 162, 163, 164
Anastomose 69, 132, 138, 140, 142
Anastomose arteriovenosa 132
Anatomia Humana 2, 3, 6, 7, 22, 23, 32, 41, 42, 43, 49, 67, 69, 80, 81, 82, 102, 107, 117, 118, 124, 143, 149, 150, 151, 156
Anomalia 71, 72, 85, 86, 89, 93, 96, 111, 132, 178, 179, 180, 188, 189, 191, 192
Anormalidades congênita 177
Apêndice 95, 165, 166, 167
Apendicite 165, 167, 168
Apofisite 169, 170, 171, 172
Arco aórtico 71, 72, 73, 74, 75, 76, 77, 78
Arco palmar superficial 138, 139, 140, 141, 142, 143
Artéria obturatória 67, 68, 69, 82
Artéria subclávia 71, 72, 73, 74, 75, 76, 77, 78, 79, 102, 103, 104, 105, 106
Artéria vertebral 74, 77, 102, 103, 104, 105, 106, 107, 119, 120
Áxis 117, 118, 119, 120, 121, 123, 124

C

C2 117, 118, 119, 120, 121
Cadáver 1, 2, 3, 41, 42, 43, 67, 69, 80, 81, 82, 104, 138, 139, 140, 144, 146, 150, 151
Ceco 16, 165, 166
Cirurgia 5, 26, 31, 46, 69, 73, 96, 108, 110, 125, 130, 153, 154, 155, 165, 166, 168
Condições patológicas anatômicas 86, 87

D

Diafanização 33, 34, 35, 36, 37, 38
Dilatação com balão 184
Dissecação 3, 4, 5, 43, 67, 68, 69, 80, 81, 82, 102, 104, 138, 140, 144, 145, 146, 147, 148, 150, 152
Dissecação cadavérica 80, 81
Doação 1, 2, 3, 4, 5, 41, 42, 43, 44, 46, 47, 48, 49, 50
Dor 73, 78, 83, 108, 109, 110, 126, 130, 164, 165, 166, 167, 171, 173, 174, 175

E

Embriologia 84, 177, 178, 180
Ensaio mecânico destrutivo 52
Ensino 1, 2, 3, 5, 6, 7, 41, 42, 43, 45, 48, 49, 50, 140, 146, 194
Eosina 33, 36, 56, 59, 60, 65
Etanol 56, 57, 58, 59, 61, 63, 64, 66

F

Fratura 27, 28, 51, 52, 55, 172, 173

Fused Kidney 188, 189, 190

G

Gemelaridade conjugada 91, 95

Gêmeos conjugados 91, 92, 96, 97

Gêmeos siameses 91

Ginecológico 113, 115, 132, 133

H

Hematoxilina 33, 36, 56, 59, 60, 65

Hematúria 108, 109, 110

Hidronefrose 108, 109, 110, 189, 190, 191

Histologia 34, 35, 38, 39, 40, 56, 65, 66, 168

I

Intestino delgado 33, 56, 59, 63

L

Laringostenose 184

Laringoplastia 184, 185, 186

Leiomioma 113

Lesões associadas ao tênis 26

M

Manguito rotador 25, 26, 27, 28, 29, 30, 31, 32

Maus-tratos infantis 157, 159

Morfofisiologia intestinal 8, 10

N

Nefrolitíase 188, 189, 190, 191, 192

O

Osgood-Schlatter 169, 170, 171, 172, 173, 174, 175, 176

Ossos 27, 51, 52, 53, 54, 55, 117, 118, 120, 125, 126, 140, 162

Osteocondrite 27, 170

P

Pectus Carinatum 153, 154, 155, 156

Pediatria 157, 159, 164, 175, 193

Pelve renal 88, 108, 109, 110, 190, 191
Pesquisa 2, 3, 6, 7, 14, 15, 19, 35, 41, 43, 48, 49, 50, 83, 87, 108, 110, 118, 120, 131, 140, 146, 157, 159, 175, 181, 188, 190, 191, 194
Plexo braquial 150, 151, 152
Plexo mioentérico 8, 10, 11, 12, 16, 17, 18, 19
Postura 125, 126, 127, 129, 130
Procedimentos topográficos 150

R

Região glútea 68, 81, 83, 144, 145, 147, 148
Relatos de casos 77, 132
Restrição calórica 8, 10, 15, 17
Rim fundido 86, 87

S

Senescência 8, 19
Sexo feminino 5, 44, 91, 92, 95, 112, 114, 125, 127, 138, 139, 140
Síndrome da Disfunção 125
Sistema circulatório 102

T

Técnicas de diagnóstico obstétrico 113
Temporomandibular 125, 126, 127, 130, 131
Tênis 25, 26, 27, 28, 30, 31
Terapia por ultrassom 113
Toracópagos 91
Tórax em funil 154

U

Útero 112, 114, 115, 132

V

Variação 11, 15, 51, 67, 68, 69, 71, 74, 75, 76, 81, 82, 83, 84, 85, 86, 87, 88, 104, 106, 107, 118, 120, 124, 138, 139, 140, 141, 145, 168
variação anatômica 68, 69, 71, 74, 75, 81, 82, 83, 84, 85, 86, 87, 88, 104, 106, 118, 124, 138, 139, 140, 145
Vascularização 134, 138, 139, 142, 144, 145
Veia cava inferior 177, 178, 180
Vértebra 117, 118, 119, 120, 121, 122, 123, 124

X

Xileno 34, 39

Agência Brasileira do ISBN
ISBN 978-85-7247-644-7

