



Emanuela Carla dos Santos
(Organizadora)

Odontologia: Serviços Disponíveis e Acesso

Emanuela Carla dos Santos

(Organizadora)

Odontologia: Serviços Disponíveis e Acesso

Atena Editora
2019

2019 by Atena Editora
Copyright © Atena Editora
Copyright do Texto © 2019 Os Autores
Copyright da Edição © 2019 Atena Editora
Editora Executiva: Profª Drª Antonella Carvalho de Oliveira
Diagramação: Karine de Lima
Edição de Arte: Lorena Prestes
Revisão: Os Autores

O conteúdo dos artigos e seus dados em sua forma, correção e confiabilidade são de responsabilidade exclusiva dos autores. Permitido o download da obra e o compartilhamento desde que sejam atribuídos créditos aos autores, mas sem a possibilidade de alterá-la de nenhuma forma ou utilizá-la para fins comerciais.

Conselho Editorial

Ciências Humanas e Sociais Aplicadas

Prof. Dr. Álvaro Augusto de Borba Barreto – Universidade Federal de Pelotas
Prof. Dr. Antonio Carlos Frasson – Universidade Tecnológica Federal do Paraná
Prof. Dr. Antonio Isidro-Filho – Universidade de Brasília
Prof. Dr. Constantino Ribeiro de Oliveira Junior – Universidade Estadual de Ponta Grossa
Profª Drª Cristina Gaio – Universidade de Lisboa
Prof. Dr. Deyvison de Lima Oliveira – Universidade Federal de Rondônia
Prof. Dr. Gilmei Fleck – Universidade Estadual do Oeste do Paraná
Profª Drª Ivone Goulart Lopes – Istituto Internazionele delle Figlie de Maria Ausiliatrice
Prof. Dr. Julio Candido de Meirelles Junior – Universidade Federal Fluminense
Profª Drª Lina Maria Gonçalves – Universidade Federal do Tocantins
Profª Drª Natiéli Piovesan – Instituto Federal do Rio Grande do Norte
Profª Drª Paola Andressa Scortegagna – Universidade Estadual de Ponta Grossa
Prof. Dr. Urandi João Rodrigues Junior – Universidade Federal do Oeste do Pará
Profª Drª Vanessa Bordin Viera – Universidade Federal de Campina Grande
Prof. Dr. Willian Douglas Guilherme – Universidade Federal do Tocantins

Ciências Agrárias e Multidisciplinar

Prof. Dr. Alan Mario Zuffo – Universidade Federal de Mato Grosso do Sul
Prof. Dr. Alexandre Igor Azevedo Pereira – Instituto Federal Goiano
Profª Drª Daiane Garabeli Trojan – Universidade Norte do Paraná
Prof. Dr. Darllan Collins da Cunha e Silva – Universidade Estadual Paulista
Prof. Dr. Fábio Steiner – Universidade Estadual de Mato Grosso do Sul
Profª Drª Girlene Santos de Souza – Universidade Federal do Recôncavo da Bahia
Prof. Dr. Jorge González Aguilera – Universidade Federal de Mato Grosso do Sul
Prof. Dr. Ronilson Freitas de Souza – Universidade do Estado do Pará
Prof. Dr. Valdemar Antonio Paffaro Junior – Universidade Federal de Alfenas

Ciências Biológicas e da Saúde

Prof. Dr. Benedito Rodrigues da Silva Neto – Universidade Federal de Goiás
Prof.ª Dr.ª Elane Schwinden Prudêncio – Universidade Federal de Santa Catarina
Prof. Dr. Gianfábio Pimentel Franco – Universidade Federal de Santa Maria
Prof. Dr. José Max Barbosa de Oliveira Junior – Universidade Federal do Oeste do Pará

Profª Drª Natiéli Piovesan – Instituto Federal do Rio Grande do Norte
Profª Drª Raissa Rachel Salustriano da Silva Matos – Universidade Federal do Maranhão
Profª Drª Vanessa Lima Gonçalves – Universidade Estadual de Ponta Grossa
Profª Drª Vanessa Bordin Viera – Universidade Federal de Campina Grande

Ciências Exatas e da Terra e Engenharias

Prof. Dr. Adélio Alcino Sampaio Castro Machado – Universidade do Porto
Prof. Dr. Eloi Rufato Junior – Universidade Tecnológica Federal do Paraná
Prof. Dr. Fabrício Menezes Ramos – Instituto Federal do Pará
Profª Drª Natiéli Piovesan – Instituto Federal do Rio Grande do Norte
Prof. Dr. Takeshy Tachizawa – Faculdade de Campo Limpo Paulista

Conselho Técnico Científico

Prof. Msc. Abrãao Carvalho Nogueira – Universidade Federal do Espírito Santo
Prof. Dr. Adaylson Wagner Sousa de Vasconcelos – Ordem dos Advogados do Brasil/Seccional Paraíba
Prof. Msc. André Flávio Gonçalves Silva – Universidade Federal do Maranhão
Prof.ª Drª Andreza Lopes – Instituto de Pesquisa e Desenvolvimento Acadêmico
Prof. Msc. Carlos Antônio dos Santos – Universidade Federal Rural do Rio de Janeiro
Prof. Msc. Daniel da Silva Miranda – Universidade Federal do Pará
Prof. Msc. Eliel Constantino da Silva – Universidade Estadual Paulista
Prof.ª Msc. Jaqueline Oliveira Rezende – Universidade Federal de Uberlândia
Prof. Msc. Leonardo Tullio – Universidade Estadual de Ponta Grossa
Prof.ª Msc. Renata Luciane Polsaque Young Blood – UniSecal
Prof. Dr. Welleson Feitosa Gazel – Universidade Paulista

Dados Internacionais de Catalogação na Publicação (CIP) (eDOC BRASIL, Belo Horizonte/MG)	
O26	<p>Odontologia [recurso eletrônico] : serviços disponíveis e acesso / Organizadora Emanuela Carla dos Santos. – Ponta Grossa, PR: Atena Editora, 2019.</p> <p>Formato: PDF Requisitos de sistema: Adobe Acrobat Reader Modo de acesso: World Wide Web Inclui bibliografia ISBN 978-85-7247-468-9 DOI 10.22533/at.ed.689191007</p> <p>1. Odontologia – Pesquisa – Brasil. I. Santos, Emanuela Carla dos.</p> <p style="text-align: right;">CDD 617.6</p>
Elaborado por Maurício Amormino Júnior – CRB6/2422	

Atena Editora
Ponta Grossa – Paraná - Brasil
www.atenaeditora.com.br
contato@atenaeditora.com.br

APRESENTAÇÃO

Observar a evolução nos serviços prestados pela Odontologia é algo muito interessante e até mesmo admirável. Historicamente, sabemos que essa área era conduzida por um sistema rústico, onde ‘cirurgiões-barbeiros’ realizavam os procedimentos inerentes ao que era considerado saúde bucal na época. Com o passar dos anos, esse sistema foi lapidado e agora disponibilizamos de tecnologia e técnicas muito precisas, que são aprimoradas cada vez mais.

A odontologia hoje está serviço da sociedade, não só na área da saúde bucal propriamente dita, mas também atuando de forma incisiva em diversos campos, buscando contribuir para melhoria da saúde em geral e qualidade de vida da população.

Diante disto podemos perceber que a Odontologia tem expandido suas fronteiras, aumentando os serviços disponíveis, o que favorece o acesso da comunidade à esta ciência.

Esta obra demonstra a evolução, citada anteriormente, trazendo artigos científicos sobre o desenvolvimento e melhoria de técnicas, áreas revolucionárias dentro da ciência odontológica, como atuação do Cirurgião-dentista na Oncologia e ambiente hospitalar, estética, plataformas digitais, saúde coletiva vista por uma nova perspectiva e relatos de casos.

Desejo a você, leitor, que estas páginas contribuam com seu crescimento profissional e possibilite percepção de novas perspectivas.

Ótima leitura!

Emanuela Carla dos Santos

SUMÁRIO

CAPÍTULO 1	1
OS SISTEMAS ADESIVOS ATUAIS IMPEDEM A MICROINFILTRAÇÃO MARGINAL?	
Ricardo Maio Gagliardi Sílvia Lustosa de Castro Jéssica Souza Cerqueira Senda Charone José Ricardo Mariano Arlindo Abreu de Castro Filho Fabiano Maluf Ana Cristina Barreto Bezerra	
DOI 10.22533/at.ed.6891910071	
CAPÍTULO 2	11
O USO DA MICROABRASÃO DE ESMALTE PARA REMOÇÃO DE MANCHAS BRANCAS SUGESTIVAS DE FLUOROSE DENTÁRIA, RELATO DE CASO CLÍNICO	
Winícius Arildo Ferreira Araújo Camila Ferreira Silva Jessica Coraiola Nevoa	
DOI 10.22533/at.ed.6891910072	
CAPÍTULO 3	17
BICHECTOMIA E A INTERMINÁVEL BUSCA HUMANA PELA BELEZA	
Sheinaz Farias Hassam Bruno de Melo Machado Wandson Lira Alustau Lara Virgínia de Almeida Alencar Cássia Luana Silva Queiroz Mariana Souza Guimarães Martins Santos Juliana Andrade Cardoso	
DOI 10.22533/at.ed.6891910073	
CAPÍTULO 4	25
RESTABELECIMENTO MORFOFUNCIONAL DE DENTES ANTERIORES PELA MATRIZ BRB: CASO CLÍNICO	
Rangel Bastos de Holanda Teixeira José Robert de Souza Marília Camila Tenório Baltar Maia Sarah Lerner Hora Laís Lemos Cabral	
DOI 10.22533/at.ed.6891910074	
CAPÍTULO 5	27
MICROBIOTA ENDODÔNTICA ASSOCIADA ÀS LESÕES REFRAATÁRIAS	
Wanessa Fernandes Matias Regis Anísio Silvestre Pinheiro Santos-Filho	
DOI 10.22533/at.ed.6891910075	

CAPÍTULO 6	38
TERAPIA ENDODÔNTICA ATRAVÉS DE REINTERVENÇÃO PARA REMOÇÃO DE ABSCESSO PERIAPICAL CRÔNICO - RELATO DE CASO CLÍNICO	
Rangel Bastos de Holanda Teixeira	
Davisson Oliveira Gomes	
Gabriela de Araujo Vieira	
Joedy Maria Costa Santa Rosa	
DOI 10.22533/at.ed.6891910076	
CAPÍTULO 7	39
TRATAMENTO ENDODÔNTICO EM PACIENTES COM NECESSIDADES ESPECIAIS	
Bruna Paloma de Oliveira	
Rafaela Souto Aldeman de Oliveira	
DOI 10.22533/at.ed.6891910077	
CAPÍTULO 8	50
MANUTENÇÃO DO REBORDO ALVEOLAR COM ENXERTO ÓSSEO PÓS EXODONTIA: UM RELATO DE CASO	
Robson Gonçalves de Mendonça	
Gustavo Silva de Mendonça	
Rafael Silva de Mendonça	
Adriana Mendonça da Silva	
Lorena Araújo Almeida	
DOI 10.22533/at.ed.6891910078	
CAPÍTULO 9	57
RESTABELECIMENTO ESTÉTICO-FUNCIONAL DE SEQUELA DE FRATURA ZIGOMÁTICA E SEIO FRONTAL	
Aécio Abner Campos Pinto Júnior	
Felipe Eduardo Baires Campos	
Luiz Felipe Lehman	
João Vitor Lemos Pinheiro	
Rafael Zetehaku Araújo	
Wagner Henriques de Castro	
DOI 10.22533/at.ed.6891910079	
CAPÍTULO 10	65
FIBROMA OSSIFICANTE BILATERAL EM MANDÍBULA: UM RELATO DE CASO RARO	
Isabela Barroso Silva	
Daniel Cavalléro Colares Uchôa	
Sarah Nascimento Menezes	
Lucas Lacerda de Souza	
Mário Augusto Ramos Júnior	
Cássio Dourado Kovacs Machado Costa	
Célio Armando Couto da Cunha Júnior	
Andrea Maia Correa Joaquim	
Flávia Sirotheau Corrêa Pontes	
Hélder Antônio Rebelo Pontes	
DOI 10.22533/at.ed.68919100710	

CAPÍTULO 11 71

ANGINA DE LUDWING: REALATO DE CASO CLÍNICO

Beatriz Soares Ribeiro Vilaça
Elvira Maria da Silva Carneiro
Gabriella Barros Rocha Barreto
Lúcio Costa Safira Andrade
Maria Emmanoelle Mascarenhas Pinto

DOI 10.22533/at.ed.68919100711

CAPÍTULO 12 74

CARCINOMA EPIDERMÓIDE DE LÍNGUA: A IMPORTÂNCIA DO CONHECIMENTO DO CIRURGIÃO-DENTISTA NO DIAGNÓSTICO PRECOCE

Fabiano de Sant'Ana dos Santos
Geovana Breciani Nogueira

DOI 10.22533/at.ed.68919100712

CAPÍTULO 13 82

A IMPORTÂNCIA DA BIÓPSIA NO DIAGNÓSTICO DO CÂNCER DE BOCA. RELATO DE CASO CLÍNICO

Fabiano de Sant'Ana dos Santos
Amanda Toledo Muzetti
Bruna de Almeida Lopes

DOI 10.22533/at.ed.68919100713

CAPÍTULO 14 88

ARTRITE REUMATOIDE ASSOCIADA À DOENÇA PERIODONTAL E DESMINERALIZAÇÃO ÓSSEA

Larissa Knysak Ranthum
Vitoldo Antonio Kozlowski Junior

DOI 10.22533/at.ed.68919100714

CAPÍTULO 15 105

PERCEPÇÃO DA CONDIÇÃO BUCAL DE PACIENTES ONCOLÓGICOS EM UMA UNIDADE DE ALTA COMPLEXIDADE EM FEIRA DE SANTANA- BA

Edla Carvalho Lima Porto
Julita Maria Freitas Coelho
Bruna Matos Santos
Caroline Santos Silva
Samilly Silva Miranda
Maurício Mitsuo Monção
Sarah dos Santos Conceição
Élayne Mariola Mota Santos
Guthierre Almeida Portugal
Sarah Souza Barros
Luciana Carvalho Bernardes Pereira

DOI 10.22533/at.ed.68919100715

CAPÍTULO 16 116

A OXIGENOTERAPIA HIPERBÁRICA E SUAS APLICAÇÕES NA ODONTOLOGIA: UMA REVISÃO DE LITERATURA

Larissa Oliveira Ramos Silva
Lucas Da Silva Barreto
David Júnio De Oliveira Pôppe
Marcelo Oldack Silva Dos Santos
Rafael Drummond Rodrigues
Paloma Heine Quintas,
Carlos Vinícius Ayres Moreira
Rafael Moreira Daltro
Edval Reginaldo Tenório Júnior
Joaquim De Almeida Dultra

DOI 10.22533/at.ed.68919100716

CAPÍTULO 17 123

CISTOS INFLAMATORIOS EM PACIENTES INFANTIS: METODO DE APROVEITAMENTO DE DENTES ENVOLVIDOS

Thalles Moreira Suassuna
Fábio Correia Sampaio
José Wilson Noletto Ramos Júnior
Ávilla Pessoa Aguiar
Nathalie Murielly Rolim de Abreu
Tácio Candeia Lyra

DOI 10.22533/at.ed.68919100717

CAPÍTULO 18 130

TREATMENT OF INCOMPLETE RHIZOGENESIS THROUGH PULP REVASCULARIZATION TECHNIQUE. A CASE REPORT

Evelynn Crhistyann Medeiros Duarte
Laísa Thaíse De Oliveira Batista
Augusto César Fernandes De Lima
Camila Ataíde Rebouças
Ana Lúcia Moreira
Aurino Fernandes De Brito Júnior
Máclilio Dias Chaves De Oliveira
Fábio Roberto Dametto

DOI 10.22533/at.ed.68919100718

CAPÍTULO 19 139

PERCEPÇÃO DE PUÉRPERAS EM RELAÇÃO À ATUAÇÃO DO CIRURGIÃO-DENTISTANO SERVIÇO HOSPITALAR

Caique Mariano Pedroso
Karol Keplin
Maria Cecília Carneiro Weinert
Amanda Teixeira Darold
Ana Paula Xavier Ravelli
Fabiana Bucholdz Teixeira Alves

DOI 10.22533/at.ed.68919100719

CAPÍTULO 20 148

DIAGNÓSTICO SITUACIONAL DA POLICLINICA E CEO DO GEORGE AMÉRICO – PET SAÚDE/
GRADUASUS – ODONTOLOGIA

Lydia de Brito Santos
Claudia Cerqueira Graça Carneiro
Dayliz Quinto Pereira
Ivana Conceição Oliveira da Silva
Juliana Albuquerque Reis Barreto
Laerte Oliveira Barreto Neto
Veruschka Hana Sakaki Souza Monteiro
Amanda Silva Gama
Leticia Santos Souza
Pedro Gabriel Dantas Guedes
Polyana Pedreira Pimenta

DOI 10.22533/at.ed.68919100720

CAPÍTULO 21 156

HÁ EQUIDADE NA DISTRIBUIÇÃO DO SERVIÇO ODONTOLÓGICO NA ATENÇÃO PRIMÁRIA?

Amanda Luiza Marconcini
Roberta Lamoglia
Carolina Matteussi Lino
Cristina Berger Fadel
Manoelito Ferreira Silva Junior

DOI 10.22533/at.ed.68919100721

CAPÍTULO 22 165

USO DO PRONTUÁRIO ODONTOLÓGICO NO SERVIÇO PÚBLICO SOB A ÓTICA DE
COORDENADORES DE SAÚDE BUCAL

Cosmo Helder Ferreira da Silva
Angélica Carmem Santiago de Sousa
Gabriela Soares Santana
Eduardo da Cunha Queiroz
Zila Daniere Dutra dos Santos
Roque Soares Martins Neto
Andressa Aires Alencar
Adricia Kelly Marques Bento
Sofia Vasconcelos Carneiro
Luiz Filipe Barbosa Martins

DOI 10.22533/at.ed.68919100722

CAPÍTULO 23 178

AValiação ESPECTROFOTOMÉTRICA DA ESTABILIDADE DE COR DE 4 MARCAS COMERCIAIS
DE DENTES ARTIFICIAIS

Melissa Okihiro
Nerildo Luiz Ulbrich
Emanuela Carla dos Santos
Marcos André Kalabaide Vaz
Rui Fernando Mazur
Ana Paula Gebert de Oliveira Franco

DOI 10.22533/at.ed.68919100723

CAPÍTULO 24 186

ESCANEAMENTO INTRAORAL EM PRÓTESE MÚLTIPLA E UNITÁRIA SOBRE IMPLANTES: PRECISÃO, TEMPO DE TRABALHO, CONFORTO E CUSTO

Joselúcia da Nóbrega Dias
Karen Oliveira Peixoto
Kêiverton Rones Gurgel Paiva
Larissa Mendonça de Miranda
Raissa Pinheiro de Paiva
Taciana Emília Leite Vila-Nova
Adriana da Fonte Porto Carreiro
Erika Oliveira de Almeida
Gustavo Augusto Seabra Barbosa

DOI 10.22533/at.ed.68919100724

CAPÍTULO 25 199

OVERLAY: ALTERNATIVA PROVISÓRIA PARA A REABILITAÇÃO DE PACIENTES COM DIMENSÃO VERTICAL DE OCLUSÃO DIMINUÍDA

Eloísa Cesário Fernandes
Mikaele Garcia de Medeiros
Mauro Bezerra do Nascimento Júnior
Glécio Clemente de Araújo Filho
Eduardo José Guerra Seabra
Juliana Carvalho Sá

DOI 10.22533/at.ed.68919100725

CAPÍTULO 26 207

ESTUDO COMPARATIVO DO EXTRATO GLICÓLICO DE ROMÃ (*PUNICA GRANATUM L.*) À 10% INCORPORADO EM ENXAGUATÓRIO BUCAL FRENTE AO CLOREXIDINE 0,12%

Guilherme Brambilla
Léa Maria Franceschi Dallanora
Marta Diogo Garrastazu
Soraia Almeida Watanabe Imanishi
Bruna Eliza De Dea
Fabio José Dallanora

DOI 10.22533/at.ed.68919100726

CAPÍTULO 27 217

SORRISO TEEN: APLICATIVO *MOBILE* E UTILIZAÇÃO DE REDE SOCIAL COMO ESTRATÉGIA DE ORIENTAÇÃO EM SAÚDE BUCAL PARA JOVENS E ADOLESCENTES

Patricia Lopes Milanesi Camargo Penteado
Melissa Thiemi Kato

DOI 10.22533/at.ed.68919100727

CAPÍTULO 28 232

ESTILO DE VIDA, AUTOCUIDADO BUCAL E CONDIÇÃO METABÓLICA DE ADULTOS ATENDIDOS EM UM CENTRO DE ATENÇÃO AO DIABÉTICO E HIPERTENSO DE UMA REGIÃO URBANA

Edla Carvalho Lima Porto
Julita Maria Freitas Coelho
Bruna Matos Santos
Caroline Santos Silva
Samilly Silva Miranda
Maurício Mitsuo Monção
Sarah dos Santos Conceição
Élayne Mariola Mota Santos
Guthierre Almeida Portugal
Sarah Souza Barros
Luciana Carvalho Bernardes Pereira

DOI 10.22533/at.ed.68919100728

CAPÍTULO 29 244

O PAPEL DA AUDITORIA NAS NEGOCIAÇÕES E COMPRAS DE ÓRTESE, PRÓTESE E MATERIAL ESPECIAL NAS OPERADORAS DE SAÚDE

Rafaela Souto Aldeman de Oliveira
Bruna Paloma de Oliveira

DOI 10.22533/at.ed.68919100729

CAPÍTULO 30 254

AVALIAÇÃO EM MEV DO INTERCAMBIAMENTO DE UCLAS EM DIFERENTES IMPLANTES

Zandra Meire de Melo Coelho
Carlos Nelson Elias
James Carlos Nery
George Furtado Guimarães
Márcio Luiz Bastos Leão

DOI 10.22533/at.ed.68919100730

SOBRE A ORGANIZADORA..... 268

FIBROMA OSSIFICANTE BILATERAL EM MANDÍBULA: UM RELATO DE CASO RARO

Isabela Barroso Silva

Universidade Federal do Pará, Hospital
Universitário João de Barros Barreto,
Departamento de Patologia Bucal e Cirurgia
Bucomaxilofacial
Belém – Pará

Daniel Cavalléro Colares Uchôa

Universidade Federal do Pará, Hospital
Universitário João de Barros Barreto,
Departamento de Patologia Bucal e Cirurgia
Bucomaxilofacial
Belém – Pará

Sarah Nascimento Menezes

Universidade Federal do Pará, Hospital
Universitário João de Barros Barreto,
Departamento de Patologia Bucal e Cirurgia
Bucomaxilofacial
Belém – Pará

Lucas Lacerda de Souza

Universidade Federal do Pará, Hospital
Universitário João de Barros Barreto,
Departamento de Patologia Bucal e Cirurgia
Bucomaxilofacial
Belém – Pará

Mário Augusto Ramos Júnior

Universidade Federal do Pará, Hospital
Universitário João de Barros Barreto,
Departamento de Patologia Bucal e Cirurgia
Bucomaxilofacial
Belém – Pará

Cássio Dourado Kovacs Machado Costa

Universidade Federal do Pará, Hospital

Universitário João de Barros Barreto,
Departamento de Patologia Bucal e Cirurgia
Bucomaxilofacial
Belém – Pará

Célio Armando Couto da Cunha Júnior

Universidade Federal do Pará, Hospital
Universitário João de Barros Barreto,
Departamento de Patologia Bucal e Cirurgia
Bucomaxilofacial
Belém – Pará

Andrea Maia Correa Joaquim

Universidade Federal do Pará, Hospital
Universitário João de Barros Barreto,
Departamento de Patologia Bucal e Cirurgia
Bucomaxilofacial
Belém – Pará

Flávia Sirotheau Corrêa Pontes

Universidade Federal do Pará, Hospital
Universitário João de Barros Barreto,
Departamento de Patologia Bucal e Cirurgia
Bucomaxilofacial
Belém – Pará

Hélder Antônio Rebelo Pontes

Universidade Federal do Pará, Hospital
Universitário João de Barros Barreto,
Departamento de Patologia Bucal e Cirurgia
Bucomaxilofacial
Belém – Pará

RESUMO: Fibromas ossificantes representam, aproximadamente, 50,8% de todas as lesões

benignas fibro-ósseas da mandíbula. Afetam frequentemente as regiões de pré-molares e molares da mandíbula durante a terceira e a quarta décadas de vida, normalmente assintomáticas e com predileção pelo sexo feminino. A ocorrência de fibromas ossificantes múltiplos é extremamente rara, podendo ser um achado isolado ou componente da síndrome do hiperparatireoidismo e tumores maxilomandibulares. Este trabalho tem por objetivo relatar um caso clínico raro de fibroma ossificante bilateral, os exames utilizados para o diagnóstico e a conduta cirúrgica de escolha. Baseado nos achados clínicos-radiográficos, esse caso apresentou-se como um desafio de diagnóstico com hipóteses variadas como múltiplos queratocistos, cisto ósseo simples, displasia óssea florida, tumores odontogênicos e fibroma ossificante. Os achados histológicos de ambas lesões confirmaram o diagnóstico de fibroma ossificante sincrônico/bilateral. As lesões foram removidas cirurgicamente. Seis meses após a cirurgia a paciente não mostra sinais de recidiva e permanece em acompanhamento. É de suma importância o conhecimento do cirurgião-dentista dos exames necessários para o diagnóstico de quadros clínicos raros, a fim de adotar a intervenção cirúrgica adequada e proporcionar um melhor prognóstico aos pacientes afetados.

PALAVRAS-CHAVE: Fibroma Ossificante, Mandíbula, Cirurgia Bucal.

BILATERAL OSSIFYING FIBROMA OF THE MANDIBLE: A RARE CASE REPORT

ABSTRACT: Ossifying fibroblasts account for approximately 50.8% of all benign fibro-osseous lesions of the mandible. They often affect the premolar and molar regions of the mandible during the third and fourth decades of life, usually asymptomatic and predilected by the female sex. The occurrence of multiple ossifying fibromas is extremely rare, and may be an isolated finding or component of the hyperparathyroidism syndrome and maxillomandibular tumors. This paper aims to report a rare clinical case of bilateral ossifying fibroma and the tests used for the diagnosis. Based on the clinical-radiographic findings, this case presented as a diagnostic challenge with varied hypotheses such as multiple keratocysts, simple bone cyst, florid osseous dysplasia, odontogenic tumors and ossifying fibroma. The histological findings of both lesions confirmed the diagnosis of synchronous / bilateral ossifying fibroma. The lesions were removed surgically. Six months after surgery, the patient shows no signs of relapse and remains in follow-up. The surgeon-dentist's knowledge of the exams for the diagnosis of rare clinical conditions is important in order to adopt the appropriate surgical intervention and provide a better prognosis for the affected patients.

KEYWORDS: Ossifying fibroma, Mandible, Oral Surgery.

1 | INTRODUÇÃO

Fibromas ossificantes são neoplasias verdadeiras com potencial de crescimento, compostas por tecido fibroso contendo mistura variável de trabéculas ósseas e estruturas semelhantes a cimento. São patologias que representam aproximadamente, 50,8% de todas as lesões benignas fibro-ósseas da mandíbula, sendo, contudo, ainda

consideradas relativamente raras (WRIGHT; VERED, 2017). Essas lesões podem ocorrer em variadas idades, sendo mais prevalentes na faixa etária entre a terceira e a quarta décadas de vida, além de terem predileção pelo gênero feminino. Nos ossos gnáticos, há maior envolvimento mandibular, geralmente na região posterior (região de pré-molares e molares), do que maxilar, em que pode haver o acometimento do seio maxilar. Clinicamente, lesões pequenas tendem a ser assintomáticas e lesões maiores apresentam aumento de volume indolor, podendo resultar em assimetria facial e considerável deformidade. Raramente há sintomatologias como dor e parestesia. Os fibromas ossificantes são geralmente solitários, sendo extremamente rara a ocorrência de casos de lesões múltiplas sincrônicas, as quais podem ser um achado isolado ou componentes da síndrome do hiperparatireoidismo e tumores maxilo-mandibulares (NEVILLE et al., 2016). Existem apenas, aproximadamente, 12 casos de fibromas ossificantes múltiplos relatados na literatura até o presente momento (TAYFUR et al., 2015). Devido ao fato dos achados clínico-radiográficos serem bastante semelhantes aos de outras patologias, especialmente a displasias ósseas, o diagnóstico é baseado no exame histopatológico da lesão. O tratamento de fibromas ossificantes depende do tamanho e da extensão da neoplasia, lesões pequenas são frequentemente circunscritas e permitem enucleação, porém lesões maiores com acometimento ósseo extenso podem necessitar de ressecção cirúrgica e enxerto ósseo. A recidiva é incomum e o prognóstico é relativamente bom com raro potencial de transformação maligna (NEVILLE et al., 2016).

2 | OBJETIVO

O intuito do deste estudo é relatar um caso clínico raro de fibroma ossificante bilateral e os exames utilizados para o diagnóstico.

3 | DESCRIÇÃO DO CASO

Paciente do sexo feminino, de 20 anos de idade, foi referenciada ao serviço de patologia bucal do Hospital Universitário João de Barros Barreto (HUJBB), em Belém, Pará, devido a um aumento de volume assintomático na região posterior e lado direito da mandíbula. O exame radiográfico da paciente mostrou uma extensa imagem radiolúcida bem definida envolvida por um halo radiopaco no lado direito da mandíbula. Entretanto, outra imagem radiolúcida bem definida afetando o corpo mandibular esquerdo também foi observada como um achado radiográfico menor. Baseado nos achados clínicos-imaginológicos, esse caso apresentou-se como um desafio de diagnóstico com hipóteses variadas, como múltiplos queratocistos, cisto ósseo simples, displasia óssea florida, tumores odontogênicos e fibroma ossificante. Foi realizado exame histopatológico, no qual os achados histológicos de ambas lesões, nos quais se observou trabéculas ósseas, material semelhante a cimento e tecido conjuntivo fibroso celularizado, foram conclusivos e confirmaram a hipótese de

fibroma ossificante sincrônico/bilateral como diagnóstico. As lesões foram removidas cirurgicamente com ressecção em bloco com margem de segurança na lesão que apresentou maior diâmetro e remoção total na outra lesão. A paciente foi submetida a reconstrução mandibular, utilizando enxerto autógeno proveniente do íliaco. Seis meses após a cirurgia a paciente não mostra sinais de recidiva e permanece em acompanhamento com o serviço de patologia do HUUJBB.

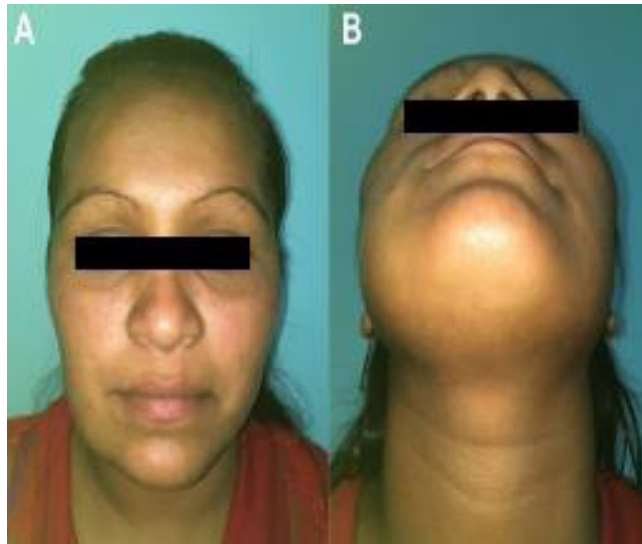

Figura 1 (A e B): achado clínico, em que se apresenta assimetria facial e tumefação na região posterior do lado direito da mandíbula.

Fonte: Dados dos autores (2019).

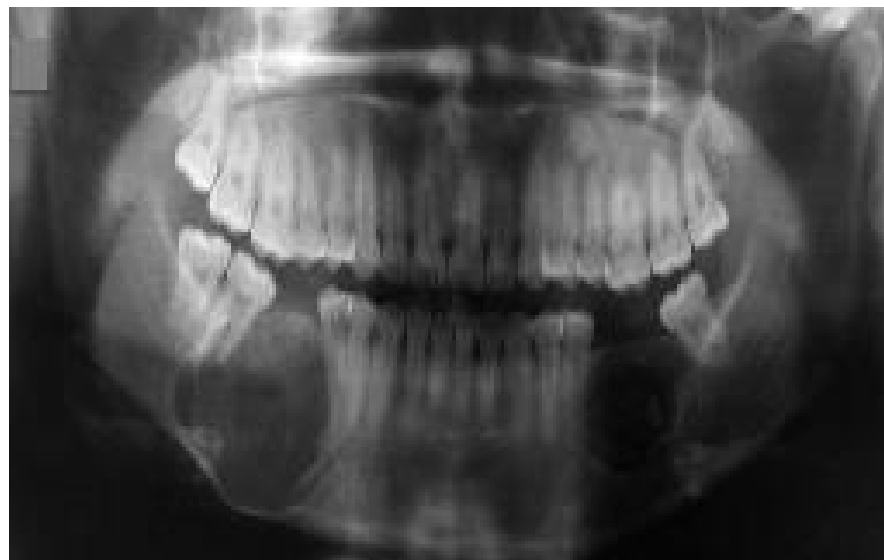

Figura 2: Achado radiográfico da lesão bilateral apresentando áreas radiolúcidas bem delimitadas

Fonte: Dados dos autores (2019).

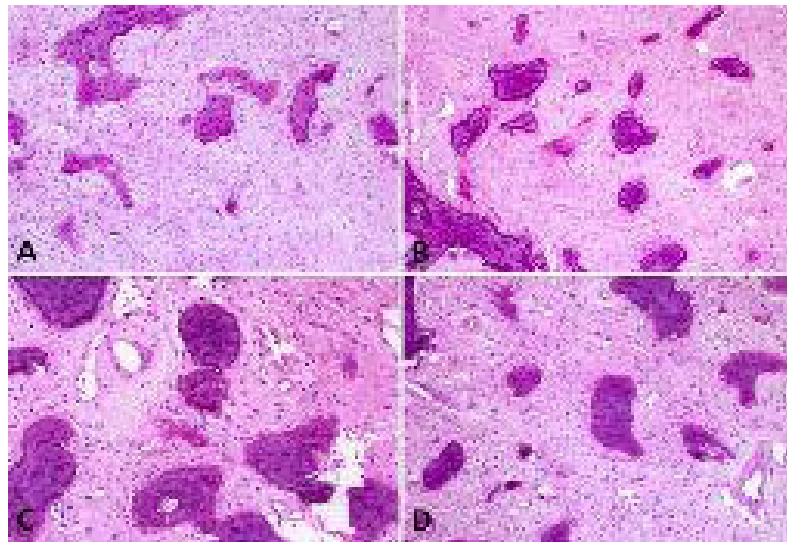


Figura 3 (A,B,C e D): Achado histopatológico característico de fibroma ossificante central.

Fonte: Dados dos autores (2019).

4 | DISCUSSÃO

Os fibromas ossificantes apresentam aspectos clínicos e imaginológicos bastante semelhantes a outras patologias. As características clínicas, como tumefação indolor e assimetria facial, bem como os sítios e a faixa etária mais prevalente, são também encontradas em casos de lesões fibro-ósseas, tumores e cistos odontogênicos. Além disso, dependendo da quantidade de calcificação, o exame radiográfico pode mostrar uma área unilocular radiolúcida, como no presente caso, ou uma mistura de radiolucidez e radiopacidade bem definida, podendo ter bordas escleróticas, ou ainda, pode ser apresentada uma área radiopaca com um halo fino radiolúcido na periferia, o que pode ser confundido com os achados radiográficos da displasia óssea, cistos e alguns tumores de origem odontogênica. Diante disso, muitos estudos da literatura científica apresentaram casos em que haviam várias hipóteses de diagnóstico baseadas nos achados clínico-radiográficos antes de se ter a confirmação de fibroma ossificante por meio do exame histológico da lesão (MACDONALD-JANKOWSKI, 2009). O presente caso relatado não é diferente, o diagnóstico foi baseado no aspecto histopatológico, com presença de trabéculas ósseas e material semelhante a cimento, característico da lesão. A variação nos tipos de material mineralizado produzido pode ser útil na distinção entre fibroma ossificante e displasia fibrosa, a qual tem um padrão mais uniforme de diferenciação óssea. A raridade de casos de fibromas ossificantes bilaterais/sincrônicos publicados em literatura científica resulta na ocorrência de diagnóstico diferencial que necessita de exames criteriosos, como no presente caso (AKCAM et al., 2012).

5 | CONCLUSÃO

Diante do exposto, o conhecimento do cirurgião-dentista das características clínicas, imagiológicas e histológicas de patologias incomuns, bem como a necessidade de se fazer exames complementares criteriosos são imprescindíveis para se fazer um diagnóstico correto de lesões raras, como no caso de fibroma ossificante do presente estudo. Desse modo, pode-se adotar uma intervenção cirúrgica adequada em tempo hábil, recuperando a funcionalidade e qualidade de vida, além de proporcionar um prognóstico favorável aos pacientes afetados, evitando complicações e sequelas estético-funcionais.

REFERÊNCIAS

- AKCAM, Timur et al. Synchronous ossifying fibromas of the jaws: a review. **Oral Surgery, Oral Medicine, Oral Pathology And Oral Radiology**, [s.l.], v. 114, n. 5, p.120-125, nov. 2012. Elsevier BV.
- CHANG, Chia-chuan et al. Central Ossifying Fibroma: A Clinicopathologic Study of 28 Cases. **Journal Of The Formosan Medical Association**, [s.l.], v. 107, n. 4, p.288-294, abr. 2008. Elsevier BV.
- KAWAGUCHI, Masaya et al. CT and MR imaging characteristics of histological subtypes of head and neck ossifying fibroma. **Dentomaxillofacial Radiology**, p. 20180085, 2018.
- MACDONALD-JANKOWSKI, Ds. Ossifying fibroma: a systematic review. **Dentomaxillofacial Radiology**, [s.l.], v. 38, n. 8, p.495-513, dez. 2009. British Institute of Radiology.
- NEVILLE, Brad W. et al. **Oral and maxillofacial pathology**. 4. ed. [s. l.]: Elsevier, 2016.
- TAYFUR, Mahir et al. Bilateral synchronous ossifying fibromas of the mandible: a case report. **International journal of clinical and experimental pathology**, v. 8, n. 5, p. 5844, 2015.
- TRIANAFILLIDOU, Katherine et al. Ossifying fibroma of the jaws: a clinical study of 14 cases and review of the literature. **Oral Surgery, Oral Medicine, Oral Pathology And Oral Radiology**, [s.l.], v. 114, n. 2, p.193-199, ago. 2012. Elsevier BV.
- WRIGHT, John M.; VERED, Marilena. Update from the 4th edition of the world health organization classification of head and neck tumours: odontogenic and maxillofacial bone tumors. **Head and neck pathology**, v. 11, n. 1, p. 68-77, 2017.

SOBRE A ORGANIZADORA

Emanuela Carla dos Santos

- Formação Acadêmica

Cirurgiã-dentista pela Pontifícia Universidade Católica do Paraná – PUCPR - (2014);

Especialista em Atenção Básica pela Universidade Federal de Santa Catarina – UFSC – (2015);

Mestre em Estomatologia pela Pontifícia Universidade Católica do Paraná – PUCPR - (2016);

Especializando em Prótese Dentária pela Universidade Federal do Paraná – UFPR.

- Atuação Profissional

Cirurgiã-dentista na Prefeitura Municipal de Itaperuçu/PR;

Cirurgiã-dentista na Prefeitura Municipal de Colombo/PR;

Professora do curso Auxiliar em Saúde Bucal – SEDUC INTEC – Curitiba/PR;

Tutora do curso de Especialização em Atenção Básica – UNASUS/UFPR – Programa Mais Médicos.

Agência Brasileira do ISBN
ISBN 978-85-7247-468-9

