



Emanuela Carla dos Santos
(Organizadora)

Odontologia: Serviços Disponíveis e Acesso

Emanuela Carla dos Santos

(Organizadora)

Odontologia: Serviços Disponíveis e Acesso

Atena Editora
2019

2019 by Atena Editora
Copyright © Atena Editora
Copyright do Texto © 2019 Os Autores
Copyright da Edição © 2019 Atena Editora
Editora Executiva: Prof^a Dr^a Antonella Carvalho de Oliveira
Diagramação: Karine de Lima
Edição de Arte: Lorena Prestes
Revisão: Os Autores

O conteúdo dos artigos e seus dados em sua forma, correção e confiabilidade são de responsabilidade exclusiva dos autores. Permitido o download da obra e o compartilhamento desde que sejam atribuídos créditos aos autores, mas sem a possibilidade de alterá-la de nenhuma forma ou utilizá-la para fins comerciais.

Conselho Editorial

Ciências Humanas e Sociais Aplicadas

Prof. Dr. Álvaro Augusto de Borba Barreto – Universidade Federal de Pelotas
Prof. Dr. Antonio Carlos Frasson – Universidade Tecnológica Federal do Paraná
Prof. Dr. Antonio Isidro-Filho – Universidade de Brasília
Prof. Dr. Constantino Ribeiro de Oliveira Junior – Universidade Estadual de Ponta Grossa
Prof^a Dr^a Cristina Gaio – Universidade de Lisboa
Prof. Dr. Deyvison de Lima Oliveira – Universidade Federal de Rondônia
Prof. Dr. Gilmei Fleck – Universidade Estadual do Oeste do Paraná
Prof^a Dr^a Ivone Goulart Lopes – Istituto Internazionele delle Figlie de Maria Ausiliatrice
Prof. Dr. Julio Candido de Meirelles Junior – Universidade Federal Fluminense
Prof^a Dr^a Lina Maria Gonçalves – Universidade Federal do Tocantins
Prof^a Dr^a Natiéli Piovesan – Instituto Federal do Rio Grande do Norte
Prof^a Dr^a Paola Andressa Scortegagna – Universidade Estadual de Ponta Grossa
Prof. Dr. Urandi João Rodrigues Junior – Universidade Federal do Oeste do Pará
Prof^a Dr^a Vanessa Bordin Viera – Universidade Federal de Campina Grande
Prof. Dr. Willian Douglas Guilherme – Universidade Federal do Tocantins

Ciências Agrárias e Multidisciplinar

Prof. Dr. Alan Mario Zuffo – Universidade Federal de Mato Grosso do Sul
Prof. Dr. Alexandre Igor Azevedo Pereira – Instituto Federal Goiano
Prof^a Dr^a Daiane Garabeli Trojan – Universidade Norte do Paraná
Prof. Dr. Darllan Collins da Cunha e Silva – Universidade Estadual Paulista
Prof. Dr. Fábio Steiner – Universidade Estadual de Mato Grosso do Sul
Prof^a Dr^a Girlene Santos de Souza – Universidade Federal do Recôncavo da Bahia
Prof. Dr. Jorge González Aguilera – Universidade Federal de Mato Grosso do Sul
Prof. Dr. Ronilson Freitas de Souza – Universidade do Estado do Pará
Prof. Dr. Valdemar Antonio Paffaro Junior – Universidade Federal de Alfenas

Ciências Biológicas e da Saúde

Prof. Dr. Benedito Rodrigues da Silva Neto – Universidade Federal de Goiás
Prof.^a Dr.^a Elane Schwinden Prudêncio – Universidade Federal de Santa Catarina
Prof. Dr. Gianfábio Pimentel Franco – Universidade Federal de Santa Maria
Prof. Dr. José Max Barbosa de Oliveira Junior – Universidade Federal do Oeste do Pará

Profª Drª Natiéli Piovesan – Instituto Federal do Rio Grande do Norte
Profª Drª Raissa Rachel Salustriano da Silva Matos – Universidade Federal do Maranhão
Profª Drª Vanessa Lima Gonçalves – Universidade Estadual de Ponta Grossa
Profª Drª Vanessa Bordin Viera – Universidade Federal de Campina Grande

Ciências Exatas e da Terra e Engenharias

Prof. Dr. Adélio Alcino Sampaio Castro Machado – Universidade do Porto
Prof. Dr. Eloi Rufato Junior – Universidade Tecnológica Federal do Paraná
Prof. Dr. Fabrício Menezes Ramos – Instituto Federal do Pará
Profª Drª Natiéli Piovesan – Instituto Federal do Rio Grande do Norte
Prof. Dr. Takeshy Tachizawa – Faculdade de Campo Limpo Paulista

Conselho Técnico Científico

Prof. Msc. Abrãao Carvalho Nogueira – Universidade Federal do Espírito Santo
Prof. Dr. Adaylson Wagner Sousa de Vasconcelos – Ordem dos Advogados do Brasil/Seccional Paraíba
Prof. Msc. André Flávio Gonçalves Silva – Universidade Federal do Maranhão
Prof.ª Drª Andreza Lopes – Instituto de Pesquisa e Desenvolvimento Acadêmico
Prof. Msc. Carlos Antônio dos Santos – Universidade Federal Rural do Rio de Janeiro
Prof. Msc. Daniel da Silva Miranda – Universidade Federal do Pará
Prof. Msc. Eliel Constantino da Silva – Universidade Estadual Paulista
Prof.ª Msc. Jaqueline Oliveira Rezende – Universidade Federal de Uberlândia
Prof. Msc. Leonardo Tullio – Universidade Estadual de Ponta Grossa
Prof.ª Msc. Renata Luciane Polsaque Young Blood – UniSecal
Prof. Dr. Welleson Feitosa Gazel – Universidade Paulista

Dados Internacionais de Catalogação na Publicação (CIP) (eDOC BRASIL, Belo Horizonte/MG)	
O26	<p>Odontologia [recurso eletrônico] : serviços disponíveis e acesso / Organizadora Emanuela Carla dos Santos. – Ponta Grossa, PR: Atena Editora, 2019.</p> <p>Formato: PDF Requisitos de sistema: Adobe Acrobat Reader Modo de acesso: World Wide Web Inclui bibliografia ISBN 978-85-7247-468-9 DOI 10.22533/at.ed.689191007</p> <p>1. Odontologia – Pesquisa – Brasil. I. Santos, Emanuela Carla dos.</p> <p style="text-align: right;">CDD 617.6</p>
Elaborado por Maurício Amormino Júnior – CRB6/2422	

Atena Editora
Ponta Grossa – Paraná - Brasil
www.atenaeditora.com.br
contato@atenaeditora.com.br

APRESENTAÇÃO

Observar a evolução nos serviços prestados pela Odontologia é algo muito interessante e até mesmo admirável. Historicamente, sabemos que essa área era conduzida por um sistema rústico, onde ‘cirurgiões-barbeiros’ realizavam os procedimentos inerentes ao que era considerado saúde bucal na época. Com o passar dos anos, esse sistema foi lapidado e agora disponibilizamos de tecnologia e técnicas muito precisas, que são aprimoradas cada vez mais.

A odontologia hoje está serviço da sociedade, não só na área da saúde bucal propriamente dita, mas também atuando de forma incisiva em diversos campos, buscando contribuir para melhoria da saúde em geral e qualidade de vida da população.

Diante disto podemos perceber que a Odontologia tem expandido suas fronteiras, aumentando os serviços disponíveis, o que favorece o acesso da comunidade à esta ciência.

Esta obra demonstra a evolução, citada anteriormente, trazendo artigos científicos sobre o desenvolvimento e melhoria de técnicas, áreas revolucionárias dentro da ciência odontológica, como atuação do Cirurgião-dentista na Oncologia e ambiente hospitalar, estética, plataformas digitais, saúde coletiva vista por uma nova perspectiva e relatos de casos.

Desejo a você, leitor, que estas páginas contribuam com seu crescimento profissional e possibilite percepção de novas perspectivas.

Ótima leitura!

Emanuela Carla dos Santos

SUMÁRIO

CAPÍTULO 1	1
OS SISTEMAS ADESIVOS ATUAIS IMPEDEM A MICROINFILTRAÇÃO MARGINAL?	
Ricardo Maio Gagliardi Sílvia Lustosa de Castro Jéssica Souza Cerqueira Senda Charone José Ricardo Mariano Arlindo Abreu de Castro Filho Fabiano Maluf Ana Cristina Barreto Bezerra	
DOI 10.22533/at.ed.6891910071	
CAPÍTULO 2	11
O USO DA MICROABRASÃO DE ESMALTE PARA REMOÇÃO DE MANCHAS BRANCAS SUGESTIVAS DE FLUOROSE DENTÁRIA, RELATO DE CASO CLÍNICO	
Winícius Arildo Ferreira Araújo Camila Ferreira Silva Jessica Coraiola Nevoa	
DOI 10.22533/at.ed.6891910072	
CAPÍTULO 3	17
BICHECTOMIA E A INTERMINÁVEL BUSCA HUMANA PELA BELEZA	
Sheinaz Farias Hassam Bruno de Melo Machado Wandson Lira Alustau Lara Virgínia de Almeida Alencar Cássia Luana Silva Queiroz Mariana Souza Guimarães Martins Santos Juliana Andrade Cardoso	
DOI 10.22533/at.ed.6891910073	
CAPÍTULO 4	25
RESTABELECIMENTO MORFOFUNCIONAL DE DENTES ANTERIORES PELA MATRIZ BRB: CASO CLÍNICO	
Rangel Bastos de Holanda Teixeira José Robert de Souza Marília Camila Tenório Baltar Maia Sarah Lerner Hora Laís Lemos Cabral	
DOI 10.22533/at.ed.6891910074	
CAPÍTULO 5	27
MICROBIOTA ENDODÔNTICA ASSOCIADA ÀS LESÕES REFRAATÁRIAS	
Wanessa Fernandes Matias Regis Anísio Silvestre Pinheiro Santos-Filho	
DOI 10.22533/at.ed.6891910075	

CAPÍTULO 6	38
TERAPIA ENDODÔNTICA ATRAVÉS DE REINTERVENÇÃO PARA REMOÇÃO DE ABSCESSO PERIAPICAL CRÔNICO - RELATO DE CASO CLÍNICO	
Rangel Bastos de Holanda Teixeira	
Davisson Oliveira Gomes	
Gabriela de Araujo Vieira	
Joedy Maria Costa Santa Rosa	
DOI 10.22533/at.ed.6891910076	
CAPÍTULO 7	39
TRATAMENTO ENDODÔNTICO EM PACIENTES COM NECESSIDADES ESPECIAIS	
Bruna Paloma de Oliveira	
Rafaela Souto Aldeman de Oliveira	
DOI 10.22533/at.ed.6891910077	
CAPÍTULO 8	50
MANUTENÇÃO DO REBORDO ALVEOLAR COM ENXERTO ÓSSEO PÓS EXODONTIA: UM RELATO DE CASO	
Robson Gonçalves de Mendonça	
Gustavo Silva de Mendonça	
Rafael Silva de Mendonça	
Adriana Mendonça da Silva	
Lorena Araújo Almeida	
DOI 10.22533/at.ed.6891910078	
CAPÍTULO 9	57
RESTABELECIMENTO ESTÉTICO-FUNCIONAL DE SEQUELA DE FRATURA ZIGOMÁTICA E SEIO FRONTAL	
Aécio Abner Campos Pinto Júnior	
Felipe Eduardo Baires Campos	
Luiz Felipe Lehman	
João Vitor Lemos Pinheiro	
Rafael Zetehaku Araújo	
Wagner Henriques de Castro	
DOI 10.22533/at.ed.6891910079	
CAPÍTULO 10	65
FIBROMA OSSIFICANTE BILATERAL EM MANDÍBULA: UM RELATO DE CASO RARO	
Isabela Barroso Silva	
Daniel Cavalléro Colares Uchôa	
Sarah Nascimento Menezes	
Lucas Lacerda de Souza	
Mário Augusto Ramos Júnior	
Cássio Dourado Kovacs Machado Costa	
Célio Armando Couto da Cunha Júnior	
Andrea Maia Correa Joaquim	
Flávia Sirotheau Corrêa Pontes	
Hélder Antônio Rebelo Pontes	
DOI 10.22533/at.ed.68919100710	

CAPÍTULO 11 71

ANGINA DE LUDWING: REALATO DE CASO CLÍNICO

Beatriz Soares Ribeiro Vilaça
Elvira Maria da Silva Carneiro
Gabriella Barros Rocha Barreto
Lúcio Costa Safira Andrade
Maria Emmanoelle Mascarenhas Pinto

DOI 10.22533/at.ed.68919100711

CAPÍTULO 12 74

CARCINOMA EPIDERMÓIDE DE LÍNGUA: A IMPORTÂNCIA DO CONHECIMENTO DO CIRURGIÃO-DENTISTA NO DIAGNÓSTICO PRECOCE

Fabiano de Sant'Ana dos Santos
Geovana Breciani Nogueira

DOI 10.22533/at.ed.68919100712

CAPÍTULO 13 82

A IMPORTÂNCIA DA BIÓPSIA NO DIAGNÓSTICO DO CÂNCER DE BOCA. RELATO DE CASO CLÍNICO

Fabiano de Sant'Ana dos Santos
Amanda Toledo Muzetti
Bruna de Almeida Lopes

DOI 10.22533/at.ed.68919100713

CAPÍTULO 14 88

ARTRITE REUMATOIDE ASSOCIADA À DOENÇA PERIODONTAL E DESMINERALIZAÇÃO ÓSSEA

Larissa Knysak Ranthum
Vitoldo Antonio Kozlowski Junior

DOI 10.22533/at.ed.68919100714

CAPÍTULO 15 105

PERCEPÇÃO DA CONDIÇÃO BUCAL DE PACIENTES ONCOLÓGICOS EM UMA UNIDADE DE ALTA COMPLEXIDADE EM FEIRA DE SANTANA- BA

Edla Carvalho Lima Porto
Julita Maria Freitas Coelho
Bruna Matos Santos
Caroline Santos Silva
Samilly Silva Miranda
Maurício Mitsuo Monção
Sarah dos Santos Conceição
Élayne Mariola Mota Santos
Guthierre Almeida Portugal
Sarah Souza Barros
Luciana Carvalho Bernardes Pereira

DOI 10.22533/at.ed.68919100715

CAPÍTULO 16 116

A OXIGENOTERAPIA HIPERBÁRICA E SUAS APLICAÇÕES NA ODONTOLOGIA: UMA REVISÃO DE LITERATURA

Larissa Oliveira Ramos Silva
Lucas Da Silva Barreto
David Júnio De Oliveira Pôppe
Marcelo Oldack Silva Dos Santos
Rafael Drummond Rodrigues
Paloma Heine Quintas,
Carlos Vinícius Ayres Moreira
Rafael Moreira Daltro
Edval Reginaldo Tenório Júnior
Joaquim De Almeida Dultra

DOI 10.22533/at.ed.68919100716

CAPÍTULO 17 123

CISTOS INFLAMATORIOS EM PACIENTES INFANTIS: METODO DE APROVEITAMENTO DE DENTES ENVOLVIDOS

Thalles Moreira Suassuna
Fábio Correia Sampaio
José Wilson Noletto Ramos Júnior
Ávilla Pessoa Aguiar
Nathalie Murielly Rolim de Abreu
Tácio Candeia Lyra

DOI 10.22533/at.ed.68919100717

CAPÍTULO 18 130

TREATMENT OF INCOMPLETE RHIZOGENESIS THROUGH PULP REVASCULARIZATION TECHNIQUE. A CASE REPORT

Evelynn Crhistyann Medeiros Duarte
Laísa Thaíse De Oliveira Batista
Augusto César Fernandes De Lima
Camila Ataíde Rebouças
Ana Lúcia Moreira
Aurino Fernandes De Brito Júnior
Máclilio Dias Chaves De Oliveira
Fábio Roberto Dametto

DOI 10.22533/at.ed.68919100718

CAPÍTULO 19 139

PERCEPÇÃO DE PUÉRPERAS EM RELAÇÃO À ATUAÇÃO DO CIRURGIÃO-DENTISTANO SERVIÇO HOSPITALAR

Caique Mariano Pedroso
Karol Keplin
Maria Cecília Carneiro Weinert
Amanda Teixeira Darold
Ana Paula Xavier Ravelli
Fabiana Bucholdz Teixeira Alves

DOI 10.22533/at.ed.68919100719

CAPÍTULO 20 148

DIAGNÓSTICO SITUACIONAL DA POLICLINICA E CEO DO GEORGE AMÉRICO – PET SAÚDE/
GRADUASUS – ODONTOLOGIA

Lydia de Brito Santos
Claudia Cerqueira Graça Carneiro
Dayliz Quinto Pereira
Ivana Conceição Oliveira da Silva
Juliana Albuquerque Reis Barreto
Laerte Oliveira Barreto Neto
Veruschka Hana Sakaki Souza Monteiro
Amanda Silva Gama
Leticia Santos Souza
Pedro Gabriel Dantas Guedes
Polyana Pedreira Pimenta

DOI 10.22533/at.ed.68919100720

CAPÍTULO 21 156

HÁ EQUIDADE NA DISTRIBUIÇÃO DO SERVIÇO ODONTOLÓGICO NA ATENÇÃO PRIMÁRIA?

Amanda Luiza Marconcini
Roberta Lamoglia
Carolina Matteussi Lino
Cristina Berger Fadel
Manoelito Ferreira Silva Junior

DOI 10.22533/at.ed.68919100721

CAPÍTULO 22 165

USO DO PRONTUÁRIO ODONTOLÓGICO NO SERVIÇO PÚBLICO SOB A ÓTICA DE
COORDENADORES DE SAÚDE BUCAL

Cosmo Helder Ferreira da Silva
Angélica Carmem Santiago de Sousa
Gabriela Soares Santana
Eduardo da Cunha Queiroz
Zila Daniere Dutra dos Santos
Roque Soares Martins Neto
Andressa Aires Alencar
Adricia Kelly Marques Bento
Sofia Vasconcelos Carneiro
Luiz Filipe Barbosa Martins

DOI 10.22533/at.ed.68919100722

CAPÍTULO 23 178

AValiação ESPECTROFOTOMÉTRICA DA ESTABILIDADE DE COR DE 4 MARCAS COMERCIAIS
DE DENTES ARTIFICIAIS

Melissa Okihiro
Nerildo Luiz Ulbrich
Emanuela Carla dos Santos
Marcos André Kalabaide Vaz
Rui Fernando Mazur
Ana Paula Gebert de Oliveira Franco

DOI 10.22533/at.ed.68919100723

CAPÍTULO 24 186

ESCANEAMENTO INTRAORAL EM PRÓTESE MÚLTIPLA E UNITÁRIA SOBRE IMPLANTES: PRECISÃO, TEMPO DE TRABALHO, CONFORTO E CUSTO

Joselúcia da Nóbrega Dias
Karen Oliveira Peixoto
Kêiverton Rones Gurgel Paiva
Larissa Mendonça de Miranda
Raissa Pinheiro de Paiva
Taciana Emília Leite Vila-Nova
Adriana da Fonte Porto Carreiro
Erika Oliveira de Almeida
Gustavo Augusto Seabra Barbosa

DOI 10.22533/at.ed.68919100724

CAPÍTULO 25 199

OVERLAY: ALTERNATIVA PROVISÓRIA PARA A REABILITAÇÃO DE PACIENTES COM DIMENSÃO VERTICAL DE OCLUSÃO DIMINUÍDA

Eloísa Cesário Fernandes
Mikaele Garcia de Medeiros
Mauro Bezerra do Nascimento Júnior
Glécio Clemente de Araújo Filho
Eduardo José Guerra Seabra
Juliana Carvalho Sá

DOI 10.22533/at.ed.68919100725

CAPÍTULO 26 207

ESTUDO COMPARATIVO DO EXTRATO GLICÓLICO DE ROMÃ (*PUNICA GRANATUM L.*) À 10% INCORPORADO EM ENXAGUATÓRIO BUCAL FRENTE AO CLOREXIDINE 0,12%

Guilherme Brambilla
Léa Maria Franceschi Dallanora
Marta Diogo Garrastazu
Soraia Almeida Watanabe Imanishi
Bruna Eliza De Dea
Fabio José Dallanora

DOI 10.22533/at.ed.68919100726

CAPÍTULO 27 217

SORRISO TEEN: APLICATIVO *MOBILE* E UTILIZAÇÃO DE REDE SOCIAL COMO ESTRATÉGIA DE ORIENTAÇÃO EM SAÚDE BUCAL PARA JOVENS E ADOLESCENTES

Patricia Lopes Milanesi Camargo Penteado
Melissa Thiemi Kato

DOI 10.22533/at.ed.68919100727

CAPÍTULO 28 232

ESTILO DE VIDA, AUTOCUIDADO BUCAL E CONDIÇÃO METABÓLICA DE ADULTOS ATENDIDOS EM UM CENTRO DE ATENÇÃO AO DIABÉTICO E HIPERTENSO DE UMA REGIÃO URBANA

Edla Carvalho Lima Porto
Julita Maria Freitas Coelho
Bruna Matos Santos
Caroline Santos Silva
Samilly Silva Miranda
Maurício Mitsuo Monção
Sarah dos Santos Conceição
Élayne Mariola Mota Santos
Guthierre Almeida Portugal
Sarah Souza Barros
Luciana Carvalho Bernardes Pereira

DOI 10.22533/at.ed.68919100728

CAPÍTULO 29 244

O PAPEL DA AUDITORIA NAS NEGOCIAÇÕES E COMPRAS DE ÓRTESE, PRÓTESE E MATERIAL ESPECIAL NAS OPERADORAS DE SAÚDE

Rafaela Souto Aldeman de Oliveira
Bruna Paloma de Oliveira

DOI 10.22533/at.ed.68919100729

CAPÍTULO 30 254

AVALIAÇÃO EM MEV DO INTERCAMBIAMENTO DE UCLAS EM DIFERENTES IMPLANTES

Zandra Meire de Melo Coelho
Carlos Nelson Elias
James Carlos Nery
George Furtado Guimarães
Márcio Luiz Bastos Leão

DOI 10.22533/at.ed.68919100730

SOBRE A ORGANIZADORA..... 268

A IMPORTÂNCIA DA BIÓPSIA NO DIAGNÓSTICO DO CÂNCER DE BOCA. RELATO DE CASO CLÍNICO

Fabiano de Sant’Ana dos Santos

Centro Universitário da Fundação Educacional de Barretos (UNIFEB), São Paulo. Professor do Curso de Odontologia do UNIFEB.

Amanda Toledo Muzetti

Centro Universitário da Fundação Educacional de Barretos (UNIFEB), São Paulo. Acadêmica do Curso de Odontologia do UNIFEB.

Bruna de Almeida Lopes

Centro Universitário da Fundação Educacional de Barretos (UNIFEB), São Paulo. Acadêmica do Curso de Odontologia do UNIFEB.

RESUMO: O objetivo do presente estudo foi relatar por meio de um caso clínico a importância da biópsia no diagnóstico do câncer de boca. O câncer de boca é considerado um problema de saúde pública mundial. O diagnóstico precoce do câncer de boca é a forma mais adequada para se buscar um prognóstico mais previsível para o paciente. No presente estudo, o paciente apresentou uma lesão maligna na região retromolar e ramo ascendente da mandíbula, a qual foi confirmada por meio de uma biópsia incisional.

PALAVRAS-CHAVE: Câncer de boca; Biópsia; Diagnóstico precoce.

THE IMPORTANCE OF BIOPSY IN THE DIAGNOSIS OF ORAL CANCER. CASE REPORT

ABSTRACT: The aim of the present study was to report, through a clinical case, the importance of biopsy in the diagnosis of oral cancer. Mouth cancer is considered a global public health problem. Early diagnosis of oral cancer is the most adequate way to seek a more predictable prognosis for the patient. In the present study, the patient presented a malignant lesion in the retromolar region and ascending branch of the mandible, which was confirmed by means of an incisional biopsy.

KEYWORDS: Mouth neoplasms; Biopsy; Early Diagnosis.

INTRODUÇÃO

O câncer de boca pode ser chamado também de carcinoma de células escamosas ou espinocelular ou epidermóide, ou seja, conforme o seu tipo histológico (Brener et al., 2007). Este tumor pode afetar os lábios, estruturas da boca, como gengivas, bochechas, palatos duro e mole, a língua e o assoalho da boca (Brasil, 2019). Estima-se que em todo o mundo, anualmente ocorram em torno de 300.000 casos de câncer de boca, provocando a morte de mais de 130.000 pessoas, fazendo

com que esta malignidade seja um importante problema de saúde pública (Petti e Scully, 2010).

No Brasil, segundo dados do Instituto Nacional do Câncer (INCA) estima-se que no ano de 2018 ocorreram 14700 com um risco de 11,2 novos casos de câncer de boca a cada 100 mil homens e 3,5 a cada 100 mil mulheres (Brasil, 2019). A doença pouco se manifesta antes dos 45 anos, sendo mais prevalente após os 70, afetando principalmente, a população rural (Neville et al., 2016; Brasil, 2019). Os fatores etiológicos mais comuns para o desenvolvimento do câncer bucal são tabagismo, etilismo, má nutrição, exposição excessiva a luz solar, doenças imunodeficientes e infecções virais, com destaque ao HPV (Petti e Scully, 2010; Alves et al., 2011; Kignel, 2013; Neville et al., 2016; Brasil, 2019).

O exame clínico do paciente é indispensável para observação das características predisponentes da lesão são crescimento exófito ou endófito, com base endurecida, área com ulceração que pode sangrar em caso de trauma local (Brunetti-Montenegro e Marchini, 2013). No exame radiográfico apresenta área radiolúcida mal delimitada e na tomografia computadorizada pode se disseminar ao longo da rafe pterigomandibular em direção à fossa infratemporal, e nota-se massa com densidade de partes moles, de limites mal definidos também (Souza et al., 2003; Sassi et al., 2010). A biópsia é considerada um procedimento simples, exequível em consultório por cirurgiões-dentistas competentes, de fácil manejo e recomendada para diagnosticar possíveis lesões malignas da boca (Santos et al., 2010; Kignel, 2013; Neville et al., 2016).

O tratamento e o prognóstico do câncer bucal são baseados no estágio clínico da doença, considerando as lesões iniciais pouco diferenciadas em comparação com as lesões avançadas, que tem alto grau de diferenciação, e por sua vez, baixo índice de sobrevida e cura (Kignel, 2013; Neville et al., 2016). O autoexame da cavidade bucal associado a consultas periódicas ao cirurgião-dentista devem ser considerados como medidas profiláticas ao desenvolvimento do câncer de boca (Domingues e Santos, 2015, Brasil, 2019).

O presente artigo teve objetivo de relatar uma biópsia de uma lesão na cavidade bucal de um homem tabagista e etilista para confirmação de câncer bucal.

RELATO DE CASO CLÍNICO

Paciente de gênero masculino, 57 anos, tabagista e etilista, foi encaminhado para a clínica odontológica do Curso de Odontologia do Centro Universitário da Fundação Educacional de Barretos (UNIFEB), São Paulo. O motivo da consulta foi a queixa de sangramento no local da lesão e o paciente relatou um trauma bucal provocado pela prótese parcial removível. Na anamnese, o paciente revelou que a lesão da boca existia há cerca de 2 meses, entretanto, era indolor e o sangramento veio a aparecer apenas nos últimos dias que antecedeu a consulta. Pelo paciente não ter dado informações objetivas sobre sua saúde, solicitou-se exames complementares. Durante o exame

físico, apresentou enfartamento ganglionar na região inferior da mandíbula esquerda, relatando dor à palpação irradiada para região da articulação temporomandibular. No exame clínico intrabucal, verificou-se que o paciente utiliza prótese parcial removível, e também, tinha má higiene bucal confirmada pela presença de cálculos nas faces dentárias, manchas nicotínicas nos dentes e na prótese e forte halitose. Observou-se uma lesão localizada na região de retromolar e ramo ascendente da mandíbula, ulcerovegetante de 7 cm de comprimento e 4 cm de largura com limite nítido, superfície rugosa e sangrante, séssil e com endurecimento de base, cor avermelhada, discreto nódulo na região inferior da mandíbula (Figura 1). Além disso, a mucosa adjacente estava íntegra e não apresentava exsudato. O paciente foi dispensado com retorno previsto para 7 dias, período suficiente para realização dos exames complementares e planejamento da biópsia incisiva.

Os exames sanguíneos dos pacientes estavam normais com exceção a Proteína C reativa que se apresentou com valor de 13 mg/dL. Frente ao diagnóstico clínico, foi realizada a biópsia de um fragmento da lesão (Figura 2) e enviada para análise histopatológica. Após a biópsia foi prescrito dipirona sódica de 500 mg duas vezes ao dia para o controle de dor durante uma semana. O diagnóstico diferencial da lesão foi carcinoma espinocelular e paracoccidiodomicose. O resultado da biópsia da lesão confirmou o diagnóstico de carcinoma de células escamosas diferenciadamente moderadamente invasivo. O paciente foi encaminhado para o Hospital do Amor I Fundação Pio XII, Barretos, São Paulo para o tratamento oncológico. Ressalta-se que o centro de triagem do Curso de Odontologia do UNIFEB tem feito mensalmente tentativas de contato com o paciente por meio de cartas e telefonemas a fim de poder conhecer o desfecho do tratamento, entretanto, já se passaram 12 meses e não tivemos sucessos na localização do mesmo.

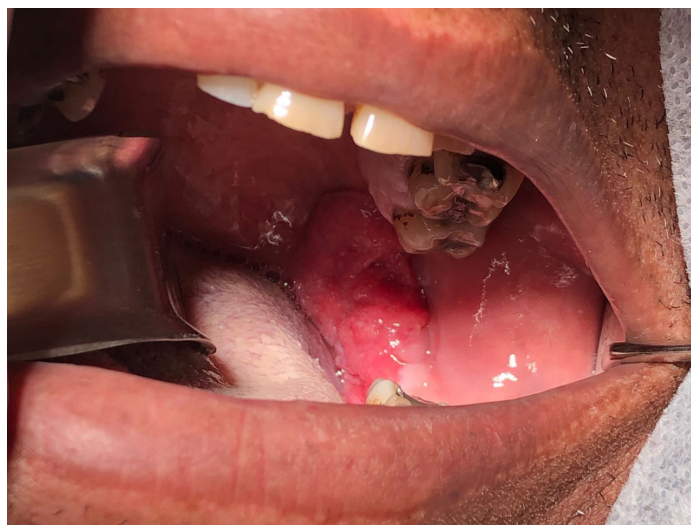

Figura 1. Lesão ulcerovegetante no bordo ascendente direito da mandíbula

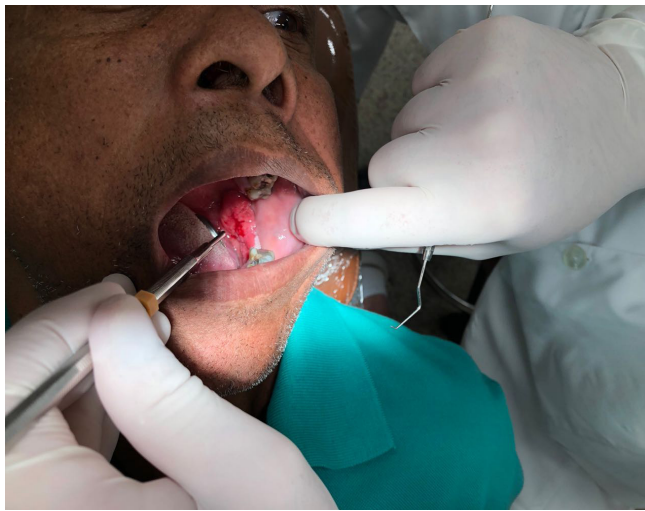


Figura 2. Lesão ulcerovegetante no bordo ascendente direito da mandíbula com sangue após a remoção do fragmento para biópsia.

DISCUSSÃO

A maioria dos tumores malignos bucal é representado pelo carcinoma de células escamosas, com maior incidência no sexo masculino com forte sugestão pelo hábito de consumir excessivamente álcool e cigarro (Petti e Scully, 2010). Outros estudos têm demonstrado que o índice de câncer bucal em mulheres vem aumentando com o consumo de bebidas alcoólicas e tabaco (Brener et al. 2007, Neville et al., 2016). O paciente relatado neste estudo era fumante e também fazia uso de álcool diariamente. O consumo de tabaco e álcool diário por longo período de tempo pode provocar o câncer de boca, esta relação já está bem consolidada na literatura (Alves et al., 2011; Neville et al., 2016; Brasil, 2019).

Além da lesão grave apresentada pelo paciente, notou-se que o mesmo não realizava a higiene bucal diariamente. Tal afirmação pode ser confirmada pela presença de cálculos nos dentes e também pela halitose que o mesmo apresentou. A relação entre a falta de higiene com o desenvolvimento do câncer de boca ainda não está bem elucidada, entretanto, outros relatos de caso demonstraram uma precária higienização da cavidade bucal em pacientes com tumores malignos da boca (Santos et al., 2010; Domingues e Santos, 2015)

O paciente era portador de prótese parcial removível mal adaptada e sem higienização. Estudos revelaram que próteses mal adaptadas e que provocam injúrias com frequência nos tecidos bucais podem determinar no aparecimento de lesões pré-cancerizáveis. Assim, quando as próteses não são devidamente ajustadas podem levar ao desenvolvimento de lesões malignas por trauma mecânico, entretanto estabelecer que o traumatismo de baixa intensidade determina o câncer de boca ainda precisa ser mais bem estudado (Brunetti-Montenegro e Marchini, 2013).

A classificação da malignidade da doença não é realizada apenas com o exame histopatológico, e sim, necessita de uma anamnese criteriosa e um exame clínico

rigoroso (Kignel, 2013, Neville et al., 2016). No presente caso clínico, após a realização dos exames, o resultado da biópsia teve o diagnóstico definitivo de carcinoma de células escamosas moderadamente diferenciado invasivo com presença de linfonodos locais. Devido a extensão da lesão apresentada pelo paciente, acredita-se que a mesma estivesse no ramo ascendente mandibular a mais de 6 meses. Ressalta-se que como o câncer de boca pode se apresentar indolor nos primeiros meses de seu desenvolvimento (Domingues e Santos, 2015; Neville et al., 2016), o paciente na maioria das vezes recorre a um cirurgião-dentista, somente quando nota a presença de sangue e ou dor intensa provocadas por trauma ou infecção da lesão, conforme se pode constatar no relato do paciente em questão.

Neste caso, cabe ressaltar que o paciente em questão tomou um rumo desconhecido e ignorado, após o recebimento do seu diagnóstico e orientação de que deveria buscar o tratamento em um centro oncológico de referência. O serviço odontológico do UNIFEB tem como escopo prevenir e diagnosticar lesões da cavidade bucal a fim de promover melhor qualidade de vida aos pacientes de Barretos e de outros 30 municípios próximos da região. O câncer de boca é um problema de saúde pública no mundo, a educação em saúde da população por meio de campanhas preventivas e uma adequada formação dos profissionais de saúde tornam-se imprescindíveis para a detecção precoce do câncer de boca, bem como do tratamento mais previsível ao paciente (Petti e Scully, 2010; Sassi et al., 2010; Brunetti-Montenegro e Marchini, 2013; Kignel, 2013; Tamo et al., 2015; Brasil, 2019).

CONCLUSÃO

O presente relato destacou a importância da biópsia incisional para confirmação do diagnóstico do câncer de boca que o paciente apresentou. Profissionais competentes, campanhas preventivas e o diagnóstico precoce do câncer bucal devem ser priorizadas em termos de saúde pública a fim de detectar casos desta malignidade de forma rápida para que o paciente seja tratado de forma adequada e ter um prognóstico mais previsível.

REFERÊNCIAS

- Alves CCM, Netto FOG, Sousa SF, Bernardes VF, Aguiar MCF. **Carcinoma de células escamosas de boca: relação entre graduação histopatológica e características clínicas da neoplasia.** Pesq Bras Odontoped Clin Integrada 2011; 11(4): 485-89.
- Brasil. Ministério da Saúde. Instituto Nacional do Câncer. **O câncer de boca.** [Acessado em 03 mai. 2019]. Disponível em <https://www.inca.gov.br/tipos-de-cancer/cancer-de-boca>
- Brener S, Jeunon FA, Barbosa AA, Grandinetti HAM. **Carcinoma de células escamosas bucal: uma revisão de literatura entre o perfil do paciente, estadiamento clínico e tratamento proposto.** Rev Bras Cancerol 2007; 53:63-9.
- Brunetti-Montenegro FL, Marchini L. **Odontogeriatría: uma visão gerontológica.** Rio de Janeiro.

Elsevier; 2013. 360p.

Domingues R, Santos FS. **Análise dos aspectos etiológicos e fatores de risco do câncer de boca. Revisão de literatura.** Rev Paul Odontol. 2015; 37(2):14-20.

Kignel S. **Estomatologia. Bases de diagnóstico para o clínico geral.** 2a ed. São Paulo: Santos; 2013. 500p.

Neville B, Damm D D, Allen C M, Chi A C. **Patologia Oral e Maxilofacial.** 4a ed. São Paulo. Elsevier; 2016. 928p.

Petti S, Scully C. **Determinants of oral cancer at the national level: just a question of smoking and alcohol drinking prevalence?** Odontology 2010; 98(2): 144-52.

Santos FS, Tanimoto HM, Isper MA, Isper FG, Andrade RB. **Carcinoma espinocelular invasivo de boca – relato de caso.** Rev ABO Nac. 2010; 18(1): 59-62.

Sassi L M, Oliveira BV, Pedruzzi PAG, Ramo GHA, Stramandinoli RT, Gugelmin G, Salomão FS. **Carcinoma espinocelular de boca em pacientes jovens: relato de caso e avaliação dos fatores de risco.** Rev Sul-Bras Odontol. 2010; Mar; 7(1):105-9.

Souza RP, Pagotto SR, Paes Junior AJO, Soares AH, Rapoport A. **Diagnóstico por imagem da cavidade oral.** Radiol Bras. 2003; 36(3):169-72.

Tomo S, Mainardi EC, Boer NP, Simonato LE. **Avaliação do conhecimento dos cirurgiões-dentistas em relação ao câncer de boca.** Arq Cienc Saúde. 2015; 22(2): 46-50. doi: <https://doi.org/10.17696/2318-3691.22.2.2015.142>.

SOBRE A ORGANIZADORA

Emanuela Carla dos Santos

- Formação Acadêmica

Cirurgiã-dentista pela Pontifícia Universidade Católica do Paraná – PUCPR - (2014);

Especialista em Atenção Básica pela Universidade Federal de Santa Catarina – UFSC – (2015);

Mestre em Estomatologia pela Pontifícia Universidade Católica do Paraná – PUCPR - (2016);

Especializando em Prótese Dentária pela Universidade Federal do Paraná – UFPR.

- Atuação Profissional

Cirurgiã-dentista na Prefeitura Municipal de Itaperuçu/PR;

Cirurgiã-dentista na Prefeitura Municipal de Colombo/PR;

Professora do curso Auxiliar em Saúde Bucal – SEDUC INTEC – Curitiba/PR;

Tutora do curso de Especialização em Atenção Básica – UNASUS/UFPR – Programa Mais Médicos.

Agência Brasileira do ISBN
ISBN 978-85-7247-468-9

